This is a digital copy of a book that was preserved for generations on library shelves before it was carefully scanned by Google as part of a project to make the world's books discoverable online.

It has survived long enough for the copyright to expire and the book to enter the public domain. A public domain book is one that was never subject to copyright or whose legal copyright term has expired. Whether a book is in the public domain may vary country to country. Public domain books are our gateways to the past, representing a wealth of history, culture and knowledge that's often difficult to discover.

Marks, notations and other marginalia present in the original volume will appear in this file - a reminder of this book's long journey from the publisher to a library and finally to you.

Usage guidelines

Google is proud to partner with libraries to digitize public domain materials and make them widely accessible. Public domain books belong to the public and we are merely their custodians. Nevertheless, this work is expensive, so in order to keep providing this resource, we have taken steps to prevent abuse by commercial parties, including placing technical restrictions on automated querying.

We also ask that you:

+ *Make non-commercial use of the files* We designed Google Book Search for use by individuals, and we request that you use these files for personal, non-commercial purposes.

+ *Refrain from automated querying* Do not send automated queries of any sort to Google's system: If you are conducting research on machine translation, optical character recognition or other areas where access to a large amount of text is helpful, please contact us. We encourage the use of public domain materials for these purposes and may be able to help.

+ *Maintain attribution* The Google "watermark" you see on each file is essential for informing people about this project and helping them find additional materials through Google Book Search. Please do not remove it.

+ *Keep it legal* Whatever your use, remember that you are responsible for ensuring that what you are doing is legal. Do not assume that just because we believe a book is in the public domain for users in the United States, that the work is also in the public domain for users in other countries. Whether a book is still in copyright varies from country to country, and we can't offer guidance on whether any specific use of any specific book is allowed. Please do not assume that a book's appearance in Google Book Search means it can be used in any manner anywhere in the world. Copyright infringement liability can be quite severe.

About Google Book Search

Google's mission is to organize the world's information and to make it universally accessible and useful. Google Book Search helps readers discover the world's books while helping authors and publishers reach new audiences. You can search through the full text of this book on the web at `http://books.google.com/`

UC-NRLF
B 3 732 634

UNIVERSITY OF CALIFORNIA
MEDICAL CENTER LIBRARY
SAN FRANCISCO



University of California
LIBRARY
Medical Department
2735

DEUTSCHE ZEITSCHRIFT
FÜR
CHIRURGIE.

HERAUSGEGEBEN

VON

PROF. ALBERT IN WIEN, PROF. BARDENHEUER IN KÖLN, PROF. v. BERGMANN IN BERLIN, PROF. BIER IN GREIFSWALD, PROF. H. BRAUN IN GÖTTINGEN, DR. v. BURCKHARDT IN STUTTGART, PROF. v. COLER IN BERLIN, PROF. v. EISELSBERG IN KÖNIGSBERG, DR. G. FISCHER IN HANNOVER, PROF. P. L. FRIEDRICH IN LEIPZIG, PROF. GUSSENBAUER IN WIEN, PROF. HAHN IN BERLIN, PROF. HEINEKE IN ERLANGEN, PROF. HELFERICH IN KIEL, PROF. HILDEBRAND IN BASEL, DR. KAPPELER IN KONSTANZ, PROF. KOCHER IN BERN, PROF. KÖNIG IN BERLIN, PROF. KRÖNLEIN IN ZÜRICH, PROF. KÜSTER IN MARBURG, DR. C. LAUENSTEIN IN HAMBURG, PROF. MADELUNG IN STRASSBURG I. E. PROF. RIEDEL IN JENA, PROF. E. ROSE IN BERLIN, PROF. RYDYGIER IN LEMBERG, PROF. SCHEDE IN BONN, PROF. SCHÖNBORN IN WÜRZBURG, PROF. SONNENBURG IN BERLIN, PROF. TRENDELENBURG IN LEIPZIG.

REDIGIRT

VON

PROF. DR. E. ROSE IN BERLIN UND PROF. DR. H. HELFERICH IN KIEL.

Vierundfünfzigster Band.

Mit 71 Abbildungen im Text und 11 Tafeln.

LEIPZIG,
VERLAG VON F. C. W. VOGEL.
1900.

V OF CALIF
AL SCHOOL

Inhalt des vierundfünfzigsten Bandes.

Erstes und Zweites (Doppel-) Heft
ausgegeben December 1899.

Seite

I. Aus der chirurgischen Universitätsklinik zu Kiel und Greifswald.
Die Epulis und ihre Riesenzellen. Ein Beitrag zum Vergleich von Geschwulst und Entzündung von Dr. Carl Ritter, II. Assistenten der chir. Klin. zu Greifswald. (Mit Tafel I—IV) 1

II. Aus dem städtischen Krankenhause zu Hildesheim.
Ueber eine neue Methode der temporären Resection des Jochbeines. Von Dr. med. Ernst Becker. (Mit 2 Abbildungen) . 41

III. Aus der chirurgischen Abtheilung (Geh. Rath Prof. Dr. Hahn) des städtischen allgemeinen Krankenhauses im Friedrichshain.
Ueber Pankreasnekrose. Von Dr. A. Gessner, Assistenzarzt am Krankenhause im Friedrichshain 65

IV. Aus dem Krankenhause Bergmannstrost (Prof. Oberst) zu Halle a. d. S.
Ueber chronische Mastitis und das sogen. Cystadenom. Von Dr. Roloff, Assistenzarzt. (Mit Tafel V. VI) 106

V. Aus der chirurgischen Universitätsklinik (Prof. v. Eiselsberg) in Königsberg i. Pr.
Ueber Paget's disease. Von Dr. Oscar Ehrhardt, Volontärarzt der Klinik. (Mit Tafel VII. VIII) 130

VI. Meckel'sches Divertikel und Ileus. Von Dr. Meinhard Schmidt, Amtsphysikus in Cuxhaven. (Mit 6 Abbildungen) 144

VII. Aus der Kinderheilanstalt zu Hannover.
Ueber den Zusammenhang von Trauma, Epiphysenlösung und Coxa vara. Von Dr. L. Kredel, dirig. Arzt. (Mit Tafel IX) . 161

VIII. Aus der k. k. chirurgischen Klinik des Herrn Hofrathes Professor Dr. C. Nicoladoni in Graz.
Ueber Läsion des Nervus ulnaris bei Verletzungen am Ellbogengelenk, ein Beitrag zur Lehre von den Nervenläsionen bei Traumen des Ellbogengelenkes. Von Dr. Erwin Payr, Privatdocent für Chirurgie und Assistent obiger Klinik. (Mit 4 Abbildungen) 167

IX. Aus der chirurgischen Klinik des Herrn Prof. Helferich.
Ueber Cystocele lineae albae. Von Dr. M. Gerulanos, Privatdocenten und Assistenten. (Mit 1 Abbildung) 191

X—XIII. Kleine Mittheilungen.

X. Aus dem Seemannskrankenhause zu Hamburg (Oberarzt Dr. Lauenstein).
Zur Casuistik der Unterleibsverletzungen durch stumpfe Gewalt. Von Dr. F. Roestel, pr. Arzt in Görlitz, früherem Secundärarzt 202

2835

Seite

XI. Ossificatio M. brachialis interni als eine Complication der hinteren Luxationen im Ellbogengelenk. Von Dr. med. Wl. Mysch, Chirurg am Militärhospital in Kaluga (Russland) 207

XII. Zur Catgutfrage. Erwiderung an Minervini von Dr. E. Saul, Berlin 215

Erwiderung an Saul von Dr. E. Minervini, Genua . . 216

XIII. Die Greifswalder chirurgische Klinik in den Jahren 1885—1889. Ein kurzer Bericht von Prof. Dr. Helferich 216

XIV. Besprechungen.

1. Dr. Konr. Brunner, Erfahrungen und Studien über Wundinfection (Helferich) 226

Drittes und Viertes (Doppel-) Heft

ausgegeben Januar 1900.

XV. Aus der königl. chirurgischen Klinik der Universität Genua (Director Prof. A. Caselli).

Ueber die Regeneration der männlichen Harnröhre. Von Dr. Giuseppe Ingianni, Assistenzarzt. (Mit 12 Abbildungen) . . . 227

XVI. Ueber traumatische Epiphysenlösungen. Von Dr. Oscar Wolff, Assistenzarzt an der chirurgischen Abtheilung des Kölner Bürgerhospitals (Geheimrath Prof. Dr. Bardenheuer). (Mit 32 Abbildungen) 274

XVII. Aus der I. chirurg. Universitätsklinik des Hofrathes Prof. Albert in Wien.

Operative Therapie des Mastdarmvorfalles. Von Dr. Jar. Bakeš, Operateur der Klinik. (Mit 1 Abbildung) 325

XVIII. Osteom der oberen Orbitalwand mit Erhaltung des Bulbus entfernt. Von Prof. Dr. Karl Schuchardt in Stettin. (Mit 3 Abbildungen) 371

XIX. Aus der chirurgischen Abtheilung des städtischen Krankenhauses Moabit zu Berlin (Director: Geh. Med.-Rath Prof. Dr. Sonnenburg).

Ueber die Anwendung des Murphyknopfes bei der Gastroenterostomie. Von Dr. W. Merkens, Assistenzarzt 376

XX. Axillares Neurom des Plexus brachialis. Operationsbericht und chirurgische Besprechung von Dr. Meinhard Schmidt, Amtsphysikus in Cuxhaven; histologische Untersuchung von Dr. Ernst Delbanco in Hamburg. (Mit 2 Abbildungen im Text und Tafel X) 381

XXI. Aus der chirurgischen Universitätsklinik der Königl. Charité zu Berlin (Geheimrath Prof. König).

Beiträge zur acuten Pankreaserkrankung. Von Dr. Carl Francke, Assistenten der Klinik 399

XXII. Besprechungen.

1. Dr. E. Kirmisson, Lehrbuch der chirurgischen Krankheiten angeborenen Ursprungs (Helferich) 411
2. Le Dentu & P. Delbet, Traité de chirurgie clinique et opératoire (Helferich) 411
3. J. Braquehaye, La Gastrostomie (Helferich) 412
4. „Paracelsus". Neues Privatkrankenhaus und Augenheilanstalt in Zürich. I. Bericht über den Zeitraum August 1896 bis December 1898 von Dr. Kaelin-Benziger (Helferich) 412
5. Dr. M. Bachmann, Die Veränderungen an den inneren Organen bei hochgradigen Skoliosen und Kyphoskoliosen (Helferich) 412
6. Léon & Jules Rainal, Le bandage herniaire, autrefois — aujourd'hui (Helferich) 413

Seite

7. Prof. Dr. N. Finsen, Ueber die Anwendung von concentrirten chemischen Lichtstrahlen in der Medicin (Helferich) . . . 413
Derselbe, Ueber die Bedeutung der chemischen Strahlen des Lichtes für Medicin und Biologie (Helferich) 413
8. L'année chirurgicale. Première année: 1898 (Helferich) 414
9. Erben. Klinische Untersuchungen über Muskelrheumatismus (Nackenschmerz, Kreuzschmerz) (Helferich) 414 414
10. Dr. G. Ledderhose, Die ärztliche Untersuchung und Beurtheilung der Unfallfolgen (Helferich) 415
11. F. v. Esmarch, Ueber den Kampf der Humanität gegen die Schrecken des Krieges (Helferich) 415
12. Prof. A. Hoffa, Die moderne Behandlung des Klumpfusses (Helferich) 415
13. Prof. v. Frisch, Die Krankheiten der Prostata (Helferich) 416
14. Dr. med. R. Kronfeld, Praktische Zahnheilkunde für Aerzte und Studirende (Helferich) 416
15. Prof. H. Kehr, Anleitung zur Erlernung der Diagnostik der einzelnen Formen der Gallensteinkrankheit (Helferich) . . 416
16. Dr. Ralf Wichmann, Die Rückenmarksnerven und ihre Segmentbezüge (Helferich) 416
17. Transactions of the clinical society of London (Helferich). 417
18. Jahresbericht über die chirurgische Abtheilung und die chirurgische Poliklinik des Spitals in Basel, 1899 (Helferich) . . 417
19. Dr. Joseph Heimberger, Strafrecht und Medicin (Helferich) 417
20. M. Wolf, Die Nierenresection und ihre Folgen (Helferich) 418
Litterarische Neuigkeiten 420

Fünftes und Sechstes (Doppel-) Heft
ausgegeben Februar 1900.

XXIII. Aus der chirurgischen Abtheilung des städtischen Krankenhauses Moabit zu Berlin (Director: Geh. Med.-Rath Prof. Dr. Sonnenburg).
Zur Casuistik der subphrenischen Abscesse nach Appendicitis. Von Dr. Julius Weber, Assistenzarzt 423

XXIV. Aus dem Evangelischen Krankenhause zu Düsseldorf (Oberarzt Dr. Robert Schultze).
Ueber die echten Cysten der Leber. Von Dr. F. Leppmann, praktischer Arzt in Berlin 446

XXV. Beitrag zur Symptomatologie des eingeklemmten Harnblasenbruches. Von Dr. E. Martin in Köln 468

XXVI. Beiträge zur Pathologie und chirurgischen Therapie einiger Erkrankungen der Milz. Von Dr. V. Subbotić, Primärarzt in Belgrad (Serbien). (Mit 2 Abbildungen) 487

XXVII. Weitere Beiträge zur chirurgischen Anästhesie im Mittelalter. Von Prof. Dr. Th. Husemann in Göttingen 503

XXVIII. Aus der chirurgischen Universitätsklinik in Bern (Prof. Kocher). Casuistische und experimentelle Beiträge zur chronischen Osteomyelitis. Von Dr. Hans Wildbolz, Assistenzarzt. (Mit Tafel XI) 551

XXIX. Die Varität im Schultergelenk. Von Dr. J. Riedinger in Würzburg. (Mit 7 Abbildungen) 565

Seite

XXX. Aus der chirurgischen Klinik zu Greifswald (Prof. Bier).
Ueber einen Fall von ausgedehnter Knochentransplantation. Von Dr. Rudolf Klapp, Assistenzarzt. (Mit 1 Abbildung) . . . 576

XXXI—XXXIII. Kleine Mittheilungen.

XXXI. Retrograde Netzincarceration mit Torsion in der Bauchhöhle. (Nach einem am IX. Congresse polnischer Chirurgen zu Krakau am 19. Juli 1899 gehaltenen Vortrage.) Von Dr. Roman v. Baracz, Docent für Chirurgie an der Universität Lemberg. (Mit 1 Abbildg.) 584

XXXII. Aus dem Vereinshospital in Hamburg.
Ein Fall von Heilung einer Peritonitis nach Magengeschwürperforation durch Laparotomie. (Mitgetheilt in der Sitzung des Hamburger ärztlichen Vereins vom 30. Jan. 1900.) Von Dr H. Waitz, chirurg. Oberarzt 589

XXXIII. Aus der Königl. chirurgischen Universitätsklinik (Charité) zu Berlin (Geheimrath Prof. Dr König).
Ueber eine diagnostisch interessante Blutgefässgeschwulst an der oberen Brustapertur. Von Stabsarzt Martens, Assistenzarzt der Klinik. (Mit 1 Abbildung) 592

XXXIV. Besprechung.
Froriep, Anatomie für Künstler (Helferich) 596
Litterarische Neuigkeiten 596

I.

Aus der chirurgischen Universitätsklinik zu Kiel und Greifswald.

Die Epulis und ihre Riesenzellen.

Ein Beitrag zum Vergleich von Geschwulst und Entzündung

von

Dr. Carl Ritter,

II. Assistenten der chir. Klin. zu Greifswald.

(Mit Tafel I—IV.)

Wer sich in der Litteratur über Riesenzellensarkom, insbesondere Epulis unterrichten will, findet, dass jahrelang diese Abtheilung in den Jahresberichten fehlt. Und wo sie Bearbeitung gefunden hat, sind es mehr interessante makroskopische Verhältnisse der Geschwulst, als Untersuchungen über histologischen Bau, Entwicklung und Bedeutung der einzelnen Theile. Wunderbar genug, da im allgemeinen die Riesenzellen eine ganz enorme Bearbeitung von den verschiedensten Seiten gefunden haben und die Litteratur über sie unter normalen und pathologischen Verhältnissen sonst fast überreichlich gross ist. Der Grund für diese Thatsache liegt wohl darin, dass sich über Bau, Entwicklung und Zweck der R. Z. in Sarkomen keine Meinungsverschiedenheit unter den Autoren ergeben hat. Und in der That scheint die Lehre von den Riesenzellensarkomen bezw. den Epuliden seit Virchow kaum irgend welche Veränderung erfahren zu haben. Die Zeichnungen in Virchow's Geschwulstwerk vom Jahre 1864/5 zeigen ganz genau dasselbe histologische Bild von diesen Geschwülsten wie in der neusten Auflage z. B. von Zieglers Lehrbuch der Pathologie 1898.

Und zwischen den Beschreibungen von früher und jetzt ist kaum ein bedeutender Unterschied zu finden. Wenn daher in einer der jüngsten Arbeiten: von Peham „Über ein Riesenzellensarkom des Kreuzbeins" in der mikroskopischen Beschreibung von dem bekannten typischen Bau „eines solchen Sarkoms" gesprochen wird, so ist das vollkommen richtig. Und die Ansicht von dem Bau der

Riesenzellen nach dem Typus der Osteoklasten und die Anschauung, dass die mit Blut gefüllten Hohlräume aus einem herdweisen Zerfall von Sarkommasse als Hämorrhagien aufzufassen seien, sind nicht etwa als eine besondere Deutung des Verfassers zu betrachten. Sie sind eben als sogenannte bekannte Thatsachen anzusehen, in ältesten, wie neueren Schriften zu finden.

Beide „Thatsachen" halte ich aber für falsch.

Die Ansicht, dass alles Blut, welches man bei Geschwülsten ausserhalb der uns bekannten kleinen und grösseren Gefässe findet, die Folge einer Blutung ist, habe ich[1]) schon früher bei einer anderen Gelegenheit bekämpft. Ich habe dort gezeigt, dass eine Reihe von Knochengeschwülsten, die Peritheliome, Bluträume in grosser Anzahl aufweisen, in denen das Blut nicht durch Blutung entstanden ist. Es handelt sich m. A. nach dabei um circulirendes, dem normalen analog functionirendes Blut. Und zwar befindet sich das Blut in Räumen, die analog dem Osteoblastengewebe von den normal functionierenden Perithelzellen gebildet werden.

Ich habe diese Ansicht an der Hand der Litteratur durch gute Abbildungen und durch Beschreibungen früherer Beobachter bekräftigen können.

Neuerdings ist meine Annahme durch die Zeichnungen in einem Falle von Beck mir bestätigt worden.

Man wird es demnach verständlich finden, wenn ich von der Deutung der Blutung, die ich an sich im einzelnen Fall nicht in Abrede stellen will, Zweifel hege, zumal bei der heute fast allgemein verbreiteten Art der Untersuchung: im „frischen Zustande", oder, bei nachträglicher Härtung. Denn beide Arten der Untersuchung conserviren nicht oder nur mangelhaft den Blutgehalt.

Die zweite Ansicht betrifft den Bau und die Herkunft der Riesenzellen. Da die Riesenzellen an anderen Orten als Producte von Blut und Lymphgefässen, andererseits von Zellen des Blutes selbst beschrieben sind, so ist eine Berücksichtigung des Blutgehaltes in einer bekanntlich sehr blutreichen Geschwulst wie der Epulis ebenfalls dringend erwünscht. Das ist aber bisher nicht gethan. Andererseits ist eine Vergleichung der Riesenzellen anderer normalen und pathologischen Producte mit denen der Riesenzellensarkome in neuerer Zeit nicht geschehen, obwohl unsere Kenntniss über Riesenzellen dort manche beachtenswerthe Bereicherung erfahren haben.

Ehe ich auf die eigenen Untersuchungen eingehe, will ich kurz

---

1) Ritter, D. Z. f. Chir. Bd. 50.

den Stand darlegen, auf dem heute die Lehre der Epulis angelangt ist.

Es ist das nöthig, da unter Epulis nicht immer derselbe Begriff verstanden wird.

Mit dem Namen Epulis bezeichnete man früher jede vom Zahnfleisch ausgehende Geschwulst (ἐπὶ τὸ οὖλον.) Da es aber keine scharfen Grenzen zwischen den vom Zahnfleisch und den vom Knochen oder Periost des Alveolarrandes ausgehenden Neubildungen giebt, so hat man später den Begriff der Epulis auf alle vom Alveolarfortsatz des Ober- oder Unterkiefers aus sich entwickelnden Geschwülste ausgedehnt.

Während aber früher unter diesem Begriff Granulationsgeschwülste, wie sie bei der Parulis, Caries und Nekrose des Kieferrandes vorkommen, harte Fibrome, erectile Geschwülste, Enchondrome, Exostosen, Carcinome und Sarkome verstand, ist der Name Epulis jetzt gebräuchlich nur noch für das hier vorkommende Sarkom, das sich klinisch wie anatomisch von andern Tumoren einigermassen abgrenzen lässt.

Makroskopisch handelt es sich dabei um weich-harte pilzförmig aus dem Alveolarrande hervorwachsende, von Schleimhaut überkleidete glatte Geschwülste. Ihre Farbe ist charakteristisch bläulich bis braunroth, an Leber oder Milzgewebe nach der Farbe erinnernd. Ihre Oberfläche ist oft gelappt.

Histologisch handelt es sich dabei fast immer um Riesenzellensarkome, die man nach Virchow noch in harte und weiche Formen eintheilen kann. In den ersteren ist ein sehr derbes fibröses Gewebe, oft mit Knochentheilen, in den letzteren ein weiches ganz den Habitus des Spindelzellensarkoms tragendes Gewebe vorhanden. Manchmal sind auch schleimige Bestandtheile vorhanden.

Riesenzellen können in beiden vorkommen und ihre Zahl hat nur einen geringen Einfluss auf die Consistenz. Die Zellen haben besonders in den weichen Formen sehr beträchtliche Grösse. Nach Virchow giebt es kaum einen Ort, wo die Riesenzellen in ihrer ganzen abenteuerlichen Grösse und Gestalt so massenhaft und häufig auftreten, wie hier. Sie erscheinen zuweilen als mächtige verästelte und gleichsam vielfüssige Gebilde von fast thierischem Aussehen und zwar in so grosser Menge, dass sie die Hauptmasse der Geschwulst ausmachen.“ Im Gegensatz zu Riesenzellen an anderen Orten, besonders bei der Tuberculose, die ausgesprochene Randstellung der Kerne (Langhans'sche Riesenzellen) zeigen, sind die Kerne der Epulisriesen-

zellen durch die ganze Zelle gleichmässig verstreut. Virchow erwähnt das Vorkommen von scheinbar nackten Kernen.

Die Zwischensubstanz fehlt in den grosszelligen (weichen) Formen der Epulis fast ganz, in den kleinzelligen ist sie theils in fibrillärer, theils fein körniger Beschaffenheit vorhanden. Dem makroskopischen dunkelrothen Aussehen der Geschwülste entspricht nach Virchow der grosse Gefässreichthum mancher Epuliden und die leicht eintretende Blutung, die auch andere Autoren betonen (Schuchardt, und ältere). Nach Albert kann durch die Blutungen die Geschwulst erst gefährlich werden. Andere schieben die Farbe der Geschwulst auf das in der Regel reichlich in ihr vorhandene Pigment, das aber z. B. in Schuchardts' Abbildung nur dicht unter dem Epithel vorhanden ist. Das Pigment, bald gelblich, bald bräunlich liegt meist in Haufen angeordnet.

Wie man bei den Knochensarkomen im allgemeinen myelogene und periostale unterscheidet, so hat man das auch bei der Epulis gethan. Man sieht den Unterschied beider Formen sehr gut in 2 Abbildungen von Kiefersarkomen bei Albert (Lehrbuch der Chirurgie). Beide Bilder sind auch von Leser als Formen der Epulis wiedergegeben. Mag das theoretisch empfehlenswerth sein, praktisch ruft es leicht Verwirrung hervor, da beide Formen nur bei den Sarkomen des Kieferkörpers vorkommen, die aber nach Leser selbst streng von den Epuliden zu trennen sind. Bei den Epuliden gehen die beiden Formen in einander über. Am besten unterliesse man daher eine besondere Eintheilung und begnügte sich damit, dass die Epuliden meist periostale Sarkome sind, dass aber auch Uebergänge zu intraossären vorkommen. Besser wäre es schon deshalb, weil hier offenbar eine grosse Verwirrung in den Bezeichnungen stattfindet. Denn was der eine als myelogene Geschwulst bezeichnet, bezieht er auf das makroskopische Verhalten (Entstehung im Innern des Knochens). Der andere bezieht aber dieselbe Bezeichnung auf das mikroskopische Aussehen des Tumors, nämlich seinen Gehalt an Riesenzellen. Hier liegt aber offenbar der Kern der Sache. Man nimmt nämlich an, dass die Riesenzellen gewucherte Knochenmarkszellen (Osteoklasten) sind. Dass sie bei einer Geschwulst aus dem Mark entstehen, ist verständlich, wie sie aber in rein periostalen Sarkomen so massenhaft auftreten können, unbegreiflich. Virchow hat das makroskopische, Verhalten mit dem mikroscopischen in Einklang zu bringen gesucht durch die Erklärung, die Riesenzellen wären nicht hyperplastische sondern heteroplastische Elemente, die also auch ausserhalb des Knochenmarks vorkommen

können. Nur steht zu dieser Annahme, die einen bösartigen Charakter des Tumors voraussetzt, in krassem Gegensatz die von allen Autoren gemachte Beobachtung der Gutartigkeit der Epulis, die langsam wachsend weder Drüsenschwellung noch Recidive macht.

Eine andere Erklärung findet sich in der Litteratur nicht.

Ihren Ausgang nimmt die Epulis gewöhnlich vom Periost der inneren fibrösen Auskleidung der Alveole, dem Alveolarligament. Als Ursache lässt sich fast immer ein cariöser Zahn, bzw. eine Zahnwurzel oder Zahnfragment entdecken. Sie wachsen zwischen zwei Zähnen empor, um sie herum und können bei weiterer Ausdehnung nicht nur den Alveolarrand in Geschwulstmasse umbilden, sondern auch in die Tiefe gehen und so auch gesunde Zähne durch ihr Wachsthum von allen Seiten lockern und zerstören.

Auf den Reiz des Zahnstumpfes, der die Epulis hervorruft, hat besonders König aufmerksam gemacht, insofern diese Entstehung einer Geschwulst der „congenitalen Aetiologie" der Geschwülste widerspricht. Wird der Reiz entfernt, so geht zuweilen die Epulis von selbst zurück. Ist die Geschwulst grösser, so muss auch die Exstirpation im Gesunden vorgenommen werden. Dann tritt meist völlige Heilung ein. Von 22 von Czerny operirten Fällen wurden 15 geheilt. (Wassermann). Andere berichten über noch mehr Proc. Heilung. Eine Abtragung der Epulis genügt nicht, da sie nicht die Ursache entfernt.

Zum Schluss sei noch erwähnt, dass die Epuliden in jedem Lebensalter vorkommen, 9—73 J. Frauen mehr wie Männer befallen, vielleicht, weil erstere sich schwerer zur Extraction der Zähne entschliessen. Man fand, dass die Epulis nie vorn am Zahnfleisch, sondern nur auf der einen oder andern Seite vorkommt. Die Erklärung wird in dem Verhältniss der Backe zu den Schneidezähnen gesucht.

Eigene Untersuchungen.

Es kam mir, wie schon oben erwähnt, sehr darauf an, den Blutgehalt in den Präparaten zu erhalten. Während eine solche Conservirung bei den meisten Geschwülsten, (Exstirpation mit dem Messer) sehr schwierig ist, liegen die Verhältnisse besonders bei den Epuliden sehr günstig, da sie meist mit der Hohlmeisselzange abgebissen werden. Alle untersuchten Geschwülste dieser Art, unter denen sich auch ein gleichgebautes Riesenzellensarkom des harten Gaumens befindet, wurden möglichst rasch, unmittelbar nach dem Abkneifen in eine Formalinlösung gethan.

Mag dabei dennoch ein geringer Teil des Blutes abgeflossen

sein — auch die Härtung vollzieht sich ja nur allmählich —, der Haupttheil des Blutes blieb jedenfalls in der Geschwulst, was schon äusserlich an der Farbe zu erkennen war. Erst nach der Härtung wurde die Geschwulst durchschnitten und in bekannter Weise für die mikr. Untersuchung weiterbehandelt. Die Einbettung geschah in Celloidin. Die Färbung wurde meist mit Hämatoxylin und Gegenfärbungen vorgenommen.

Es handelt sich um folgende Fälle·

1. Epulis am linken Unterkiefer. Karl F., Maschinenbauer, Gaarden, 48 Jahre alt.

Anamnese: Seit 8 Monaten besteht eine Geschwulst am Unterkiefer, die zuerst langsam, in der letzten Zeit schneller gewachsen ist. Sie verursachte nie Schmerzen.

Status: Am Alveolarfortsatz des linken Eckzahns am Unterkiefer befindet sich eine haselnussgrosse Geschwulst, von dunkelbraunrother Farbe, glatter Oberfläche. Vom Eckzahn ist nichts mehr zu sehen.

22. Januar 1898 wird die Geschwulst zusammen mit dem Alveolarfortsatz im Gesunden mittelst der Knochenzange unter „Schleich'scher Infiltration" abgebissen. Stillung der Blutung durch Tamponade.

2. Sarkom des harten Gaumens. E. H., Ziegelarbeiter, 19 Jahre alt. Aufgenommen am 2. März 1898.

Anamnese: Anfang des Winters 1897—1898 fühlte Patient eine Schwellung am harten Gaumen, die ihm keine Schmerzen machte. Anfang Januar 1898 sah er in seinen Mund und bemerkte eine taubeneigrosse Geschwulst an derselben Stelle. Ein Arzt schnitt hinein und es soll sich Eiter entleert haben. Seitdem hatte Patient Schmerzen in den Schneidezähnen links oben. Mitte Februar schnitt der Arzt, da die Schwellung wieder zugenommen hatte, die Geschwulst in Chloroformnarkose heraus. Keine glatte Heilung. Nach der Operation wuchs die Schwellung von neuem.

Status: Schmächtiger Mensch. Mässig entwickelte Muskeln und Fettpolster. Blasse Gesichtsfarbe. Keine Drüsenschwellung.

Am harten Gaumen in der Mittellinie und nach links bemerkt man eine halb wallnussgrosse, flache Geschwulst, welche nach vorn ca. 1 cm hinter die Zahnreihe reicht. Auf der Höhe ist sie dünn überhäutet. Der Rand ist scharf abzugrenzen, ist hart und wallartig. In der Mitte ist die Geschwulst weich fluctuirend.

5. März 1898. In Chloroformnarkose bei hängendem Kopf wird mit dem Meissel die Geschwulst aus dem harten Gaumen herausgeschält; ein Stück vom Pflugscharbein muss dabei mit weggenommen werden. Die Blutung wird durch Tamponade gestillt.

Am 8. März 1898 wird Patient entlassen, soll in 5 Wochen zur Anlegung des künstlichen Gaumens wiederkommen.

3. Am 2. Mai 1898 kommt Patient wieder mit einem Recidiv, das am 6. Mai im Gesunden exstirpirt wird.

Am 14. Mai 1898 entlassen.

Er hat sich dann später nochmals vorgestellt, bekam eine Gaumenprothese. Er ist seitdem nicht wiedergekommen.

4. Epulis am Oberkiefer rechts. Frau Helene R., Schuhmachersfrau, 47 Jahre alt. Aufgenommen am 12. December 1898.

Anamnese: Seit der 3. Geburt sind die Zähne im Oberkiefer schlecht, und sind allmählich ausgefallen.

August 1898 bemerkte Patientin an der Stelle des rechten vorderen Eckzahns, der 1/2 Jahr vorher ausgefallen war, eine kleine rothe Geschwulst, die aus der Zahnhöhle herauswuchs. Patientin hat immer mit der Zunge in der Zahnhöhle geleckt. Ohne Schmerzen zu verursachen wurde die Schwellung allmählich grösser. Seit 6 Wochen ist die Geschwulst blau.

Status: Gut genährte Frau. An der rechten Halsseite eine haselnussgrosse Drüse, ferner eine eingezogene Narbe.

Am rechten Oberkiefer in der Gegend des rechten Eckzahns, der vorderen Seite des Alveolarfortsatzes zum grossen Theil aufsitzend, befindet sich eine haselnussgrosse, weichliche braunröthliche glatte Geschwulst, nicht schmerzhaft, gegen den Knochen etwas verschieblich.

13. December 1898. Unter Schleich'scher Localanästhesie wird ein Theil des Proc. alveol. mit der Geschwulst durch die Luer'sche Hohlmeisselzange abgebissen. Stillung der Blutung durch Druck.

Am 14. December entlassen.

5. Epulis (aus der Ambulanz überwiesen). Genauere Angaben waren leider nachträglich nicht mehr in Erfahrung zu bringen.

6. Epulis am Oberkiefer rechts. Anna A., Postbotentochter, 14 Jahre alt, aus Zinnowitz.

Anamnese: Früher viel an geschwollenen Drüsen gelitten. Vor 10 Jahren zog sich Patientin den rechten oberen Eckzahn aus, da er völlig gelockert war. Schmerzen will sie an dem betreffenden Zahn nicht gehabt haben. 1 Woche später bemerkte sie am Oberkiefer über der Zahnlücke eine Schwellung, die ohne Schmerzen zu verursachen nach und nach grösser wurde.

Status: Schwächliches Mädchen. Entsprechend der Alveole des rechten oberen Eckzahns zeigt sich eine in das Vestibulum und Cavum oris hervorragende etwa wallnussgrosse bläulich gefärbte Geschwulst von mässig weicher Beschaffenheit. Undeutliche Fluctuation.

17. April 1899. In Chloroformnarkose Extraction des rechten oberen Eck- und linken Schneidezahns. Abkneifen der Geschwulst im Gesunden mit der Luer'schen Zange. Blutstillung durch Tamponade. Nach der Operation hatte sie geringe Temperatursteigerung einige Tage. Mundspülung.

Am 25. April entlassen. Wunde sieht rein aus.

7. Epulis des rechten Oberkiefers. Caroline D., Arbeiterfrau, 72 Jahre alt, aus Kamp. Aufgenommen am 2. Mai 1899.

Anamnese: Seit Ostern hat Patientin am Zahnfleisch des rechten Oberkiefers eine Geschwulst, die allmählich und ohne Schmerzen ent-

standen ist. Einmal entleerte sich auf Druck Blut. Da die Geschwulst an Grösse zunahm, wurde Patientin hierher geschickt. An Zahnschmerzen will sie nie gelitten haben, obgleich sie viele abgebrochene Zähne hat.

Status: Kräftige Frau. Am Alveorlarfortsatz des rechten Oberkiefers an der Stelle der fehlenden zwei oberen äusseren Schneidezähne sitzt eine ca. haselnussgrosse Geschwulst von pilzförmiger Gestalt. Sie ist gegen den Knochen beweglich, von weicher Beschaffenheit. Ihre Oberfläche ist schmutzigroth, glatt; der Rand ist hart und hier befindet sich ein weisser Streif wie Epithelsaum. Nach aussen wird die Geschwulst von dem sehr cariösen Eckzahn begrenzt. Schmerzhaftigkeit besteht nicht. Drüsenschwellung ist nicht vorhanden.

4. Mai. Nach localer Anästhesie wird die Geschwulst abgebissen. Tamponade.

Am 9. Mai geheilt entlassen.

Der Genauigkeit würde es mehr entsprechen, auch den mikroskopischen Befund des einzelnen Falles jedesmal besonders zu beschreiben.

Die Bilder sind sich aber so ähnlich, dass ich um Weitläufigkeit zu vermeiden, nur allgemein das Wichtige der Befunde zusammenfassen will, um dann, wo es nöthig ist, das Specielle bei jedem Fall hinzuzufügen.

Bei schwacher Vergrösserung fällt besonders zweierlei auf: Ein unregelmässiges ganz schwach gefärbtes maschiges Gewebe, mit sehr reichlich stark gefärbten Kernen. In den gleichfalls ganz unregelmässigen Lücken dieses Gewebes liegt eine Unmenge von rothen Blutkörperchen. Sie füllen also ihrerseits Hohlräume, die von jenem Maschengewebe umgeben werden. Die Hohlräume sind zuweilen leer (sodass es fraglich sein kann, ob der Inhalt bei oder vor der Härtung ausgelaufen ist, oder ob beim Schneiden einzelne Partien des Schnittes ausgefallen sind). Manchmal füllen sie nicht ganz das Lumen des Maschengewebes aus, oft aber sind die Hohlräume so gefüllt mit rothen Blutkörperchen, dass eins unmittelbar am anderen liegt. Es besteht dann kein Zwischenraum zwischen ihnen, abgesehen von dem hellen Hof, der den rothen Blutzellen eigen ist und den Deetjen als die bei Thieren schon längere Zeit bekannte Membran auch für den Menschen neuerdings beschrieben hat.

Abgesehen von den rothen Blutzellen finden sich vereinzelt, meist nur sehr selten einige weisse Blutkörperchen ein oder mehrkernig (mit gelapptem Kern). Hier und da konnten auch Blutplättchen beobachtet werden.

Niemals aber liess sich in diesen Hohlräumen ein anderes grösseres Gebilde als Inhalt erkennen.

Die mit Blut gefüllten Räume haben noch ein Charakteristicum, das sich überall findet. Die Begrenzung von seiten des Maschengewebes ist nicht überall ganz scharf, so sehr wieder an manchen Stellen die Begrenzung in die Augen springt. Ein Uebergang der rothen Blutzellen auf das Maschengewebe, sodass ein Theil in den Hohlräumen,

ein Theil im Maschengewebe läge, findet sich aber nie. Vielfach communiciren die Räume und Spalten mit einander.

Die Form und Grösse der Räume wechselt ungemein. Beschreiben lassen sich beide nicht, alles dabei Mögliche kommt eben vor. Nur eins scheint der besonderen Erwähnung werth, nämlich dass zuweilen Zapfen von verschiedenster Gestalt in das Lumen der Hohlräume hineinragen, die dadurch oft den Eindruck machen, als ob sie nicht dem Maschengewebe angehörten, sondern mit den Inhalt der Räume bildeten. Das ist aber offenbar nicht der Fall. So oft man mit stärkeren Vergrösserungen untersucht, sieht man sehr deutlich den Zusammenhang mit dem Maschengewebe, auch bei solchen, die eine Form haben, wie sich bewegende Amöben. Verstärkt wird der Zweifel, ob es sich nicht doch um grosse Zellen des Blutes als Inhalt der Räume handelt, durch die etwas dunklere Färbung dieser Gebilde im Gegensatz zu dem Maschengewebe im Allgemeinen. Aber auch das ist nicht richtig, da auch dort mitten im Gewebe solche dunkleren Partien sich als Klumpen, Schollen, Fortsätze oder wie man sie bezeichnen will von dem übrigen abheben. Bedingt ist diese dunklere Färbung durch eine grosse Anzahl dicht nebeneinander liegender Kerne. Es handelt sich offenbar dabei um die sogenannten Riesenzellen, die zwar wie bei allen Bildern von Riesenzellen-Sarkomen sehr deutlich vor dem übrigen Gewebe hervortreten, sobald man nur darauf achtet, die aber doch nicht so das allein Charakteristische der Geschwulst ausmachen, wie man es sonst (zumal nach den Abbildungen) in den Lehrbüchern gewohnt ist. Und das hat seinen besonderen Grund.

Denn während sonst stets die Riesenzellen als scharf umschriebene Gebilde beschrieben werden, hat man hier nicht immer den Eindruck, dass es sich um allseitig begrenzte Zellen handelt. Man ist vielmehr oft im Zweifel, ob man ein derartiges Gebilde überhaupt Riesenzelle nennen soll oder nicht. Nur seltener sieht man die von früheren Abbildungen her bekannten runden, ovalen, birnförmigen, sternartig mit Ausläufern versehenen grossen Zellen als scheinbar selbstständige Wesen.

Meist hängen sie, wo sie überhaupt nach mehreren Seiten hin scharfe Ränder haben, mittelst eines schmäleren oder breiteren Protoplasmabandes mit dem übrigen Maschengewebe zusammen. Oft sind mehrere solcher Verbindungen und sie ragen dann nur mit einer Seite oder mit einem Fortsatz in das Lumen des Blutraumes hinein.

Gar nicht selten hat man den Eindruck, es müsse sich um Riesenzellen handeln, aber es fehlt überhaupt jede Begrenzung, sodass von einer Zelle an sich keine Rede sein kann und nur der hier stärkere Kernreichthum eine Riesenzelle vortäuscht. Das Maschengewebe bildet auf solche Weise mehrere Scheinriesenzellen hinter und nebeneinander. Und das Ganze erscheint als ein Protoplasmaballen mit zuweilen wenigen, zuweilen zahlreichen und oft sehr dicht stehenden Kernen. Je dichter die Kerne stehen, desto dunkler erscheinen die Riesenzellen. Doch ist dabei zu bemerken, dass bei einigen die tief dunkle Farbe des Kerns mehr wie bei anderen in die Augen springt. Es beruht das darauf, dass die dunkleren Kerne in toto gefärbt sind, die helleren bläschen-

förmig erscheinen und nur Membran, Kerngerüst mit Kernkörperchen gefärbt zeigen.

Mancherlei Uebergänge zeigen, dass dabei nicht eine verschiedene Art von Kernen in Frage kommt, sondern dass es sich lediglich um verschiedene Schnittführung (Tangentialschnitte) handelt, oder aber einzelne Kerne von anderen zum Theil bedeckt werden. Während manche Kerne breit oval sind, zeigen andere — und das sind meistens die dunklen — eine langgestreckte sehr schmale ovale Form.

Hier und da sieht man kleinere Gefässe im Längs- und Querschnitt mitten im Maschengewebe; meist leer, enthalten sie hier und da mehrkernige (gelappte) Leukocyten, wo das nicht der Fall ist vereinzelte rothe Blutkörperchen.

Sehr eigenthümlich ist bei diesen Gefässen der vollkommen unmerkliche Uebergang vom Protoplasma des Maschengewebes in die Gefässwand und umgekehrt. Man sieht in solchem Falle den gewöhnlichen Endothelrand mit gleichmässig vertheilten längsgetroffenen Kernen. Dann folgt weiter an der Peripherie hier ein Haufen dicht stehender Kerne, dort nur vereinzelte. Das Protoplasma zeigt keine Abgrenzung und keine Faserung nach aussen zu.

Auch die Riesenzellen schliessen sich zuweilen direct an die circuläre Wand der Gefässe an. Zuweilen sieht man erst indirect die Riesenzellen als Ende eines jener eben beschriebenen Protoplasmaballen in breitem unmittelbaren Zusammenhange mit dem Protoplasma des Maschengewebes auftreten. Sie grenzen dann auf der anderen Seite an die Bluträume.

Die Riesenzellen sind von einer so wechselnden Grösse und Gestalt, dass es schwierig ist, schriftlich auch nur einigermaassen die Formen zu fixiren. Ich verweise daher am besten auf die beigegebenen Zeichnungen. Es wäre wohl allerdings unmöglich auch durch Zeichnungen einzelner Zellen ein Bild von der Mannigfaltigkeit der Formen zu geben. Einigermaassen erkennt man das aus der farbigen Beilage. Hier ist besonders auch der Wirrwarr des Ganzen gut zu sehen, bei den Zeichnungen einzelner Zellen mussten, um die Form besser hervortreten zu lassen, die Contouren oft etwas schärfer hervorgehoben werden, als sie in den mikroskopischen Präparaten zu sehen waren, wie denn überhaupt, wie gesagt, die Abgrenzung nicht immer so sehr scharf war.

Auf die von den Lehrbüchern her bekannten Formen gehe ich nicht näher ein. Ich will nur das Eigenthümliche dabei schildern:

Schon die Länge einiger Riesenzellen ist auffallend. Auch breite Riesenzellen sind oft so bandartig lang, wie ich mich nie erinnere in Abbildungen ähnliches gesehen zu haben.

Sodann erwähnte ich schon, dass die Riesenzellen oft schmälere, oft breitere Fortsätze haben, mittelst deren sie mit dem Maschengewebe zusammenhängen. Diese Fortsätze sind nun bald kürzer, bald länger. Je länger sie sind, um so ähnlicher werden sie dem makroskopischen Aussehen von gestielten Polypen. Stets sind die Kerne dann, wenigstens am ganzen Stiel längs getroffen. Zuweilen ist ein solcher Stiel scheinbar unterbrochen in der Quere durch einen spaltartigen Blut-

raum, sodass man schliessen kann, der Stiel ist vom Schnitt nur an einer Stelle nicht getroffen, vielleicht weil er wellig verlief. Oft sind solche Unterbrechungen häufiger. Man sieht dann Bänder von Protoplasma mit massenhaften Kernen, die aus einzelnen länglichen Riesenzellen bestehen, bei denen es aber keiner Phantasie bedarf, um den Zusammenhang derselben zu erkennen. Alle Kerne sind in solchen Fällen längs getroffen.

Dass Riesenzellen von wechselnder Gestalt Ausläufer oft feinster Art nach verschiedenen Seiten hin haben, wäre nichts Neues, eher schon, dass 2 Riesenzellen unter einander durch solche Fortsätze in Verbindung stehen. Beides sieht man in meinen Präparaten sehr oft. Auch eine Perlenschnur von zusammenhängenden Riesenzellen, bald in der Längsrichtung nach rechts oder links hin ist nichts seltenes.

Viel auffallender aber als das scheint mir der Befund zu sein, dass bei den besprochenen Knospenbildungen die Stiele in der Mitte ein Lumen aufwiesen und begrenzt waren von platten Endothelzellen mit länglichem Kern, genau wie Capillaren. Diese Capillarkerne sind vollkommen den soliden Knospenkernen und den längsgetroffenen Riesenzellenkernen gleich. Die Lumina verschwinden ganz allmählich gegen die Riesenzellen hin, an einzelnen bildet ein ovaler Kern das Ende. Dass hier nicht etwa eine Capillare ober- oder unterhalb der Riesenzellen verläuft, lässt sich dadurch direct nachweisen, dass das Protoplasma der Endothelzellen direct in das der Riesenzellen übergeht; es wird allmählich breiter, die Wand des sich verengernden Lumens wird dicker und bildet die Substanz der Riesenzellen mit. Zuweilen geht übrigens nicht nur eine, sondern mehrere solcher scheinbaren Capillarsprossen in eine Riesenzelle über. Es ist naturgemäss ein so deutliches Bild nicht überall gleich zu finden und es bedarf oft eifrigen Suchens, einen solchen einwandfreien Zusammenhang festzustellen. Immerhin findet er sich doch häufiger, als man a priori denken sollte. Häufiger sind solche, wo das Capillarrohr sehr bald von den Riesenzellen entfernt aufhört und nach kurzer Zeit sich wieder fortsetzt. Solche Bilder sind nicht einwandsfrei, da die Lumina dann auch den Zwischenraum zwischen Ausläufern der Riesenzellen darstellen können. Alle diese Bilder sind von offenbar längsgetroffenen Riesenzellen genommen. Ist aber der Zusammenhang der Capillaren mit den Riesenzellen nicht nur scheinbar, so muss er auch im Querschnitt hier und da zu sehen sein. Das ist auch der Fall. Man sieht dann im Lumen, scharf begrenzt von 1—2 Endothelzellen, die an einer Seite eine fadenförmig dünne Wand, an den anderen Seiten eine tumorartige Verdickung der Wand zeigen. Der Uebergang des Endothelprotoplasmas in das der Riesenzellen ist ein directer.

Die Lumina sind meist oder oft leer, die Wandungen liegen ziemlich dicht aneinander. In einzelnen Fällen und nicht so gar selten sind die Lumina gefüllt mit rothen Blutkörperehen, so dass ein Zweifel an ihrer Eigenschaft nicht aufkommen kann. Sehr oft liegt dann in einer Reihe ein rothes Blutkörperchen mit der Breitseite hinter dem andern. Einmal sah ich eine Capillare, mit Erythrocyten gefüllt, sich einer Riesenzelle nähern, die Wand ging in das Protoplasma der Riesenzelle

über und an der anderen Seite ging eine mit Blut gefüllte Capillare von der Riesenzelle ab. In einem ganz feinen Spalt der Riesenzelle in der Verbindungslinie beider Capillaren konnte man mehrere rothe Blutkörperchen erkennen. Es ging also die Capillare durch die Riesenzelle, während die Wand zu beiden Seiten (im Schnitt) die Riesenzellensubstanz bildete. Jenseits fand sich in der Wand der Capillare eine zweite Riesenzelle.

Leider ist die Zeichnung dieses Befundes nicht gut gelungen.

Was die Riesenzellen nun selbst anbetrifft, so habe ich eine Membran im eigentlichen Sinne an ihnen nicht erkennen können. Nur selten haben sie besonders scharfe Contouren.

Die Kerne sind eigentlich stets gleichmässig über das Protoplasma hin vertheilt. Seltener sind an einigen Stellen die Kerne spärlicher oder fehlen ganz. Eine typische Randstellung nach Art der sogenannten Langhans'schen Riesenzellen habe ich auch allerdings öfter beobachtet. Meist sind die Kerne sehr zahlreich. Zuweilen finden sich neben den grossen Kernen meistens vereinzelt ein oder mehrere viel kleinere Kerne; häufig lappig, seltener ist nur einer mit intensiver allgemeiner Färbung, nach Art von Leukocyten. Sie sind stets von einem besonderen Protoplasma umgeben, bei einfacher Hämatoxylinfärbung zeigt sich jedesmal ein heller Hof, der sich scharf gegen das Protoplasma der Riesenzellen abhebt. Hier und da finden sich auch vereinzelte Blutplättchen mit deutlichem Kern. Erythrocyten sind vereinzelt in Riesenzellen. Hier und da sind sie im Innern einer Riesenzelle als Haufen, so dass es den Anschein hat, als ob man ein Gefäss vor sich hat. Dass das nicht der Fall ist, lässt sich durch die überall deutliche schwache Hämatoxylinfärbung zwischen den Blutzellen beweisen. Wäre es anders, so müsste der leere Raum zwischen ihnen weiss, die Grenze nach den rothen Blutkörperchen scharf sein, was aber nicht der Fall ist. Hier und da sind im Riesenzellenprotoplasma auch weisse, runde Stellen vorhanden, sogenannte Vacuolen, die etwa die Grösse von Leukocyten haben. Auf ihre Bedeutung wird später eingegangen werden. Zuweilen lagen in ihnen die rothen oder weissen Blutkörperchen.

Sehr oft zeigt das Riesenzellenprotoplasma, das eigentlich nirgends ganz homogen ist, eine dunklere Färbung bei Hämatoxylin, als wenn es hier dicker wäre. In den dunkleren Partien sieht man dann jedesmal hellere, sehr kleine ovale und stäbchenförmige in verschiedenen Richtungen verlaufenden Gebilde, die z. T. kaum mehr mit Oelimmersion sichtbar sind. Diese Stellen sind fast immer dort vorhanden, wo eine Riesenzelle an die Bluträume angrenzt, also am äussersten Pol der Knospen. Von irgend einer Degeneration habe ich weder im Protoplasma, noch an den Kernen irgend eine Spur bemerken können.

Die Riesenzellen bilden so sehr den Hauptbestandtheil des Tumors, springen so sehr in die Augen, dass ihnen eine besonders ausführliche Beschreibung zu Theil geworden ist. Neben und zwischen ihnen liegt noch anderes Zellenmaterial. Es ist aber schon oben betont worden, dass die Riesenzellen untereinander und mit Gefässen in Verbindung stehen, und dass sie selbst in die Bluträume hinein feine Protoplasmafortsätze senden. Diese Fortsätze haben durchweg den

Charakter von Sprossen. Liegen mehrere der Art dicht nebeneinander, so bilden sie ein Spindelzellengewebe, das dort, wo keine Bluträume zu sehen sind, vorherrscht. Dies Gewebe ist identisch mit dem Spindelzellensarkomgewebe, aus dem ja bekanntlich zum Theil das Riesenzellensarkom bestehen soll.

Der Uebergang der früher beschriebenen Stellen zu dem Spindelzellengewebe ist ein directer.

Wo die Fortsätze etwas weiter auseinanderliegen, verlaufen sie nicht immer parallel nebeneinander, es finden Kreuzungen statt in der Weise, dass Protaplasmafäden in der Querrichtung in längsgerichtete Fäden direct übergehen. Dadurch dass verschiedene Fäden sich von verschiedenen Richtungen her entgegengewachsen sind, sie oft durch Bluträume unterbrochen sind und sich jenseits in derselben Richtung fortsetzen, bald dicker, bald dünner sind, dass sich in ihnen dieselben Einlagerungen finden, wie in den Riesenzellen, kommt ein Bild zu stande, das ausserordentlich bunt und das jedesmal in seiner Genese zu entziffern sehr schwer ist.

Bei van Gieson-Färbung zeigte sich das Bindegewebe in feineren Fasern im Maschengewebe.

Zu diesem ziemlich allen Präparaten eigenthümlichen Bau kommen nun noch einige Besonderheiten hinzu.

1. An manchen Stellen ist das Oberflächenepithel der Schleimhaut mit getroffen. Dann beginnt das Tumorgewebe unmittelbar unterhalb des Epithels. Die Riesenzellen treten in manchen Fällen direct, in manchen etwas tiefer erst auf.

2. An manchen Stellen ist das Oberflächenepithel ulcerirt. Dann ist diese Stelle und ein breiter Streifen der Umgebung unterhalb des angrenzenden normalen Epithels dicht durchsetzt von Leukocyten, die sich theils in den Gefässen, theils um die Gefässe herum finden. Das Grundgewebe ist nicht genau zu erkennen, so dicht ist die Infiltration. Sehr oft sieht man ausser den beschriebenen Kernen langausgezogene strichähnliche Formen, wie man sie auch in und unter den croupösen Belägen bei Diptherie findet.

3. In einigen Präparaten ist ein auffallend grosser Reichthum an braungelbem Pigment vorhanden. Er ist dann immer auf besondere Stellen beschränkt. Eine Pigmentanhäufung, diffus durch den ganzen Tumor, habe ich nie beobachtet.

Das Pigment ist angeordnet in einzelnen kleineren und grösseren, fast immer runden Ballen, die sich scharf durch ihre dunklere Färbung von dem Gelb der bei Färbungen ungefärbten rothen Blutkörperchen abheben. Sie liegen meist zu mehreren zusammen und nehmen dadurch eine Zellenform an, die meist rund, hier und da oval oder spindelförmig ist. Bei sorgfältigem Suchen fehlt ein Kern fast nie. Er ist dann bläschenförmig.

Derartige Zellen, das sind sie, findet man vereinzelt in den Bluträumen, meist in dem Gewebe.

Ob sie selbstständige Zellen (Leukocyten) sind, oder ob das Pigment in den Spindelzellen des Gewebes liegt, ist sehr schwer zu ent-

scheiden. Wunderbar ist, dass die Riesenzellen die in solchen Pigmenthäufchen sich befinden, fast stets Pigment entbehren. Und wo man Pigmentkugeln im Riesenzellen-Protoplasma liegen sieht, scheint es nicht innerhalb sondern auf ihm zu liegen. Die runde Form der Pigmentzellen spricht nicht für Gewebszellen, auch kann man dort oft sicher sagen, dass das Pigment, resp. die Pigmentzellen ebenfalls ober- oder unterhalb des Grundgewebes (der Spindelzellen) liegen. Aber oft sieht man auch kleinste Pigmentkügelchen wie Fetttröpfchen rings um den Kern verlaufen und nach rechts und links in einen zarten Faden auslaufen, der offenbar dem Protoplasma angehört, aber nur an dem Pigment sichtbar ist. Und dann sind Zweifel, ob es nicht doch Spindelzellen des Gewebes sind, gerechtferigt. Erythrocytenhaltige Zellen mit Pigment, die eventuell die Natur der Zellen noch aufklären könnten, habe ich nicht gesehen.

Zu einem sicheren Schluss bin ich daher nicht gekommen, ich neige aus den obigen Gründen mehr der Ansicht zu, dass es sich um selbstständige, nicht um Gewebszellen handelt, ohne aber das Gegentheil sicher auschliessen zu können.

Das Pigment ist, je kleiner die Ballen, um so heller, je grösser, um so dunkler, gelbbräunlich. Stets haben die grösseren einen deutlichen hellen Hof um sich herum, es scheint das bei den kleineren auch zu sein, doch ist es nicht immer deutlich.

Ausser dem Pigment sind noch runde Körper zu sehen, von viel hellerer bräunlicher Farbe, die sich ebenfalls durch den dunkleren Ton vor den rothen Blutkörperchen auszeichnen, die aber viel grösser als diese sind. Sie haben nie einen Kern und liegen frei, nicht in Protoplasma anderer Zellen.

Das ganze Pigment ist eisenhaltig, bei der Reaction mit Schwefelammonium ist es tiefschwarz gefärbt.

Alle diese Pigmenthaufen liegen fast immer zusammen, und stets in der Nähe der Haut. Meistens findet sich das Pigment direct unter der Epidermis. Seltener trifft man es auch in tieferen Theilen der Geschwulst, aber dann stets in ganz geringer Menge mehr diffus. Und stets sind ganz dicke Pigmenthaufen unmittelbar unter dem Epithel vorhanden.

Sehr oft fehlen in solchen Pigmentstellen die Riesenzellen ganz oder sind nur spärlich; die Spindelzellen, dicht nebeneinander liegend, siud häufig. Oder es sind Leukocytenhaufen vorhanden.

4. Das Spindelzellengewebe befindet sich meist dicht unter dem Epithel in grösserer Ausdehnung. Sonst nur in geringerem Maasse. Die dann vorhandenen kleinen Gefässe, die man am Lumen erkennt, sind fast stets ohne Blut. Die Bluträume fehlen hier fast ganz.

Abgesehen von dem, was schon oben über das Spindelzellengewebe gesagt ist, sieht man hier öfter zwei Reihen Spindelzellen, die dicht aneinander liegen, sich spalten und in die Gefässe übergehen, oder auch direct von der Wand der Gefässe sich fortsetzen.

Bindegewebe ist hier sehr reichlich vorhanden. Tiefrothe Farbe zeigt sich dann bei der v. Gieson-Färbung.

5. In der Tiefe findet man dort, wo vom Knochen etwas abgebissen wurde, Periost, Knorpel und Knochen. Ich gehe absichtlich nicht näher auf die hier vorliegenden Verhältnisse des Knochens zur Geschwulst ein. Mein Material ist nicht genügend in dieser Beziehung, der Knochen ist nur selten mitgetroffen, sodass ich in der Deutung des Einzelnen nicht sicher gehe. Nur das Eine möchte ich betonen, dass ich in den Howship'schen Lacunen keine freien selbstständigen Riesenzellen gefunden habe. Auch hier hingen sie zum Theil unmittelbar mit der Wand dort befindlicher kleiner Gefässe, zusammen, zum Theil ging das Protoplasma direct ohne die geringste Grenze in das Knochengewebe über.

Erklärung der Befunde.

Aus diesen Untersuchungen scheint mir nun vor allem eins mit unbedingter Sicherheit hervorzugehen: Die Riesenzellen des Riesenzellensarkoms am Alveolarfortsatz sind keine selbstständigen Zellen analog denen des Knochenmarkes, wie man bisher ganz allgemein annahm, sondern sie sind Ausläufer, Knospen von Gefässen, deren Endothel direct in das Protoplama der Riesenzellen übergeht. Beweis dafür ist die Form der Riesenzellen, vor allem der Zusammenhang mit dem Gefässgewebe und der direct beobachtete Uebergang der Riesenzellen in Capillaren, nicht nur leere, sondern auch solche, die gefüllt waren mit Blut. Diese Thatsache bedarf meines Erachtens keiner weiteren Begründung. Interessant ist dabei, dass auch die Osteoklasten in den Howship'schen Lacunen sich nicht als selbstständige Zellen erwiesen, wie die allgemein herrschende Ansicht ist, sondern einerseits direct mit ihrem Protoplasma in das Knochengewebe übergehen, nicht nur daran liegen, anderseits auch Endothelknospen der kleinen Gefässe in den Lacunen sind.

Der zweite Hauptbestandtheil bei der Epulis, das Spindelzellensarkomgewebe, hing sehr oft direct mit den Riesenzellen zusammen und ging anderseits unmittelbar in Capillaren, leere und solche, die Blut enthielten, über. Das Spindelzellengewebe stammt also ohne Zweifel vom Gefässgewebe ab. Aber nicht nur das. Die Spindelzellen liegen nur dort in der typischen Weise eines Sarkoms dicht neben einander in parallelen Zügen, wo kein Blut vorhanden ist; wo aber das der Fall ist, bilden sie offenbar entweder die Wandung von Gefässen oder Sprossen und feine Ausläufer, wie man sie von der Capillarneubildung her kennt. Allgemein nimmt man zwar an, dass das Spindelzellen-, bezw. das Granulationsgewebe aus gewucherten Bindegewebszellen besteht, zu dem sich mono- und polynucleäre Leukocyten hinzugesellen. Das Granulationsgewebe (Fibroblasten) steht in unmittelbarem Zusammenhang mit der Gefäss-, bezw. Capillarwand.

Nun ist aber zu bedenken, dass bei den mikroskopischen Präparaten der Blutgehalt nicht derselbe ist, wie in vivo. Abgesehen von den Veränderungen, die in dieser Hinsicht hervorgerufen sind durch Umschneiden und Exstirpiren des Stückes, wobei das Blut theils infolge der gesetzten Gefässöffnungen, theils infolge der Contraction der Gefässwandungen, ausgeflossen ist, muss berücksichtigt werden, dass die Capillaren stets ihr Blut so schnell wie möglich den venösen Bahnen zuzuführen suchen. Auch klinisch spricht das tiefrothe Aussehen der Granulationen, die so leicht auftretenden diffusen Blutungen aus ihnen sehr für Capillaren. Die Gefässe in dem Granulationsgewebe wären dann kleine und kleinste venöse Bahnen, die bei dem Zuge der arteriellen Capillaren erst recht erweitert werden müssen. Ich glaube daher, dass auch die Spindelzellen nichts anderes sind, als collabirte, dicht neben einander liegende Capillaren.

Dass das Bindegewebe, hier in dichten Strängen, im Maschengewebe aber nur in feinen Fasern auftritt, ist mir ein Beweis, dass das Bindegewebe jedenfalls mit durch das Collabiren der Capillaren entstanden ist, bezw. so deutlich hervortritt.

3. Complicirt wird das Bild durch die Bluträume, in denen sich eine grosse Menge Blut befindet und die in allen untersuchten Geschwülsten in gleicher Weise sich zeigten. Nach unseren heutigen Anschauungen liegt es wohl am nächsten, anzunehmen, dass all dies Blut nur die Folge einer Blutung bedeutet. Und darin wird man durch den fast jedesmal gemachten Befund von reichlichem Pigment unterstützt, das unzweifelhaft aus dem Blute stammt, wie die Eisenreaction beweist. Ausserdem ist eine Geschwulst am Alveolarfortsatz sicher, wenn sie etwas grösser wird, Insulten mancher Art ausgesetzt, vor allem beim Essen des Patienten. Trotzdem sprechen viele Gründe entschieden gegen die Annahme einer Blutung.

Wäre durch solche Angriffe von aussen das Blut entstanden, so ist nicht nur die enorme Blutmenge, sondern auch die vollkommen gleichmässige Vertheilung des Blutes durch die ganze Geschwulst hin völlig unverständlich. Dann müsste an einer Stelle eine Menge, an anderer Stelle weniger Blut vorhanden sein, was nicht der Fall ist. Auch ist es ganz unbegreiflich, warum das Blut in so subtiler Weise die rothen Blutkörperchen oft nur in einer Reihe mit ihrer Breitseite hinter einander liegend vorgeschoben hat, wie man das nur bei Capillaren findet und nicht in der bei Blutungen gewohnten rohen Weise.

Ferner müsste das Pigment nicht an so ganz bestimmter Stelle gelagert sein und zwar meist gerade dort, wo kein Blut zu finden ist; wo aber solches sich zeigt, öfter überhaupt nicht zu entdecken sein.

In der Litteratur wird als Grund für die so oft beobachtete Blutung in einem Sarkom der Zerfall der Geschwulst angeführt und als Beweis das innerhalb bezw. in der Umgebung der durchbluteten Stelle vorgefundene zerfallene Material, seien es nun verfettete oder nekrotische Massen, genannt. Nach zerfallenem Gewebe habe ich aber in allen Schnitten vergeblich gesucht.

In einem Fall wäre der Blutgehalt durch eine Blutung erklärlich, nämlich bei dem Recidiv des Riesenzellensarkoms am harten Gaumen. Aber hier auch nur, wenn das Recidiv an einigen Stellen sehr reichlich Blut gezeigt hätte, nämlich dort, wo der Knochen, wie es zuerst schien, im Gesunden abgemeisselt war und die Wunde sich mit Blutborken bedeckt hatte. Sehr wenig wahrscheinlich wäre es aber, wenn auch in den frischeren Stellen des Recidivs sich Blutungen gezeigt hätten. Die Geschwulst wies aber gleichmässigen Gehalt an Blut in allen Schnitten auf.

Auch das ist auffallend, dass von allen Beobachtern die Epulis als eine exquisit braun- oder bläulichrothe Geschwulst beschrieben wird, nicht nur an der Oberfläche, sondern auch an dem ganzen Durchschnitt. Und diese Farbe nur auf Pigmentgehalt zu schieben, ist unmöglich, da das Pigment viel zu gering und oft nur an bestimmten Stellen vorhanden ist, als dass daraus der gleichmässige Farbenton resultiren könnte. Nimmt man dabei aber Blutungen als Grund für die Farbe an, so ist es immerhin wunderbar, warum Blutungen so constant bei einer Geschwulst auftreten sollten, während das bei anderen Geschwülsten des Mundes, die auch Insulten beim Essen ausgesetzt sind, nicht eintritt. Und bei Carcinomen z. B. ist ein Zerfall gerade im Munde sehr häufig, also einer der Gründe für eine Blutung, die angenommen werden, vorhanden. Andere Gründe für die leichtere Möglichkeit einer Blutung bei Geschwülsten, besonders bei Sarkomen im allgemeinen, sollen in der leichteren Durchlässigkeit der Gefässe zu suchen sein, deren Wand meist verändert ist. Als solche Veränderungen werden angeführt chronische Endarteriitis, hyaline, amyloide Degeneration. Wie man sich aber vorstellen soll, dass eine Verdickung der Wand und Einengung des Lumens eine leichtere Durchgängigkeit der Wandung hervorbringen soll, ist mir unverständlich.

Trotzdem ist die Deutung eines Blutgehaltes durch Blutung in einem Tumor heutzutage am leichtesten, da sie modern ist und sich

stützt auf die Erfahrung, dass jedes Gewebe unter gewissen Umständen leicht blutet. Ich möchte aber doch auf Grund von Versuchen bezweifeln, dass bei einem Gesunden so leicht eine Blutung auch durch Insulte herzustellen ist. Uebrigens würden Insulte besonders an der Oberfläche der Geschwulst einwirken. Hier müsste also die Blutung am häufigsten auftreten und es ist daher von Wichtigkeit, dass in meinen Präparaten wie in Schuchardt's Abbildung, das Pigment in der Regel dicht unter dem Epithel sich befindet, das Blut aber erst tiefer beginnt.

Trotz all dieser Zweifel hätte ich wohl den heutigen Anschauungen gemäss geglaubt, den Blutgehalt in meinen Schnitten auf Rechnung von stattgehabten Blutungen setzen zu müssen, wenn nicht die mikroskopischen Befunde bisher zu sehr von meinen abgewichen wären. In keiner Abbildung bisher sieht man Blut, nur einmal wird es in den Beschreibungen erwähnt und ich fand es stets. Dass das Fehlen von Blut im mikroskopischen Bilde nicht zu dem makroskopischen Aussehen der blau-braun-rothen Geschwulst passt, wird wohl Jeder zugeben.

Entscheidend war für mich folgende Probe:

Ein Stück einer exstirpirten Epulis legte ich sofort in Formalinlösung (Fall 1).

1 Stück liess ich einige Zeit liegen und härtete es dann in Alkohol.

Das erste Stück zeigte den beschriebenen Blutgehalt, im andern fand sich kaum Blut, nur am Rande ausserhalb der eigentlichen Geschwulst.

Das Blut ist also beim Liegen aus der Geschwulst ausgelaufen. Bei Blutungen ins Gewebe ist das höchst ungewöhnlich, bei frischem Blut z. B. in den Angiomen ist es aber bekannte Thatsache. Hier contrahiren sich allerdings, abgesehen von dem Ausfaufen des Bluts aus dem offenen Lumen, die Gefässe und collabiren, nachdem der Inhalt herausgetrieben ist.

Warum soll ein Auslaufen und Collabiren nicht auch früher bei den Untersuchungen über Epuliden vorgekommen sein.

Die Operateure selbst untersuchen eine Geschwulst makroskopisch in der Regel erst nach der vollendeten Operation, schon wegen der Asepsis. Solange bleibt sie liegen. Dann wird der Tumor durchschnitten und entweder frisch oder dann erst gehärtet mikroskopisch untersucht.

Aus all' diesen Gründen halte ich mich daher für berechtigt anzunehmen, dass das Blut seinen Ursprung jedenfalls nicht einer Blutung verdankt.

Ist das aber der Fall, so müssen die Räume, in denen das Blut sich befindet, ihre Gefässe sein. Und damit stösst man in Erklärung und Deutung des Befundes auf grosse Schwierigkeiten. Es genügt nämlich nicht, darauf hinzuweisen, dass die leeren Capillaren vielleicht das arterielle System ist, dem aber auch ein venöses gegenüberstehen muss, in das alles beim Pulsschlag hineingetriebene Blut sich entleeren kann, dass also ausser den arteriellen Capillaren noch venöse kleinste Gefässe vorhanden sein müssen, die wie alle Venen längere Zeit das Blut behalten im Gegensatz zu den arteriellen. Denn wir haben es im vorliegenden Fall nicht mit Gefässen mit eigener Wandung zu thun, sondern endothelfreien Räumen, deren Begrenzung nur das Riesensarkom und Spindelzellen-Gewebe bildet.

In diesen Zweifeln kam mir ein Bild einer Placenta ins Gedächtniss, dessen Zusammensetzung ich mir s. Z. nicht erklären konnte, das hier aber meines Erachtens von Aufschluss sein kann.

Es handelt sich um die Placenta eines Meerschweinchens, das ich ohne Erfolg geimpft hatte und bei dem ich bei der Section des wenige Stunden vorher gestorbenen Thieres 4 Embryonen im Uterus mit 4 Placenten fand. Das mikroskopische Bild eines Schnittes durch die Placenta bei schwacher und starker Vergrösserung ist in Fig. 2 und 3 gezeichnet. Bei schwacher Vergrösserung unterscheidet man einzelne grössere rundliche Partien (a) getrennt durch ein interstitielles Gewebe (b) von ganz eigenthümlichem Bau. Man sieht hier nämlich kleinere und grössere strotzend mit Blut gefüllte grosse und kleine Räume von wechselnder Gestalt. Nach den rundlichen Partienläppchen (a) hin werden sie kleiner und das Gewebe geht ganz allmählich beiderseits in einander über. Bei starker Vergrösserung erkennt man ein Gewebe, das sehr an die Bilder von der Epulis erinnert, nur dass sie grössere Regelmässigkeit zeigt. Begrenzt sind die Hohlräume nur von einem bald dickeren, bald dünneren Protoplasmasaum mit zahlreichen bläschenförmigen grossen Kernen. Oft ist der Saum nur ein ganz dünner zarter Faden, oft sind die Protoplasmaballen mit einer Unmasse von Kernen versehen, Riesenzellen vergleichbar, sowenig auch hier von selbstständigen Zellen die Rede ist. Irgend eine Endothelbekleidung der Räume fehlt vollkommen.

Sehr häufig geht der Protoplasmasaum direct in ein Capillarrohr über, in dem ich aber fast nie rothe Blutkörperchen erkennen konnte (wohl Folge des Todes), an anderen Stellen sah man Riesenzellengebilde von verschiedenster Form von der Wand der Capillaren ausgehen. In dem interstitiellen Gewebe liegen auch eine Anzahl von kleinen Venen und Arterien zum Theil mit Blut gefüllt. Gegen die Läppchen (a) zu, werden die Hohlräume immer kleiner. Sie werden hier seltener von einfachen Protoplasmasäumen abgegrenzt und häufiger sieht man deutliche, aber leere Capillarrohre, als Scheidewand zwischen den Räumen. In diesen Partien ist das Bild am regelmässigsten, die Räume sind

von gleicher geringer Grösse. Daher nimmt man wohl mit Recht an, dass hier das Gewebe am ältesten ist, dort wo die Riesenzellengebilde und die grossen Bluträume sich befinden, am jüngsten besteht.

Auf besondere Eigenthümlichkeiten des Blutes in den venösen Räumen, die sich dabei finden, will ich hier nicht eingehen.

Die Genese dieser Räume und des Capillargefässsystems mit seinen Riesenzellen und Sprossen ist wohl nicht anders zu erklären, wie bei der menschlichen Placenta. Die Räume stellen venöse Behälter mit flüssigem Blut dar, in die wuchernd das arterielle Gefässsystem von der andern Seite hineinwächst.

Nur ein Unterschied besteht dabei, nämlich der, dass das arterielle Gefässsystem beim Menschen höher differenzirt zu sein scheint, als z. B. beim Meerschweinchen. Allerdings ist es mir fraglich, ob die Lehre von dem Bau der Placenta in der Form, wie sie augenblicklich allgemein scheint, vollkommen unanfechtbar ist. Bekanntlich ragen die Chorionzotten [1]) mit einem Epithel in die intervillösen Räume hinein, das aus 2 Schichten besteht, einem tieferen einfachen, cubischen Epithel und einer oberflächlichen Schicht; die letztere zeigt keine abgrenzbaren Zellen, sondern eine sich dunkler färbende Masse mit einer Reihe von Kernen die in unregelmässigen Abständen stehen, dem Syncytium. Von diesem Syncytium aus ragen oft lange keulenförmige, mit vielen Kernen versehene Fortsätze in die intervillösen Räume und Schrägschnitte können, wie Stöhr in einer Anmerkung hinzusetzt, von Anfängern mit Riesenzellen verwechselt werden. Dies Gewebe gleicht aber unserem Riesenzellengewebe in der Epulis sehr.

Wenn Stöhr dann noch hinzufügt, dass in den ersten Monaten es auch Zotten geben soll, die nur aus Epithel bestehen, so rücken wir damit unserem Bau noch näher.

Auch seine Abbildungen zeigen keinen Blutgehalt und er berücksichtigt ihn auch im Text in keiner Weise. Fügt man den aber hinzu, so werden die Bilder jedenfalls anders aussehen und es scheint mir nicht unmöglich, dass der Bau der Zotten besonders in jugendlichem Zustand unserem Gewebe analog wäre.

Dass gleiches Gewebe auch beim Menschen vorkommt, beweist mir eine Abbildung in Ziegler's Lehrb. d. spec. Path, S. 894. Fig. 439 von einem destruirenden Placentarpolypen an der Uebergangsstelle in der Uteruswand.

Nach dem allen bin ich wie ich glaube wohl berechtigt die Bluträume auch bei der Epulis (bzw. dem Riesenzellensarkom) als venöse Sinus aufzufassen, in die das arterielle Gefässsystem die Capillarsprossen hineinsendet.

Damit ist der fehlende Endothelbelag der Bluträume erklärt und die Annahme, dass es sich um lebendes Blut handelt, begründet. Eine solche Annahme ist um so weniger wunderbar, als sich ja im normalen Knochenmark auch venöse Bluträume befinden, in die

1) Nach Stöhr, Lehrb. d. Histologie. Jena 1898. S. 286.

das arter. Gefässnetz einmündet, und von dem das venöse abgeht. Ich habe früher ausgeführt, dass auch in den sogen. Peritheliomen des Knochens ähnliche Bluträume vorkommen, die aber hier von einer Schicht kub. Epithels (Perithelien) begrenzt sind.

Dies Perithelgewebe zeigte in den offenbar jüngsten Partieen deutlich die Herkunft aus einfachen Capillarsprossen, aus denen also das ältere Gewebe sich wie man sagt differenzirte. Diese Differenzirung ist auch im Knochen normal vorhanden, wie ich annahm. Bei der Epulis ist die Differenzirung [1]) nicht vorhanden. Dies Gewebe verhält sich also zu dem Perithel-Gewebe, wie des Meerschweinchens Placentagewebe zu dem des Menschen. Warum in dem einen Fall eine Differenzirung vor sich geht, im anderen Fall ausbleibt, warum das eine Mal die mächtige Riesenzellenbildung sich zeigt, das andre Mal ganz zurücktritt, hängt vielleicht mit der Function des Knochens zusammen.

Jedenfalls handet es sich m. E. bei der Epulis nicht nur um das aus Blutgefässendothel hervorgehende Riesen- und Spindelzellengewebe, das von Degeneration keine Spur zeigt, sondern auch das Blut gehört mit zum Wesen des Tumors. Und auch dies ist nicht todt sondern flüssig und lebend gewesen.

Dass nebenher noch Blutungen in den Tumoren stattgefunden haben, leugne ich keineswegs. Dafür sind die Pigmenthaufen Beweis. Ich sah das Pigment frei und in Zellen. Ob das richtig ist, ist mir fraglich. Es war mir oft schwer, bei dunklem Pigment auch in grossen Zellen die Kerne zu sehen, daher ist es möglich, dass manche der kleinern Kerne übersehen werden.

Ueber den feineren Bau und Inhalt der Riesenzellen ist in der Beschreibung genug zur Erklärung gesagt. Nur wenige Punkte müssen hier noch berücksichtigt werden.

In manchen Riesenzellen fanden sich Blutzellen eingelagert: Rothe, weisse, Blutplättchen. Sie heben sich alle stets sehr deutlich ab von dem Protoplasma der Riesenzellen, sodass von einem Uebergang des einen in das andere keine Rede sein konnte. Theilweise lagen sie im Protoplasma, seltener ober-, bezw. unterhalb der Riesenzellen und waren nur im Schnitt mit getroffen. Es wäre ja an sich nicht wunderbar, wenn sie, vor allem Leukocyten in das Protoplasma eingewandert wären, da sie sich in jedem Gewebe finden lassen. Fasst man aber die Riesenzellen als Ausläufer, Sprossen und Knospen von Gefässen auf, so ist es noch weniger auffallend, wenn sich

1) Vgl. Ribbert, Ueber Bildungen an Zellen und Geweben. Virchow's Arch. Bd. CLVII. S. 186. 1899.

auch zuweilen als Inhalt des werdenden Gefässrohrs schon Blutzellen finden.

Zuweilen sah ich Vacuolen in den Riesenzellen, die andere Beobachter sehr oft gesehen haben. Dass es sich dabei wirklich immer um Vacuolen, wie wir sie von den beweglichen Zellen her kennen, handelt, glaube ich nicht. Es scheint mir nicht ausgeschlossen, dass es sich in manchen Fällen um das Lumen handelt, das die Gefässsprosse schon besitzt. Denn mehrere Male sah ich gerade in solchen Vacuolen rothe Blutzellen liegen. Oft waren mehrere helle bläschenähnliche Gebilde in dem Protoplasma. Da sie zuweilen in grosser Anzahl in Gefässen sich finden, so halte ich sie wie dort für Luftblasen. Von einer colloiden Degeneration, die Rouget beschrieben hat, war nie etwas zu sehen.

Mitosen habe ich, trotz der sofort vorgenommenen Härtung, sehr selten gesehen. Es mag das daran liegen, dass eine Epulis langsam wächst. Da ich sie fand, nehme ich eine solche Art der Theilung als möglich an. Directe Kerntheilung konnte ich nicht entdecken.

Sehr auffallend war mir der Befund der kleinen Fasern im Protoplasma. Auch durch Färbungen war es mir nicht möglich, irgend einer Deutung näher zu kommen.

Nach dieser Erklärung und Deutung der gemachten Befunde gelangt man meines Erachtens zu folgender Ansicht über die Entstehung der Epulis.

Sie geht aus von dem Periost der Zahnalveole, das gereizt ist durch die entzündlichen und nekrotischen Veränderungen an einer Zahnwurzel. Von den Gefässen des Periosts wachsen Sprossen und Kolben von und nach den verschiedensten Seiten aus und bilden mit einander Hohlräume, in die die Venen wie bei der Placenta, frei ihr Blut ergiessen. So ist ein Gewebe hergestellt, das wie ein Grundstock für einen neuen Knochenbau aussieht. Die Bluträume wären die Markhöhle, das arter. Gefässgewebe wäre der Anfang eines Knochens. Und das ist kein Bild kühner Phantasie. Denn wir wissen, dass das Periostgewebe Zellen wachsen lässt, die Knochen durch Bildung von Intercellularsubstanz hervorbringen können. Das geschieht, wenn das Periost entzündlich gereizt wird, beim Knochenbruch als Callus, bei der Osteomyelitis als Todtenlade. Dem steht aber die Ansicht gegenüber, dass gerade die Myeloplaxen, die Riesenzellen, den Knochen auflösen sollen.

Bekanntlich gilt ganz allgemein die Lehre, dass die Osteoklasten selbständige Zellen sind, die in den Lacunen sich zu dem Zweck

befinden, um die Knochensubstanz zu resorbiren; eine Lehre, die von Kölliker für die normalen Knochenwachsthumverhältnisse, von Wegner für die pathologischen begründet ist. Dem gegenüber hat Pommer auf die Befunde von A. Thierfelder von neuem aufmerksam gemacht, der die Lacunen mit zahlreichen feinen Wimpern versehen fand.

Pommer bestätigte das und stellte fest, dass die Riesenzellen mit dem bewimperten Saum der Lacunen zusammenhängen und zwar ebenfalls durch einen feingefransten Besatz an der der Lacune zugekehrten Fläche. Damit ist schon ein direeter Zusammenhang zwischen Riesenzellen und Knochen anerkannt, dieser wird von anderen Autoren noch enger aufgefasst. Sie nehmen an, dass die Riesenzellen Abkömmlinge der Knochenkörperchen sind und während der Resorption von Knochen entstehen, freilich ohne ursächliche Bedeutung für diese. Nach einigen bilden die Riesenzellen nur eine Uebergangsstufe in der Umwandlung des Knochengewebes, indem das Protoplasma der Riesenzellen die entkalkte Grundsubstanz je eines Zellterritoriums des Knochens darstellen, wobei die Kerne des Knochenkörperchens sich vermehrt haben.

Dem wird freilich von anderer Seite z. B. von M. B. Schmidt widersprochen und behauptet, der Knochen werde passiv bei der lacunären Resorption zerstört und die lösende Kraft den angrenzenden Weichteilen zugeschrieben. Von diesen sollen die Myeloplaxen nach v. Mandach von den der Capillarwand aufliegenden Spindelzellen, nach Schwalbe vom Endothel der inneren Knochenfläche, nach Pommer vom Endothel der Lymphräume des Knochens und der Havers'schen Kanäle gebildet werden.

Am besten stimmt mit unserer Beobachtung überein die Angabe von Lewschin, der von Blutgefässen aus protoplasmatische Gebilde isoliren konnte, die er an der Grenze zwischen Epi- und Diaphyse der langen Knochen fand und die Myeloplaxen sehr ähnlich waren. Wenn in unserem Fall beobachtet wurde, dass die Riesenzellen mit dem Endothel von Gefässen einerseits, andererseits mit dem Knochengewebe direct zusammenhingen und in einander übergingen, so liessen sich auf diese Weise die verschiedenen Ansichten vereinigen (die Bilder erklärten sich wohl durch Schrumpfung bei der Härtung). Man müsste dann annehmen, dass die Riesenzellen von Gefässendothelien ausgehen und Knochen durch Production ihres Protoplasmas bilden und andererseits sich denken, dass aus diesen durch Entkalkung ihres Protoplasmas wieder zu den frühern Gebilden werden, wie Klebs in der That annimmt. Damit stünde dann in

Einklang die Beobachtung Pommer's, der die Bildung von Osteoklasten und Lacunen nebeneinander mit Apposition von Knochen in demselben Markraum, sogar am selben Knochenbälkchen sah. Auch die Ansicht Kölliker's einer späteren Umwandlung der Osteoklasten in Osteoblasten, aus denen sie entstanden sind und die Annahme (Wegner, Pommer), dass die Osteoklasten sich später in Bindegewebe producirende Spindelzellen umwandeln, lässt sich mit der Angabe von Wegner, dass die Riesenzellen durch centrale Aushöhlung zu neuen Gefässen wurden, vereinigen. Man muss dann annehmen, dass die Osteoblasten Gefässendothelien im besonderen Sinne sind.

Wie dem auch sei, der Annahme einer Entstehung der Riesenzellen als Knospen von Gefässen steht in der normalen Histologie nichts entgegen.

Jedenfalls ist das Riesenzellengewebe in der Epulis dem normalen entsprechend, ihm analog gebaut. Ob man annehmen kann, dass das Knochengewebe sich wieder in Riesenzellen umwandelt, scheint mir für die Pathologie sehr fraglich, obgleich in der Lehre der Osteomalacie manches dafür spricht. Hier wird wohl in der Regel durch Infection die Knochensubstanz zerstört und an ihre Stelle tritt erst nachträglich das Riesenzellengewebe, wie auch Enderlen bei seinen histologischen Untersuchungen über experimentell erzeugte Osteomyelitis gefunden hat; für die Epulis ist das gleichgültig. Hier ist der Knochen des Zahns zerstört. Es handelt sich also hier hauptsächlich um die Entwicklung der Riesenzellen aus Gefässen. Es fragt sich, nachdem sie aus den Präparaten erwiesen ist, ob auch in der übrigen Litteratur über Riesenzellen sich Belege dafür finden lassen, oder ob alles gegen eine solche Auffassung spricht.

Litteratur.

So klein die Litteratur über Epulis, so enorm gross ist die über Riesenzellen. Sie ausführlich zu behandeln, liegt ausserhalb des Rahmens dieser Arbeit. Sie soll nur insoweit sie Beziehung auf die Epulis hat, Berücksichtigung finden. Wie es in der Pathologie so häufig gegangen ist, sind auch die Riesenzellen ursprünglich als specifisch für eine Krankheit angesehen worden. Hier war es die Tuberculose, zu deren mikroskop. Bilde die Riesenzellen eine Zeitlang untrennbar und ausschliesslich gehörten. Das wurde aber im Laufe der Zeit anders, als die Riesenzellen auch bei den verschiedensten pathologischen Zuständen, wo der Tuberkelbacillus nicht gefunden wurde, beobachtet wurden. So sind sie bei der Wund-

heilung, in den Granulationen bei den verschiedensten Entzündungsformen, bei Neubildungen verschiedener Art, bes. manchen Sarkomen, in Epi-, Endo-, Peritheliomen, Pseudogliomen, in Atheromen, Talgdrüsen-Adenomen, in Cysten mannigfacher Art und in deren Wandung gefunden. Sie wurden bei der Syphilis, selbst beim Krebs beobachtet und man hat sie auch künstlich um Fremdkörper von verschiedener Natur und Consistenz und an der Grenze von Coagulationsnekrosen durch Alkohol und Carbolsäure bei Thieren erzeugen können.

Die Ansicht von der eigenartigen Bevorzugung der Riesenzellen für besondere Krankheiten musste man daher fallen lassen. Man suchte daher nach anderen Unterscheidungsmerkmalen. Und Langhans war der erste, der eine Eigenschaft der tuberculösen Riesenzellen entdeckte, die bei anderen nicht vorhanden sein sollte, die Randstellung der Kerne in dem Riesenzellen-Protoplasma, für die eine verständliche Erklärung bis heute noch aussteht.

Man hat später diese Randstellung zwar auch bei der syphilit. Entzündung gefunden. Doch ist sie in der That ein ziemlich gutes Charakteristicum besonders den Sarkomriesenzellen gegenüber, bei denen die Kerne durch die ganze Zelle hin verstreut sind. So glaubt man auch heute noch an eine gewisse specifische Bedeutung der Riesenzellen: denn findet man Langhans'sche Riesenzellen, so sagt man, es handelt sich wahrscheinlich um Tuberculose, sonst kann es noch Lues sein. Die andere Art der Riesenzellen spricht für Sarkom. Denn praktisch kommen differential diagnostisch die anderen Geschwülste Cysten oder Krebse nicht in Betracht, da man dabei genug andere diagnostische Hülfsmittel hat, als gerade die Form der event. in ihnen vorkommenden Riesenzellen. Angeblich soll eine Differentialdiagnose zwischen Granulationsgewebe und Sarkom selten vorkommen. Andererseits bieten die Riesenzellen in einigen Organen etwas Specifisches. So spricht der Befund von Riesenzellen in den Blutcoagulis aus dem Uterus für stattgehabten Abort.

In diesen Punkten stimmen die meisten Beobachter in ihren Ansichten über die Riesenzellen überein. In allen andern Punkten aber, in wichtigen und unwichtigen herrscht eine solche Meinungsverschiedenheit, dass es scheint, als ob in der That die Riesenzellen keine einheitlichen Gebilde seien, sondern Zellen von verschiedenstem Charakter und Ursprung und als ob es doch eine Specificität der Riesenzellen bei verschiedenen Krankheiten gäbe.

Sich durch den Wirrwarr der Ansichten und Muthmaassungen über Entstehung und Bedeutung der Riesenzellen hindurchzufinden, ist nicht leicht. Ganz abgesehen davon, dass die einen den Ursprung der Riesen-

zellen in einem Zerfall von Zellen, die anderen in besonders günstigen Ernährungsverhältnissen für das Eigenwachsthum der Zellen sehen, werden als Matrix der Riesenzellen von den Autoren Leukocyten, Epithel und Bindegewebe, die Endothelien von Blutgefässen (Venen, Capillaren), von Lymphgefässen und Saftkanälchen genannt. Andere nehmen mehrere Entstehungsweisen an, einige so ziemlich alle. Einzelne endlich konnten durch ihre Untersuchungen weder sicher die eine Entstehungsursache ausschliessen, noch die andere beweisen. Ruge sagt, nachdem er alle Entstehungsursachen eingehend behandelt hat: „Selbstverständlich sollen mit diesen Erörterungen andere Möglichkeiten nicht ausgeschlossen werden!" —

In der Hauptsache aber kann man 3 Gruppen unterscheiden:

Die Abstammung der Riesenzellen

1. vom Epithel;
2. von Leukocyten;
3. vom Endothel a) der Blutgefässe; b) der Lymphgefässe.

Unter 3 fällt dann noch die Ansicht von der Entwickelung der Riesenzellen allgemein aus gefässhaltigem Bindegewebe.

Fragen wir uns zunächst, welche der 3 Ansichten die grösste Wahrscheinlichkeit und Beweiskraft für sich hat.

1. Die Anhänger der ersten Hypothese sind nur gering an Zahl. Aus älterer Zeit stammen die Angaben von Buhl, Klein, Friedländer, Talma und Arnold (letzterer nimmt theils Rundzellen, theils Epithelien an), die bei Tuberculose oder Pneumonie die Alveolarepithelien als Material für die Entstehung der Riesenzellen annehmen.

Für die Lebertuberculose ist Arnold für Entstehung aus den Gallengangsepithelien, für die Nierentuberculose sieht Gaulé und Arnold die Riesenzellen als Abkömmlinge der Harnkanälchen an. Im Hoden bezw. Nebenhoden sind bei Tuberculose nach Waldstein, Gaulé und Lübimow die Samenkanälchenepithelien die Bildner der Riesenzellen. Beim Chalacion lässt Vincentiis die Riesenzellen aus dem Epithel der Meibom'schen Drüsen entstehen, Fuchs aus Drüsenzellen und Leukocyten, beim Lupus gehen sie nach Lang und Stilling aus Epithelien der Schweissdrüsen hervor. Krauss sah in Carcinomen und Talgdrüsenadenomen eine Entwickelung der Riesenzellen aus Epithelien. In neuerer Zeit schlossen sich diesen u. a. Goldmann und Becher an. Am besten begründet scheint die Ansicht Goldmann's zu sein. Er fand in einer ölhaltigen Dermoidcyste Riesenzellen in einer zusammenhängenden Schicht an der Cysteninnenfläche als directe Fortsetzung der Epidermis, in den tieferen Stromaschichten die Riesenzellen zuweilen mitten im Bindegewebe selbst durch Capillaren von einander getrennt in Verbindung mit regellos die Cystenwand durchsetzenden Haaren ohne Haarscheide. In den Talgdrüsenzellen selbst schien ihm, als ob das Secretionsproduct nicht zur Ausscheidung gelangt sei, vielmehr durch das Liegenbleiben in der Zelle ein Hinderniss für die gewöhnliche Zelltheilung abgegeben hätte. Er glaubt daher, dass die ursprüngliche Cystenwand sich abgestossen hat und zu Cysteninhalt geworden ist. Die tieferen Theile der Cystenwand sind nun an die Oberfläche gelangt und die abgestossenen und frisch implantirten Haare haben als Fremdkörper

die Riesenzellenbildung an den jetzt oberflächlich gelegenen Talgdrüsenzellen veranlasst. Die Beobachtungen Goldmann's sind zweifellos richtig. Aehnliche Bilder von Riesenzellen habe auch ich bei vielen granulirenden Wunden gefunden. Wenn er aber, wie manche andere Autoren mit ihm, die Haare als reizende Fremdkörper annimmt, die sich in dem tieferen Theile der Talgdrüsenacini implantirt haben, so ist das nicht richtig. Denn jede Narbe zeigt dasselbe Bild, ohne dass man behaupten kann, die Haarstümpfe, die sitzen geblieben sind, seien Fremdkörper, die reizten. Am wenigsten leuchtet die Annahme Becher's ein, der nur in einem seiner 4 Carcinomfälle eine Entstehung der Riesenzellen aus dem Epithel annimmt. Es ist von vornherein seltsam, dass, wenn in Carcinomen öfter Riesenzellen auftreten, was nicht bezweifelt werden kann, diese in einem Fall vom Epithel, in drei anderen vom Bindegewebe abstammen. Noch auffallender, wie damit die Sätze zu vereinen sind:

1. Dass die Riesenzellen an den Perlkugeln der Cancroide die Bedeutung von Fremdkörperriesenzellen und somit amöboide wie phagocytäre Eigenschaften haben.

2. Dass der durch ihr Auftreten eingeleitete Process zur völligen Organisation der Perlkugeln führen kann, indem an die Stelle von Krebsnestern junges Bindegewebe tritt und er im

5. Satz die vorher amöboid und phagocytär geschilderten Zellen unter anderm durch Confluenz entstehen lässt.

Bei einer ganzen Reihe von Autoren halte ich ausserdem die Entstehung aus Epithel für sehr fraglich auf Grund der Abbildungen, die sie ihren Arbeiten beigegeben haben. So sehen bei Arnold's Nierentuberculose (Virch. Arch. Bd. LXXXIII) die Zeichnungen der Harnkanälchenepithelien (Fig. 1) ganz anders wie die Riesenzellen (Fig. 4 und 5) aus, die ganz den Knospen ähneln in meinen Bildern der Epulis. Gleiche Aehnlichkeit findet sich bei Lübimow Fig. 3a (unten rechts, 3b und 4 rechts). Am meisten aber bei Arnold's Lebertuberculose (Virch. Arch. Bd. LXXXII) besonders Fig. 2 und 5 und es ist auffallend, wie in Fig. 1 die neugebildeten Gallengänge keine Lumina haben. Auch sie gleichen sehr meinen Bildern.

Manche Autoren lassen die Riesenzellen durch Wucherung aus Epithelien entstehen (Lübimow). Andere aber denken sich die Bildung der Riesenzellen durch Degeneration oder Confluenz (Krauss, Arnold, Fuchs, Vincentiis, Gaulé). Nach Waldstein ist das Epithel in toto desquamirt und bildet Pfropfen, deren Uebergang zu den meist grossen runden Riesenzellen er in allen Stadien beobachten konnte. Die Richtigkeit der gesehenen Bilder will ich von vornherein nicht bestreiten. Nur bestreite ich die Berechtigung, dann noch von Riessenzellen im gewöhnlichen Sinn zu sprechen. Es sind nekrotische Massen, in denen die Kerne zu Grunde gehen oder gegangen sind. In den Riesenzellen der Litteratur sonst deutet alles, besonders die von allen Seiten so häufig beobachteten Kerntheilungen, auf eine ganz besonders gesteigerte Lebensthätigkeit bei dem Entstehen der Zellen hin, nichts aber auf Degeneration. Wenn demgegenüber Weiss und nach ihm Becher behaupten, dass die Riesenzellen immer der fettigen Degeneration verfielen und

meist zu Grunde gingen, so spielt das für die Entstehung der Riesenzellen keine Rolle. Eine später eintretende Degeneration ist nicht nur möglich, sondern auch wahrscheinlich, für die Tuberkelriesenzellen sogar ziemlich sicher gestellt, wenn es auch fraglich erscheint, ob der Zerfall der Zellen mit ihrem Fettgehalt in dem ursächlichen Zusammenhang steht, wie jetzt allgemein angenommen wird.

Auch die Entstehung der Riesenzellen durch Zusammenfliessen von Zellen scheint mir nur dann möglich zu sein, wenn diese Zellen zu Grunde gehen, bezw. gegangen sind. Jedenfalls fehlt sonst eine Analogie in der gesammten Pathologie. Und jedenfalls sind, wenn man das annimmt, amöboide und phagocytäre oder resorbirende Eigenschaften, die man den Riesenzellen vielfach zugeschrieben hat, unmöglich.

2. Der Hauptvertreter dieser letzteren Richtung ist Metschnikoff. Ganz consequent im Verfolg seiner Lehre von den Eigenschaften der Riesenzellen, lässt er sie entstehen aus Leukocyten, d. h. selbstständig lebenden Zellen. Schon Haidenhain, Bizzozzero u. a haben solche Herkunft bei ihren Fremdkörperriesenzellen angenommen. E. Ziegler sah bei seinen Glasplättchenversuchen Vorgänge an den Leukocyten, als deren Endproducte er Riesenzellen constatiren konnte.

Auch Manasse hat früher (in Ohrpolypen mit Cysten) die Entstehung auf Leukocyten zurückgeführt. Seine Erklärung ist sehr anfechtbar, denn auf der einen Seite betont er die gesteigerte Möglichkeit, sich auszudehnen und die günstigen Ernäherungsverhältnisse für die Leukocyten im Centrum der Cyste, auf der anderen Seite hat er beobachtet, dass gerade im Centrum die Verschleimung der Leukocyten beginnt. Franke kommt bei seinem Atherom zu dem Schluss, Leukocyten oder solche, die sich durch Theilung fixer Bindegewebszellen gebildet haben, lassen die Riesenzellen entstehen. Metschnikoff selbst untersuchte die Riesenzellen bei der Tuberculose des Ziesels, des Kaninchens und Menschen und glaubt, dass die Riesenzellen die Phagocyten der Tuberkelbacillen sind, die jene in eine von der normalen Form und Gestalt verschiedene bernsteinähnliche Masse überführen. Als Beweis gelten ihm die Vacuolen, die er als Verdauungsvacuolen anspricht. Nach ihm sind die Riesenzellen hervorgegangen aus epitheloiden Zellen, die ihrerseits im Blute (namentlich der Lungen) aus grösseren Leukocyten mit färbbarem Protoplasma und einem grossen, blassen Kern ausgewachsen sind. Ausserdem betheiligen sich nach ihm noch zahlreiche Lymphocyten (kleinere einkernige Leukocyten an der Bildung der Riesenzellen, die sich allmählich in Makrocyten umbilden. Bei der Lebertuberculose betheiligen sieh nicht nur die Makrophagen des Blutes, sondern auch die Endothelemente der Lebercapillaren, die er aber auch als amöboide Zellen ansieht.

In Betreff der Entstehung der Riesenzellen konnte er beim Ziesel eine Bildung durch Verschmelzung mehrerer Epitheloidzellen nicht mit Sicherheit constatiren. Sie wuchsen vielmehr unter mitotischer Knospung und Fragmentirung der Kerne aus. Auf der anderen Seite nahm er Bilder wahr, welche auf eine Verschmelzung von zwei oder mehreren fertigen Riesenzellen zu einem grösseren Complexe hindeuteten. Bei Kaninchen erfolgt die Bildung durch Zusammenfliessen von zwei oder

mehreren Epitheloidzellen, ohne dass dabei die Kerne irgend welche namhaften Veränderungen aufweisen. Diese letztere Entwickelung halte ich nach dem Obengesagten nicht für richtig. Ein Zusammenfliessen von Zellen kann nicht ohne Zerfall gedacht werden. Auch die Ansicht der Endothelelemente der Lebercapillaren als amöboider Zellen ist heute nicht mehr haltbar. Damit ist aber seine Ansicht von den Leukocyten nicht angefochten. All die Ansichten von der selbstständigen Thätigkeit der Beweglichkeit bis zur Resorbirbarkeit der Riesenzellen stimmen damit gut überein und nicht wenig unterstützt wird die Ansicht durch Sudakewitsch, der bei den Knoten der Sart'schen Krankheit eine Veränderung der elastischen Faser im Sinne der Verdauung in den Riesenzellen wahrnahm, begründet durch die Färbungsunterschiede der inner- und ausserhalb der Riesenzellen gelegenen Abschnitte der elastischen Fasern.

Beweisend sind allerdings alle diese Vermuthungen nicht. Zunächst muss betont werden, dass gar nicht selten offenbar Verwechselungen vorgekommen sind zwischen Riesenzellen und riesenkernhaltigen Zellen. In dieser Hinsicht ist die Arbeit L. Aschoff's von besonderem Werth, der bei 150 Fällen verschiedenster Krankheiten bes. acuter Infectionskrankheiten riesenkernhaltige Zellen in den Lungencapillaren fand. Sie sind seiner Ansicht nach nicht durch wuchernde Endothelzellen, nicht durch Einwanderung von weissen Blutkörperchen aus der Umgebung und auch nicht durch excessives Wachsthum einzelner Leukocyten im Blute bedingt, sondern durch eine Einschleppung aus dem Knochenmark und zwar durch chemotaktische Mittel. Auch bei der Eklampsie fand Aschoff solche Zellen mit einem vielfach gelappten Kern, nicht typische Riesenzellen, die Schmorl abgebildet hat und für die dieser als Quelle die Placenta annimmt. Solche riesenkernhaltige Zellen haben mit unseren Riesenzellen nichts zu thun.

Sodann ist meines Erachtens das Zusammenliegen von Leukocyten und Riesenzellen absolut kein stricter Beweis für die Entstehung der Riesenzellen. Er ist es auch dann nicht, wenn die Leukocyten im Innern oder sogar im Protoplasma der Riesenzellen gefunden werden. Wenn Stöhr Leukocyten im Epithel der Tonsillen fand, so ist deshalb doch nicht der Schluss berechtigt, das Epithel stamme von den Leukocyten ab.

Es ist erstaunlich, was für Gründe zuweilen für die Entstehung der Riesenzellen aus Leukocyten angeführt werden. Selbst Manasse, der sonst in seiner neuesten Arbeit die Entstehung aus Leukocyten bekämpft, giebt zu, dass auch diese (typische gelappte Form und kleiner schmaler, runder, scharf umschriebener Hof) sich am Aufbau der Riesenzellen betheiligt, weil er sie im Protoplasma der Riesenzellen fand. Ihm erscheint das gar nicht so wunderbar, da ja auch rothe Blutkörperchen bezw. Reste von solchen innerhalb der Riesenzellen nachzuweisen waren. Die logische Folge seiner Deutung wäre die, dass auch die rothen Blutkörperchen und deren Reste die Matrix für die Riesenzellen abgäben. Und das wäre in der That sehr wunderbar, da er in derselben Arbeit die Riesenzellen durch Wucherung von Zellen, gerade nicht durch Degeneration oder Confluenz entstehen lässt.

Eine von allen abweichende Ansicht vertritt Schüppel bei der Tuberculose, indem er freie Zellbildung innerhalb der Blutgefässe annimmt. Nach ihm sammeln sich in den Blutgefässen bei kleinen Venen Protoplasmaklumpen, in denen später Kerne auftreten. Diese stammen nicht von den Endothelzellen, sondern jedesmal aus einem präexistirenden Kerne in den Protoplasmaklumpen (Protoblast), ähnlich wie der Kern der ersten Furchungskugel aus dem nach Untergang des Keimbläschens kernlosen Dotter hervorgeht. Er selbst weist in seiner Arbeit auf das Gewagte seiner Erklärung hin, die dem Grundsatz omnis cellula e cellula direct widerspricht, kann sie aber nicht anders deuten. Jedenfalls sind die in Fig. 3 und 4 gezeichneten Ballen sicher keine Riesenzellen. (Kokkenhaufen?) Es ist interessant, wie gegenüber dieser Annahme, die mit Recht von den verschiedensten Seiten bekämpft ist, er selbst in einer früheren Arbeit die Endothelien der Gefässe als Ursprung der Riesenzellen angenommen hatte, eine Ansicht, die er dann aber wieder verwarf und die neuerdings wieder mehr und mehr betont wird.

3. So sehen u. a. Lübimow für die Peritoneum- und Lymphdrüsentuberculose, Kaufmann für das Atherom, Chiari für Gascysten der Scheide die Endothelien als Bildner der Riesenzellen an. Allerdings ist nicht viel für die Herkunft der Riesenzellen gesagt, wenn manche nur deshalb eine endotheliale Abstammung annehmen, weil der Tumor, in dem sie die Riesenzellen fanden, nach ihrer Ansicht ein endothelialer ist. Denn die Auffassung, welcher Gewebsart man den Tumor zurechnen soll, schwankt bisweilen.

Andere kommen nur zu dem Schluss, dass die Riesenzellen in irgend welcher Beziehung zu dem Gefässgewebe stehen. So stammen nach Rheinstein in seinem Sarkom des Endometrium die Riesenzellen jedenfalls vom interglandulärem Bindegewebe der Schleimhaut ab. Auch er sah oft ganz bizzarre Formen der Riesenzellen, die Deciduazellen ähnlich waren. Er fand in der veränderten Gefässwand selbst die Riesenzellen eingelagert. Sie nahmen mit ihrem grossen Zellleib die ganze Breite der Wand ein und ragten frei nach dem Lumen zu ohne Endothelbedeckung hinein. Er kann sich daher der Auffassung nicht erwehren, dass das Auftreten der Riesenzellen in einem causalen Zusammenhange mit den Veränderungen der Gefässwandungen steht, den er sich in einer ähnlichen Weise denkt wie die Osteoklasten zur Knochengrundsubstanz. Auch bei ihm dringt dabei offenbar der Gedanke einer Entstehung aus Leukocyten durch.

Auch Hernig wie Virchow und Gaulé nimmt eine Entstehung der Riesenzellen aus Endothelien von Gefässen und zwar Lymphgefässen an. Er hält sie aber für Kunstproducte, indem die Begrenzung durch Querschnitte der Gefässe bedingt ist, die feinkörnige Ausfüllungsmasse geronnenern Inhalt infolge der Härtung darstellt, die in dem Inhalt eingebetteten Zellen für endothaliale durch die Wucherungsvorgänge veränderte Elemente. Auch bei ihm spielt Degeneration neben Production eine Rolle.

Allen diesen Zweifeln gegenüber behauptet Brodowski, dass die Riesenzellen Knospen von Gefässen (Blutgefässen) sind. Er fand, dass die grossen Riesenzellen in tuberculösen und syphilitischen Producten

aus kleinen Riesenzellen und diese wieder aus capillären Blutgefässen hervorgingen und vor allem gelang es ihm, den Anfangstheil einer protoplasmatischen Brücke zwischen Capillaren und Riesenzellen vom Gefäss aus zu injiciren. Dieser letzteren Thatsache gegenüber muss meines Erachtens jeder Einwand verstummen. Wie denn auch seine Abbildungen einen Zweifel an der Richtigkeit seiner Beobachtungen nicht aufkommen lassen. Ausserdem finden in seinen Beschreibungen — und das ist meines Erachtens der Hauptwerth seiner Darlegung — auch die Beobachtungen vieler früherer Autoren ihre Erklärung. Seine Abbildungen und Beschreibungen sind sehr ähnlich meinen Befunden.

Trotz der guten Erklärung Brodowskis haben sich derselben für andere Fälle manche Autoren nicht unbedingt angeschlossen. So sagt Ströbe ausdrücklich: Riesenzellen und Blutgefässe stehen in Geschwülsten sehr häufig in innig räumlicher Beziehung, namentlich sieht man die ersteren sehr oft durch zarte Capillaren eingefurcht oder wohl auch durchbohrt. In den meisten Fällen liegen die Verhältnisse wohl so, dass die massenhaft vorhandenen Capillaren auch die weichen Riesenzellen berühren oder durchsetzen, ohne dass ein genetischer Zusammenhang vorhanden wäre. In anderen Fällen geht die Riesenzellenbildung anscheinend vom Endothel der Blutgefässe aus, man sieht nicht sogar selten, dass von ihnen aus Protoplasmafortsätze ins Gefässlumen hinein sich erstrecken oder dass letzteres von dem Leib der Riesenzellen mehr oder weniger ausgefüllt wird. Ob es sich bei diesen Vorgängen um eine misslungene Gefässneubildung handelt, muss er aber dahingestellt sein lassen. Und ebenso fehlen Brosch vorläufig noch zwingende Beweise anzunehmen, dass alle Riesenzellen Abkömmlinge des Endothels oder endothelartigen Bindegewebszellen sind, obwohl er offenbar sehr zu dieser Annahme neigt. Er schliesst deshalb auch „degenerirte Angioblasten", weisse Blutkörperchen u. s. w. als Entstehungsursache für die Riesenzellen nicht aus, hat aber an einem Endotheliom der Plecura gesehen, dass offenbar die Riesenzellen auch aus neugebildeten Gefässen grösseren Kalibers hervorgehen. Seine Abbildungen gleichen meinen Riesenzellenformen. Was seine Ansicht von der eigenartigen Endotheleerkrankung betrifft, so hat Heller dieselben Befunde im Physiologischen Verein zu Kiel demonstrirt. Er fasst diese Erscheinung aber als keine specifische auf, weil er sie bei den verschiedensten Krankheiten, bei verschiedenem Stand und Alter gefunden hat, sondern glaubt, dass sie in der Agone entstanden ist.

Allen diesen Angaben gegenüber muss auf eine Arbeit von Schmidt verwiesen werden, der Zellknospen an den kleinen Arterien in der Schilddrüse sah, die regelmässig kurze Zeit nach der Geburt auftreten, sich proportional dem Alter vermehren oder vermindern, ohne dass ihre Entstehung von abnormen Zuständen des Körpers beeinflusst wäre.

Sie sitzen mit Vorliebe an oder um Anfangsstücke eines Gefässastes und an ihrem Ausbau betheiligen sich nicht nur Endothel wie Horne meint, sondern auch Musculatur. Es giebt also solche Gefässknospen selbst unter scheinbar normalen Zuständen. Auf der andern Seite haben sich eine ganze Reihe von neueren Beobachtern der Annahme, dass die Riesenzellen aus Endothelien von Gefässen entstehen, angeschlossen.

Von ihnen hat neuerdings Manasse, der in einer früheren Arbeit nur den Nachweis der Endothelherkunft für Granulationspolypen im äusseren Gehörgang geliefert hatte, für syphilitische Granulationsgeschwülste ebenfalls die directe Abstammung als Gefässknospen wie Brodowski bewiesen. Auch seine Abbildungen sind meinen gleich.

Die meisten Autoren nehmen eine Entstehung aus Lymphgefässen bzw. Lymphspalten an. Nach Brodowski sind sie möglicherweise auch betheiligt, sonst hat er nur Blutgefässe gefunden. Bei Manasse (Syphilis) sind es kleine Venen, da in den Riesenzellen oder in Vorstadien derselben Blutkörperchen vorhanden waren, die Riesenzellen aber keine Einschnürungen und Ausbuchtungen wie die Lymphgefässe aufwiesen. Trotzdem kann er den Lymphgefässen bzw. den Lymphspalten eine wenn auch beschränkte Thätigkeit nicht absprechen, besonders, da sie oft in auffallender Weise der Aussenseite von Blutgefässen anlagen. Auch bei seinen Granulationen konnte Manasse wenigstens bei den Thierversuchen nur Arterien ausschliessen, es können Venen oder Lymphgefässe sein. So scheinen also beide am Aufbau der Riesenzellen sich betheiligen zu können. Eine Entscheidung muss natürlich am einzelnen Fall getroffen werden. Doch möchte ich darauf hinweisen, dass oft Blutgefässe ausgeschlossen werden, weil kein Blut darin gefunden wurde. Das kann aber bei der Härtung abgeflossen sein. Andererseits führt Manasse als Grund für Lymphgefässe unter anderem an, dass an einzelnen Stellen die wandungslosen langen gut verzweigten Bahnen, die theils mit Blut theils mit Fremdkörpern und Riesenzellen gefüllt waren, deutlich mit einigen gleichfalls bluterfüllten periarteriellen Lymphscheiden communicirt. „Offenbar hatte hier ein Bluterguss stattgefunden, durch welche die dünnen Wandungen der Lymphgefässe zerrissen und mit Blut gefüllt waren. An den Arterien, welche nicht in der Nähe der Blutungen lagen, waren die circulären Lymphscheiden mit Leukocyten gefüllt."

Hier ist also Blut in den scheinbaren Gefässen und diese wurden trotzdem als Lymphgefässe angesprochen, während Köster überhaupt das Vorhandensein von Lymphgefässen im Granulationsgewebe leugnet.

Jedenfalls geht daraus hervor, dass diese Riesenzellen auch als Endothelien der Blutgefässe aufgefasst werden können.

Auch Glockner fand seltener Geschwulstzellen neben rothen Blutkörperchen im Lumen kleiner Blutgefässe vom Charakter der Capillaren oder kleinen Venen und kleine Hämorrhagien in den Geschwulstalveolen. Nach der Beschreibung dieses Falles ist allerdings nicht ausgeschlossen, dass es sich dabei um ein Peritheliom gehandelt hat worauf die fettige und colloide Degeneration hinweist.

Aus all diesen Angaben geht meines Erachtens deutlich hervor, dass eine Entstehung der Riesenzellen aus Epithelien oder Leukocyten sehr wenig Wahrscheinlichkeit für sich hat, sehr viel aber eine solche aus Endothelien und dass sich alle Beobachtungen am besten durch diese Annahme erklären lassen. Man findet rückwärts schauend und ausgehend von dieser Deutung Anhaltspunkte genug auch in Arbeiten, in denen die Autoren zu einer anderen Deutung gelangt sind. Ferner geht daraus hervor, dass meine Beobachtung von den Gefässknospen ihre beste Stütze in Brodowski's und Manasse's Arbeiten findet.

Ihre Riesenzellen zeigen allerdings sehr oft Randstellung der Kerne, meine glichen fast immer dem sogenannten Myeloplaxen-Typus. Hier ist vielleicht die Vermuthung Bechers allgemein richtig, dass ursprünglich in allen Riesenzellen die Kerne gleichmässig vertheilt sind und dass erst secundär durch regressive Vorgänge eine Umwandlung in die Langhans'sche Form sich vollzieht. Damit stände im Einklang der Befund der Tuberkelbacillen innerhalb der Riesenzellen und die centrale Verkäsung, ferner makroskopisch die so leichte Schabbarkeit der tuberculösen Granulationen im Vergleich zu den unter anderen Umständen auftretenden Entzündungen.

Wenn ich in meinen Epuliden fast nie Mitosen fand, so stehen dem verschiedene Angaben anderer Autoren gegenüber. So sah Rheinstein Figuren, die als Kerntheilungen anzusprechen sind, Stroebe typische Karyomitosen, ebenso Manasse, Metschnikoff u. a. Becker fand keine in Riesenzellen, dagegen zahlreiche in Granulationszellen in der Nähe von Riesenzellen, ebenso Marchand. Wenn ich fast nie eine Mitose sah, so muss in Betracht gezogen werden, dass die Epuliden meist sehr langsam wachsen. Ich halte jedenfalls eine solche Kerntheilung für wahrscheinlich. Andere sahen directe Theilung u. s. w. Doch ist mir nicht sicher, ob nicht eine Verwechselung vorliegt mit den Kerntheilungen der Leukocyten, die man in Riesenzellen findet. Wenn die Riesenzellen Gefässknospen sind, ist ja ein Vorkommen von Blutbestandtheilen in ihnen nichts besonderes.

Sonst werden als Inhalt der Riesenzellen von den Autoren nur noch die Vacuolen angeführt, in die Metschnikoff die Verdauung der Tuberkelbacillen verlegt. Bei der Deutung der Riesenzellen als Gefässsprossen muss man einige, wie ich meine, für Lumina halten, obwohl ich dafür in der Litteratur keine Anhaltspunkte habe. Andere Vacuolen halte ich für Luftblasen, die man ähnlich so oft in Gefässen findet.

Einen gleichen Befund von kleinen Stäbchen im Riesenzellenprotoplasma traf ich in der Litteratur nirgends.

Denn alle anderen beschriebenen Substanzen in Riesenzellen sind nicht Protoplasmatheile, sondern Fremdkörper. Man fand solche theils innerhalb des Protoplasmas (Cholestearinkrystalle, elastische Fasern und verhornte Zellen bezw. Epidermisschuppen), theils ausserhalb der Zellen, von ihnen umgeben oder in den von Riesenzellen ausgekleideten Gefässen (Schwamm, Lungenstückchen, Hollundermark, Baumwolle- und Seidefäden, Raupenhaare, Weizengries, Jodoform, Glasplättchen u. s. w.). So schloss man, dass infolge dieser Fremdkörper nicht einfache Granulationszellen sondern die eigenartigen Riesenzellen entstanden seien, und nahm an, dass sie eine besondere Function den Fremdkörpern gegenüber ausübten, die man in einer Resorption und Vernichtung jener Fremdkörper sich dachte.

Dabei ist nun nach F. Marchand die Consistenz eines Fremdkörpers von Einfluss, denn um implantirte abgestorbene, weiche Lungenstückchen z. B. bilden sich keine Riesenzellen, reichliche dagegen schon um Schwamm- oder Hollunderstückchen. Und damit stimmt die Angabe Chabry's, der bei künstlicher Reizung mit einer Nadel unter leichtem Druck unregelmässige Zelltheilung, unter mittlerem Riesenzellen, stärk-

stem Druck Tod der Zellen an Eiern von Ascidia aspera und Strongylocencratus lividus fand.

Diese Verhältnisse hat man nun auch auf die Riesenzellen bei den verschiedenen Krankheiten übertragen. Ein solcher Fremdkörper liegt dann z. B. für die Tuberculose in den nekrotischen käsigen Herden bezw. den Tuberkelbacillen selbst, die jene hervorrufen sollen, nach Becher sogar beim Carcinom in den verhornten Epithelzellen selbst.[1]) Ein solcher Fremdkörper lässt sich auch bei den Epuliden und dem cariösen Zahn bezw. Zahnfragment leicht finden.

Und damit bin ich zu dem letzten Punkt gekommen, über den die Litteratur Aufschluss, bezw. Bestätigung geben müsste, nämlich die Entstehungsursache der Riesenzellen. Er ist an sich eigentlich überflüssig. Denn wenn feststeht, dass die Riesenzellen Gebilde sind, die gleich gebaut, von gleicher Herkunft sind und bei den verschiedensten krankhaften Processen auftreten, so ist damit die Ansicht, die Riesenzellen seien verschiedenartige Gebilde, ihrer wesentlichsten Stütze beraubt und es ist berechtigt, Erscheinungen, die sich bei der einen Gruppe von Riesenzellen zeigen, zu verallgemeinern, wovor Goldmann so sehr warnt.

In unserem Fall scheint die Erörterung der Frage sehr einfach zu sein, wo der harte Fremdkörper fast stets gefunden ist.

Trotzdem liegt die Sache insofern schwieriger, als die Riesenzellen nicht nur um den Zahnstumpf herum liegen, sondern durch die ganze Geschwulst gleichmässig vertheilt sind.

Die Wirkung eines Fremdkörpers ist jedesmal zweifellos eine zweifache. Einmal wirkt er als Reiz, das andere mal als Hinderniss. Ueberträgt man aber die Lehre der Fremdkörperriesenzellen ohne weiteres auf die Epulis, so könnte nach obigem Befunde der Fremdkörper nur als Reiz, nicht als Hinderniss trotz seiner Härte gewirkt haben. Und es fiele damit die Erklärung gerade der so massenhaften Riesenzellenbildung fort.

Nun habe ich bei Besprechung meiner histologischen Befunde betont, dass das ganze Gewebe analog dem Knochen mit seinem Mark gebaut ist, dass das Riesenzellengewebe dem Knochen, die Bluträume der Markhöhle entsprechen, und habe aus der normalen Histologie bezw. der Litteratur nachzuweisen gesucht, dass auch unter normalen Verhältnissen ähnliches gerade Riesenzellengewebe sich bildet. Der Grund für die Bildung des Riesenzellengewebes läge somit in normalen örtlichen Verhältnissen. Wie dem auch sei, bei allen Riesenzellenbildungen, so auch bei der Epulis stösst man immer wieder auf eine gemeinsame Ursache: die Entzündung, einerlei, ob diese Entzündung hervorgerufen ist durch Fremdkörper, oder ob sie auf Tuberculose oder Lues u. s. w. beruht. Nun wird aber kein Mensch mehr, wie früher geschah, behaupten, dass bei den

1) Ob diese Theorie für das Carcinom richtig ist, möchte ich bezweifeln. In allen 4 Fällen von Becher lässt sich stattgehabte Eiterung nachweisen, die wohl zweifellos auf Kokkeninfection beruht.

genannten Erkrankungen das Granulations- und Riesenzellengewebe das Krankhafte an sich ist, sondern ganz allgemein fasst man dies Gewebe als eine Reaction des gesunden Körpers auf, als eine Wehr gegen die eigentlichen Krankheitserreger. Anders soll das bei den Sarkomen sein. Hier soll das Krankhafte in den Sarkomzellen selbst beruhen; das Gewebe, so ähnlich es auch normalem Zellbau ist, ist, so sagt man, doch von Grund auf anders, ist „metaplasirtes Geschwulstgewebe". Das ist, wie ich nachzuweisen versucht habe, für die Epulis falsch, so wenig es für die Peritheliome des Knochens richtig ist. Auch hier habe ich betont, dass sie nichts anderes darstellen, als eine Reaction des gesunden normalen Körpergewebes, das nur deshalb nicht in seiner gewöhnlichen complicirteren Form auftritt, weil hier das Gefässgewebe zur Vertilgung der Sarkomerreger wichtiger ist. Worin diese Ursache des Sarkoms beruht, wissen wir zwar weder im Allgemeinen noch im Besonderen. Und es ist daher auch ohne Werth, bei so viel negativem Material durch Reflexionen zu einem positiven Resultat über die Natur der Geschwulst kommen zu wollen. Aber eins lässt sich mit Bestimmtheit sagen. Wer auch nur theoretisch annimmt, dass manche Sarkome auf Infection beruhen, kann auf dem Standpunkt des „Geschwulstgewebes" nicht stehen bleiben. Die Schädlichkeit liegt im Infectionsstoff und gegen ihn sucht sich der Organismus mit seinen Hülfsmitteln zu wehren. Diese Hülfsmittel sind nicht sehr reichlich, sind dieselben bei Schädlichkeiten verschiedenster Art, wenn auch stets in Abstufungen nach der Quantität der Einwirkung des schädlichen Stoffes bezw. der Art seiner Ansiedlung. Aber sie beruhen auf den gesunden Zellen selbst. Sie dann von den Geschwulstzellen unterscheiden zu wollen, wäre grundsätzlich falsch, so falsch es wäre, die einen Tuberkel zusammensetzenden Epitheloidzellen, die Leukocyten von normalen unterscheiden zu wollen.[1])

Mir will daher auch die Erklärung von F. König nicht einleuchten, wenn er bei Besprechung seines Sarkoms meint, in den zelligen Infiltrationen einen Heilungsvorgang der Geschwulst gegenüber sehen zu können. So wenig die Leukocyten heilend auf die Granulationen bei einer eiternden Wunde einwirken, so wenig in dem Sarkomgewebe. Vielmehr wie die Granulationen mit den Leukocyten das heilende Element darstellen, so ist das auch beim Sarkomgewebe selbst der Fall, sofern König eben eine Infection annimmt. Und das thut er in der That. Ist nun aber das Sarkomgewebe nicht

1) Hierbei muss man natürlich von der Nekrose absehen, die durch die Infectionserreger selbst hervorgerufen wird.

das Pathologische, so verliert auch der Befund von „Geschwulstzellen“ in Gefässen seinen Werth.

Nicht das Tuberkelknötchen wird verschleppt, sondern die Tuberkelbacillen und ebenso ist eine Metastase bei Sarkomen nur möglich, wenn die Erreger derselben an einen andern Ort gelangt sind, wo nun nicht das ursprüngliche „Geschwulstgewebe“ weiter wuchert, sondern wo nun von neuem die normalen Zellen des betreffenden Gewebes bzw. Organs sich durch Hyperämie, Ödem, Leukocyten, Gefässwucherung u. s. w. dagegen zu wehren suchen.

Solche zum Theil nur theoretischen Ansichten über manche Sarkome sind, wie es scheint, einstweilen nicht anerkannt. Sollte es mir aber gelungen sein, nachzuweisen, dass das Gewebe bei der Epulis, in gleicher Weise aufgebaut ist, wie bei Entzündungsformen verschiedenster Art, dass dies Gewebe dem normalen vollkommen analog ist, und dass die Entstehungsursache keine andere ist im Grunde, wie die anderer Erkrankungen, so wäre damit ein neuer Beweis für die Reactionstheorie mancher Sarkome gegeben.

Litteratur.

1) Amann, Lehrbuch der mikrosk.-gynäk. Diagnostik. Wiesbaden 1897.
2) Arnold, Virchow's Arch. Bd. LXXXII. S. 377. (Gallengänge.)
3) Derselbe, Ebendaselbst. Bd. LXXXIII. S. 289. (Harnkanälchen.)
4) Derselbe, Arch. f. mikrosk. Anatomie. Bd. XXX.
5) Derselbe, Virchow's Arch. Bd. CXXXIII. S. 205. (Weizengries.)
6) Aschoff, L., Ueber capill. Embolie von riesenkernhaltigen Zellen. Virchow's Arch. Bd. CXXXIV. S. 11.
7) Baumgarten, Zur Tuberculosefrage. Med. Centralblatt. 1870. S. 227.
8) Derselbe, Die sogen. Organisation des Thrombus. 1877.
9) Becher, Ueber Riesenzellenbildung in Cancroiden. Virchow's Arch. Bd. CLVI. S. 62.
10) Birch-Hirschfeld, Allgemeine path. Anatomie. 5. Aufl. 1896.
11) Bizzozzero, Beiträge zur Kenntniss der sogen. endogenen Zellenbildung. Wiener med. Jahrbücher. 1872.
12) Bohm, Traumatische Epithelcyste und Fremdkörper-Riesenzellen in der Haut. Virchow's Arch. Bd. CXLIV. S. 276.
13) Borst, Das Verhalten des Endoth. bei d. acuten und chronischen Entzündg. u. s. w. Verhandlungen der phys.-med. Gesellschaft zu Würzburg. Bd. XXXI. 1897.
14) Derselbe, Chronische Entzündung u. s. w. in Lubarsch-Ostertag's Ergebnissen. 1897.
15) Bredichin, Ueber die Bedeutung der Riesenzellen in den Knochen. Centralblatt f. d. med. Wissensch. S. 567. 1867.
16) Brodowski, Virchow's Arch. Bd. LXIII. S. 128.
17) Brosch, Zur Frage der Entstehung der Riesenzellen aus Endothelien. Virchow's Arch. Bd. CXLIV. S. 289.

18) Büngner, v., Ueber die Einheilung von Fremdkörpern. Ziegler's Beiträge. Bd. XIX. 1896.

19) Ceccherelli, Untersuchungen kranker Knochen. Wiener med. Jahrbücher. 1874. S. 156.

20) Chabry (Société de biologie. J. VII. 1888), cit. v. Weigert, Fortschr. d. Med. No 21. 1888.

21) Chiari, Ueber Gascysten der menschlichen Scheide. Zeitschrift f. Heilkunde. Bd. VI.

22) Derselbe, Myelogenes Riesenzellensarkom. Wiener med. Wochenschrift. Nr. 9. 1878.

23) Cramer und Schultze, Beiträge zur Kasuistik und Anatomie der Pseudogliome der Retina. Arch. f. Augenheilkunde. 1894.

24) Denecke, Beiträge zur Kenntniss der verkalkten Epitheliome. Arb. des path. Instituts Göttingen. 1893. S. 195.

25) Enderlen, Hist. Untersuchungen bei exper. erzeugter Osteomyelitis. D. Z. f. Chir. Bd. LII. S. 293.

26) Fahlenbock, Centr. Riesenzellensarkom d. Calcaneus. D. Z. f. Chir. Bd. XXIV. 1875. S. 175.

27) Franke, Ueber das Atherom in Beziehung auf seine Entstehung. Lang. Arch. Bd. XXXIV. 1887.

28) Fuchs, Ueber d. Chalazion und über einige seltene Lidgeschwülste. Gräfe's Arch. Bd. XXIV. S. 121.

29) Gaule, Virchow's Arch. Bd. LXIX. S. 213. (Hoden, Nebenhoden.)

30) Glockner, Ueber den sogen. Endothelkrebs der serösen Häute. Zeitschrift f. Heilkunde. Bd. XVIII. S. 271.

31) Derselbe, Ueber das Vorkommen von ein- und mehrkernigen Riesenzellen u. s. w. Ziegler's Beiträge. Bd. XXVI. 1899.

32) Goldmann, Eine ölhaltige Dermoidcyste mit Riesenzellen. Ziegler's Beiträge. Bd. VII. 1890. S. 553.

33) Hammerl, Ueber die bei Kaltblütern in Fremdkörper einwandernden Zellformen. Ziegler's Beiträge. Bd. XIX. 1896.

34) Hanau, Correspondenzblatt f. Schweizer Aerzte. Jahrgang 21. (Pseudotub.)

35) Heidenhain, Ueber die Verfettung fremder Körper in der Bauchhöhle lebender Thiere. J. D. Breslau. 1872.

36) Heitzmann, Ueber Rück- und Neubildung von Blutgefässen u. s. w. Wien. med. Jahrbücher. S. 178. 1873.

37) Hernig, Histologische und experimentelle Studien über Tuberculose. Berlin 1873. S. 105.

38) Hofmokl, Ueber Callusbildung. Wiener med. Jahrbücher. S. 361. 1874.

39) Horne, The Lancet. 26. November 1892.

40) Kaufmann, Ueber Enkatarrhaphie v. Epithel. Virchow's Arch. Bd. XCVII. S. 236.

41) Klebs, Allgemeine Pathologie. Bd. II. S. 734.

42) Derselbe, Virchow's Arch. Bd. XLIV. S. 286.

43) Kölliker, Mikroskopische Anatomie. Bd. II. 1850.

44) Derselbe, Die normale Resorption des Knochengewebes u. s. w. Leipzig 1873.

45) Derselbe, Würzburger Verhandlungen. Bd. II. 1872; — Bd. III. 1873; — Bd. IV. 1873.

46) König, F., Beiträge zur Anatomie der Dermoid- und Atheromcysten der Haut. Langenb. Arch. Bd. XLVIII. S. 164.

47) Derselbe, Ueber multiple Angiosarkome. Langenb. Arch. Bd. LIX. S. 600.

48) Köster, Virchow's Arch. Bd. XLVIII. S. 95.

49) Krauss, Beiträge zur Riesenzellenbildung in epithelialen Geweben. Virchow's Arch. Bd. XCV.

50) Krückmann, Ueber Fremdkörper-Tuberculose und Fremdkörper-Riesenzellen. Virchow's Arch. Bd. CXXXVIII. Suppl. S. 118.

51) Lang, Untersuchungen über das erste Stadium der Knochenentzündung. Wiener med. Jahrbücher. 1871. S. 34.

52) Derselbe, Vierteljahrsschrift f. Derm. und Syphilis. Bd. III. 1875.

53) Langhans, Virchow's Arch. Bd. XLII. S. 382.

54) Lewschin, Mélanges biologiques de l'académie de St. Pétersbourg. Vol. VIII. S. 307—316.

55) Loeb, Ueber Regeneration des Epithels. Arch. f. Entwicklungsmechanik.

56) Löwe, Ueber die Umwandlung der Osteoklasten in Knochenmark. Arch. f. mikrosk. Anatomie. Bd. XVI. 1879. S. 18.

57) Lubimoff, Virchow's Arch. Bd. LXXV. S. 71.

58) Manasse, Ueber riesenzellenhaltige Schleimcysten in Polypen und in entzündlichen Schleimhäuten. Zeitschrift f. Ohrenheilkunde. Bd. XXXIII. 3. und 4. Heft.

59) Derselbe, Ueber Granulationsgeschwülste mit Fremdkörper-Riesenzellen; Virchow's Arch. Bd. CXXXVI. S. 245.

60) Derselbe, Ueber syphilitische Granulationsgeschwülste der Nasenschleimhaut u. s. w. Virchow's Arch. Bd. CXLVII. S. 23. 1897.

61) Derselbe, Ohrpolypen mit Lymphomen, Cysten und Riesenzellen. Virchow's Arch. Bd. CXXXIII. 1893. S. 387.

62) Mandach, v., Entzündungsversuche am Knochen. Arch. f. exper. Path. u. Pharmak. Bd. XI. S. 164. 1879.

63) Marchand, Ueber die Bildungsweise der Riesenzellen um Fremdkörper und den Einfluss des Jodoforms hierauf. Virchow's Arch. Bd. XCIII. 1883.

64) Derselbe, F., Ueber die Einheilung von Fremdkörpern. Ziegler's Beiträge. Bd. IV.

65) Maurisier, Formveränderungen der lebenden Knochen unter dem Einfluss mechan. Kräfte. Arch. f. exper. Path. u. Pharmak. Bd. III. S. 325.

66) Metschnikoff, Ueber die phagocytäre Rolle der Tub.-Riesenzellen. Virchow's Arch. Bd. CXIII. S. 63.

67) Meyer, C., Ueber einen Fall von Fremdkörper-Peritonitis mit Bildung riesenzellenhaltiger Knötchen. Ziegler's Beiträge. Bd. XIII. S. 76.

68) Meyer, R., Beiträge zur Frage der Riesenzellenbildung um Fremdkörper. Arch. f. klin. Chir. Bd. XLV.

69) Nägeli, Zeitschrift f. exper. Path. u. Pharmak. Bd. XV. 1885.

70) Neisser, Zur Kenntniss der antibakt. Wirkung des Jodoforms. Virchow's Arch. Bd. CX. 1897.

71) Oberst, Ein Fall v. centr. metastasirendem Riesenzellensarkom des Oberschenkels. D. Z. f. Chir. Bd. XX. S. 409.

72) Pagenstecher, Sitzungsberichte über die XV. Versammlung der ophthalm. Gesellschaft. Heidelberg 1883.

73) Paltauf, Entzündliche Neubildung in Lubarsch-Ostertag's Ergebnissen. 1894.

74) Peham, Riesenzellensarkom des Kreuzbeins. D. Z. f. Chir. Bd. XLV. S. 241. 1897.

75) Podwyssozki, jun., Fortschritte der Medicin. Bd. VII. Nr. 13. S. 487. 1889.

76) Pommer, Ueber die lakunäre Resorption in erkrankten Knochen. Wiener Sitzungsberichte. Bd. LXXXIII. S. 17. 1881.

77) Rheinstein, Riesenzellensarkom d. Endometr. Virchow's Arch. 1891.

78) Ribbert, Regeneration und Entzündung der Lymphdrüsen. Ziegler's Beiträge. Bd. IV.

79) Derselbe, Ueber Rückbildung an Zellen und Geweben u. s. w. Biblioth. med. 1897. Heft 9.
80) Rindfleisch, v., 66. Naturforscherversammlung Wien 1894 und Würzburger Sitzungsberichte. J. VII. 1898.
81) Ruge, Papilliformes Atherom des Rückens mit zahlreichen Riesenzellen. Virchow's Arch. Bd. CXXXVI. S. 523.
82) Rustitzky, Virchow's Arch. Bd. 13.
83) Derselbe, Unter suchungenüber Knocheneiterung. Wiener med. Jahrbücher. S. 547. 1871.
84) Derselbe, Virchow's Arch. Bd. LIX. S. 202. 1874.
85) Schmidt, M. B., Allgemeine Pathologie und path. Anatomie der Knochen in Lubarsch-Ostertag's Ergebnissen. 1897. S. 544—549.
86) Schmidt, M. B., Ueber Zellknospen in d. Arter. der Schilddrüsen. Virchow's Arch. Bd. CXXXVII. S. 330.
87) Schmorl, Path.-anatom. Untersuchungen über Puerperal-Eklampsie. Leipzig, Vogel. 1893.
88) Schüppel, Untersuchungen über Lymphdrüsen-Tub. u. s. w. Tübingen. 1871.
89) Derselbe, Archiv f. Heilkunde. Bd. XIII. 1872.
90) Schwalbe, Ueber die Ernährungskanäle d. Knochen und das Knochenwachsthum. His und Braune's Zeitschrift.
91) Stilling, Einige Beobachtungen zur Anatomie und Pathologie des Lupus. Zeitschr. f. Chir. Bd. VIII.
92) Stroebe, Kerntheilung und Riesenzellenbildung in Geschwüren und im Knochenmark. Ziegler's Beiträge. Bd. VII.
93) Sudakewitsch, Riesenzellen und elast. Fasern. Virchow's Arch. Bd. CXV. S. 264.
94) Teixera de Mattos, Zur Kasuistik d. prim. Pleuraendothelioms u. s. w. I. D. Freibg. 1894.
95) Thierfelder, Atlas d. path. Histol. 5. Lief. 1876.
96) Vincentiis, de, Della struttura e genesi del Chalazion u. s. w. Napoli 1875. u. Krauss.
97) Volkmann, D. Z. f. Chir. Bd. XLI.
98) Waldstein, Virchow's Arch. Bd. LXXXV. S. 399.
99) Wagemann, Gräfe's Arch. f. Ophthalm. Bd. XXXVI.
100) Weigert, Zur Theorie der tubercul. Riesenzellen. D. med. Wochenschr. 1885.
101) Wegner, Myeloplaxen und Knochenresorption. Virchow's Arch. Bd. LVI. S. 523. 1872.
102) Weiss, Virchow's Arch. Bd LXVIII.
103) Ziegler, Virchow's Arch. Bd. LXXIII. S. 355. 1878.
104) Derselbe, Exper. Unters. über d. Herk. der Tub.-Elem. u. s. w. Würzburg 1875. S. 58.
105) Derselbe, Exper. Erzeugung von Riesenzellen aus farblosen Blutkörperchen. Centralbl. f. d. med. Wissensch. N. 51. 1874.
106) Derselbe, Immunität des menschlichen Organismus gegen die Inf.-Krankh. Ziegler's Beiträge. Bd. V.
107) Derselbe, Lehrbuch der allgemeinen und speciellen Pathologie. 1898.

Erklärung der Abbildungen.

Tafel I.

Fig. 1. Das typische Bild einer Epulis mit ihrem Blutgehalt. Die Bluträume sind hier verhältnissmässig wenig zahlreich. Die Riesenzellen sind an der dunkleren Färbung leicht zu erkennen.

Tafel II.

Fig. 2. Placenta eines Meerschweinchens (schw. Vergr.).

Fig. 3. Placenta eines Meerschweinchens (starke Vergr.). Die helleren Stellen sind die Bluträume mit ihren Blutkörperchen, das dunklere Gewebe ist das Riesenzellengewebe.

Tafel III. IV.

Epulis. Die einzelnen Figuren zeigen die grosse Mannigfaltigkeit in der Form der Riesenzellen, die meisten haben längliche Gestalt. An einzelnen sieht man die Theilung nach zwei oder mehreren Richtungen hin.

Figuren 20, 18, 14, 24, 25, 28 zeigen die directe Begrenzung der Bluträume durch Riesenzellengewebe und den unmittelbaren Uebergang der Riesenzellen in das Maschengewebe.

In Fig. 12 und 17 ist der directe Uebergang in Capillaren getroffen.

In Fig. 6 (weniger gut gelungen) ist unten und oben eine deutliche Capillarwand, die sich in der Mitte zu Riesenzellengewebe verdickt.

Fig. 1. Querschnitt einer Riesenzelle (verdickte Capillarwand) mit 2 rothen Blutkörperchen im Lumen.

Fig. 23, 27, 28: Riesenzellen mit Leukocyten und Erythrocyten in sogen. Vacuolen.

Fig. 11. Rothe Blutkörperchen im Protoplasma einer Riesenzelle.

Fig. 16. Rothe Blutkörperchen in einer sogen. Vacuole einer Riesenzelle.

Fig. 11 und 15. Die Stäbchen im Protoplasma einer Riesenzelle. (In Fig. 15 treten sie zu deutlich hervor und sind zu breit ausgefallen.)

Fig 1.

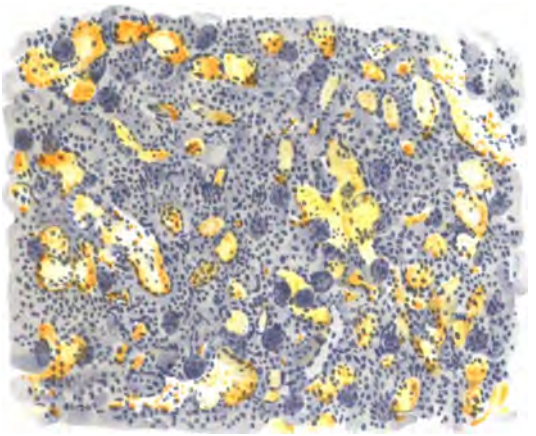

Ritter. F.C.W.Vogel

University of California LIBRARY Medical Department

Fig. 2.

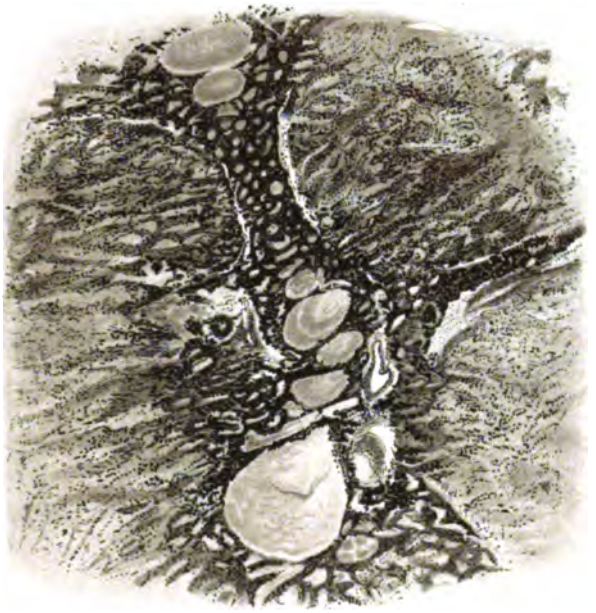

Fig. 3.

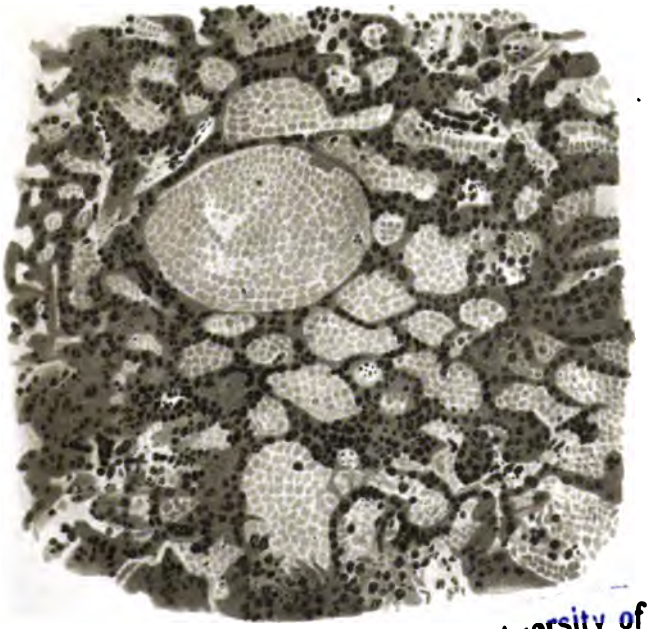

Ritter. Verlag von F. C. W. Vogel in Leipzig.

University of California LIBRARY Medical Department

Fig. 1

Fig. 2.

Fig. 3.

Fig. 4.



Fig. 5.

Fig. 6.

Fig. 7.

Fig. 8.

Fig. 9.

Fig. 10.

Fig. 11.

Fig. 12.



Fig. 13.



Fig. 14.



Fig. 15.

Fig. 16.

Fig. 17.

Fig. 18.

Fig. 19.



Fig. 20.

Fig. 22.

Fig. 21

Fig. 23.

Fig. 24.

Fig. 25.

Fig. 27.

Fig. 26.

Fig. 28.

II.

Aus dem städtischen Krankenhause zu Hildesheim.

Ueber eine neue Methode der temporären Resection des Jochbeines.

Von

Dr. med. Ernst Becker.

(Mit 2 Abbildungen.)

Der nachfolgend mitgetheilte Krankheitsfall bot einerseits in diagnostischer Beziehung mancherlei Schwierigkeiten, andererseits gab er mir Gelegenheit, eine Methode der temporären Resection des Jochbeines auszuführen, die — wie mich ein späteres genaues Eingehen in die bekannte Literatur lehrte — bislang noch von Niemandem ausgeführt ist und demnach den Anspruch auf eine neue Methode erheben darf, und endlich ,drittens stellt der Fall auch in pathologisch-anatomischer Beziehung eine sehr seltene Erkrankung dar, da es sich um eine partielle Hyperostose des Gesichtsschädels handelte. Die Veröffentlichung dürfte somit in mehrfacher Beziehung gerechtfertigt erscheinen.

Ich gebe zunächst die Krankheitsgeschichte wieder.

Adolf G., 14jähriger Gymnasiast aus Hildesheim, stammt aus gesunder Familie und ist früher niemals ernstlich krank gewesen. Eine hypertrophische Rachenmandel ist ihm früher einmal vom Specialisten entfernt worden. Etwa Weihnachten 1898 wurde vom Hausarzte, Herrn Dr. Mann, zuerst bemerkt, dass bei dem Patienten die Gegend des äusseren Orbitalrandes und des Jochbogens, sowie die Schläfengegend der linken Seite aufgetrieben und vorgewölbt war; dem Kranken selbst und seinen Eltern war dieses bis dahin nicht aufgefallen. Der Zustand änderte sich in der Folgezeit fast garnicht, wenngleich man zeitweise doch den Eindruck gewann, als ob die Geschwulst wüchse. Beschwerden fehlten vollkommen. Eine Ursache für diese Schädeldeformität liess sich nicht ermitteln; insbesondere lag auch kein Trauma irgend welcher Art vor.

Die objective Untersuchung ergab folgendes: Patient ist nur mässig kräftig gebaut, hat gracilen Knochenbau, mässig kräftig entwickelte Musculatur und nur geringes Fettpolster. Die sichtbaren Schleimhäute

sind blass. An den inneren Organen sind krankhafte Veränderungen nicht nachweisbar. Urin frei von Eiweiss und Zucker.

Betrachtet man sein Gesicht von vorn, so fällt sofort auf, dass die Gegend des linken Jochbogens, der äussere Orbitalrand und die Schläfengegend stärker vorgetrieben sind als auf der rechten Seite. Diese Anschwellung fühlt sich glatt aber knochenhart an und entspricht im allgemeinen der normalen Configuration der Schädelknochen; nur erscheinen dieselben in allen ihren Dimensionen vergrössert. Der linke Augapfel füllt die Orbita nicht völlig aus, sondern ist in die mediale Partie desselben gedrängt, sodass im äusseren Lidwinkel ein Stück der Bindehaut in Gestalt eines dreieckigen Feldes in die Erscheinung tritt. Der Augapfel ist ferner, wenn auch nur wenig, so doch deutlich vorgetrieben. Legt man z. B. einen Bleistift senkrecht gegen Supra- und Infraorbitalrand bei geschlossenem Auge, so berührt derselbe rechterseits kaum das Oberlid, während er am linken Auge das Lid deutlich eindrückt. Eine Störung in den Bulbusbewegungen, wie im Sehvermögen besteht nicht, wie mein College, Herr Augenarzt Dr. Müller hierselbst, festzustellen die Güte hatte. Greift man mit dem kleinen Finger zwischen Bulbus und lateraler Orbitalwand in die Tiefe, so hat man zwar unbestimmt das Gefühl, als ob man auf Widerstand stiesse, indessen kann man sich doch nicht mit absoluter Sicherheit davon überzeugen. Auffallend ist insbesondere, dass der Proc. frontalis des Jochbeins merklich verbreitert ist und auch der Körper des Jochbeins weiter vorgetrieben ist als rechts.

Wenngleich aus diesem Befunde über die Natur des Tumors mit absoluter Sicherheit eine bestimmte Diagnose nicht zu stellen war, so schien mir doch ein Umstand für die Gutartigkeit desselben verwerthbar zu sein. Ich war in der Lage, auf Photographien, welche etwa $1\frac{1}{2}$ bis 2 Jahre vorher von dem Patienten angefertigt waren, bei Lupenvergrösserung zu erkennen, dass das erwähnte Schleimhautdreieck im äusseren Lidwinkel erkennbar war und anscheinend auch eine gewisse geringe Vortreibung in der Schläfengegend sich bemerkbar machte. Dass es sich etwa um ein Nasenrachenfibroid handeln könnte, war wegen der Localisation der Auftreibung nicht sehr wahrscheinlich, wenngleich die Untersuchung des Rachens mit dem Finger und Spiegel dazu hätte verleiten können. Man fühlt dort nämlich sehr enge Verhältnisse; die hintere Rachenwand war deutlich vorgetrieben und ihre Schleimhaut mit Vegetationen bedeckt.

Um daher auch in dieser Richtung thunlichst die Diagnose zu vervollständigen, wurde Herr Privatdocent Dr. Jansen (Berlin) um Untersuchung gebeten. Derselbe konnte folgendes feststellen, und war so liebenswürdig, mir brieflich seinen Befund mitzutheilen.

1. „Eine Rachenmandel ziemlich gross, aber durch nichts von der gewöhnlichen gutartigen Form der Hypertrophie abweichend, besonders im hinteren Winkel der Nasenrachenwand sitzend;

2. eine ziemlich reichliche Absonderung von eitrigem Secret, das aus der Gegend des linken Ostium maxillae vorwiegend abfloss; etwas Secret lag auch so, dass es aus der Siebbeinhöhle abgeflossen sein konnte;

3. sehr wenig Secret an der rechten Choane, das auch wohl aus der linken abgeflossen sein konnte;

4. Bei der Durchleuchtung:

a) eine Abdunkelung der lateralen Partie der Stirnhöhle,

b) recht beträchtliche Verdunkelung des lateralen oberen Winkels der Kieferhöhle.

Herr Dr. Jansen formulirte seine Diagnose dahin, dass es sich wahrscheinlich um einen Tumor der linken Kieferhöhle, besonders in der Jochbeinbucht, sowie am Stirnbein und anliegendem Siebbein handeln würde; eventuell auch Eiterung aus der Kieferhöhle und wahrscheinlich im Siebbein".

In den durch Ausspülung gewonnenen schleimig-eitrigen Massen konnte ich übrigens mikroskopisch vorwiegend nur Schleimzellen und einige Epithelzellen, aber nur ganz vereinzelte Eiterkörperchen nachweisen.

Nach der Lage der Auftreibung musste man schliesslich doch zu der Auffassung kommen, dass der Hauptsitz der Geschwulst das Jochbein eventuell die Fossa sphenomaxillaris war. War dieses aber der Fall, so musste die Entfernung grosse technische Schwierigkeiten haben, wenn man nicht von vornherein auf jegliches kosmetische Resultat verzichten wollte. Mit Rücksicht auf das langsame Wachsthum und die wahrscheinliche Gutartigkeit der Geschwulst entschloss ich mich, zunächst wenigstens den Versuch zu machen, nach temporärer Resection des Jochbeins derselben näher zu treten und, falls sich ein maligner Tumor herausstellen sollte, rücksichtslos, so weit als möglich, alles Krankhafte zu entfernen.

Leider war im vorliegenden Falle die von Krönlein[1]) angegebene Methode der osteoplastischen Resection der äusseren Orbitalwand nicht gut anwendbar, weil erwartet werden musste, dass der Tumor nicht nur diese Parthie, sondern auch den Körper des Jochbeines ergriffen hatte. Indessen verdanke ich dieser Methode doch die Anregung zu der von mir ausgeführten Operation.

Am 11. Juni 1899 wurde Patient in das städtische Krankenhaus aufgenommen.

Am 12. Juni Operation, anfangs in Aether-, später Chloroformnarkose. Es wird zunächst über der Mitte des Jochbogens etwa daumenbreit vor dem Tragus des Ohres ein etwa 1 cm langer horizontaler Schnitt direct auf den Jochbogen geführt, um möglichst wenig Facialisfasern zu verletzen, das Periost abgehebelt und der Jochbogen mit einer Knochenscheere durchschnitten. Sodann suchte ich mir die Sutura zygomatico-frontalis auf, welche leicht durch die Haut zu fühlen war und begann etwa 1 cm oberhalb derselben an der Linea temporalis des Stirnbeins den Hautschnitt. Dieser ging bogenförmig nach vorn zum Supraorbitalrande und lief an letzterem entlang bis zur Höhe des äusseren Lidwinkels, um gleich bis auf den Knochen vorzudringen. Sodann wurde

1) Krönlein, Bruns' Beiträge zur klin. Chirurgie. Bd. IV. S. 149.

das untere Augenlid einige Millimeter nach aussen vom Thränenpunkt mit dem Messer in sagittaler Richtung zwischen zwei Pincetten durchschnitten. Sofort zog sich der laterale Theil des durchschnittenen Lides soweit lateralwärts zurück, dass der Wundrand beinahe die Sutura zygomatico-maxillaris erreichte und ich jetzt nur nöthig hatte, den Schnitt, dass Messer stets hart auf den Knochen aufdrückend, bis zum unteren Ende der genannten Sutur, d. h. also bis zum unteren vorderen Winkel des Jochbeins fortzuführen. Sodann wurde der laterale Theil des Unterlides leicht nach abwärts gezogen und die Conjunctiva im Verlaufe ihrer Umschlagfalte so durchschnitten, dass die Schneide des Messers stets auf dem Boden der Orbita einige Millimeter noch hinten vom Infraorbitalrande von der Sutura zygomatico-maxillaris bis zum lateralen Lidwinkel entlang lief. Es ging somit dieser Schnitt in den zuerst am lateralen Augenhöhlenrande geführten genau im äusseren Lidwinkel über. Durch die Vereinigung beider Schnitte war ein zickzackförmiger Wundverlauf entstanden.

Mittelst Elevatorium wurde jetzt das Periost von der lateralen und unteren Wand (Boden) der Orbita abgehebelt und der gesammte Augenhöhleninhalt mit einem rechtwinkelig gebogenen, kupfernen Spatel medialwärts und nach oben gezogen und dadurch bei den weiteren Manipulationen vor etwaigen Verletzungen geschützt. Auf diese Weise bekam ich sofort die Fissura orbitalis superior und inferior zu Gesicht. Ein Versuch, von der Fissura inferior aus die Gigli'sche Drahtsäge nach aussen und unten um das Jochbein herumzuführen, war mit Schwierigkeiten verbunden und wurde daher aufgegeben. Dagegen gelang es leicht mit Hülfe einer langen Stichsäge von der Fissura infraorbitalis aus, etwa in der Gegend der Naht zwischen Oberkiefer und Jochbein den Knochen zu durchsägen, wobei der Assistent mit Hülfe des Kupferspatels den Bulbus vor etwaiger Verletzung durch die Spitze der Stichsäge zu schützen hatte.

Sodann wurde mit dem Spatel der Augenhöhleninhalt medialwärts und nach unten gezogen und dann mit der Stichsäge der Processus zygomaticus des Stirnbeins hart an der Schädelbasis, d. h. genau in der Linie des vorher geführten Hautschnittes durchsägt. Nachdem sodann sowohl in dem unteren, wie in dem oberen Sägeschnitt je ein Elevatorium eingeführt war, gelang es leicht, durch hebelnde Bewegung das umschnittene Knochenstück, bestehend aus Jochbogen, lateraler Orbitalwand und dem Processus zygomaticus des Stirnbeines nach aussen umzuklappen. Das Operationsfeld wurde dadurch in weitem Umfange frei gelegt. Man erblickte in der Tiefe die Gegend des Processus pterygoideus und die Schädelbasis und konnte sogar das Foramen opticum mit der Fingerspitze erreichen.

Schon beim Durchsägen des oberen Augenhöhlenrandes fiel es mir auf, dass die Knochenmasse sich sehr schwer sägte, und es sehr lange Zeit dauerte, bis der sonst doch an dieser Stelle nur papierdicke Knochen durchtrennt war. Nachdem nun der umschnittene Haut-Knochenlappen aufgeklappt war, erkannte ich, dass hier die laterale Orbitalwand eine Dicke von $3^1/_2$ cm hatte.

Es handelte sich demnach um eine Hyperostose des Jochbeines,

der lateralen Orbitalwand, des Jochfortsatzes des Stirnbeines und der Knochenpartien des horizontalen Flügels des Siebbeines in der Umgebung des Foramen opticum, sowie endlich auch des oberen Theiles des Processus pterygoideus des Keilbeines.

Mit der Luer'schen Zange wurden diese Knochenpartien abgetragen, was etwa so leicht gelang, wie beim Knochencallus einer Fractur. Endlich wurde von der oberen Sägefläche am Stirnbein noch ein beträchtliches Stück abgekniffen, sodass nach Reposition des temporär resecirten Knochenstückes in seine alte Lage die vorher vorhanden gewesene Deformität nicht mehr zu sehen war. Auch die Protrusio bulbi war verschwunden. Beim Abkneifen des Knochens wurde übrigens an zwei Stellen die Dura versehentlich frei gelegt. Endlich muss noch erwähnt werden, dass durch den unteren Sägeschnitt die laterale Kuppe der Highmorshöhle im Processus zygomaticus des Oberkiefers eröffnet wurde, anscheinend ohne Verletzung der Schleimhaut, welche sich vom Knochen in einiger Ausdehnung ablöste und in die Tiefe der Oberkieferhöhle zurücksank.

Schliesslich wurde, nachdem der hyperostotische Knochen überall hinreichend entfernt war und man sich nach Rückklappung des Hautknochenlappens auch davon überzeugt hatte, dass die Vortreibung in der Schläfengegend beseitigt war, die Wundhöhle gründlich von Knochensplittern gereinigt, noch einmal mit dem Sublimattupfer ausgewischt und dann das Knochenstück in seine alte Lage gebracht. Unterhalb des Jochbogens sowohl wie in die Fossa temporalis hinter dem Jochfortsatze des Stirnbeines, also im oberen Winkel des Schnittes, wurde ein dünner Gazestreifen bis auf den tiefsten Punkt der Wundhöhle geführt und die Wunde im übrigen durch Seidennähte, die Conjunctiva durch besonders feine, geschlossen. Druckverband.

Der Verlauf war ein vollkommen reactionsloser. Nur bestand in den ersten Tagen eine vollständige Anästhesie der linken Hälfte der Oberlippe, offenbar deshalb, weil der Infraorbitalnerv beim Durchsägen des Knochens irgendwie geschädigt war. Die Störung verschwand nach etwa 8 Tagen. Am 19. Juni wurden die Tampons und ein Theil der Nähte entfernt. Patient klagte über zeitweise auftretende Doppelbilder. Eine von Herrn Dr. Müller am 23. dieses Monats vorgenommene Augenuntersuchung ergab aber keinerlei Störungen in der Function der Augenmuskeln; an diesem Tage waren auch die Doppelbilder schon wieder verschwunden. Am 26. Juni, also 14 Tage nach der Operation, konnte Pat. geheilt aus dem Krankenhause entlassen werden. Abgesehen von einer geringen Chemosis und leichtem Oedem des oberen Lides liessen sich keinerlei Störungen nachweisen, mit Ausnahme allerdings einer Lähmung des Stirnastes des linken Facialis. Niemals hat auch nur die geringste Störung der Kaufähigkeit, geschweige denn Kieferklemme bestanden. Niemals ist eine Lähmung des Orbicularis oculi vorhanden gewesen. Bereits nach Verlauf von vier Wochen konnte die Stirn schon wieder ein wenig gerunzelt werden. Dauernde Störungen sind also überhaupt nicht nach der Operation zurückgeblieben.

Einige der bei der Operation gewonnenen Knochenstückchen wurden

entkalkt und untersucht. Es zeigte sich bei der mikroskopischen Untersuchung, dass dieselben aus recht breiten Knochenbälkchen mit ziemlich spärlichen Markräumen bestanden. Das in den Markräumen liegende Gewebe war gefäss- und zellenreich, zeigte aber keinen sarkomatösen Charakter. Die Diagnose wurde durch das pathologische Institut in Göttingen bestätigt.

Auf die diagnostischen Schwierigkeiten des Falles bin ich schon näher eingegangen. Auch in pathologisch-anatomischer Beziehung nimmt er eine Sonderstellung ein. Ich muss es mir indessen versagen, hierauf des näheren einzugehen und verweise dieserhalb auf die bekannte Litteratur.[1])

Dagegen berechtigt mich das von mir eingeschlagene operative Vorgehen, etwas genauer auf die bislang am Jochbein ausgeführten definitiven und temporären Resectionen und deren verschiedene Operationsmethoden einzugehen. Bei der relativen Seltenheit derselben mag ein etwas genaueres Eingehen auf die Operationstypen gestattet sein.

Der erste, welcher das Jochbein isolirt ohne den Oberkiefer entfernte, war 1838 Dieffenbach[1]). Er umschnitt bei einem beinahe 60 Jahre alten Manne ein ulcerirtes Osteosarkom des linken Jochbeines und sägte den grössten Theil des Jochbeins heraus. Binnen 3 Monaten wurde der Kranke angeblich „mit geringer Entstellung" geheilt, starb aber nach einem Jahre an Wassersucht.

Etwa 20 Jahre später zeigten sich die ersten Bestrebungen, durch Entfernung des Jochbeines sich den Zutritt zum zweiten Aste des Nervus trigeminus an der Schädelbasis zu verschaffen. Victor von Bruns war es, der auf Grund von Versuchen an der Leiche ein derartiges Vorgehen empfahl. Ob er auch Gelegenheit gehabt hat, seine Methode am Lebenden zu erproben, habe ich nicht ermitteln können. Er schildert seine Methode folgendermaassen[3]):

„Man beginnt mit einem grossen Schnitte, welcher hinter und über dem äusseren Augenwinkel (etwa gegenüber dem Anfange der Linea semicircularis ossis frontis) anfangend, in einem leichten, mit der Convexität nach dem Ohre hin gekehrten Bogen durch Schläfen- und Wangengegend hinabläuft bis fast zur Höhe des Mundwinkels, von welchem er etwa 2 cm nach aussen entfernt endigt. Durch weitere seichte Messerzüge wird dieser Schnitt vertieft, unten bis auf die Mundschleimhaut und weiter oben, bis dass die Aussenfläche des Wangenbeines in ihrem grössten senkrechten Durchmesser frei zum Vorschein kommt, worauf man sämmtliche Weichtheile von derselben sorgfältig abtrennt, theils in der Richtung von vorn bis zum freien Rande des äusseren Umfanges der knöchernen Orbita,

1) Siehe das Litteraturverzeichniss am Schluss der Arbeit.

2) Dieffenbach, Zeitschrift für die gesammte Medicin. 1838. VII. Band. S. 149.

3) Victor v. Bruns, Handbuch der praktischen Chirurgie. II. Abth. I. Bd. S. 918. 1859.

theils nach hinten bis über die Sutura temporo-zygomatica des Jochbogens hinaus. In der gleichen Ausdehnung werden auch sämmtliche an dem oberen und unteren Rande des Jochbeines sich ansetzenden Weichtheile, nach oben namentlich die Insertion der Schläfenbinde und nach unten die des Kaumuskels abgetrennt und dann das Wangenbein selbst an seinem vorderen Theile durchsägt in einer Linie, welche man von der Verbindungsstelle desselben mit dem Stirnbeine bis zum äusseren Ende der Verbindungsnaht mit dem Oberkieferbeine hinabzieht, worauf schliesslich noch die Durchtrennung des Jochbogens an der hinteren Grenze der freigelegten Stelle vorgenommen wird. Diese Resection wird am zweckmässigsten mit der Scheibensäge oder Kettensäge ausgeführt, in Ermangelung dieser Instrumente auch mit Hammer und Meissel. Nach Entfernung dieses, den grössten Theil des Wangenbeines darstellenden Knochenstückes dringt man rasch in die Tiefe bis auf die hintere äussere Fläche des Oberkieferbeines und auf die äussere concave Fläche des grossen Keilbeinflügels vor, die diese Knochen bedeckenden Muskelmassen davon abtrennend, welches leicht gelingt, da die Muskeln meistens nur durch einen ganz lockeren Zellstoff mit dem genannten Knochen verbunden sind. Während nun die losgetrennten Weichtheile, namentlich die Fleischmassen des Musculus temporalis, pterygoideus internus und masseter, von einem Gehülfen mit Haken und Spatel stark nach hinten zurückgezogen werden, wobei der vordere Rand der Spitze des Processus coronoideus des Unterkiefers zwischen ihnen sich vorbaucht, dringt man dicht auf der Aussenfläche des Oberkiefers nach hinten zur Gaumenkeilbeinspalte vor, mehr mit Hilfe von Pincetten und Hohlsonden als mit dem Messer trennend, da hier ausser den zahlreichen Venen auch der Stamm der Arteria maxillaris interna in vielen Windungen und mit von ihm abgehenden Zweigen (namentlich Arteria alveolaris superior) sehr hindernd in den Weg tritt."

Ungefähr dieselbe Schnittführung wählte Schuppert[1]) in New-Orleans. Er entfernte im September 1865 das Jochbein definitiv wegen einer sehr schweren, häufig recidivirenden Neuralgie des zweiten Trigeminusastes, um den Nerven an seinem Austritt am Foramen rotundum zu reseciren. Er führte die Operation folgendermaassen aus:

„Ein Einschnitt durch die Haut in 2 cm Entfernung von dem äusseren Winkel des rechten Auges und in der Höhe der Augenbraue beginnend, wurde in einer nach aussen convexen Linie nach unten geführt, so dass er gegenüber dem unteren Rande des Nasenflügels in 4 cm Entfernung von dem Mundwinkel endigte. Die Länge des Schnittes betrug 8 cm, Blutung war gering, kein Gefäss wurde unterbunden. Die Weichtheile über dem Wangenbein und dem Jochfortsatz des Schläfenbeines wurden abgelöst bis zu den Stellen, woselbst die Knochen mittels der Liston-schen Zange durchschnitten werden sollten. Ein Zangenschnitt befand sich in der Nähe der Vereinigung des Wangenbeins mit dem Jochfortsatz des Schläfenbeines, wodurch ein Dritttheil des Wangenbeins getrennt wurde, der andere entfernte den grössten Theil des Jochfortsatzes; der an dem resecirten Knochenstücke befestigte Masseter wurde abgelöst. Es war hiermit ein Raum gewonnen, um 2 Finger einführen zu können."

1) Schuppert, Mittheilungen aus zwanzigjähriger Praxis in New-Orleans. Deutsche Zeitschrift f. Chirurgie. III. Bd. S. 550.

Es ist selbstverständlich, dass die definitive Entfernung des Jochbeines jedesmal durch die dadurch entstehende tiefe Einbuchtung eine furchtbare Entstellung mit sich bringen musste, und ebenso erklärlich und dankenswerth sind daher die Versuche, welche darauf hinzielten, den Knochen in Verbindung mit den Weichtheilen auszusägen, an einer Hautbrücke zurückzuschlagen und dann wieder zu implantiren, d. h. also eine temporäre Resection des Jochbogens vorzunehmen.

Alle diese Versuche wurden aber stets nur als Voroperationen zur Behandlung der Trigeminusresection ausgeführt. O. Weber[1]) benutzte die Bruns'sche Schnittrichtung und modificirte sie nach den Regeln der Osteoplastik folgendermaassen: „Der 2½ Zoll lange Schnitt fällt auf den hinteren Rand des Stirnfortsatzes des Jochbeines und geht quer über das letztere hinweg bis an den Grund des Jochfortsatzes des Oberkiefers. Ohne Lostrennung der Weichtheile und des Periostes wird das Jochbein in dieser Richtung mit der Stichsäge resecirt, der Jochfortsatz des Schläfenbeines einen Zoll weiter hinten durchbrochen, so dass man das losgesägte Stück herausklappen kann. So liegt die hintere Wand des Oberkiefers nur noch von den Muskeln bedeckt vor. Die letzteren werden mit dem Skalpellstiel zurückgestreift und mit Haken nach hinten geschoben. Wo der Processus coronoideus mit dem Schläfenmuskel sich störend in den Weg legt, durchschneide man ihn mit einer scharfen Zange und schlage den Muskel nach aufwärts“ .... u. s. w.

Ein Blick genügt, um zu zeigen, dass der Bruns'schen Schnittrichtung ein grosser Mangel anhaftet, den seine Nachfolger nicht zu vermeiden gelernt haben. Durch den grossen senkrecht oder bogenförmig von oben nach unten verlaufenden Schnitt muss das Verbreitungsgebiet des Facialis arg geschädigt und damit die Mimik des Gesichtes in empfindlicher Weise lahm gelegt werden.

Es stellt daher die von Lücke[2]) im Jahre 1873 publicirte Methode bereits einen gewissen Fortschritt dar, indem er die Ausdehung des senkrechten Schnittes zu verringern bemüht war. Allerdings fügte er einen horizontal verlaufenden Schnitt hinzu. Seine Methode ist folgende:

„Der äussere Schnitt beginnt 2—3 mm vom äusseren Orbitalrande, etwa 1 cm oberhalb des äusseren Augenwinkels. Er beginnt also im vorderen unteren Winkel der Schläfengrube. Dieser Schnitt wird mit einem starken Resectionsmesser gemacht, um sofort das Periost mit zu durchschneiden, und steigt nach unten und etwas schräg nach vorn abwärts bis in die Gegend des dritten oberen Backzahnes, zu der unter den Bedeckungen als scharfer Winkel fühlbaren Stelle, wo der Proc. zygomaticus des Oberkiefers sich vom Körper desselben abhebt.

Mit einem schmalen Messer geht man nun sofort von unten her, entsprechend dem äusseren Schnitt, sich hinten dicht am Knochen haltend, um das Jochbein herum und löst die Weichtheile ab. Durch diesen

1) O. Weber, Die Krankheiten des Gesichtes in Pitha-Billroth Handbuch der allgemeinen und speciellen Chirurgie. III. Bd. 1. Abth. 2. Heft. S. 167.

2) Lücke, Ausschneidung des zweiten Astes des Nervus Trigeminus nach temporärer Resection des Jochbogens. Deutsche Zeitschr. f. Chirurgie. 1873. IV. Bd. S. 324 ff.

Schnitt wird mit Hilfe von Sonde oder Nadel eine Kettensäge geführt und das Jochbein sofort durchsägt. Dabei ist besonders darauf zu achten, dass die Säge nicht gerade von vorn nach hinten geführt wird, so dass der Knochen vertikal durchsägt, sondern dass die Schneide der Säge stark gegen die Mittellinie des Gesichtes gewandt wird. Dadurch wird ein doppelter Vortheil gewonnen: nämlich es wird so der Jochfortsatz des Oberkiefers mit hinweggenommen, der von vorn her den Einblick in die Fovea spheno-maxillaris beschränken könnte; ferner bekommen wir eine schräge Sägefläche, welche später eine sehr bequeme Stütze bietet, um das Einsinken des Jochbogens zu verhindern.[1])

Vom unteren Ende des ersten Schnittes wird nun ein zweiter Schnitt ebenfalls mit dem Resectionsmesser geführt, welcher am unteren Ende des ersten beginnt, scharf am unteren Rande des Jochbogens sich hält und demselben folgend, schräg nach hinten aufsteigt bis einige Millimeter über den Jochfortsatz des Schläfenbeines. Hier wird auch sogleich das Periost durchschnitten und der dünne Knochen, nachdem er an seiner hinteren Seite frei gemacht ist, mit einer Knochenzange durchschnitten.

Der zweite Act besteht in der Aufklappung des Jochbeines. Um dies ausführen zu können, müssen von seinem unteren Rande die starken Ansatzmassen des Musculus masseter scharf abgetrennt werden; ist dies geschehen, so steht der Aufklappung des Knochens kein Hinderniss mehr im Wege, da die übrigen Weichtheile leicht mit stumpfen Instrumenten abgelöst werden können.

Die Operation ist bis hierher sehr wenig blutig, höchstens werden kleine Aeste der Arteria temporalis superficialis durchschnitten und torquirt.

Der Knochenhautlappen wird mit einem scharfen Haken nach oben gehalten und nun, wenn es nöthig scheinen sollte, die vorderen Fasern des Musculus temporalis eingeschnitten und dann die vorquellenden Fettmassen der Fovea spheno-maxillaris mit einem flachen Skalpellstiele nach hinten geschoben, damit zugleich der Venenplexus und auch die Arteria maxillaris interna ausser dem Operationsbereiche zu liegen kommen; diese sich stets wieder verdrängenden Massen hält man mit einem ähnlichen Instrumente nach hinten, oder wenn die Fetttrauben zu hinderlich sein sollten, so entfernt man sie mit der Scheere.

Der Verschluss der Wunde wird folgendermaassen vorgenommen. Der aufgeklappte Jochbogen wird in seine Lage zurückgebracht, und hat infolge der bei dem ersten Sägeschnitte gewonnenen schrägen Fläche eine sehr gute Stütze; man näht wohl am besten mit Silbersuturen und lässt den abhängigsten Wundwinkel offen, an welcher Stelle man ein Drainagerohr oder einen Streifen Lister'schen Taffetas einführt, um den wohl stets zu erwartenden Wundsecreten gehörigen Abfluss zu gestatten.

1) Lücke, der hierauf besonderen Werth legt, wiederholt es später (Deutsche Zeitschrift f. Chirurgie. 1876. VI. Bd. S. 317) nochmals mit den Worten: „Ich möchte vor allen Dingen darauf hinweisen, dass man, um Platz zu gewinnen, die Kettensäge bei fixirtem Kopf des Kranken ganz gegen die Mittellinie hinführen muss, sodass ihre beiden Schenkel dicht an der Gesichtshaut vorbeilaufen; so wird das grösstmöglichste Stück vom Jochtheil des Oberkörpers fortgenommen und der Einblick in die Fossa sphenomaxillaris am besten gewonnen."

Die zurückbleibende Narbe wird von vorn gar nicht sichtbar sein und auf der Seite kann man sie bei Männern gegebenen Falls durch den Backenbart theilweise verdecken lassen."

Als grossen Nachtheil seiner Methode beobachtete Lücke eine nur auf die Narbenbildung im Musculus masseter zurückzuführende ziemlich beträchtliche Kieferklemme, gegen die eine allmähliche Erweiterung mittels Holzkeilen empfohlen wurde.

Aber wie es mit den Resultaten dieser Holzkeilbehandlung steht, weiss Jeder, der hochgradige Fälle von Kieferklemme zu behandeln Gelegenheit hatte. Die Lücke'sche Methode wurde auf der Heidelberger Klinik in vier Fällen erprobt.[1]) In jedem Falle trat Kieferklemme ein, die stets so hochgradig war, dass selbst noch nach Monaten der Mund nur bis zu einem gewissen Grade geöffnet werden konnte. In einem Fall[2]) von Trigeminusneuralgie, wo nachträglich der Lingualis und Alveolaris inf. vom Munde aus resecirt werden sollten, gelang es selbst in Chloroformnarkose nicht mit Hülfe des Roser'schen Mundspiegels, die Zahnreihen von einander zu bringen, da der Masseter wegen seiner narbigen straffen Spannung nicht nachgab.

Lossen[3]) der die Heidelberger Fälle zu beobachten Gelegenheit hatte, kam daher auf den Gedanken, den Masseter nicht vom Jochbogen abzutrennen, sondern den horizontalen Schnitt an den oberen Rand des Jochbogens zu verlegen. Er durchtrennte die Temporalfascie und klappte jetzt das Jochbein nach unten. Der erste Schnitt ist ganz der von Lücke, oder vielmehr von Bruns angegebene. „Er beginnt etwas oberhalb des äusseren Augenwinkels und zieht wenige Linien vom äusseren Augenhöhlenrande entfernt, schräg nach unten und innen bis zum unteren Rande des Jochbeinkörpers. Er dringt sogleich bis auf den Knochen; in ihm wird das Jochbein mittels der Stich- oder Kettensäge schräg nach innen und vorn durchtrennt. Anstatt nun nach Lücke den zweiten Schnitt am unteren Jochbeinrande herziehen zu lassen, führe ich ihn vom oberen Ende des ersten Schnittes rechtwinklig abgehend bis zum Jochfortsatz des Schläfenbeins. Der Schnitt durchtrennt mit der Haut das subcutane Bindegewebe und die Fascia temporalis. In seinem untersten Abschnitte wird der Jochbogen durchgesägt oder — gemeisselt. Der ganze nach oben in einen rechten Winkel auslaufende Lappen sammt dem Jochbein wird nach unten geschlagen. Der Zugang zur Fossa sphenomaxillaris ist nun ebenso frei geöffnet wie bei der Lücke'schen Schnittführung. Der Masseter aber bleibt unversehrt an dem heruntergeklappten Jochbein.

Werden nach vollendeter Operation die Weichtheile sorgfältig vernäht, so ist das Jochbein hinlänglich nach oben gestützt, zumal wenn die an ihm sich inserirende Fascia temporalis mit in die Naht gefasst wurde.

Zur Drainirung der Wundhöhle dient der unterste Abschnitt des ersten Schnittes."

---

1) Lossen, Centralbl. f. Chirurgie. 1878. Nr. 5.
2) Derselbe, Ebend. 1876. S. 307.
3) Derselbe, Neurectomie des II. Astes des Quintus nach osteoplastischer Resection des Jochbeines, nebst Vorschlag zu einer neuen Schnittführung. Centralbl. f. Chirurgie. 1878. Nr. 5. S. 69.

University of California LIBRARY Medical Department

Braun[1]) kam gleichzeitig und unabhängig von Lossen zu einer ähnlichen Schnittführung. Da alles darauf ankommt, das Hinabsinken des ausgesägten Knochenstückes während der Heilung zu verhindern, so erschien es ihm vortheilhaft, den Jochbogen hinten nicht vollständig zu durchsägen oder zu durchmeisseln, sondern nur einzuknicken. „Man hat dann ausserdem nicht nöthig, den oberen Schnitt nach hinten bis über den Arcus zygomaticus fortzusetzen, sondern ohne deshalb geringeren Einblick in das Spatium spheno-maxillare zu bekommen, kann man die am hinteren Theile des eingeknickten Jochbogens sich inserirenden Fasern der Fascia temporalis schonen, die dann besser als eine Naht dies zu thun im Stande ist, die Reposition des Knochens erhalten werden.“ Diese Methode hatte er 1878 nur an Leichen zunächst versucht.

Vier Jahre später (1882) konnte er[2]) aber bereits über fünf am Lebenden ausgeführte Operationen berichten. In allen Fällen erfolgte die feste Wiedereinheilung des osteoplastisch resecirten und mit dem Masseter zurückgeschlagenen Jochbeines, meist ohne die geringste Dislocation, in kurzer Zeit. Der Muskel war nicht im stande, wie man a priori hätte vermuthen können, diesen Knochen nach unten zu ziehen, vor Allem wohl deshalb nicht, weil der Jochbogen nach seiner Reposition allein schon durch die bei seiner Einknickung hinten entstandene verzahnte Fractur in seiner normalen Lage gehalten wurde, ausserdem aber auch noch seine breiten Sägeflächen vorn fest auf einander gedrückt wurden durch die Nähte, welche sowohl die Fascia temporalis wieder an ihrem Insertionspunkt befestigten, als auch die Hautränder mit einander vereinigten. Der nach der Operation angelegte Compressionsverband mag wohl auch noch etwas zur Unterstützung des Knochens an seiner normalen Stelle beigetragen haben. Eine Kieferklemme bildete sich bei seinen Kranken nicht aus; gewöhnlich konnten dieselben nach 10 bis 12 Tagen den Mund bis zu 2 cm öffnen und erlangten die volle Erweiterungsfähigkeit desselben bald darauf ohne besondere Nachbehandlung wieder. In kosmetischer Beziehung lieferte seine Methode ebenfalls gute Resultate, indem fast ausnahmslos nur lineare Narben an Stelle der Hautschnitte entstanden, während bei einigen nach der Lücke'schen Methode Operirten tiefere Einziehung des horizontalen Schnittes in der Gegend des vom Jochbeine abgeschnittenen M. masseter zu stande gekommen war, die im Laufe der Jahre etwas flacher wurde, aber niemals wieder vollkommen verschwand. Indessen muss doch darauf aufmerksam gemacht werden, dass in dem 4. Falle (Anna H.) noch nach $^3/_4$ Jahren eine wenn auch geringe theilweise Facialislähmung zu constatiren war: das untere Augenlid hing ein klein wenig herab und die Nasolabialfalte war etwas flacher, als auf der gesunden Seite, wenn auch die Motilität erhalten war.

In den von Braun mitgetheilten Krankengeschichten ist wiederholt von sehr heftigen Blutungen die Rede, welche durch Verletzung der grossen venösen Plexus in der Fossa spheno-maxillaris herbeigeführt

1) Braun, Neurectomie des II. Astes des Nerv. trigeminus nach osteoplastischer Resection des Jochbeines. Centralbl. f. Chirurgie. 1878. Nr. 10. S. 148 u. ff.
2) Derselbe, Dasselbe. Ebend. 1882. Nr. 16.

wurden. Scriba[1]) hat deshalb unter Beibehaltung der Braun-Lossen-schen Schnittrichtung durch die Haut das Jochbein nicht ausserhalb der Orbita durchsägt, sondern er verlegte die Sägelinie innerhalb der Orbita und war dadurch in den Stand gesetzt, einen Theil der Orbitalwand im Zusammenhang mit dem Jochbeine nach aussen umzuklappen und dadurch den Canalis infraorbitalis in seinem ganzen Verlaufe freizulegen, was bei der Auffindung des Nerven von grossem Vortheil war. Er geht folgendermaassen vor:

„Der Hautschnitt beginnt etwas oberhalb des Ligamentum palpebrale externum und geht von da fast senkrecht nach abwärts bis zum unteren Rande des Jochbeinfortsatzes des Oberkiefers, die Weichtheile nebst dem Periost durchtrennend, dann folgt der 2. Schnitt, welcher vom oberen Ende des ersten beginnt und bis zur Mitte des Jochbeinfortsatzes des Schläfenbeines verläuft. Derselbe geht ebenfalls bis auf die Knochen, nur in seinem mittleren Theile geht er gerade durch die Fascie, ohne den Musculus temporalis zu verletzen. Dann wird das Periost unterhalb des Ligamentum palpebrale externum von der Orbitalfläche des Stirnfortsatzes des Jochbeines bis in die Fissura orbitalis inferior, ebenso auf der Schläfenseite die Weichtheile von aussen her durchschnitten und das Jochbein mit der Kettensäge durchsägt, hierauf in gleicher Weise das Jochbein vom Oberkiefer getrennt, mit einem schmalen Meissel von der Schnittwunde aus der Jochfortsatz des Schläfenbeines durch einen Hammerschlag getrennt und der ganze Lappen, welcher das Jochbein und die Weichtheile darüber enthält, nach aussen und unten umgeschlagen. Das Jochbein ist nur an seiner Orbitalfläche vom Periost entblösst, um die Periorbita nicht zu verletzen. Dann meisselt man vorsichtig von den Rändern der Fissura orbitalis inferior so viel ab, als nöthig ist, um bequem zum Foramen rotundum zu kommen, hierauf wird der Stamm des Nerven stark hervorgezogen und soweit als möglich central abgeschnitten und dann, soweit man die Aeste sieht, alles excidirt u. s. w."

Scriba rühmt seiner Methode eine grosse Uebersichtlichkeit nach. Ferner soll es nie zu einer Schwerbeweglichkeit des Mundes kommen, da kein Muskel quer durchschnitten wird. Eingreifender als die Lücke'sche Methode und ihre Modificationen sei seine Methode ebenfalls nicht.

Aehnlich ist die Schnittführung von Gussenbauer und diejenige von v. Friedländer[2]). Nach Gussenbauer[3]) beginnt der Hautschnitt am äusseren Ende des Augenbrauenbogens, entsprechend der Umrahmung der Orbita bogenförmig bis zur Mitte des Margo infraorbitalis verlaufend und setzt sich von hier, ein Querfinger nach aussen von der Nasolabialfalte in einem nach innen schwach convexen Bogen bis ein Querfinger unter dem Processus zygomaticus des Oberkiefers fort. Vom oberen Ende des zuerst beschriebenen Schnittes geht ein zweiter Schnitt, und zwar zunächst schräg nach aussen und oben über den Processus

1) Scriba, Ueber Raceneigenthümlichkeiten des japanischen Schädels, welche bei chirurgischen Operationen in Betracht kommen. Deutsche Zeitschr. f. Chirurgie. 1885. Bd. XXII. S. 510.

2) v. Friedländer. Zur Technik der Neurectomie des zweiten Trigeminusastes. Deutsche Zeitschr. f. Chirurgie. XLVIII. Bd. S. 307 ff.

3) Gussenbauer, Ebenda. S. 309.

zygomaticus des Stirnbeines in der Länge von 2 Querfingern, biegt dann in einem nach aussen schwach convexen Bogen in der Richtung gegen die Ohrmuschel, die Krümmung des Jochbogens verfolgend, und endet 1 Querfinger vor dem Antitragus. Dieser Schnitt wird überall, wo er die einzelnen Fortsätze des Jochbeines kreuzt, durchs Periost bis auf den Knochen vertieft, hierauf zunächst der Körper des Jochbeines von der Fissura orbitalis inferior mit der Kettensäge getrennt, dann mit der Stichsäge der Processus frontalis des Jochbeines durchsägt und seine Trennung bis in die Fissura orbitalis inferior mit dem Meissel vollendet. Endlich wird auch der Processus zygomaticus des Os temporale mit der Liston'schen Knochenzange durchtrennt. Das so in seinen Verbindungen getrennte, mit dem äusseren Weichtheillappen in Verbindung gebliebene Jochbein wird nun nach aussen und unten umgeklappt u. s. w.

v. Friedländer[1]) schildert seine Methode folgendermaassen:

„Hautschnitt vom lateralen Ende des Augenbrauenbogens längs des hinteren Randes des Jochbeinkörpers in einem flachen, nach oben offenen Bogen längs des oberen Randes des Jochbogens bis zum vorderen Ende des Processus zygomaticus des Schläfenbeines. Nach Spaltung der Fascia temporalis in derselben Ausdehnung wird die Verbindung zwischen Jochbogen und Schläfenbein mit dem Meissel durchtrennt. Durch Ablösung der Temporalisfasern von der hinteren Jochbeinfläche wird jetzt der Processus frontalis des Jochbeines frei gelegt, die Haut wurde nach vorn verzogen und nach Spaltung der Fascia tarso-orbitalis die Periorbita mit dem Elevatorium bis zur Fissura orbitalis inferior abgehoben. In derselben Richtung trennt jetzt ein Meissel die Verbindung des Jochbeines mit dem Stirnbein, worauf sich ersteres durch Lockerung seiner Verbindung mit dem Oberkiefer nach aussen und unten umlegen lässt."

v. Friedländer bricht also offenbar den Jochfortsatz des Oberkiefers ein, um den Hautknochenlappen nach unten umlegen zu können, ein Verfahren, das mir wegen der Gefahr der Knochensplitterung und der Eröffnung der Highmors'-Höhle doch einigermaassen bedenklich erscheinen will. Die anfangs vorhanden gewesene Lähmung des Stirnastes des Facialis ging später völlig zurück.

Kocher[2]) endlich schlägt das Jochbein nach oben um und eröffnet dabei die Kieferhöhle principiell. Sein Schnitt beginnt unterhalb des inneren Augenwinkels und verläuft etwas schräg nach aussen über den unteren Theil des Jochbeinkörpers bis zum Jochbogen. Der Musculus orbicularis oculi wird nach oben, der Quadratus labii nach unten verschoben, bis das Foramen infraorbitale mit den Nerven sichtbar wird. Jetzt wird zuerst der Jochbeinkörper an seinem Uebergange in den Bogen abgemeisselt, dann der Processus zygomaticus des Oberkiefers, letzterer in schräger Richtung, so dass die laterale, obere Wand der Highmorshöhle bis zum Canalis infraorbitalis am Jochbein hängen bleibt. Unter Verziehung der Hautwunde nach oben wird schliesslich die Stirnbein-Jochbeinverbindung in der Richtung gegen die Fissura orbitalis inferior durchtrennt, worauf das Jochbein nach aussen oben hinaufgeschlagen wird.

1) l. c. S. 310.

2) Kocher, Chirurgische Operationslehre. Jena 1897; citirt nach v. Friedländer.

Letzteren Vorwurf kann man der von Krönlein[1]) im Jahre 1884 ersonnenen und ausgeführten Methode aber nicht ersparen. Sie zerfällt in folgende 6 Akte:

„1. Akt: Bildung eines grossen, halbrunden, nach oben umzuklappenden Hautlappens in der Schläfen- und Wangengegend, dessen Basis oben zwischen äusserem Orbitalrande und Tragus liegt und dessen Scheitel unten von einer Linie tangirt wird, welche man sich von dem Nasenloche der entsprechenden Seite nach dem Ohrläppchen gezogen denkt.

Dieser Hautlappen wird von seiner Unterlage (Fascia parotideomasseterica, Jochbogen, Fascia temporalis) bis zu seiner Basis abgelöst, nach oben umgeschlagen und in dieser Lage durch einen Assistenten fixirt. Bei einiger Vorsicht, die man bei dem Abpräpariren dieses Hautlappens übt, lässt sich sowohl der Stamm des Nervus facialis, als auch der Ductus Stenonianus, als auch die vor dem Ohr hinaufziehende Arteria temporalis schonen.

2. Akt: Ablösung der Fascia temporalis von dem ganzen oberen Rande des Jochbogens und Durchsägung des Jochbogens vorn und hinten nach Lücke, resp. Lossen-Braun, so dass er in Zusammenhang mit dem M. masseter so weit nach unten umgeschlagen werden kann, als es die Hautwunde gestattet.

3. Akt: Indem der Hautlappen nach oben, der Jochbogen-Masseterlappen nach unten geklappt und in dieser Lage gehalten wird, erfolgt jetzt die Blosslegung und Durchmeisselung des Processus coronoides des Unterkiefers an seiner Basis in einer Linie, welche vom tiefsten Punkte der Incisura semilunaris schräg nach unten und vorn bis zum Anfang der Linea obliqua externa verläuft. Darauf wird der abgelöste Processus coronoides im Zusammenhang mit dem M. temporalis nach oben geklappt und damit der Zugang zu der Unterschläfengrube (Fossa infratemporalis) und der Schädelbasis eröffnet.

4. Akt: Aufsuchen des Foramen ovale und

5. Akt: Vordringen zum Foramen rotundum müssen im Originale nachgelesen werden, da sie, streng genommen, nicht in den Rahmen dieser Arbeit gehören.

6. Akt: Durch die bisher geschilderten Akte ist der Zweck der Operation erreicht worden, ohne dass irgend ein wesentlicher Theil, sei es Muskel oder Knochen, geopfert worden wäre; vielmehr sind alle diese Theile bloss dislocirt, wie die Blätter eines Buches, abwechselnd bald nach oben, bald nach unten zurückgeschlagen worden. Die einzelnen Lagen wieder in situ zu bringen und darin zu befestigen, bildet den Schluss der Operation.

Es wird also der M. temporalis sammt dem Processus coronoides nach unten geklappt und der letztere womöglich durch eine Periostnaht wieder mit dem Unterkiefer vereinigt. Darauf folgt als zweite Schicht der M. masseter mit dem Jochbogen, die ebenfalls reponirt und in ihrer natürlichen Lage dadurch erhalten werden, dass das Periost des Jochbogens an seiner vorderen Sägefläche mit dem gegenüberliegenden Perioste

1) Krönlein, Ueber eine Methode der Resection des zweiten und dritten Astes des N. Trigeminus unmittelbar am Foramen rotundum und ovale. Deutsche Zeitschrift f. Chirurgie. XX. Bd. S. 485.

des Sphenofrontalfortsatzes durch einige Catgutnähte vereinigt wird. Endlich wird noch der Hautlappen nach unten gelegt und sorgfältig mit dem gegenüberliegenden Wundrande durch zahlreiche Nähte vereinigt. Verband.

Die von Krönlein ausgeführte Operation verlief glücklicherweise im wesentlichen aseptisch. Wie aber, wenn Eiterung eintritt? Die überaus complicirten Wundverhältnisse, welche dadurch entstehen, dass man drei verschiedene Lappen wie die einzelnen Lagen einer „Schichttorte" in einander schächtelt, machen eine ausgiebige Drainage völlig unmöglich, so dass, wenn eine Infection passirt, unfehlbar ein grosser Abscess in der Tiefe der Fossa sphenomaxillaris entstehen muss, der die schwerwiegendsten Störungen in den Kaubewegungen hinterlassen muss. In der mir zugänglichen Litteratur habe ich auch nicht gefunden, dass von anderer Seite das Krönlein'sche Verfahren nachgeprüft wäre.

Eine völlig andere Schnittführung wählte Salzer[1]) in einem Falle, über dessen spätere Schicksale er eine ausführliche Arbeit in Aussicht stellt, soweit ich die Litteratur übersehe, aber nicht bringt. Er resecirte temporär das Jochbein, um den dritten Ast des Trigeminus am Foramen ovale zu reseciren, und ersann zu dem Zwecke folgende Methode:

„Ein nach oben convexer, annähernd halbkreisförmiger Hautschnitt wird über der Jochbrücke durch die Schläfengegend geführt. Der vordere Endpunkt des Schnittes liegt am unteren Rande des Jochbeines in jenem Meridian, der durch den Aussenrand seines Processus frontalis markirt ist. Der äussere Endpunkt des Bogens liegt am unteren Rande des Processus zygomaticus ossis temporum, fingerbreit vor dem Tragus. Die höchste Wölbung des Schnittes überragt die Jochbrücke $1\frac{1}{2}$ cm. Zugleich mit der Haut durchtrennt das Resectionsmesser die Fascia temporalis, das Periost an den beiden Enden des Jochbogens und den Musculus temporalis bis auf den Knochen. An nennenswerthen Gefässen werden hierbei bloss Muskeläste der Arteriae temporales profundae verletzt. Nun folgt die Durchsägung des temporalen Endes der Jochbrücke mittels der Stichsäge. Dieser Theil der Operation muss mit grosser Genauigkeit ausgeführt werden, weil bei fehlerhafter Durchtrennung entweder das Kiefergelenk eröffnet, oder, wenn man zu weit nach vorne geht, ein später störender Knochenvorsprung zurückgelassen wird. Ein von unten her hinter den Processus zygomaticus geschobenes schmales Elevatorium lässt genau jene Stelle erkennen, an welcher die gracile Jochbrücke in das Tuberculum mandibulae übergeht. Gerade an der Grenze beider wird durchsägt. Jetzt folgt die Durchtrennung des Os zygomaticum. Die Durchsägung des Jochbeines früher als die des Schläfenbeines vorzunehmen, ist deshalb unzweckmässig, weil in letzterem Falle sehr leicht eine das Kiefergelenk eröffnende Fractur des Jochbogens entsteht. Nun kann der Lappen sammt der Jochbrücke nach abwärts gezogen und der Schläfenmuskel an seinen bisher intacten Randpartien durchschnitten werden.

An der Crista temporalis angelangt, geschieht die weitere Präparation subperiostal oder am Periost der Schädelbasis entlang mittels eines

1) Salzer, Resection des dritten Trigeminusastes am Foramen ovale. Wiener med. Wochenschrift. 1887. Nr. 15. S. 462.

schmalen Elevatorium. Das Instrument löst die Weichtheile vom Knochen und vom Kiefergelenke ab, um in der Tiefe direct auf den Nerven und die Arteria meningea media zu stossen.

Der Verschluss der Wunde nach Reposition des Schläfenmuskels und Periostnaht der Jochbrücke unterliegt keiner Schwierigkeit."

Diese Methode stellt nach meinem Dafürhalten entschieden einen Rückschritt gegen die älteren Methoden dar. Denn 1. werden die zum Auge und der Stirn verlaufenden Facialisfasern, 2. die Aeste der Arteria temporalis durchtrennt; 3. der Temporalmuskel vom Schläfenbein losgelöst und dadurch Anlass zur Ausbildung einer Kieferklemme gegeben und 4. das Kiefergelenk beim Durchsägen des Jochbogens gefährdet.

Ueberblickt man nun die verschiedenen vorstehend mitgetheilten Methoden der temporären Resection des Jochbeins, so haften denselben mehr oder weniger erhebliche Nachtheile an, nämlich:

1. Die Gefahr der Blutung besteht alle Mal da, wo man in der Fossa sphenomaxillaris dem dort belegenen Venenplexus zu nahe kommt. Es kann auch eine Verletzung der Arteria maxillaris interna vorkommen. Ich verweise deshalb auf Merkel's[1]) Darstellung.

Zwischen den beiden Köpfen des M. pterygoideus ext. sieht man zahlreiche Venendurchschnitte erscheinen, besonders wenn man die Spalte durch Auseinanderziehen erweitert. Nimmt man nun aber erst den oberen, an der Crista infratemporalis entspringenden Kopf des Pterygoideus ext. weg, dann erscheint der Plexus pterygoideus, welchem die erwähnten Venen auch angehören, in seiner ganzen Ausdehnung. Man findet ein Gewebe, welches demjenigen des Plexus cavernosus der Schädelhöhle recht ähnlich ist; ich möchte sagen, einen grossen Blutraum, welcher von netzförmig verbundenen Platten durchzogen ist, und nicht ein enges Venengeflecht, wie man es etwa in dem Beckenplexus sieht. Es ist klar, dass ein Ausschneiden desselben nicht eben gleichgültig sein kann. Krönlein sowohl wie Salzer sprechen freilich von einer geringen Blutung aus dem Plexus bei Operationen an dieser Stelle; sollten sie denselben vielleicht gar nicht eröffnet haben? Ich fand ihn auch an der Leiche zuweilen sehr zusammengefallen und immer leicht von der Schädelbasis zu isoliren, so dass ich glauben möchte, dass, wenn man sich stets sehr dicht an diese letztere hält, dass man dann in günstigen Fällen wohl an dem Plexus vorbeikommen könnte. Bei der sehr grossen Blutfülle aber, welche alle venösen Geflechte gelegentlich zeigen können, werden sich doch zuweilen die strotzend gefüllten Gefässe so aufdringlich in das Operationsfeld hineindrängen, dass es unmöglich ist, ihnen auszuweichen, und mir ist ein Fall bekannt, in welchem die Blutung so stark wurde, dass sie das Auffinden des Nerven geradezu verhinderte.

2. Das Eindringen in die genannte Grube bringt ferner den Nachtheil mit sich, dass das Operationsgebiet nur wenig Raum und keine grosse Uebersichtlichkeit bietet.

1) Merkel, Handbuch der topographischen Anatomie. I. Bd. S. 466 ff.

3. Alle Durchschneidungen der Kaumuskeln (Temporalis und Masseter) müssen eine Kieferklemme zur Folge haben. Wenn dieselbe vielfach auch unter geeigneter Behandlung wieder verschwindet, so besteht die Störung in der Regel doch Wochen und Monate lang und kann unter Umständen sehr beträchtliche Grade annehmen.

4. Das Facialisgebiet muss durch alle Schnitte von grosser Ausdehnung sehr beträchtlich zerstört werden. Völlig zu verwerfen ist die Schnittrichtung von oben nach unten (Bruns, Weber, aber auch Lücke und seine Modificationen), weil dadurch insbesondere der Lidschluss, ferner auch die Mimik im Bereiche des Mundes und der Stirn aufgehoben wird. Aber auch die horizontale Schnittrichtung wird diese Störungen nicht völlig vermeiden können. Denn da die Endausbreitungen des Facialis vom Ohrzipfel aus fächerförmig sich in die Wange verbreiten [1]), ferner unter einander zahlreiche Anastomosen eingehen, nicht selten auch einen überaus variablen Verlauf haben [2]), so ist es völlig unmöglich, selbst in horizontaler Richtung den Schnitt so zu führen, dass keine Facialisfasern dabei durchschnitten würden. Mit einiger Sicherheit lässt sich dieses nur vermeiden, wenn der Schnitt nur eine sehr geringe Ausdehnung (etwa 1 cm) hat.

Ich wundere mich, dass gerade dieser letztere Umstand den Autoren nicht wichtig genug erschien, um sie eine andere Schnittrichtung wählen zu lassen. Hatte doch gerade mit Rücksicht auf die nach Durchschneidung des Facialis zurückbleibende Facialislähmung schon zu Beginn dieses Jahrhunderts Dieffenbach [3]) (1838) den Entschluss gefasst, seine frühere Methode der Oberkieferresection zu verlassen und den Schnitt in die Mittellinie des Gesichts zu verlegen. Nach Mittheilung eines einschlägigen Falles schreibt er:

„Aus diesem Fall hatte ich mir die Lehre gezogen, bei allen meinen späteren Operationen, bei denen die völlige Durchschneidung der einen Seite des Gesichtes und also des Nervus facialis nothwendig werden sollte, diese dadurch zu vermeiden, dass ich nicht die Wange, sondern das Gesicht in der Mitte spalte, und selbst dann, wenn die Operation ganz am hinteren Theile der Wange nothwendig werden sollte. Ich nahm mir daher vor, im nächsten Falle mich streng an der Medianlinie des Gesichtes zu halten und nach Längsspaltung der Nase und der Lippen die Weichtheile der betreffenden Seite als Larve zurückzuschlagen und dann die Operation zu vollenden."

1) Merkel, l. c. S. 23, Fig. 13.
2) Merkel, l. c. S. 164.
3) Dieffenbach, Zeitschrift für die gesammte Medicin. VII. Bd. S. 154.

Von den gleichen Ueberlegungen ging ich aus, als ich mir den Operationsplan für meinen Patienten zurechtlegte. Die Methode musste folgenden Anforderungen genügen:

1. Musste sie das Operationsgebiet in grosser Ausdehnung freilegen, um die gründliche Entfernung der Geschwulst zu ermöglichen.
2. Sollte sie das Facialisgebiet möglichst schonen.
3. Keine Störungen in den Kaubewegungen bezw. Kieferklemme zur Folge haben.
4. Sollte sie thunlichst den zweiten Ast des Trigeminus schonen.
5. Eine übermässige Blutung vermeiden, um dadurch nicht den freien Einblick in die tieferen Punkte der Operationshöhle in Frage zu stellen.
6. Unterkiefergelenk und Highmorshöhle nicht eröffnen.
7. Endlich sollte sie ein Wiedereinheilen des Jochbeins an normaler Stelle ohne Verunstaltung des Gesichts herbeiführen.

Diesen Bedingungen glaubte ich auf folgende Weise am besten genügen zu können. Der Erfolg hat meine Erwartungen sogar noch übertroffen, sodass ich meine Methode den Fachgenossen zur Nachprüfung empfehlen zu dürfen glaube.[1])

Der erste Theil der Operation entspricht der Krönlein'schen Methode der temporären Resection der äusseren Augenhöhlenwand, indem ein bogenförmiger Schnitt am äusseren Augenhöhlenrande bis zum Niveau der Lidspalte geführt wird. Wollte man denselben aber in gleicher Linie bis zum untersten Punkt des Jochbeins fortführen, so würden unfehlbar die den Orbicularis oculi versorgenden Fasern des Facialis durchschnitten und dadurch eine bleibende Lidlähmung erzeugt werden müssen. Will man dem unteren Lide seine Bewegungsfreiheit erhalten, so muss der Schnitt — entsprechend dem Dieffenbach'schen Vorgehen — möglichst der Mittellinie genähert werden. Mit Rücksicht auf den Verlauf des Thränennasenkanales muss man aber lateralwärts vom Thränenpünktchen bleiben. Man durchschneidet also das Unterlid wenige Millimeter nach aussen von demselben und beraubt dadurch das mediale Stück desselben der Innervation; beim Lidschlusse wird dieses aber leicht von der lateralen Parthie des Lides mitgehoben.

1) Czermak (Die augenärztlichen Operationen. Wien 1896. S. 382) hat an der Leiche Versuche gemacht, die zu einem ähnlichen Ergebnisse führten; am Lebenden hat er seine Methode nicht geprüft. Dieselbe ist in mancher Hinsicht übrigens recht complicirt in der Ausführung, die Schilderung auch nicht durchweg klar und verständlich. Endlich weicht meine Schnittführung principiell von der seinigen ab.

Würde man nun aber den Knochensägeschnitt in derselben Ebene führen, so würde man:

1. Unfehlbar die Kieferhöhle eröffnen, was — wenn es auch bei aseptischem Vorgehen kein grosses Unglück wäre — doch den Wundverlauf zumal bei Anwesenheit von infectiösem Materiale in der Höhle in Frage stellen könnte.

2. Unfehlbar den Nervus infraorbitalis durchtrennen und eine Anaesthesie der Oberlippe mit sich bringen.

Es muss also der Knochen in der Sutura zygomaticomaxillaris durchsägt werden. Diese Incongruenz von Weichtheil- und Knochenschnitt spielt, wie mich die Praxis gelehrt hat, aber gar keine Rolle, da das untere Lid, sobald man es durchschnitten hat, sich wegen den in ihm enthaltenen elastischen Fasern und zumal der Ringmuskulatur weit lateralwärts zurückzieht, so weit, dass der Weichtheilschnitt sich mit der erwähnten Knochenmasse vollkommen deckt. Es ist also völlig überflüssig, Czermak's Vorschlage entsprechend „aus dem unteren Lide einen Lappen zu bilden, der durch seinen Stiel mit dem Jochbeinkörper verbunden bleibt". Dadurch wird die Operation nur in einer ganz unnöthigen Weise complicirt.

Die meisten Operateure haben das Jochbein vorn in der Richtung von aussen oben nach innen unten durchsägt und waren dann gezwungen, nach Reposition des Knochenstückes in seine alte Lage dasselbe dort durch einige Nähte zu fixiren, damit es nicht durch den Masseter nach abwärts gezogen werde. Ich habe die Sägerichtung absichtlich gerade umgekehrt gelegt. Dann ist ein Abwärtssinken völlig ausgeschlossen, weil der stehengebliebene Processus zygomaticus dem Oberkiefer eine feste Stütze bietet.

Der horizontale Hautschnitt vor dem Ohre ist nur 1 cm lang, damit keine Facialisfasern durchschnitten werden, der Knochen wird nach Abhebeln des Periostes mit der Knochenzange durchkniffen, wobei eine Eröffnung des Kiefergelenkes ausgeschlossen ist.

Endlich noch ein Wort über das Instrumentarium. Meissel und Hammer habe ich wegen der durch sie zu befürchtenden Splitterung der Knochen vermieden. Der Versuch, die Gigli'sche Drahtsäge um den Knochen herumzuführen, machte Schwierigkeiten. Am besten liess sich eine schmale Stichsäge gebrauchen. Um den Inhalt der Orbita zu schützen, benutzte ich einen etwa 3 cm breiten, flachen Kupferspatel, den man sich je nach Belieben und nach dem Stande der Operation verschieden zurecht biegt.

Die Operation wird nun folgendermaassen ausgeführt:

Zunächst wird über der Mitte des Jochbogens etwa daumenbreit vor dem Tragus ein etwa 1 cm langer horizontaler Schnitt direct auf den Knochen geführt, das Periost vorsichtig abgehebelt und der Jochbogen mit der Knochenscheere durchschnitten. Sodann sucht man sich die Sutura zygomatico-frontalis auf, welche leicht durch die Haut zu fühlen ist, und beginnt etwa 1 cm oberhalb derselben an der Linea temporalis des Stirnbeins den Hautschnitt. Dieser geht bogenförmig nach vorn zum Supraorbitalrande und läuft an Letzterem entlang bis zur Höhe des äusseren Lidwinkels, um gleich bis auf den Knochen vorzudringen. Sodann wird das untere Augenlid einige Millimeter nach aussen von dem Thränenpunkt mit dem Messer in sagittaler Richtung zwischen zwei Pincetten durchschnitten. Sofort zieht sich der laterale Theil des durchschnittenen Lides zurück, dass der Wundrand beinahe die Sutura zygomatico-maxillaris erreicht. Man verlängert nun in dieser neuen Ebene den Schnitt, das Messer stets hart auf den Knochen aufdrückend, bis zum unteren Ende genannter Sutur, d. h. also bis zum vorderen Winkel des Jochbeins. Sodann zieht man den lateralen Theil des Unterlides leicht nach abwärts und durchschneidet die Conjunctiva im Verlaufe ihrer Umschlagsfalte derart, dass die Schneide des Messers stets auf dem Boden der Orbita einige Millimeter nach hinten vom Infraorbitalrande bis zum lateralen Lidwinkel entlang läuft. Es geht somit dieser Schnitt in den zuerst am lateralen Augenhöhlenrande geführten über, sodass durch Vereinigung beider Schnitte ein zickzackförmiger Wundverlauf entstanden ist.

Mittelst Elevatoriums wird jetzt das Periost von der lateralen und unteren Wand der Augenhöhle abgehebelt und der gesammte Augenhöhleninhalt mit einem rechtwinkelig gebogenen kupfernen Spatel medialwärts und nach oben gezogen und dadurch bei den weiteren Manipulationen vor etwaigen Verletzungen geschützt. Nach Entfernung des Periostes liegt sofort die Fissura orbitalis superior und inferior frei zu Tage. Während der Assistent den Augenhöhleninhalt mit dem Spatel vorsichtig nach oben und innen zieht, durchsägt man mit der Stichsäge von der Fissura infraorbitalis aus etwa in der Gegend der Sutura zygomatico-maxillaris das Jochbein und sodann, während mit dem Spatel der Orbitalinhalt nach unten und medianwärts gezogen wird, genau in der Linie des vorher geführten Hautschnittes den Processus zygomaticus des Stirnbeins hart an der

Schädelbasis. Nach Durchtrennung desselben wird die Stichsäge in derselben Richtung weiter bewegt und also noch der grosse Flügel des Keilbeines, d. h. die äussere Orbitalwand bis zur Infraorbitalfissur durchsägt.

Fig. 1.

Fig. 2.

Photographien eines Schädels, auf welchem die Sägelinien mit Tinte aufgezeichnet sind.

Jetzt führt man sowohl in den oberen, wie den unteren Sägeschnitt je ein Elevatorium ein und kann unschwer durch hebelnde Bewegungen das umschnittene Knochenstück, bestehend aus Jochbogen, lateraler Orbitalwand und dem Processus zygomaticus des Stirnbeins, so weit lockern, dass es leicht nach hinten umgeklappt

wird. Es liegt dann die gesammte Fossa sphenomaxillaris und der laterale und hintere Abschnitt der Augenhöhle frei zu Tage. Man erblickt in der Tiefe die Gegend des Processus pterygoideus und die Schädelbasis und kann das Foramen opticum mit der Fingerspitze erreichen.

Hiermit ist die temporäre Resection des Jochbeins als Vorakt für beliebige andere operative Eingriffe beendigt. Nach Ausführung letzterer wird das Knochenstück wieder in seine alte Lage gebracht, wo es unverrückbar sich festkeilt, weil der Sägeschnitt durch das Jochbein in schräger Richtung von innen oben nach aussen unten verläuft und daher der Proc. zygomaticus des Oberkiefers eine natürliche Stütze liefert. Eine Knochennaht ist also nicht erforderlich. In Schläfen- und Wangengegend, d. h. im oberen und unteren Endpunkt des Schnittes, wird ein Drain oder ein dünner Gazestreifen bis auf den tiefsten Punkt der Wundhöhle geführt, die Wunde im übrigen aber durch Seidennähte, die Conjunctiva durch besonders feine, geschlossen und ein Druckverband angelegt.

Habe ich oben hauptsächlich sieben Anforderungen an die Operationsmethode gestellt, so sehen wir jetzt, dass alle erfüllt sind:

Das Operationsgebiet ist in grosser Ausdehnung freigelegt; trotzdem ist der Facialis geschont, kein einziger Kaumuskel durchschnitten; sodass eine Kieferklemme überhaupt nicht eintreten kann, der Trigeminus unversehrt, Oberkieferhöhle und Unterkiefergelenk nicht eröffnet und das tadellose Wiedereinheilen des Knochens an normaler Stelle wegen der Richtung der Sägelinien sicher gewährleistet. Ausser einer kleinen Muskelarterie am oberen Augenhöhlenrande werden nennenswerthe Gefässe überhaupt nicht durchschnitten, sodass man die Operation nahezu unblutig vollführen kann. Dass die technische Seite der Operation für den Fachchirurgen keine Schwierigkeiten bietet, brauche ich kaum zu erwähnen.

Was endlich das kosmetische Resultat anlangt, so lässt sich ja nicht leugnen, dass die Narbe im unteren Augenlide anfangs nicht gerade schön ist; wenn sie im Laufe der Zeit erblasst, so ist sie kaum noch sichtbar. Falls sich ein Narbenektropion bildet, kann es durch eine kleine Nachoperation beseitigt werden. Erwähnen will ich nur, dass das untere Ende des Weichtheilschnittes sich nicht weiter als bis zum unteren Rande des Jochbeins erstrecken darf, weil es sonst an dieser Stelle leicht tiefe hässliche Narbeneinziehungen giebt, wie man es z. B. bei den Schmissen der Studenten oft sieht.

Ein vorübergehender Schönheitsfehler haftet aber der Methode

an: es wird der Stirnast des Facialis durchschnitten. Indessen fällt dies ja nur auf, wenn der Kranke die Stirn runzelt, sonst nicht. Ueberdies pflegt sich die Function bald wieder herzustellen.[1]) Ich glaube zwar, dass man auch diese vorübergehende Lähmung wird vermeiden können, wenn man den Schnitt — wozu ich wegen der Ausdehnung der Geschwulst im vorliegenden Falle gezwungen war — nicht durch das Stirnbein, sondern tiefer in der Sutura zygomatico-frontalis führt. Allerdings wird dadurch das Operationsgebiet eingeengt, und das wird bei den späteren Manipulationen sich unangenehm bemerkbar machen.

Das von mir eingeschlagene Operationsverfahren der temporären Resection des Jochbeins kann unter verschiedenen Umständen Verwendung finden:

1. Bei Geschwülsten, welche sich in der Fossa sphenomaxillaris entwickeln und über dieselbe hinaus noch nicht gewuchert sind; ferner bei gutartigen Neubildungen an der hinteren Fläche des Jochbeines, welche es zulassen, dass die äussere Wand des Jochbeins erhalten bleibt (wie in dem von mir operirten Falle von Hyperostose),

2. bei Geschwülsten der Augenhöhle und des Sehnerven, welche einen grösseren Umfang angenommen haben, sodass zu erwarten steht, dass die Entfernung derselben nach der Krönlein'schen Methode der temporären Resection nur der äusseren Orbitalwand wegen Raumbeengung nicht gelingen wird,

3. bei Fremdkörpern (z. B. Geschossen) in der Fossa sphenomaxillaris,

4. als Voroperation zur Resection des zweiten, eventuell auch des dritten Astes des Trigeminus.

Gerade bezüglich des letzteren Punktes muss es auffallen, dass die Lücke'sche Methode und ihre Modificationen (Lossen, Braun, Scriba) heutzutage anscheinend nicht mehr geübt werden. Wenigstens habe ich Veröffentlichungen darüber aus den letzten Jahren nicht finden können. Ich glaube mit Recht annehmen zu dürfen, dass der Grund dazu in den oben angeführten Mängeln dieser Methode, insbesondere der Blutung, der Kieferklemme und der Facialisverletzung zu suchen ist, und werde daher in einem geeigneten Falle von Trigeminusneuralgie mein Operationsverfahren in Anwendung ziehen.

1) Anmerkung bei der Correctur: Seit Anfang October d. J. functionirt der Facialis wieder völlig normal, die Narbe ist fast unsichtbar, ein Ectropion ist nicht eingetreten.

Litteraturverzeichniss.

1. Bornhaupt, Ein Fall von linksseitigem Stirnhöhlenosteom. Langenbeck's Archiv Bd. XXVI. S. 589.
2. Braun, Neurectomie des zweiten Astes des Nervus trigeminus nach osteoplastischer Resection des Jochbeines. Centralblatt f. Chirurgie 1878. Nr. 10. S. 148.
3. Derselbe über dasselbe Thema. Ebenda 1882. Nr. 16. S. 249.
4. Victor von Bruns, Handbuch der praktischen Chirurgie Bd. I. II. Abth. S. 918.
5. Bullinger, Ueber die Resultate der Exstirpation von retrobulbären Tumoren nach Krönlein's Methode. Bruns' Beiträge zur klinischen Chirurgie Bd. XIX. S. 527.
6. Czermak, Die augenärztlichen Operationen. Wien 1896. S. 379 ff.
7. Dieffenbach, Ueber die Resection der Gesichtsknochen. Zeitschrift für die gesammte Medicin Bd. VII. S. 145 ff. Hamburg 1838.
8. Heineke, Chirurgische Krankheiten des Kopfes in Billroth's und Lücke's Deutsche Chirurgie. 31. Lieferung. S. 165.
9. Krönlein, Ueber eine neue Methode der Resection des zweiten und dritten Astes des Nervus trigeminus unmittelbar am Foramen rotundum und ovale. Deutsche Zeitschrift für Chirurgie Bd. XX. S. 484 ff.
10. Derselbe, Die osteoplastische Resection der äusseren Orbitalwand u. s. w. Bruns' Beiträge zur klinischen Chirurgie Bd. IV. S. 149.
11. Lossen, Neurectomie des Ramus secundus nervi V nach Lücke u. s. w. Centralblatt f. Chirurgie 1876. Nr. 20. S. 305.
12. Derselbe, Neurectomie des zweiten Astes des V nach osteoplastischer Resection des Jochbeines u. s. w. Ebenda 1878. Nr. 5. S. 65.
13. Derselbe, Resectionen in Pitha-Billroth's Handbuch der Chirurgie Bd. II. 2. Abth. 1882. S. 58.
14. Lücke, Ausschneidung des zweiten Astes des Nervus trigeminus nach temporärer Resection des Jochbogens. Deutsche Zeitschrift f. Chirurgie Bd. IV. S. 322 ff.
15. Derselbe, Nachträgliche Bemerkungen zu vorstehendem Aufsatze. Ebenda Bd. VI. S. 317.
16. Merkel, Handbuch der topographischen Anatomie Bd. I.
17. Salzer, Resection des dritten Trigeminusastes am Foramen ovale. Wiener medicinische Wochenschrift 1887. Nr. 15. S. 461.
18. Schuppert, Zwei Fälle von rechtsseitigem Gesichtsschmerz. Deutsche Zeitschrift für Chirurgie Bd. III. S. 550 ff.
19. Scriba, Ueber Raceneigenthümlichkeiten des japanischen Schädels u. s. w. Deutsche Zeitschrift für Chirurgie Bd. XXII. S. 507 ff.
20. Smith, Ein Fall von Hyperostose des grossen rechten Keilbeinflügels. Archiv f. Augenheilkunde Bd. XX. S. 123.
21. Virchow, Die krankhaften Geschwülste Bd. II. 17. Vorlesung.
22. O. Weber, Krankheiten des Gesichtes in Pitha-Billroth's Handbuch der Chirurgie Bd. III. 1. Abtheilung. S. 167. 256. 267 ff.

III.

Aus der chirurgischen Abtheilung (Geh. Rath Prof. Dr. Hahn) des städtischen allgemeinen Krankenhauses im Friedrichshain.

Ueber Pankreasnekrose.

Von

Dr. A Gessner,

Assistenzarzt am Krankenhause im Friedrichshain.

Die Bezeichnung Pankreas-Nekrose findet sich in der besonders in den letzten Jahren recht umfangreich gewordenen Litteratur über diesen Gegenstand auf die verschiedensten acuten destruirenden Processe des Pankreas angewandt, welche sowohl nach ihrer Aetiologie als ihrer anatomischen Form von sehr verschiedener Natur zu sein scheinen. Der Grund hierfür ist wohl mit der, dass fast allen diesen Erkrankungen zwei Hauptbefunde gemeinsam sind: Anatomisch ist es der eigenartige Befund der allgemeinen Fettgewebs-Nekrose, die, seitdem sie zuerst von Balser im Jahre 1882 näher beschrieben, jetzt in der überwiegenden Mehrzahl der Fälle acuter Pankreas-Krankheiten als Begleiterscheinung gefunden wird. Klinisch sind es die ebenfalls höchst merkwürdigen und in ihrer Entstehung noch nicht genügend erklärten Ileus-Symptome, unter denen diese Erkrankungen fast stets in die Erscheinung treten. Beide Umstände veranlassen es auch, dass sich über das Wesen der genannten Krankheiten die widersprechendsten Meinungen bildeten. Insbesondere ist über das Verhältniss der allgemeinen Fettgewebs-Nekrose zu den Erkrankungen der Bauchspeicheldrüse die lebhafteste Controverse geführt worden. Von ihrem Entdecker Balser wurde sie für das Grundleiden, die Schädigung des Pankreas für eine secundäre erklärt. Ihm schlossen sich Langerhans, Seitz, E. Fränkel an; der jetzt von der Mehrzahl der Autoren vertretene Standpunkt ist wohl der, den Fitz auf Grund einer Zusammenstellung von ca. 100 Fällen festgelegt hat. Er unterscheidet 4 Gruppen acuter Pankreas-Erkrankungen.

I. Die Hämorrhagieen,
II. unter den Entzündungen:
1. die hämorrhagische,
2. die eitrige,
3. die nekrotisirende.

Die Fettgewebs-Nekrose hält er für einen secundären, bei allen diesen Formen — am seltensten bei der eitrigen — anzutreffenden Befund. Seine Ansicht theilen insbesondere auch Oser und Körte, welch letzterer sich auf das Resultat genauer Prüfung einer weiteren grossen Anzahl von eigenen und Litteraturfällen stützt.

Diese Eintheilung gilt mit dem Vorbehalt, dass eine genaue Classificirung der einzelnen Fälle nicht möglich ist, da häufig die verschiedenen Formen ineinander übergehen. So kann die Nekrose des Pankreas durch jede der genannten Entzündungsformen, sowie durch die Hämorrhagie oder Apoplexie veranlasst werden, ja, da wir noch nicht in der Lage sind, die Krankheit intra vitam sicher zu erkennen, andere Ausgänge demnach auch nur vermuthen können, müssen es wir es bisher fast für die Regel halten, dass eine Apoplexie oder eine acute Entzündung des Pankreas entweder von dem frühen allgemeinen Tode oder dem Absterben des Organes gefolgt ist. Man würde also denselben Process in einem frühen Stadium als Hämorrhagie oder hämorrhagische Entzündung, in einem späteren als Nekrose bezeichnen und obige Eintheilung in vieler Hinsicht somit weniger verschiedene Krankheiten als verschiedene Stadien derselben bedeuten.

Häufig lässt sich noch im Zustande der Nekrose diese als Ausgang einer der aufgestellten Krankheitsformen erkennen. So sieht man das Pankreas durch einen oder mehrere Blutherde zerstört oder eine parapankreatische Blutung herausgelöst; oder man findet eine Zerstörung durch zahlreiche Abscesse oder einen parapankreatischen Abscess. In anderen Fällen lassen noch besser erhaltene Drüsentheile die Characteristica der hämorrhagischen Entzündung erkennen. Vielfach jedoch ist eine anatomische Form nicht mehr zu bestimmen, es findet sich das Pankreas oder noch Stücke von ihm schwarz, völlig structurlos, losgelöst in einer Jauchehöhle schwimmend. Auch in einem früheren Stadium, welches noch eine genaue anatomische Untersuchung gestattet, giebt es zahlreiche Modificationen, durch die die Grenzen der einzelnen Gruppen häufig verwischt werden. Diese mannigfachen Spielarten kommen zustande durch die verschiedene Combination der drei Factoren: Entzündung, Blutung und Fettgewebsnekrose, sowie ihrer wechselnden Ausbrei-

tung im Pankreas selbst oder seiner Umgebung — dem pankreatischen subperitonealen und peritonealen Fettgewebe.

Unter ca. 150 Fällen acuter Pankreas-Erkrankungen, welche die Litteratur unter den verschiedensten Namen als Apoplexie oder Hämorrhagie, hämorrhagischer oder eitriger Pankreatitis, Pankreasnekrose, allgemeine Fettgewebsnekrose aufweist, und welche alle die verschiedensten Stadien der Nekrose zeigten, finden sich in über $^2/_3$ derselben, wenn auch in verschiedener Vertheilung alle drei Veränderungen vereinigt.

Die vollkommensten anatomischen Beschreibungen haben wir bei den Fällen von sogenannter Pankreatitis haemorrhagica, welche auch die beste anatomische Untersuchung gestatten, da hier dieselbe meist in einem frühen Stadium der Erkrankung stattfinden kann, in dem die Drüse noch nicht durch grosse Blutherde oder Eiterungen zerstört ist. Für diese Erkrankungsform ist typisch die fast gleichmässige Ausbreitung von Entzündung (fibrinöser oder eitriger Exsudation) Blutung und Fettgewebsnekrose im interstitiellen Gewebe des Pankreas und in seiner Umgebung, hier gewissermaassen von ihm ausstrahlend. Selten wird eine der genannten Veränderungen ganz vermisst und zwar Blutung und Entzündung in etwa 10 Proc., Fettgewebsnekrose in etwa 30 Proc. Noch seltener führt nur eine derselben zur Nekrose und zwar relativ am häufigsten die Blutung; für Nekrose bei Entzündung allein (ohne Blutung und Fettnekrose) — (Simon) — oder bei reiner Fettnekrose ohne Blutung oder Entzündung giebt es nur sehr wenig Beispiele (Fränkel). So finden sich auch bei den von Fitz als reine Hämorrhagieen zusammengestellten Fällen in einzelnen entzündliche Veränderungen und Fettnekrose, ferner bei den unter die eitrige Pankreatitis rubricirten Blutungen und Fettnekrose, sodass vielfach, wenn einer der Factoren das Bild beherrscht, einer oder beide anderen, wenn auch mehr oder minder deutlich im Pankreas selbst oder seiner Umgebung nachweisbar ist. Nicht selten sind auch diejenigen Fälle, wo die Drüse selbst nur geringe, zuweilen nur mikroskopisch nachweisbare Entzündung zeigt, dagegen sehr ausgedehnte Blutung und Fettnekrose im umgebenden Gewebe vorhanden ist.

Für diese selteneren Formen einige Beispiele: Rolleston — Hämorrhagie ums Pankreas, ausgedehnte Fettnekrose im Abdomen, keine evidenten entzündlichen Veränderungen im Pankreas. Chantemesse und Griffon — im Pankreas Exsudation und spärliche Fettnekrosen, keine Hämorrhagie, Blutungen in der Umgebung. Laugdon — im Pankreas selbst keine Hämorrhagie, nur eitrige Entzündung mit

Nekrose des Parenchyms, ausgedehnte retroperitoneale Blutung. Stocton und Williams — spärliche Fettnekrose und Blutung im Pankreas, Abscess in der Umgebung. E. Fränkel — im Pankreas nur Nekrose, sonst keine Veränderung, in der Umgebung Blutung und Fettgewebsnekrose.

Bemerkenswerth ist also bei allen diesen scheinbar verschiedenen Erkrankungsformen die fast immer nachweisbare Gemeinsamkeit:

1. der drei anatomischen Befunde, Blutung, Entzündung, Fettgewebsnekrose;

2. des Verlaufes, der schliesslich mit einer Zerstörung oder Sequestrirung des Pankreas endet;

3. der klinischen Symptome.

Eine der grössten Schwierigkeiten in obiger Fitz'scher Eintheilung bietet die Unterscheidung zwischen Hämorrhagieen und hämorrhagischen Entzündungen in vielen Fällen, welche Blutung und Entzündung gleichzeitig aufweisen. In einer Anzahl derselben lässt sich die vorhandene Blutung im Pankreas als primär durch den anatomischen Fund beweisen oder hochwahrscheinlich machen, entweder durch Auffindung des geborstenen Gefässes (Simpson) oder einer theils näheren, theils entfernteren zur Blutung disponirenden Ursache, so durch Gefässveränderungen, Syphilis (Seitz) oder Arteriosclerose durch Herzerkrankungen (Armbruster), Lungenleiden u. s. w.

Für eine weit grössere Gruppe jedoch findet sich kein Anhalt für eine primäre Blutung. Hier ist auch das Alter der einen oder der anderen Läsion nicht mehr zu bestimmen; daher sind auch die Ansichten der Autoren über dieses Kapitel der Pankreaskrankheiten am meisten getheilt. In den meisten Publicationen neueren Datums bedienen sich die Veröffentlicher des Namens Pankreatitis haemorrhagica (Amidon, Birch-Hirschfeld, Kuttler, Fitz, Hilty, Hlava, Körte, Kraft, Lépine, Orth, Oser, Mc. Phedran, Thayer, Whitney, Ziegler). Fitz stellte zuerst 17 Fälle von hämorrhagischer Pankreatitis zusammen und unterzieht sie einer gesonderten Besprechung; für ihn war bei der Unterscheidung das klinische Bild massgebend. Auch Körte trennt diese beiden Formen, glaubt jedoch, „dass die strikte Unterscheidung der einfachen und der entzündlichen Blutungen, sowie deren Folgen nicht in allen Fällen durchgeführt werden kann“. Oser giebt die Möglichkeit einer Pankreatitis haemorrhagica zu, hält jedoch ihre klinische Begrenzung gegen die Pankreasblutungen nach dem heutigen Stande unseres

Wissens für unmöglich. Denselben Standpunkt ungefähr vertreten Orth, Birch-Hirschfeld, Ziegler. Dagegen glaubt Seitz, dass für die meisten Fälle das Vorhandensein einer primären Entzündung nicht erwiesen sei, ebenso Diekhoff: „dass in einem grossen Theile der unter diesem Namen bezeichneten Fälle eine anderweitige Ursache der Blutung vorhanden war, und dass die entzündlichen Erscheinungen Folgen der Blutungen waren".

In dem sehr grossen casuistischen Material der Litteratur finden sich die verschiedensten Abstufungen von capillären Blutungen bis zu ausserordentlich schweren, die zur Zertrümmerung fast des ganzen Drüsengewebes führen. Dabei zeigt sich, dass durchaus nicht immer das Krankheitsbild, die acuten und schweren Erscheinungen, im gleichen Verhältniss zu der Ausdehnung der Blutung stehen, ja dass Fälle mit ausgedehntem Extravasat weniger schwer verlaufen können als solche mit nur capillären Blutungen. Dagegen giebt es sicher eine ganze Anzahl von Pankreas-Hämorrhagieen, die klinisch gar keine Erscheinungen machen, zufällig bei der Section gefunden und garnicht einmal als Todesursache betrachtet werden dürfen. Solche Beobachtungen sind von Reubold, Dittrich, Draper mitgetheilt worden. So verhält es sich auch mit den traumatischen Blutungen des Pankreas. Eine Anzahl derselben verläuft, wie allgemein angenommen, symptomlos. Die schweren zeigen keine für Pankreas-Hämorrhagieen charakteristischen Erscheinungen. Das klinische Bild und die Prognose ist abhängig von den fast immer vorhandenen Nebenverletzungen (Milzruptur, Leberverletzung u. s. w.). Ja ein grosser Theil von schweren Läsionen des Pankreas, z. B. Schussverletzungen nimmt einen überraschend leichten Verlauf. Dies beweisen die Fälle von Otis aus dem amerikanischen Bürgerkriege und neben mehreren anderen (bei Senn referirten Labordier, Dargau, Caltwell u. s. w.), bei denen nach offener Verletzung Vorfall und partieller Abtragung des Pankreas schnelle Genesung eintrat, ein erst kürzlich vom Herrn Geheimrath Hahn[1]) vorgestellter Fall von geheiltem Pankreasschuss. Auch hier wurden bei dem 24jährigen Manne, der sich durch einen Revolverschuss verletzt hatte, trotz der beträchtlichen Blutung aus dem durchschossenen Pankreas keinerlei Erscheinungen beobachtet, wie sie für eine gewisse Gruppe von Pankreas-Hämorrhagieen — nämlich die durch Entzündung veranlassten — charakteristisch sind. Es bestanden allein die Symptome der intraabdominellen Blutung; ebenso war der Verlauf ein anderer

1) Sitzung der freien Chirurgen-Vereinigung zu Berlin. 8. Mai 1899.

als in jenen Fällen, nämlich ungestörte Heilung. Auch war die Blutung, wenn Nebenverletzungen fehlten, meist nur eine sehr geringe, eine Beobachtung, die auch durch den Thierversuch bestätigt wurde. Die auf diesem Gebiete angestellten Versuche von partieller und totaler Zerquetschung und Unterbindung des Pankreas u. s. w. (Senn) erweisen dasselbe, solange es nicht inficirt, als ein widerstandsfähiges Organ. Viel empfindlicher dagegen reagirt es auf chemische und toxische Reize (Hlava, Hildebrand), durch welche leicht Blutungen und der hämorrhagischen Entzündung gleichende Zustände erzeugt werden.

Also: die Eigenart der Symptome dieser sogenannten Pankreas-Hämorrhagieen und ihr häufiger Ausgang in Nekrose, Erscheinungen, die nicht übereinstimmend sind mit denen reiner Hämorrhagieen aus bekannter Ursache, lassen neben der Blutung nach einem zweiten gleichzeitigen Moment für ihre Erklärung suchen. Die durch klinische Beobachtung und das Experiment erwiesene Widerstandsfähigkeit gegen traumatische Blutungen, seine Empfindlichkeit gegen chemische und toxische Reize sprechen dafür, dass dieses Moment in einem entzündlichen Reize zu suchen ist, mithin auch da, wo Blutungen und Entzündungen zusammen sich vorfinden und für die Entstehung der ersteren keine überzeugende andere Veranlassung gefunden wird, diese als die Folge der Entzündung anzusehen ist.

Endgültig wird sich diese Frage ja nur durch den Pathologen entscheiden lassen, für die Kliniker ist die Eintheilung in die verschiedenen Formen weniger wichtig, da dieselben sich in Symptomen und Verlauf nicht unterscheiden. Die nachfolgende klinische Besprechung bezieht sich demnach auch auf die Pankreasnekrose im obigen weiteren Sinne. Zu dieser Arbeit wurde ich durch drei Fälle veranlasst, die mir Herr Geheimrath Hahn freundlichst zur Verfügung stellte. Zwei derselben konnte ich im Krankenhause am Friedrichhain selbst beobachten, den dritten verdanke ich der Mittheilung von Herrn Geheimrath Hahn. Die Zusammenstellung gerade dieser Fälle halte ich für geeignet, weil zwei derselben die anatomische Untersuchung in einem verschieden wichtigen Stadium der Erkrankung gestatteten; der dritte sogar die Beobachtung des Verlaufes bis zur vollendeten Heilung zuliess. Den ersten Fall betrachte ich als ein Beispiel einer hämorrhagischen Pankreatitis mit deutlichem Uebergang in Nekrose.

Fall I.

56jähriger Lakai. Die Eltern des Patienten sind in hohem Alter gestorben. Patient selbst hat 1870/71 im Kriege die Ruhr durchgemacht.

1889 lag er im diesseitigen Krankenhause an Blinddarmentzündung; später war er stets gesund. Auch seine 6 Kinder sind gesund und kräftig. Patient war früher starker Weintrinker.

Am 7. März 1898 wurde er bei absolutem Wohlbefinden plötzlich von blitzartigen, sehr heftigen Schmerzen in der Magengegend befallen. Die Schmerzen, welche von einem Punkte rechts und oberhalb des Nabels ausstrahlten, steigerten sich trotz mehrfach vom Arzte applicirter Morphiuminjectionen zu enormer Heftigkeit und waren mit Ohnmachtsanfällen verbunden. Bald stellte sich galliges Erbrechen ein; Abgang von Stuhl und Flatus ist seither nicht mehr erfolgt.

Am 8. März wurde Patient auf die innere Station des Krankenhauses im Friedrichhain aufgenommen. Hier hielten die Schmerzen mit enormer Heftigkeit an. Das rein gallige Erbrechen wurde sehr profus, Stuhl erfolgte weder auf Laxantien noch auf hohe Darmeingiessungen. Im Befunde wurde nur geringe Auftreibung des Leibes und Druckschmerz rechts oberhalb des Nabels vermerkt. Kein Fieber.

Patient wurde am 10. März, Vormittags, wegen andauernder Ileuserscheinungen auf die äussere Station behufs eventl. Operation verlegt. Hier wurde folgender Befund erhoben.

10. März. Grosser, kräftig gebauter Patient von gutem Ernährungszustande; ziemlich gut, jedoch nicht übermässig entwickeltes Fettpolster; Gesichtsausdruck schwerleidend, Gesichtsfarbe fahl, leicht cyanotisch. Unterhalb des rechten Rippenbogens, in der Parasternallinie sind mehrere, ein paar Tage alte Sugillationen sichtbar. Sonst ist die Hautfarbe normal. Zunge belegt, an den Seiten trocken, Nasenspitze und Extremitäten kühl. Temp. 36,5.

Der Herz- und Lungenbefund ist normal.

Der Puls (88) klein und weich, regelmässig. Respiration (40) thoracal, leichte Cyanose der Lippen.

Der Leib ist gering, etwas stärker in der Oberbauchgegend aufgetrieben. Reliefs arbeitender Darmschlingen sind nicht sichtbar. Die Leberdämpfung ist normal. Milz percutorisch vergrössert, nicht palpabel. In den abhängigen Partieen des Abdomens findet sich keine Dämpfung. Bei der Palpation zeigt sich besonders bei tieferem Eindrücken hochgradige Druckempfindlichkeit der rechts und oberhalb des Nabels gelegenen Partieen. Die Gegend der Gallenblas edes Ileocoecums sind frei. Eine Dämpfung oder Resistenz ist weder an der schmerzhaften Stelle noch an anderer zu constatiren. Im Rectum befindet sich eine Spur hellbraunen Stuhles, sonst nichts abnormes. Der Urin ist hochgestellt, spärlich, frei von Eiweiss, Zucker und Indican. Patient stösst zeitweise auf, und bricht andauernd grüne, gallige Massen; er schildert seine Schmerzen unerträglich. Er möchte sich jeder Operation unterziehen, um dieselben los zu sein.

Da wir Perityphlitis ausschliessen konnten, für Gallensteine in der Anamnese keine Anhaltspunkte waren, so dachten wir, zumal in der Erinnerung an den kurz vorher beobachteten, gleichzuberichtenden Fall II, der diesem fast völlig gleich verlaufen war, an die Möglichkeit einer Pankreasnekrose. Ein mechanischer Verschluss des Duodenums liess sich jedoch nicht ausschliessen, daher wurde zur Operation geschritten.

Nach den üblichen Vorbereitungen und Einleitung der Chloroformnarkose eröffnete Herr Geheimrath Hahn durch Längsschnitt vom Processus xiphoideus bis fast zur Symphyse die Bauchhöhle. Beim Durchtrennen der Haut oberhalb des Nabels fällt allseitig daselbst eine eigenthümlich ölige Verflüssigung des Unterhautfettes auf, in welchem sich auch kleine Hämorrhagieen finden. Die Darmschlingen, mit Ausnahme des Jejunum und obersten Theil des Ileums, welches collabirt ist, sind mässig stark aufgetrieben, der Magen deutlich injicirt. Ohne scharfe Grenzen gehen die collabirten in die stärker gefüllten Darmabschnitte über, ein Hinderniss ist nicht sichtbar. Um den Darm genau durchsuchen zu können, wird das ganze Ileum herausgelagert und in warme Tücher gepackt. Dabei reisst ohne erhebliche Blutung von einer circa 25 cm langen Schlinge das Mesenterium dicht am Ansatz des Darmes ab. Beim Versuche, das Loch durch Naht zu schliessen, schneiden die Nähte in dem anscheinend sehr morschen Gewebe durch. Die Gallenblase ist normal, am Blinddarm nichts abnormes. Auch die Untersuchung des Duodenums ergiebt keinen Anhaltspunkt für einen Verschluss desselben, dagegen gehen beim Aufheben der Flexura sigmoidea Blähungen ab; auf während der Operation gemachte Eingiessungen entleert sich reichlich gallig gefärbter Stuhl. Daher wurde eine Drehung der Flexur für die Ursache der Obstruction gehalten, die Flexur durch Naht in ihrer normalen Lage befestigt und die Bauchdecken geschlossen.

Nachdem Patient von der Narkose erwacht, klagt er über etwas weniger Schmerzen, dagegen bricht er noch öfters Galle. Auf ein am Abend verabreichtes Clystier erfolgt wenig Stuhl, keine Flatus.

11. März. Heute wieder andauernd viel galliges Erbrechen, wenig Aufstossen. Die Schmerzen sind etwas weniger heftig als vor der Operation, doch sonst derselben Art. Stuhl und Blähungen trotz mehrfacher Eingiessungen nicht zu erzielen. Eine Magenausspülung schafft nur momentan Erleichterung. Im Laufe des Tages nehmen die Kräfte weiter rapid ab, der Puls wird kleiner, die Athmung fliegend, gegen Abend erfolgt nach kurzer Agonie der Exitus letalis, am 4. Tage nach Einsetzen der ersten Erscheinungen, 96 Stunden nach der Operation.

Die Obduction am 12. März 1898 ergab folgenden Befund:

Gutgenährte, männliche Leiche ohne Oedeme. In der Mitte des Bauches eine ca. 30 cm lange genähte Laparotomiewunde von einer vor 2 Tagen vollzogenen Operation herrührend.

Zwerchfellstand rechts 4. Rippe, links 5. Rippe, beide Lungen freibeweglich.

Herz nicht vergrössert, Klappen schliessen. Keine Auflagerungen. Musculatur braunroth, stark brüchig, Klappen intact. Im Beginne der Aorta kleine atheromatöse Stellen, besonders an den Coronararterien. Lungen stark ödematös in den Unterlappen, die Oberlappen emphysematös, besonders am Rande. In der Aorta geringe verkalkte und verfettete Platten.

Bauchhöhle: Im Abdomen keine freie Flüssigkeit, die Dünndarmschlingen sind theilweise in der Nähe der Laparotomiewunde miteinander in geringem Grade verklebt, lassen sich jedoch leicht lösen. Eine Einklemmung des Darmes ist nicht nachweisbar. Milz vergrössert, sehr

schlaff. Im Fettgewebe des Mesenteriums, besonders am Ansatze des Netzes, in der Nähe des Pankreas an der Insertion des Mesocolon transversum und der linken Nierenkapsel hellgelbe bis nahezu linsengrosse, opake Punkte. Dieselben prominiren etwas über die Oberfläche, haben einen hyperämischen Hof und sind von harter Consistenz.

Leber schlaff, sehr fettreich, Blase zeigt geringe Hämorrhagieen, sonst die Harn- und Geschlechtsorgane ohne Besonderes. Magen nicht vergrössert, Schleimhaut verdickt, zum Theil in Blasen abgehoben, die mit eitrigem Exudat gefüllt sind.

Das Pankreas ist etwa auf das Doppelte seines Volumens vergrössert von vermehrter Consistenz. Auf der Schnittfläche zeigt sich ein sehr buntes Bild: hellgrau bis grauröthlich gefärbte Drüsenläppchen sind von dem sehr verbreiterten Zwischengewebe umgeben, in welchem rothe bis schwarzrothe Partieen mit Fettgewebe und den oben beschriebenen Fettnekroseherden abwechseln. Chronische Veränderungen (Gefässveränderungen, interstitielle Wucherungen sind makroskopisch nicht sichtbar. Eine Quelle der in das Pankreas stattgehabten Blutung ist nicht auffindbar.

Anatomische Diagnose: Oedema pulmonum. Emphysema margin. Infarctus calculos. renum. Pankreatitis haemorrhagica. Cystitis haemorrhagica levis. Endarteriitis deformans levis. Gastritis phlegmonosa.

Die mikroskopische Untersuchung ergab, dass das Drüsenparenchym des Pankreas schon zum grossen Theil der beginnenden Nekrose verfallen war. Die Drüsenzellen zeigten theils körnigen Verfall, theils waren sie garnicht oder nur sehr wenig färbbar. Im Zwischengewebe zeigte sich eine mächtige Rundzellen-Infiltration, Blutextravasate, Fibringerinnsel und Gefässthrombosen, ferner Fettnekrosen, diese fast immer einzeln stehend und in mässiger Anzahl. Ziemlich zahlreich waren hellbraune, krystallinische Bildungen, welche in meinen Präparaten sehr regelmässige Figuren zeigten. Mit starker Vergrösserung sah ich im Centrum dieser kleinen hellgelben Scheiben von ungefährer Grösse eines rothen Blutkörperchens feine dunkelbraune Nadeln, die sich zu sehr regelmässigen Rosetten, Sternen, Doppelsternen und Garben andordneten. Diese Kystalle sind zweifellos hämatogenen Ursprungs, zeigen jedoch weder die bekannten Formen des Hämatoidins, noch geben sie die Hämosiderin-Reaction. Derartige Blutpigmente werden vielfach erwähnt: Pepper fand Hämatoidin, Fränkel Hämatoporphyrin, Diekhoff Haematofuscin, Pinkham und Whitney Clusters of orange colored acicular christalls, O. Israel Hämatoidin und hellen orangegelben Farbstoff in büschelförmigen Nadeln angeordnet, König rostfarbene Körnchen und Nadeln, letztere häufig in Drusen gruppirt, Körte ein goldgelbes Pigment im Eiter.

Veränderungen chronischer Natur, insbesondere Lipomatose, Induration oder Gefässveränderungen waren nicht sichtbar.

Mittels der Weigert'schen Bakterienfärbung fand ich einen meist in langen Ketten oder Schleifen angeordneten kurzen, plumpen Bacillus.

In diesem Falle zeigte also das Pankreas bereits am 4. Tage nach Beginn der ersten Krankheitssymptome, welchem Alter auch die Blutung entsprach, den deutlichen Beginn der Nekrose; es liefert

auch dieser Fall den Beweis, dass die hämorrhagische Entzündung von der nekrotisirenden nicht genau zu trennen, sondern eher als ein Frühstadium der Pankreasnekrose zu bezeichnen ist.

Das Schicksal dieses Patienten theilt etwa die Hälfte aller Fälle; ein Theil erliegt dem ersten Anfalle, der Exitus in den ersten vier Krankheitstagen ist ein häufiges Vorkommniss. Wie nun der Process klinisch und anatomisch sich weiter entwickelt, zeigt folgender Fall.

Fall II.

Ein 56jähriger, sehr fetter Kaufmann, der nie ernstlich krank war, dessen Familiengeschichte keine erbliche Belastung ergiebt (seine Schwester leidet an Magenkrebs), wird, nachdem er kurze Zeit ohne ausgesprochene Beschwerden gekränkelt und an Körpergewicht abgenommen, plötzlich von kolossal heftigen Schmerzen in der Magengegend, die nach beiden Seiten ausstrahlen, befallen. Es stellt sich Icterus und galliges Erbrechen von ungemeiner Reichlichkeit ein. Patient bricht zu 10 Liter reiner Galle pro Tag. Blähungen und wenig thonfarbener Stuhl gehen zeitweise ab. Der Urin enthält weder Eiweiss noch Zucker. Am 28. November 1898, am 14. Krankheitstage, wird Patient in das Krankenhaus aufgenommen.

Der fettreiche, leicht icterische Kranke zeigt hochgradige Prostration. Das Sensorium ist leicht benommen, die Athmung flach, mühsam, beschleunigt, Zunge borkig, Gesicht leicht cyanotisch, Extremitäten und Nasenspitze kühl. Temp. morgens 10 Uhr 37,1.

Die objective Untersuchung ergiebt mässige Pleuraexsudate. Das Abdomen ist aufgetrieben, besonders die Magengegend, welche eine deutliche Hervorwölbung zeigt. Diese Gegend ist resistent, elastisch, sehr druckempfindlich, doch von tympanitischem Klang. In der linken Lendengegend zeigt sich Dämpfung und ebenfalls Druckschmerz. Der Urin ist spärlich, dunkel, frei von Eiweiss und Zucker, im übrigen ergeben sich keine Anhaltspunkte für die Diagnose.

Patient bricht sehr viel galliger Massen, die sich auch bei einer Ausheberung des Magens in reichlicher Menge vorfinden. Eine bestimmte Diagnose wurde nach dem Befunde nicht gestellt, doch mit grösster Wahrscheinlichkeit an einen Duodenalverschluss wahrscheinlich durch Gallensteine gedacht, und in dieser Voraussetzung die Laparotomie unternommen.

Herr Geheimrath Hahn eröffnete die Bauchhöhle durch einen ┤ förmigen Schnitt von der Mittellinie nach der Gallenblase gehend. Die Darmschlingen sind gleichmässig und nicht sehr erheblich aufgetrieben, dagegen sehr stark der Magen, der auch starke Injection zeigt. Bei der Palpation fühlt man einen grossen Tumor, welcher die Gegend hinter dem Magen dem Ligamentum gastrocolicum, nach unten bis zum Mesocolon, nach links bis zum oberen Nierenpol einnimmt. Der Tumor zeigt ganz verschiedene Consistenz: am Mesocolon sehr derb, an der linken Niere fluctuirend, hinter dem Magen eigenthümlich elastisch, als ob der Magen straff über ein Luftkissen gespannt wäre. Am Ansatze des Mesocolon zeigen sich einige opake, kreidige. ca. linsengrosse Concremente. Mehrere Probepunctionen durch das Ligamentum gastrocolicum fallen negativ aus. Da Patient beginnt zu collabiren, wird die Operation ab-

gebrochen, die Bauchhöhle drainirt und geschlossen. Ein zweiter Eingriff von der linken Nierengegend aus wird in Aussicht genommen, falls Patient sich erholen sollte, der hochgradig collabirte Kranke stirbt jedoch bereits 10 Stunden nach der Operation.

Die am nächsten Tage vorgenommene Section ergab folgenden Befund (Prof. Dr. Hansemann):

Sehr gut genährter, männlicher Leichnam. In der Mitte des Abdomens eine ca. 15 cm lange Operationswunde, auf die senkrecht nach rechts ein etwa 12 cm langer Schnitt gesetzt ist.

Zwerchfellstand rechts 3. Rippe, links 4. Rippe.

In beiden Pleuren viel Flüssigkeit, Herzbeutelflüssigkeit gewöhnlich. Musculatur schlaff, blass. Die Aortenklappen etwas verdickt, leicht retrahirt, schlussfähig.

Lungen sehr hyperämisch, sehr ödematös, die Unterlappen atelektatisch.

Bauchhöhle: Peritoneum und Bauchdecken zum Theil vernäht, zum Theil mit Gaze tamponirt. Darmschlingen leicht untereinander verklebt. Flüssigkeit befindet sich im Abdomen nicht. Hinter dem Magen befindet sich eine prall elastische Geschwulst. Wenn man dieselbe einschneidet, entleert sich Luft und schleimige Flüssigkeit, wobei die Geschwulst völlig collabirt. Zwischen Magen und Querdarm sind starke Verwachsungen, in deren Umgebung sich zahlreiche Fettgewebsnekrosen befinden. Durch Verwachsung des Magens mit der Milz, der linken Niere und dem anliegenden Peritoneum ist ein grosser Sack gebildet, aus dem die Luft austritt und in dessen Grunde das vollständig nekrotische Pankreas gelegen ist. Auf der rechten Seite erstreckt sich die Höhle bis in die Gegend des Coecums, auf der linken Seite bis in die untere Nierengegend, und zwar befindet sich besonders in diesen abhängigen Stellen eine mit feinen, grauen Bröckeln untermischte Flüssigkeit. Rechte Nierenkapsel sehr fettreich, auch in dieser befinden sich einige Fettgewebsnekrosen, sonst aber sind solche nicht sehr verbreitet, im Netz sind nur einzelne, in den Appendices epiploic. fehlen sie gänzlich, auch sind keine in anderen Körpergegenden vorhanden, so dass sie sich also im wesentlichen auf die nächste Umgebung des Pankreas und die Abcesshöhle beschränken.

Die Milz ist vergrössert, von mittelweicher Consistenz, die Niere und die Leber sind geschwollen, etwas succulent und getrübt.

Am Pankreas war eine Structur des Parenchyms nicht mehr zu erkennen, doch sprach hier seine Durchsetzung mit verändertem Blut, die Ansammlung von Blut in der Abscesshöhle für eine Entstehung der Nekrose auf Grund einer hämorrhagischen Entzündung.

Die für die Pankreasentzündungen namhaft gemachten Aetiologieen hat man in 3 Gruppen gesondert (Diekhoff):

1. die Infection auf dem Blutwege,
2. die metastatischen Entzündungen,
3. directe Fortleitung einer abdominellen Entzündung.

Während sich in der ganzen Casuistik über Pankreasnekrose

für die erste und zweite Gruppe nur sehr wenig einschlägige Fälle finden, verdient die dritte als Hauptmoment eine ganz besondere Berücksichtigung. Hier kommen zwei Wege in Betracht, auf welchen eine Infection des Pankreas stattfinden kann: der gastroduodenale und die Gallenwege. Für den ersten Modus halte ich den Fall I für beweisend; hier ist wohl die hämorrhagische Pankreatitis als Folge der phlegmonösen Gastritis anzusehen. Zahlreiche Analoga finden sich in der Litteratur. In ihren Fällen von Pankreasnekrose erwähnen Birch-Hirschfeld, Ehrich, Langerhans, Simon, Zahn, schwere Gastroduodenitis, Reinhold nnd Moore eine ganz besonders schwere Form einer gangränösen Duodenitis. Für einen Theil dieser Fälle ist die Fortleitung durch den Ductus Wirsungianus auch anatomisch nachweisbar: Zahn fand das Epithel des Ductus desquamirt, das Lumen mit Bacterien und Eiterkörperchen gefüllt und eine deutliche Ausbreitung der Entzündung im Verlaufe der Verzweigungen des Ganges. Auch auf directem Wege kann eine Erkrankung des Magens oder Duodenums zur Nekrose des Pankreas führen, so der Durchbruch eines Geschwürs an der hinteren Magenwand (Oser)[1]). Interessant ist eine Beobachtung Muirs: In seinem Falle bestanden sogenannte multiple falsche Divertikel des Duodenum, Jejunum und Colon ascendens. Eines derselben im Duodenum stand in Verbindung mit einem Nekroscherd des Pankreas.

Auch die auffallende Disposition von Fettleibigen, Alkoholikern, überhaupt von Leuten, die zu Verdauungstörungen geneigt sind, für diese Erkrankung ist wohl durch eine schädigende Einwirkung vom Magenkanal auf das Pankreas zu erklären. Man braucht ja deshalb nicht immer gröbere Veränderungen im Gastroduodenaltractus zu finden, sondern es können schon zu Secretverhaltungen in der Drüse führende Schwellungen des Ganges, oder auch Einwirkung chemischer Reize als ursächlich angeschuldigt werden, eine Annahme, auf deren Beweis eine grosse Reihe experimenteller Arbeiten hinzielen (Hildebrand, Hlava u. s. w.; auch könnte der Fall von Kümell, bei dem sich hämorrhagische Pankreatitis mit reiskörperartigen Concremeten im Ductus fand, hierzu herangezogen werden.

Mehr als bisher verdient ferner der Zusammenhang der Pankreasnekrosen mit Erkrankung der Gallenwege betont zu werden. Aus der bekannten Litteratur habe ich in Tabelle I 26 Fälle zusammengestellt, welche das Verhältniss dieser beiden Krankheiten zu beleuchten im stande sind. Ausser ihnen finden sich noch in etwa $^1/_5$ aller bekannten Krankengeschichten in der Anamnese An-

1) S. auch Tabelle II, Brentano.

fälle verzeichnet, die als typische Gallensteinkoliken charakterisirt sind und als solche von den betreffenden Autoren aufgefasst werden. In die Tabelle sind nur solche Fälle eingereiht, bei denen der Sectionsbefund oder die durch Abgang von Gallensteinen gesicherte Diagnose auch der Anamnese entsprach.

Als Typus eines solchen Krankengeschichte, für die sich in Vorgeschichte und erstem Verlauf fast congruente mehrfach in der Litteratur finden, theile ich folgenden Fall aus der Privatklinik von Herrn Geheimrath Hahn mit.

Fall III.

(Durch Herrn Dr. Hollmann der Klinik überwiesen).

Patientin ist 30 Jahre alt, sie stammt aus gesunder Familie. ihr Bruder ist in diesem Jahre an Pankreascarcinom gestorben. Patientin ist seit den letzten Jahren sehr stark geworden, bis vor etwa 8 Jahren war sie ganz gesund. Damals erkrankte sie plötzlich ohne bekannte äussere Ursache mit heftigen kolikartigen Schmerzen in der rechten Bauchgegend, Uebelkeit, Erbrechen und Stuhlverstopfung. Der Anfall ging in einigen Tagen vorüber und Patientin befand sich wieder ganz wohl. Diese Anfälle wiederholten sich in den nächsten Jahren in längeren unregelmässigen Intervallen, in deren Zwischenzeiten sich Patientin ganz wohl fühlte. Vor drei Jahren ging nach einem ähnlichen heftigen Anfalle mit allgemeinem Ikterus ein Gallenstein im Stuhle ab (von dessen Vorhandensein ich mich durch Augenschein überzeugen konnte). Seit dieser Zeit fühlte sich Patientin nicht mehr recht wohl und begann abzumagern.

Am 18. Januar nun stellten sich wieder plötzlich Schmerzen von ganz ungewohnter Heftigkeit ein; sie traten anfangs leise auf, begannen rechts oberhalb des Nabels, von da nach den Seiten ausstrahlend, und waren so unerträglich, dass Patientin grosse Dosen Morphium und Chloral nehmen, während der heftigsten Anfälle sogar chloroformirt werden musste. Gleichzeitig bestand andauernd galliges Erbrechen und unregelmässige Stuhlentleerung. Nachdem Patientin mehr und mehr herunterkam, erfolgte Anfang März die Aufnahme in die Klinik von Herrn Geheimrath Hahn.

Hier lautet der Befund am 2. März 1896 wie folgt:

Kräftig gebaute, auch jetzt noch sehr korpulente Frau, doch lässt die Schlaffheit der Haut auf eine starke Abnahme des Fettpolsters schliessen. Haut und Conjunctiven sind intensiv gelb. Patientin macht einen schwerkranken Eindruck, hat spitze Züge, ängstlichen Gesichtsausdruck. Sie klagt über heftige Leibschmerzen, Uebelkeit und Brechneigung, hat jedoch hier nicht mehr erbrochen. Temperatur 38 °, der Puls klein und weich. Die Zunge mit dickem, gelbem, trockenem Belage. Der Urin ist spärlich, enthält Gallenfarbstoff, ist sonst frei von Eiweiss und Zucker.

Die Untersuchung des Abdomens ist durch starken Meteorismus, starke Spannung der Bauchdecken und allgemeine Druckempfindlichkeit sehr erschwert, doch fühlt man rechts oberhalb des Nabels in der Tiefe eine abnorme Resistenz, an welcher Stelle auch die Druckempfindlichkeit

die grösste ist. Hierher verlegt Patientin auch den Ausgangspunkt ihrer Schmerzen; sonst ergiebt die objective Untersuchung nichts abnormes, keine Dämpfung in den abhängigen Parthieen, normale Leberdämpfung und normalen Herz- und Lungenbefund.

Eingiessungen und Abführmittel bewirken Entleerungen von reichlichen Mengen lehmartiger, furchtbar stinkender Faeces und Flatus; da jedoch Meteorismus, Schmerzen und Brechneigung unverändert blieben, entschloss sich Herr Geheimrath Hahn zur Laparotomie.

In Aethernarkose wurde die Bauchhöhle durch einen Schnitt entsprechend dem Aussenrande des Rectus abdominis d. vom Rippenrand bis handbreit unterhalb der Nabelhöhe eröffnet. In der Wunde erscheint oben der Unterrand der normal aussehenden Leber, unter derselben links ein Theil des Magens, rechts eine Dünndarmschlinge. Dann folgt in Nabelhöhe ein melonengrosser Tumor. Derselbe besteht aus gelbgrünen, weichen, sehr leicht zerreisslichen Massen, in der zahlreiche weiche kalkartige Concremente eingebettet sind. Mit dem Tumor sind nach unten und links Darmschlingen verwachsen, nach hinten zu setzt er sich fort in die Bursa omentalis, die ebenfalls mit diesen sulzigen gelbgrünen Massen angefüllt und einer schleimigen Flüssigkeit erscheint. Eine weitere Verfolgung der hinteren Grenze ist nicht möglich, da die Geschwulst bei dem leisesten Versuche, sie zu isoliren, einreisst und sehr heftig blutet. Da so eine Möglichkeit, den Tumor zu entfernen, ausgeschlossen erscheint, werden rings um denselben Jodoform-Gazestreifen eingestopft und die Höhle mit Gaze ausgefüllt; darüber einige Tamponadennähte.

Im weiteren Verlaufe kam die ganze Tumormasse unter profuser Eiterung und Abstossung grosser gangränöser Gewebsstücke zum Zerfall und es entstand eine grosse Höhle, die sich in den nächsten Wochen zu einem Gang verengte, der in Nabelhöhe etwa 20 cm nach links und hinten in die Tiefe führte und aus dem sich noch lange grosse Mengen Eiters und gangränöser Gewebsfetzen entleerten. An dem Tumorgewebe war mikroskopisch eine Gewebsstructur nicht zu erkennen, der Gang wurde täglich ausgespült und durch ein Drainrohr offengehalten. Die in den ersten Tagen nach der Operation noch zwischen 38 und 39,2 ° schwankenden Temperaturen gingen bereits am zehnten Tage zur Norm herunter, später kam es noch öfters, wohl infolge Secretverhaltungen, zu Temperatursteigerungen. Das Allgemeinbefinden war in den ersten Wochen schlecht, es traten häufig, fast täglich, noch kolikartige Schmerzen und Erbrechen, in unregelmässigen Intervallen auch Ikterus ein, der jedoch meist schnell verschwand. Der Appetit war schlecht, Patientin magerte stark ab. Aus äusseren Gründen wurde Patientin zur Weiterbehandlung in ihre Heimath entlassen. Hier schloss sich nach mehreren Monaten die Fistel, Schmerzen, Ikterus und Erbrechen verschwanden, der Appetit stellte sich wieder ein und Patientin nahm stark an Gewicht zu.

Bemerkenswerth ist für die mit Gallenwegerkrankungen combinirten Fälle, die fast stets gleichlautende Anamnese; seit mehreren Jahren Anfälle, die wie Gallensteinkoliken verliefen, dann plötzlich ein gleicher Anfall nur von ungewöhnlicher Heftigkeit und mit Shok-

erscheinungen verbunden. Dieselbe Vorgeschichte zeigen die in der Tabelle I nicht angeführten Fälle von Mader-Weichselbaum, Withney, Fleiner, Pearce-Gould, Chiari-Schlossberger, Portal. Da Angaben über Gallenwegerkrankungen fehlen, kann es bei ihnen zweifelhaft sein, ob nicht die vorausgegangenen Anfälle als überstandene Attaken acuter Pankreatitis aufzufassen sind.

Bei den zusammengestellten 26 Fällen handelt es sich einmal um entzündliche Adhäsionen, zweimal eitrige Cholecystitis, im übrigen um Steine. Mögen nun auch in einzelnen Fällen die Gallensteine, wie ja öfters bei Sectionen als klinisch bedeutungsloser Nebenbefund bezeichnet werden können, in der Mehrzahl jedoch ist aus den vorausgegangen Koliken und der verzeichneten Erweiterung der Gänge Adhäsionen, Verdickung der Blase u. s. w. zu schliessen, dass dieselben wirklich als Krankheit in die Erscheinung getreten sind. Für diese Fälle ist auch ein Zusammenhang zwischen Gallengang- und Pankreaskrankheit hochwahrscheinlich. Am deutlichsten geht derselbe hervor aus den Fällen von Cramer, Morian[1]) und Körte, in denen eine directe Fortleitung einer infectiösen Cholecystitis auf das Pankreas anzunehmen ist. Bei Kennan und Day[2]) konnte der im duodenalen Theil des Choledochus eingeklemmte Stein zum Verschluss des Ausführungsganges und zur Stauung des Drüsensecretes geführt haben. Es ist ferner leicht erklärlich, dass das sehr häufige sich jahrelang wiederholende Durchwandern von Steinen zu chronischen Veränderungen im Pankreas führt, wie sie auch von Riedel als chronisch indurative Processe im Kopfe der Drüse beschrieben sind, und sich in Tabelle I auch bei Day finden. Eine acute Exacerbation der chronischen Entzündung für diese Fälle anzunehmen, liegt nahe. Auch lassen sich wohl directe Verletzungen des Pankreas durch einen wandernden Stein denken.

Was die anatomische Form der secundären Pankreaserkrankung betrifft, so handelt es sich:

1. sechsmal um hämorrhagische Entzündung mit beginnender Nekrose;
2. zwölfmal um ausgeprägte Nekrose mit Abscessbildung;
3. zweimal um Hämorrhagieen, darunter mehrmals mit chronischen Veränderungen, Lipomatose und Endarteriitis;
4. einmal um Nekrose mit Fettnekrose und chronische Veränderungen ohne Blutungen.

Fettgewebsnekrose war in der überwiegenden Mehrzahl, nämlich fünfzehnmal verzeichnet.

1) s. Tabelle I. Fall 3, 17, 25. 2) s. Tabelle I. Fall 5, 11.

Von seltneren Aetiologien spielt eine gewisse Rolle das Trauma, das sechsmal als Ursache erwähnt wird.

Bei Foster und Fitz, deren an Pankreasnekrose verstorbener Patient zwei Wochen vorher von einem Wagen geworfen wurde, bei Hansemann — Pankreasnekrose direct nach einer Ueberfahrung, Rolleston — hämorrhagische Pankreatitis 1½ Jahre nach einer Ueberfahrung, Sarfert — Pankreasapoplexie nach dem Heben einer schweren Last, Prince 22jähriger Mann an Pankreasnekrose gestorben, heftiger Schmerz beim Drehen einer Handmühle 8 Tage vor der Erkrankung; Simmonds: Fettgewebsnekrose infolge eines Pankreasschusses mit stärkerer Blutung.

Inwieweit hier die häufiger schon weiter zurückliegenden Traumen als Krankheitsursache anzusehen sind, lässt sich wohl nicht sicher entscheiden, ebensowenig für einige Vorkrankheiten, die in der Anamnese verzeichnet sind, so bei Zahn für eine 14 Tage vorausgegangene Halsentzündung, bei Homann und Gannet für einen irreponiblen Nabelbruch, bei O. Israel und Fleiner für einen schon vorher festgestellten Diabetes. Dreimal entstand Pankreasnekrose im oder im Anschluss ans Wochenbett (Haidlen, Lawrence, Stevens). Eine sehr seltene Veranlassung ist die von Estes vermuthete: durch Torsion einer Wandermilz und secundäre Verlagerung des mit der Milz in seinem Schwanztheil adhärenten Pankreas, kam es bei einem 19jährigen Mädchen zur Nekrose beider Organe.

Den Einfluss des Alkoholismus und der Fettleibigkeit habe ich schon erwähnt; dass Dyskrasien, Tuberculose, Syphilis u. s. w. irgend eine ätiologische Rolle spielen, geht aus den Veröffentlichungen nicht hervor. Ebensowenig lässt sich ein gewisser Zusammenhang mit mehrmals erwähnten acuten Vorkrankheiten (Typhus, Gelenkrheumatismus) vermuthen.

Was die Disposition des Alters und Geschlechts anbetrifft, so scheint etwas mehr (etwa um ⅓ mehr, vielleicht wegen des Alkoholismus?) das männliche Geschlecht und zwar am meisten das kräftige Mannesalter (von 40—45 Jahren), von diesem nach oben und unten bis zu 25 und 60 Jahren jedes Lebensalter gleichmässig betroffen zu werden. Im Greisenalter ist die Erkrankung seltener, der älteste Patient ist 73 Jahre alt, noch seltener im Kindesalter; der von Mac Phedran beobachtete Fall von hämorrhagischer Pankreatitis bei einem neunmonatlichen Kinde steht bisher allein da.

Zu dem Kapitel über die Aetiologien der Pankreasnekrose gehört noch die Behandlung zweier wichtiger Fragen, 1. in wie weit es sich bei diesen Fällen um primäre Blutung mit secundärer In-

fection, Nekrose und Verjauchung handelt, 2. welche Stellung Pankreasnekrose und Fettgewebsnekrose zu einander einnehmen.

Zur ersten bereits zu Anfang berührten bemerke ich noch, dass die Zahl derjenigen Autoren, welche über chronische Veränderungen bei Pankreasnekrose, die eine Blutung erklären könnten, berichten, nur eine sehr geringe ist:

Chantemesse und Griffon und Simpson fanden endarteriitische und periarteriitische Veränderungen, Biggs alte Hämorrhagieen, Simpson sah die Quelle der Blutung in einem Riss der atheromatösen Milzarterie.

Ueberhaupt werden Veränderungen chronischer Art nur selten als Pankreasnekrose verzeichnet:

Hagenbach, Langdon und Fleiner beschreiben Wucherung des interstitiellen Bindegewebes. Sticker und Kötschau, Stockton und Williams Lipomatose. Fleiner nimmt für seinen Fall acute Entzündung auf Grund der vorhandenen chronischen an.

Auf die zweite Frage kann hier nur kurz eingegangen werden, sie bildet auch mehr Gegenstand anatomischer und experimenteller Arbeiten als einer klinischen Betrachtung.

Hier wie dort sprechen noch gewichtige Gründe für die Richtigkeit jeder der beiden sich widersprechenden Theorien. Die schon zu Anfang erwähnte Thatsache, dass die Fettgewebsnekrose sich in vereinzelten Herden bei vielen Leichen als zufälliger Nebenbefund vorfindet, war wohl der Hauptgrund für die Vertreter dieser Theorie, jene Veränderung für die primäre zu halten. Die Verfechter der gegentheiligen Anschauung, die auf dieses Argument noch keine rechte Antwort hatten, stützen sich zur Hauptsache auf die Resultate der experimentellen Forschung. So gelang es insbesondere Hildebrand, die Fettgewebsnekrose experimentell zu erzeugen, durch alle derartigen Eingriffe am Pankreas, „die entweder eine einfache Secretstauung oder eine Secret- und Blutstauung im Pankreas hervorriefen oder die einen Ausfluss von Pankreassaft in die Bauchhöhle zur Folge hatten", er nennt die erzeugten Fettgewebsnekrosen typisch [1]), während Körte, der in seinen auf gleiche Weise angestellten Versuchen etwas weniger positive Resultate hatte, sie nur einen schwachen Anklang an die beim Menschen beobachteten Veränderungen nennt. E. Fränkel hält die experimentell erzeugten Fettnekrosen für nicht identisch mit den beim Menschen gefundenen.

Unter 95 Fällen von Pankreasnekrose, die nach dem Jahre 1882,

1) Auch Flenner und Williams fanden sie den menschlichen gleichend.

nachdem Balser uns mit dieser Affection zuerst genauer bekannt machte, veröffentlicht wurden, findet sich 65mal Fettnekrose, 30mal ist sie nicht verzeichnet, doch nur selten wird sie ausdrücklich als nicht vorhanden vermerkt. Unter beiden Gruppen sind die verschiedensten anatomischen Formen der mit Nekrose des Pankreas endenden Erkrankungen gleichmässig vertreten. Immer war die Fettnekrose am stärksten entwickelt in unmittelbarer Umgebung der Drüse, dem parapankreatischen Gewebe, der Wurzel des Mesenteriums, dem grossen Netz, dem Ansatz des Mesocolon, weniger finden sich Herde in entfernteren Partieen: der Nierenkapsel, den Appendices epiploicae, dem Bauchdeckenfett (Ehrich, Hansemann, Sarfert).

Die Ausbreitung der Nekrose ist ferner unabhängig von dem Grad der Zerstörung des Pankreas: sehr ausgebreitete Fettnekrose findet sich bei nur schwachen Veränderungen im Pankreas und umgekehrt. In unseren 3 Fällen war die Fettnekrose stets vorhanden, im Falle 2 nur wenig ausgedehnt, im Falle 1 und auch im Falle 3 (da die enormen, später zum Zerfall gekommenen Tumormassen wohl zur Hauptsache aus nekrotischem Fett bestanden) hochgradig. Im Fall 2 und 3 wurde sie bei der Operation gesehen, doch nicht richtig gedeutet. Beim Falle 1, der sehr hochgradige Fettnekrose drei Tage später bei der Section zeigte, konnten wir sie intra vitam nicht entdecken. Es ist dies um so auffallender, als stark an die Möglichkeit dieser Erkrankung gedacht und bei der Operation der ganze Darm aus der Bauchhöhle herausgewälzt und durchsucht wurde. Dagegen fiel jener eigenthümliche Zustand des Mesenterial- und Bauchdeckenfettes auf. Seine grosse Morschheit, stellenweise ölige Verflüssigung und kleine Hämorrhagieen. Da uns diese Veränderungen, die möglicherweise der Bildung von typischen Nekroseherden vorausgehen, nicht entgingen, ist wahrscheinlich, dass wir eine ausgedehnte Fettnekrose auch nicht übersehen hätten, zumal der vor kurzem operirte Fall 2 noch in frischer Erinnerung war. Es entspricht dies auch einer Mittheilung von Simmonds, der aus ihr auf die secundäre Entstehung der Fettnekrose schliesst: bei einem 33jährigen Patienten wird wegen Bauchschusses mit starker Blutung die Laparotomie gemacht, ohne dass es gelingt, die Quelle der Blutung zu finden. Nach 16 Stunden Exitus letalis. Bei der Obduction findet sich ein Schusskanal quer durchs Pankreas und ausgedehnte Fettgewebsnekrose, welche, wie der Operateur Wiesinger bemerkt, sicher bei der Operation nicht vorhanden war.

Jedenfalls beweisen diese Beobachtungen, dass sich die Fett-

gewebsnekrose in verhältnissmässig kurzer Zeit entwickeln kann und widersprechen dem von E. Fränkel angeführten Argument: „dass der Zeitpunkt des Auftretens von dem Patienten bemerkbar werdenden Symptomen in keiner Weise zusammentrifft mit der Entstehung der ersten anatomischen Veränderungen."

Unter den 65 Fällen, in denen sich Pankreas- und allgemeine Fettgewebsnekrose gemeinsam findet, sind ferner eine ganze Anzahl, in denen für die Erkrankung des Pankreas ein anderes ätiologisches Moment sich überzeugend nachweisen lässt, so die Fälle mit schweren Erkrankungen des Magendarm- und biliären Tractus, die Fälle von Traumen mit secundärer Infection und Nekrose (Hansemann) und die von primären Blutungen. Ferner ist die Fettgewebsnekrose zusammen mit solchen Erkrankungen des Pankreas beobachtet, als deren Ursache sie überhaupt undenkbar wäre, so dem Pankreascarcinom (Diekhoff). Diese Thatsachen lassen sich, wenn man nicht einen vermittelnden Standpunkt einnehmen will (Körte) und die Fettgewebsnekrose für einen Theil der Fälle als Folge, für den anderen als Ursache der Pankreaskrankheit gelten lassen oder beide Erkrankungen aus einer gemeinsamen Ursache entstehen lassen will (Diekhoff), schwer mit der Theorie in Uebereinstimmung bringen, welche die Fettgewebsnekrose für die primäre der genannten Störungen erachtet.

Dass es sich in der Mehrzahl der Fälle von Pankreasnekrose um eine bakterielle Ursache handelt, dafür sprechen die zahlreichen schweren Veränderungen in anderen Organen, welche dieser Erkrankung, wie es sich auch im klinischen Bilde ausprägt, den Charakter einer schweren allgemeinen Infection verleihen. Häufig finden sich fibrinöse oder eitrige Entzündungen der serösen Häute: Pleuritis (Homann und Gannet, Körte, Zahn, Brennecke), Pericarditis (Brennecke, Homann und Gannet), Peritonitis (Brennecke, Chiari, Dittrich, Sarfert u. a.), ferner Schwellung und Degeneration der parenchymatösen Organe: Milzschwellung (Kramer, Dittrich, Ehrich, Putnam und Whitney, Zahn), parenchymatöse Nephritis und trübe Schwellung der Leber in einer grossen Anzahl von Fällen, ferner Thrombosen grösserer Venen, besonders der Vena lienalis, pankreatica und mesenterica (Cutler, Elliot Fitz, Homann und Gannet, Putnam und Whitney, Whittier und Fitz u. a.), Schwellung der Mesenterialdrüsen, frische Endocarditis, endlich sehr häufig Rückperforationen des Magens und Darmes (Jaekel, Chiari).

Die bakteriologischen Untersuchungen haben noch keine sicheren

Resultate ergeben, da die Mehrzahl derselben an der Leiche, nur sehr wenige an intra vitam entnommenem Material (Ponfick, Ehrich, Körte, Sarfert) und gar Versuche über die Pathogenität nur in einem Falle (Ponfick) gemacht wurden. Die Mehrzahl der Untersucher fanden Bacterium coli oder einen ihm gleichenden Bacillus: Sarfert (im peritonealen Fiter), Fleiner, Körte, Simon (in drei Fällen), Cutler (in Culturen von Leber und Milz), Brennecke (im Herzblut, Leber, Milz, Nieren und den Fettnekrosen), Welch (in den Fettnekrosen), andere Bacillen fanden sich bei Ehrich (feine Stäbchen), Stokton und Williams (reihenbildende Bacillen mit geraden Enden), Körte etc. Auch werden Kokken verschiedener Art erwähnt (Sarfert, Körte, Pinkham und Whitney etc.).

Die drei referirten Krankengeschichten zeigen eine grosse Uebereinstimmung der Symptome, die sich auch in der überwiegenden Mehrzahl der bekannten Fälle wiederholt; obwohl dieselben nicht ausschliesslich für die Diagnose der acuten Pankreasnekrosen verwerthbar sind, und auch nicht immer die Erkrankung einen so typischen Verlauf nimmt, lässt sich doch eine Anzahl von Erscheinungen hervorheben, die in ihrer Vereinigung bereits ein ziemlich gut charakterisirtes Krankheitsbild ausmachen.

Am constantesten sind gewisse Allgemeinsymptome im Beginne. Das blitzartige Einsetzen der Krankheit und die schweren Shokerscheinungen. Fast stets ist im Beginne Erbrechen vorhanden und in etwa der Hälfte der Fälle zeigt dasselbe den gleichen Typus: es ist sehr reichlich und gallig. In unserem zweiten Falle wurde bis zu 10 l galliger Flüssigkeit erbrochen, schleimig und leicht blutiges Erbrechen geht zuweilen voraus; bemerkenswerth jedoch ist, dass selbst bei längerem Bestande der Ileussymptome fast nie Kotherbrechen eintritt. Auch der Schmerz zeigt eine charakteristische Beschaffenheit: blitzartiges Einsetzen, enorme Heftigkeit und Localisation oberhalb der Nabelgegend, woselbst auch die grösste Druckempfindlichkeit des Leibes besteht. In allen unseren Fällen waren die Schmerzen enorm heftig; im dritten derart, dass sie durch keine Narkotica gelindert wurden und zur Chloroformnarkose zeitweise übergegangen werden musste. Ganz im Gegensatz zu diesen so heftigen Reizsymptomen steht die zu Anfang (so lange das Bild durch Peritonitis nicht complicirt wird) nur geringe und auf das Epigastrium beschränkte Auftreibung des Leibes. Als einziges objectives Anfangssymptom ist zeitweise eine in der Tiefe des Epigastriums fühlbare Resistenz vorhanden. Weniger constant ist das

Verhalten des Stuhles: in etwa der Hälfte der Fälle besteht Obstipation zu Beginn, doch auch Diarrhöen zu Anfang oder nach anfänglicher Stuhlverhaltung sind nicht selten. Häufig erfolgt am vierten Tage, der überhaupt vielfach als kritischer bezeichnet werden kann, da an ihm der Exitus oder eine Milderung der heftigsten Symptome eintritt, spontan oder auf Eingiessungen Defaecation. Acholische Stühle sind zuweilen erwähnt, selten blutige, am seltensten Fettstühle (Chantemesse und Griffon). Auch mit dem Urinbefund ist wenig anzufangen. Geringe Eiweissmengen sind häufig, selten Indican (Krafft), nur sechs Mal wird Zucker erwähnt (Benda, Cutler, Fleiner, O. Israel, Sarfert, Simmonds) — bei Israel und Fleiner hatte schon vorher Diabetes bestanden. Es ist also höchst merkwürdig, dass diese beiden Ausfallssymptome — Glycosurie und Steatorrhoe — die bei chronischer Zerstörung des Pankreas (Carcinom, chronisch-indurativer Entzündung) durchaus nicht selten sind, so wenig beobachtet werden, wenn dieses Organ acut ausser Function gesetzt wird. Denn auch in den Fällen, wo das Pankreas bei der Section sich völlig zerstört zeigte und eine Function nicht mehr gehabt haben kann (Fall 2, Körte) wurde bis zum Tode Zucker im Urin vermisst. Eine befriedigende Erklärung für diesen Widerspruch fehlt bis jetzt. Körte meint, „dass doch einzelne Reste von functionirendem Drüsenparenchym erhalten waren oder dass die fast stets mit der Affection verbundene Jauchung und Entzündung das Eintreten von Zuckerausscheidung verhindert habe". Mehr oder minder starker Ikterus findet sich in etwa 10 Proc. der Fälle. Fast ebenso häufig wird Milzschwellung verzeichnet.

Im weiteren Verlauf der Erkrankung treten die stürmischen Symptome mehr in den Hintergrund und es wird das Bild mehr beherrscht durch die parapankreatische Eiterung, durch deren Nachweis auch zuweilen die Diagnose gelingt (Cutler, Elliot, Körte). Nach den Untersuchungen von Fitz fällt der Uebergang in dieses Stadium der vollendeten Nekrose und Eiterbildung meist in das Ende der zweiten Krankheitswoche. Die Diagnose des epigastrischen Tumors wird erleichtert durch Symptome, die von seinen Beziehungen zu den benachbarten Abdominalorganen abhängen. Meist wird er als ein halbkugeliger, das Epigastrium bis zur Milzgegend einnehmender Tumor mit nicht völlig gedämpftem Percussionsschall beschrieben. Körte wies durch Aufblähung des Magens seine Lagerung hinter demselben nach, andere Beobachter durch Pseudopulsationen, die sie in Seitenlage oder Knieellenbogenlage (Langton

und Bryant) verschwinden sahen, seine Lage vor den grossen Gefässen. Auch die Abnahme der Schmerzen in der Seitenlage wird als charakteristisch bezeichnet (Langdon). Langdon beobachtete in einem Falle von eitrig nekrotisirender Pankreatitis mit stärkerer Blutung um den Kopf der Drüse folgende Erscheinungen: über der epigastrischen Schwellung heftige Pulsationen „but not of an expansel charakter", bei der Auscultation hörte er ein kratzendes Geräusch und ein lautes Plätschern über dem Magen bei jedem Schlag; ferner bei Rückenlage ein mit den epigastrischen Pulsationen synchronen expiratorischen Hauch aus dem Munde, der ihm durch die Aufwärtsdrängung des Zwerchfelles veranlasst schien. Diese Symptome veranlassten ihn, die Diagnose auf ein geborstenes Aneurysma einer Coeliacalarterie zu stellen. — Zuweilen führte die Probepunction zur richtigen Diagnose (Körte); in unserem Falle 2 fiel sie negativ aus, weil die Jauchehöhle sehr stark mit Luft gefüllt war. Körte fand bei der Probepunction ein gelbbraunes Pigment im Eiter, Fränkel Hämatoporphyrin. Wichtig für die Diagnose kann der Nachweis eines der Fermente im Eiter sein: Körte fand daselbst ein fettspaltendes Ferment. Auch Durchbrüche in benachbarte Organe, Duodenum, Magen, Colon, und das Erscheinen von Jauche, Blut und Gewebsfetzen im Stuhl oder Mageninhalt sind werthvolle Symptome. Bekannt sind ja die Fälle von Chiari, in denen es gelang, durch mikroskopischen Nachweis der Pankreasstructur an einem im Stuhle gefundenen Gewebsstücke die Nekrose und spontane Abstossung der Drüse zu diagnosticiren. Charakteristisch für den parapankreatischen Abscess ist ferner seine retroperitoneale Senkung nach der linken Nierengegend, wie sie von Körte klinisch und experimentell als typisch nachgewiesen wurde. Auch im Falle 2 war sie vorhanden, sodass ein Eingehen von der linken Nierengegend aus für den nächsten Tag geplant wurde.

Allerdings nehmen nicht alle Fälle den geschilderten typischen Verlauf. Ein Theil tritt sogar unter ganz andersartigen Krankheitsbildern in die Erscheinung, so als Coma diabeticum (Stadelmann, Benda, Simmonds), als Typhus abdominalis (Langerhans), als Cholera nostras (Curschmann, E. Fränkel). Häufiger sterben auch die Kranken gleich im ersten Shok, sodass es zur Entwickelung eines besonderen Krankheitsbildes nicht mehr kommt (La Fleur, Osler und Hughes u. a.), oder sie gehen schnell unter cerebralen Symptomen zu Grunde (Guillery).

Fasst man die constantesten der Anfangssymptome zusammen: galliges Erbrechen mit heftigem Schmerz im Epigastrium und zu-

weilen Ikterus, bei geringem Meteorismus und nicht völliger Obstipation, so kann man dieses Krankheitsbild am besten mit dem eines acuten Duodenalverschlusses vergleichen; auch mit schweren Gallensteinkoliken hat die Erkrankung zu Beginn viel Aehnlichkeit (diese Diagnose wurde auch häufig gestellt), nur wäre bei solchen das reichliche Gallenerbrechen nicht erklärlich. Bei Erkrankungen also, die wie Gallensteinkoliken oder hochsitzende Darmverschlüsse mit ungewöhnlich hochgradigen Shoksymptomen verlaufen, wird man an die Möglichkeit einer Pankreasnekrose denken müssen. Wer nun Gelegenheit hat, die Krankheit nach einem so eigenartigen Beginn in das zweite Stadium treten zu sehen und die Entstehung des epigastrischen Tumors zu beobachten, wird auch öfter die richtige Diagnose stellen können, Körte gelang sie in drei von fünf Fällen.

Für den Chirurgen sind die Pankreasnekrosen zur Hauptsache aus zwei Gründen von grossem Interesse; einmal wegen der acuten Ileussymptome, die ihn besonders im Frühstadium nicht selten vor die Frage einer Laparotomie stellen, dann wegen der im späteren Stadium auftretenden Eiterungen und Nekrosen. Inwieweit und auf Grund welcher dieser beiden Indicationen ist nun ein chirurgischer Eingriff gerechtfertigt? Es liegen im Ganzen 41 Berichte über Operationen bei beginnender und vollendeter Pankreasnekrose vor. Von demselben wurden 21[1]) bis zum Ende der zweiten Woche operirt, also im Stadium der acuten Entzündung, in dem noch keine Abscessbildung bestand und die Ileus- oder peritonealen Reizsymptome die Indication zum operativen Eingriff abgaben. Die meisten Fälle verliefen wie unser Fall 1: es wurde eine Laparotomie in der Mittellinie gemacht, dieselbe ergab keinen positiven Befund, die Bauchhöhle wurde geschlossen und der Tod trat meist in wenigen Stunden nach der Operation ein. Nur in einem Falle erfolgte Genesung (Osler-Halsted). Also der Erfolg würde jedes operative Vorgehen verbieten, doch auch theoretische Erwägungen sprechen dagegen. Bei der Aehnlichkeit der Erkrankung mit einem Duodenalverschluss lag es nahe, den Ileus für einen mechanischen, bewirkt durch Compression des Duodenums durch den geschwollenen Pankreaskopf zu halten, und in der That ist auch von einzelnen eine solche in den Sectionsprotokollen als vorhanden verzeichnet worden (Biggs, Eichhorst, Gerhardi, Jung, Hagenbach,

1) Allina, Brennecke, v. Bonsdorff, Elliot, Fitz, Fripp und Bryant, Gerhardi, Jung, Hahn (2mal), Krafft, Marchand, Parry-Dun und Pitt, Osler-Halsted, Pitt und Jacobsohn, Mc Phedran, Rolleston, Sarfert, Simon (2mal).

Rosenbach). In der Mehrzahl der Fälle, auch in unseren beiden, konnte jedoch diese Theorie durch den Sectionsbefund nicht gestützt werden. Andere, zwar auch nicht durchaus befriedigende und anatomisch bewiesene Erklärungen führen die Erscheinungen auf Nerveneinwirkungen zurück, betrachten sie als abdominalen Shok nach Anologie des Golz'schen Klopfversuches. Zenker glaubte zuerst, den eigenthümlichen, durch die Ausdehnung der Blutung nicht erklärten Verlauf der Pankreashämorrhagieen durch Reizung des Plexus solaris erklären zu können. Osler und Hughes fanden bei Pankreatitis haemorrhagica Rundzellen im Ganglion solare und dessen Ganglionzellen getrübt. Sarfert erwähnt venöse Hyperaemie des Plexus solaris, Sticker und Kötschau einen frischen Blutherd in der Nähe des Ganglion. Andere Untersucher wieder fanden, trotzdem sie auf diesen Punkt ihr besonderes Augenmerk richteten, den Plexus normal (Langerhans, Hagenbach, Maynard und Fitz. Putnam und Whitney). Selbst wenn man zu der ersten Anschauung neigte, würde man wohl kaum daran denken, bei diesen Patienten, etwa durch Ausschaltung des comprimirten Duodenums, die Ileus-Symptome zu beseitigen; denn wer einen solchen Kranken gesehen hat mit seiner blass cyanotischen Farbe, dem ängstlichen mit kaltem Schweiss bedecktem Gesicht, der fliegenden Athmung, der trockenen Zunge und dem kleinen weichen Pulse, bekommt den Eindruck, dass er unter der doppelten Wirkung der Infection und des Shokes steht. Beide Wirkungen können durch eine Laparotomie nur erhöht werden, und man wird auch zugeben, dass in den meisten Fällen der Exitus durch die Operation nur beschleunigt wurde. Dass also die Operation in diesem Stadium nutzlos und contraindicirt, bedarf nicht vieler Worte; leider vermag nicht immer die richtige Diagnose, vor einem Missgriff zu schützen.

Bei der zweiten Gruppe von 20 [1]) Fällen wurde die Operation im Zustande der vollendeten Nekrose und des parapankreatischen Abscesses unternommen. Vielfach wurde der Abscess vorher nachgewiesen durch Palpation oder Probepunction und hierdurch die Operation indicirt. Der Zeitpunkt der Operation war vom elften Tage bis zu 1½ Monaten nach Beginn der ersten Erscheinungen. Von diesen Patienten starben 13, darunter einige erst nach anfänglicher Besserung. Zu den Heilungen rechne ich 6 (s. Tabelle II). In drei Fällen war ein günstiger Einfluss der Operation nicht zu

1) Brennecke, Brentano, Caspersohn, Elliot, Ehrich (2mal), E. Fränkel (3mal), Hagenbach, Hahn, Hirschberg, Körte (4mal), Langton, Morian, Rosenbach, Thayer.

verkennen — bei Körte Fall 1 und 3 nach Eröffnung — bei Ehrich nach spontanem Durchbruch des Abscesses durch die Bauchwunde —, wenn auch der Exitus später an einer der zahlreichen Complicationen erfolgte. Von den Wegen zur Eröffnung des Bursa-Abscesses kommen hauptsächlich vier in Frage:

1. Laparotomie und Eröffnung durchs Ligamentum hepatogastricum.
2. Laparotomie und Eröffnung durch's Ligamentum gastrocolicum. (Körte, Thayer.)
3. Laparotomie und Eröffnung durch's Mesocolon transversum. (Langton.)
4. Retroperitoneale Eröffnung von der Lendengegend, meist von links her (Körte, Brentano).

Meist wurde nach Einnähung oder Umstopfung des Ligaments einzeitig eröffnet, seltener zweizeitig. Zuweilen wurde bei Eröffnung von vorne her eine Gegenincision nach der Lendengegend für nothwendig erachtet (Körte, Pearce-Gould), eine Methode, die auch Senn wegen der häufigen retroperitonealen Senkungen als Regel empfiehlt.

Die Wahl einer dieser Methoden wird von der Lage des Falles abhängen. Für die Mehrzahl wird sich die Laparotomie und einzeitige Eröffnung als bequemste und übersichtlichste empfehlen und sich auch nach genügender Umstopfung gefahrlos vollziehen. Die Einnähung der Abscesswand ist wohl als weniger sicher zu empfehlen, da Lösungen der Nähte durch die Jauche oder das Pankreassecret eintreten können. Bei Fällen, die mit Erkrankungen der Gallenwege complicirt sind, oder von solchen diagnostisch nicht zu trennen sind, wird es zweckmässig sein, den Schnitt von vornherein rechts von der Mittellinie anzulegen, um einen guten Ueberblick über die Gallenwege zu haben, ein Verfahren, welches Elliot und Hahn (s. Tabelle II) in je einem Falle anwandten.

Auch im weiteren Verlaufe der Heilungen muss man auf einige schwere Complicationen gefasst sein. Zunächst metastatische Eiterungen und Entzündungen (s. S. 83), wie sie bei der Erkrankung als einer meist durch Infection verursachten natürlich; an diesen ist auch ein grosser Theil der Operirten auch nach anfangs gutem Verlaufe erlegen.

Ferner Blutungen, Thrombosen und Embolieen. Körte verlor einen Fall noch nach 3½ Monaten durch Blutung aus der Milzarterie; interessant ist ferner eine Mittheilung Langton's. Er heilte einen Patienten, indem er ihn drei Wochen nach Beginn der ersten stürmischen Erscheinungen laparotomirte und blutig gefärbtes Ex-

sudat aus der Bursa entleerte. Nach zwei Jahren günstigen Verlaufes trat plötzlicher Tod unter den Zeichen innerer Blutung ein. Die Section zeigte das Pankreas nahezu zerstört, durch Narbengewebe ersetzt; die Narben waren auf die Vena portarum übergegangen, aus welcher die tödtliche Blutung erfolgt war.

Ferner sind zu nennen Ausfallssymptome, die von der gestörten Function des Pankreas abhängen. Körte's geheilte Patientin erkrankte nach $2^1/_2$ Jahren an Diabetes; bei unserem geheilten Falle ergab die erst kürzlich vorgenommene Untersuchung zuckerfreien Urin.

Interessant ist auch in dieser Beziehung der weitere Verlauf unseres dritten Falles. Patientin bekam, als sie der Heilung entgegenging, tabes-ähnliche Symptome: der Gang war so unsicher, dass sie nur an zwei Stöcken gehen konnte, es zeigte sich Schwindelgefühl bei geschlossenen Augen, ferner Verlust der Sensibilität an den unteren Extremitäten und Fehlen der Sehnenreflexe. Diese Erscheinungen gingen im Laufe der Zeit allmählich mehr und mehr zurück. Am 3. Mai 1899 konnte ich folgenden Befund constatiren. Patientin sieht blühend und gesund aus und ist sehr corpulent. Sie klagt noch zuweilen über geringe Schmerzen rechts und oberhalb des Nabels, die sie auf einen — daselbst jedoch nicht nachweisbaren — Bruch bezieht. Ihr Gang ist breitbeinig, unsicher, die Sensibilität an beiden Fusssohlen deutlich abgeschwächt, sonst normal. Kniephänomen sehr schwach, nur mit grosser Mühe auslösbar. Pupillen prompt reagirend, deutliches Romberg'sches Phänomen.

Tabelle I. *(Fälle, die mit Erkrankungen*

Nr.	Autor	Geschlecht und Alter	Vorkrankheiten	Verlauf
1	Chantemesse und Griffon aus Hildebrand's Jahresbericht 1896. S. 898.	Frau, 68 Jahre alt.	Gelenkschmerzen und Constipation.	Plötzlich Erbrechen, heftige Kolik, Angst, Bläse, unerträgliche Schmerzen im Epigastrium. Abdomen rechts und oberhalb des Nabels druckempfindlich. Meteorismus. Fettstühle.
2	Chiari, Wiener med. Wochenschrift 1876. S. 292.	Frau, 54 Jahre alt.	7 Jahre lang Magenschmerzen mit Obstipation und Ikterus.	Heftige Magenschmerzen, leichter Ikterus, darauf Auftreibung des Leibes und Schmerzhaftigkeit des Epigastriums.
3	Cramer, Deutsche med. Wochenschrift. Bd. V. 1898.	38 Jahre alt. Pat. mässig fettreich.	März 1896 zum ersten male heftige Schmerzen in der Lebergegend ohne Ikterus.	Anfang September heftiger Schmerzanfall in der Lebergegend mit Erbrechen. Bildung eines scharf abgegrenzten Tumors in der Gallenblasengegend. Darauf wiederholte heftige Kolikanfälle mit mässigem Ikterus und häufigem Erbrechen.

Sonst zeigen sich keine tabischen Symptome, insbesondere keine lancinirenden Schmerzen, kein Gürtelgefühl, keine Blasen- und Mastdarmstörungen. Inwieweit diese Erscheinungen von der Pankreaserkrankung abhängen, lässt sich natürlich nicht entscheiden: gegen eine echte Tabes spricht die deutliche und fortschreitende Besserung. Für einen Zusammenhang mit der Eiterung in der Umgebung des Pankreas der Umstand, dass die Litteratur einen analogen Fall aufweist. Körte berichtet über einen Patienten, bei dem ein Abscess in der Bursa omentalis allerdings nicht vom Pankreas, sondern von einem Magencareinom ausgehend, bestand. Im Verlaufe der Erkrankung zeigten sich tabische Symptome. Pupillenstarre, Fehlen des Kniephänomens, Urinverhaltung und Urinträufeln, apathisches Wesen und Decubitus.

Dass jedoch auch eine ungestörte Dauerheilung nach der Nekrose des Pankreas möglich, zeigt der oft erwähnte Fall von Chiari, dessen Patient noch 18 Jahre nach völliger Sequestration des Pankreas sich bei bester Gesundheit befand. Wenn auch die durch Operation geheilten Fälle noch nicht viel zahlreicher als die sicher beobachteten Naturheilungen sind, so ist doch eine Besserung der operativen Resultate möglich, wenn es durch weitere Untersuchungen gelingt, die bei dieser Erkrankung besonders grossen Schwierigkeiten der Diagnosen- und Indicationsstellung zu vermindern.

Zum Schluss meiner Arbeit erlaube ich mir, Herrn Geheimrath Hahn für die gütige Anregung zu derselben, sowie die Mittheilungen über den dritten Fall meinen ergebensten Dank auszusprechen.

er Gallenwege complicirt sind.)

Ausgang	Sectionsbefund	Fettgewebsnekrose	Gallenwege	Besondere Bemerkungen
Exitus am Tage infolge Opiumvergiftung.	Pankreas turgescent mit Fettnekrosen, end- und periarteriitischen Veränderungen. Keine Hämorrhagieen in ihm selbst und der Peripherie.	Ausgedehnt vorhanden.	Divertikelstein in der Gallenblase.	Retroperitoneale Blutergüsse verschiedenen Alters hinter Magen, Duodenum und Choledochus.
Exitus 51 Tage nach Beginn.	Pankreas bräunlichschwarz sequestrirt in einer Jauchehöhle schwimmend.	?	Viele kleine Steine.	Zahlreiche Rückperforationen im Magen und Darm.
Unerwartet plötzlicher Exitus circa Monat nach Beginn.	Pankreas nekrotisch. Abscess in der Bursa omentalis.	Ausgedehnt.	Jauchig phlegmonöse Cholecystitis.	—

Nr.	Autor	Geschlecht und Alter	Vorkrankheiten	Verlauf
4	Cutler, Boston med. & surg. Journ. 1895. 11. April.	Frau, 58 Jahre alt.	Seit längerer Zeit Magenschmerzen und Erbrechen.	15. Mai plötzlich heftige Schmerz in der rechten Seit des Leibes unterhalb de Rippen. Mehrmaliges Er brechen, seitdem Magenbe schwerden. 12. Juni zweimal Fro und Hitze, Gelbsucht, Auf treibung des Epigastrium Daselbst Druckschmerz.
5	D'ay, Bost. med. & surg. Journ. Vol. CXXVII. Nr. 24.	Arzt, 44 Jahre alt.	Seit lange zu Verdauungsstörungen neigend. Vor 3 Jahren plötzlicher Anfall von Synkope, 12stündiger Collaps. Seit der Zeit Schmerzen im Epigastrium. Frühjahr 1892 öfter Erbrechen mit Schmerzanfällen im Epigastrium und rechtem Hypochondrium. Stuhlverstopfung und Wechsel von acholischen und galligen Stühlen.	Plötzlicher Anfall mit hef tigen Schmerzen im Epi gastrium und tiefem Collap
6	Ehrich, Beiträge zur klin. Chirurgie Bd. XX. S. 315.	Sehr fette Dame, 48 Jahre alt.	Vor 2 Jahren plötzlich heftige Schmerzanfälle in der Lebergegend, häufig wiederkehrend. Vor 1 Jahre Laparotomie und Entfernung eines Ovarialcystoms, dabei Gallenblase intact gefunden. Nach der Operation gallensteinkolikartige Anfälle fortbestehend.	Sehr heftiger Anfall mi Schmerzen in der Oberbauch gegend, Collaps, anhaltende Erbrechen. Am 10. Tag Ohnmacht, Blutbreche Blutstuhl.
7	E. Fränkel, Münch. med. Wochenschr. 1896. Nr. 35. 36.	Bäcker, 33 Jahre alt.	Seit längerer Zeit Schmerzen in der Magengegend und Erbrechen.	Cystischer Tumor unte halb des linken Rippe bogens, dessen Punction ei seröse Flüssigkeit ergib Starke Leibschmerzen, ha tiges Erbrechen von Speis und galligen Massen. Lap rotomie.
8	E. Fränkel, Münch. med. Wochenschr. 1896. Nr. 35. 36.	Fettreiche Frau, 48 Jahre alt.	Seit einem Jahr magen- und leberleidend.	Collaps, heftiges Erbreche Obstipation. Schmerzen i Epigastrium.

Ausgang	Sectionsbefund	Fettgewebsnekrose	Gallenwege	Besondere Bemerkungen
xitus einige age nach Beinn des letzen Anfalles nter heftigen chmerzen u. Erbrechen.	Pankreas vergrössert, in der Mitte umgeben und infiltrirt mit Blut.	?	Gallensteine in der Blase Cystikus und Choledochus.	—
Exitus 6½ Stunden ach Einsetzen les Anfalles.	Frische interstitielle Blutungen im Pankreas und Fettgewebsnekrosen neben chronischen Veränderungen (Induration) im Kopf.	Vorhanden.	Kleine Concremente in der Gallenblase, zwei andere festliegend in der Pars duodenalis des Choledochus, dessen Lumen fast ausfüllend.	—
Exitus circa Monat nach Beginn.	Pankreas bis auf kleine Theile nekrotisch, grosser jauchiger Abscess. Allgemeine Peritonitis.	Ausgedehnt.	16 facettirte Steine, Gänge erweitert.	—
Exitus 8 Tage ach der Aufnahme.	Pankreas bis auf Theile von Kopf und Schwanz nekrotisch. Grosser Abscess in der Bursa omentalis.	Ausgedehnt.	Grosse Anzahl etwa erbsengrosser facettirter Steine.	—
Exitus circa 5 Tage nach Beginn.	Pankreas von einzelnen Nekroseherden durchsetzt. Parapankreatisches Gewebe missfarben, schwarzbraun, hämorrhagisch infiltrirt.	Ausgedehnt.	Im Duodenum ein kirschkerngrosser, facettirter Stein. Gänge sämmtlich erweitert. Gallenblase verdickt, mit weiteren Concrementen.	—

Nr.	Autor	Geschlecht und Alter	Vorkrankheiten	Verlauf
9	Habershon bei Fitz, Boston med. Journal Vol. CXXII. Nr. 24.	Mann, 64 Jahre alt.	Seit 4 Jahren an Attaken und Schmerzen in der Nabelgegend und im Epigastrium leidend, 4 Monate vor dem Tode plötzlich heftige Schmerzen im Epigastrium mit Erbrechen; Anfälle sich alle 3 bis 4 Tage wiederholend.	5 Tage vor dem Tode Befund: starke Abzehrung, kleiner, schneller Puls. Abdomen eingezogen, nur Epigastrium aufgetrieben, gedämpft und druckempfindlich.
10	Hahn, s. diese Arbeit S. 77.	Fettleibige Frau 30 Jahre alt.	Seit 8 Jahren Gallensteinkoliken.	18. Januar 1896. Heftiger Anfall wie bei den früheren Koliken, mit ungewöhnlich starken Schmerzen rechts und oberhalb des Nabels, reichlichem Gallenerbrechen. Dann unter Abmagerung und Kräfteverfall Auftreten von Ikterus und eines epigastrischen Tumors.
11	Kennan, Brit. med. Journal 1896. Bd. II. S. 1442.	Ziemlich fette Frau, 38 Jahre alt.	—	Magenschmerzen, Erbrechen, nach einem Tage Collaps, Auftreibung des Leibes und Obstipation.
12	König, Inaug.-Dissertation. Kiel 1889.	Fette Landmannsfrau, 52 Jahre alt.	Seit 25 Jahren Leibschmerzen.	Vor 14 Tagen mit heftigen Leibschmerzen, Erbrechen und Durchfall erkrankt. 11. December 1888 Collaps, starke Druckempfindlichkeit und Resistenz im Epigastrium. Dann wechselnder Verlauf.
13	Körte, Arch. f. klin. Chir. Bd. XLVIII. S. 743.	Frau, 30 Jahre alt.	Vor 3 Jahren Gallensteinfieber mit Ikterus.	Anfall mit Collaps und heftigen Schmerzen im Epigastrium. Meteorismus, Bildung eines cystischen Tumors im Epigastrium, im weiteren Verlauf Senkung des Abscesses nach der linken Niere, von hier aus Eröffnung und Extraction des nekrotischen Pankreas.
14	do.	Fettleibige Frau, 48 Jahre alt.	Vor 5 Jahren Gallensteinbeschwerden mit Ikterus.	Plötzlich Erbrechen, Schmerzen im Epigastrium, Obstipation, dann Auftreibung und Druckempfindlichkeit des Leibes, nach circa 1 Monat Eröffnung eines rechtsseitigen retroperitonealen Abscesses u. Entfernung nekrotischer Pankreasstücke.

Ausgang	Sectionsbefund	Fettgewebsnekrose	Gallenwege	Besondere Bemerkungen
Exitus wahrscheinlich 4 Monate nach Beginn.	Pankreas schwarz, nekrotisch, nur Schwanz theils erhalten. Abscess in der Bursa omentalis.	?	Gallensteine.	—
Operation ca. 1 1/2 Monat nach Beginn. Heilung.	—	Vorhanden in der Nähe des Pankreas.	Ein facettirter Gallenstein im Stuhl gefunden.	—
Exitus in 42 Stunden.	Pankreas ziemlich stark vergrössert, injicirt, hämorrhagisch entzündet.	?	4 Steine in der Gallenblase, einer im Choledochus ins Duodenum hervorragend.	—
Exitus am 29. December.	Pankreas besonders im oberen Theile des Ductus nekrotisch, Abscess in der Bursa omentalis.	Ausgedehnt.	Entzündliche Adhäsionen, in der Gallenblase zahlreiche Steine, Gänge erweitert.	—
Nach schwankendem Verlauf nach 3 1/2 Monaten infolge Blutung aus der Milzarterie.	Pankreas völlig sequestrirt.	—	Zahlreiche Gallensteine.	—
Heilung.	—	Wahrscheinlich vorhanden.	—	—

Nr.	Autor	Geschlecht und Alter	Vorkrankheiten	Verlauf
15	do.	Klempner, 22 Jahre alt.	Seit 3 Jahren Anfälle mit Magenschmerzen u. Erbrechen.	Plötzlich heftige Leibschmerzen und Erbrechen. Stuhl normal, später Auftreibung des Leibes u. Bildung eines Tumors in der linken Lendengegend; retroperitoneale Eröffnung desselben; danach Bildung eines epigastrischen Tumors unter erneutem Auftreten acuter Erscheinungen, Laparotomie und Entleerung des Bursaabscesses.
16	Körte, Congress der deutschen Gesellschaft für Chirurgie.	Nicht besonders fettleibiger Kaufmann, 37 Jahre alt.	Seit Jahren gastrische Störungen mit Schmerzen im Epigastrium.	10. Februar 1895 plötzlich heftige Leibschmerzen, Erbrechen, Obstipation. 22. Februar 1895 Leib aufgetrieben; auf Eingiessungen Stuhl, schmerzhafte Resistenz im Epigastrium nachweisbar. 3. März Eröffnung des Bursaabscesses (Laparotomie und Eröffnung durchs Lig. gastrocolicum).
17	Morian, Düsseldorfer Naturforscher-Versammlung. 1898.	Frau, 48 Jahre alt.	Seit einem Jahre Gallensteinkoliken.	Plötzlich erkrankt mit shokartigen Erscheinungen, Leibschmerzen, Oppressionsgefühl und Erbrechen. Stuhl und Urin normal, leichter Ikterus, Puls klein, Leib meteoristisch, Gallenblasengegend am meisten druckempfindlich. Am 5. Tage Laparotomie (Cholecystotomie) in der Gallenblase eitriger Schleim, nach der Operation vorübergehender Nachlass der Beschwerden. Dann Ende der zweiten Woche erneute Verschlimmerung und Bildung eines epigastrischen, cystischen Tumors. Darauf Perforation von Mageninhalt in die Gallenblase.
18	Simson, Edinburg, Journ. 1897. Sept.	Mann, 41 Jahre alt.	Alkoholische Demenz mit Aufregungszuständen.	2. December Erbrechen. Grosse Schmerzen im Epigastrium. Collaps, Obstipation unter andauernden paroxysmalen Schmerzen. Exitus am 4. December.

Ausgang	Sectionsbefund	Fettgewebsnekrose	Gallenwege	Besondere Bemerkungen
Exitus.	Pankreas völlig nekrotisch.	Vorhanden.	Zahlreiche Concremente und Steine in der Gallenblase.	—
Exitus am 12. März, ca. Monat nach Beginn.	Pankreas völlig gangränös.	?	Zahlreiche Gallensteine.	—
Exitus 4 Wochen nach Beginn der Erkrankung.	Hämorrhagische Pankreasnekrose, grosser Abscess in der Bursa omentalis.	Vorhanden.	Empyem der Gallenblase.	—
Exitus 44 Stunden nach Beginn des Anfalles.	Pankreas umgeben und infiltrirt von Blut, das zur theilweisen Zerstörung des Parenchyms geführt hatte; starke Wucherung der interstitiellen Gewebe, Gefässveränderungen u. Nekrose d. Parenchyms.	—	Steine in der Gallenblase, einer in der Vater'schen Papille ins Duodenum ragend.	Riss in der atheromatösen Milzarterie

Nr.	Autor	Geschlecht und Alter	Vorkrankheiten	Verlauf
19	Sticker und Kötschau. Deutsche med. Wochenschrift. 1894. S. 275.	Aeusserst fettleibige Frau, 24 Jahre alt.	Seit Monaten krampfartige Schmerzen im Magen.	In einem solchen Krampfanfall plötzlich und unvermuthet verschieden, nachdem wenige Minuten geringe Athemnoth, Cyanose und Gefühl zunehmender Ohnmacht bestanden.
20	Stokton & Williams. Americ. Journ. of med. scienc. Sept. 1895.	Ziemlich fetter Mann, 59 Jahre alt.	Vor 2 Jahren Schwindelanfälle, dann ein Jahr lang Verdauungsstörung, Ermüdung, Flatulenz, Obstipation.	Auf einer Seereise plötzlich Erbrechen. Leibschmerzen, nach 3 Tagen vorübergehender Besserung, auf der Rückreise, wieder Erbrechen, starke Schmerzen, Collaps.
21	Stokton & Williams, American Journ. of Med. Sciences. Sept 1895.	Arbeiter, 39 Jahre alt.	Vor einem Jahre Anfall mit Frost u. Hitze.	Vor 3 Wochen erkrankt mit Leibschmerzen, Nausea. Obstipation. Leichter Icterus. Bei der Aufnahme Magengegend gebläht, rechts vom Nabel druckempfindlich. Leib aufgetrieben, häufiges Erbrechen.
22	Thayer, Boston Med. Surg. Journal. Bd. CXXI. S. 506.	60jähriger Mann.	Vor 13 Monaten Gallensteinkolik mit Icterus, die sich später öfter wiederholte.	24. Juni 1889. Plötzlich heftige Schmerzen, ähnlich wie bei den früheren Anfällen, nur heftiger und von Collaps gefolgt. Abdomen nicht allgemein aufgetrieben und druckempfindlich, nur bei tiefem Eindrücken im linken Hypochondrium; am nächsten Tage Benommenheit; leichter Icterus.
23	Trafeyer, Wiener Med. Wochenschr. 1880. S. 139.	Weinhändler, 52 Jahre alt.	Seit 2 Monaten Verdauungsstörungen.	Heftige Koliken einen Monat hindurch, dann Abgang von Gallensteinen; nach 3 Tagen erneute Kolik, darauf Abgang des gangränösen Pankreas im Stuhle.
24	Whittier & Fitz (bei Fitz).	Arbeiter, 49 Jahre alt.	Innerhalb 3 Jahren 3 Anfälle von Gelbsucht, biliösem Erbrechen, heftigen Schmerzen und Druckempfindlichkeit im Epigastrium.	Nach der Mahlzeit plötzliche Schmerzen im Leibe mit Erbrechen. Am folgenden Tage Icterus, heftiges biliöses Erbrechen und Aufstossen, später Auftreibung und allgemeine Druckempfindlichkeit des Leibes.

Ausgang	Sectionsbefund	Fettgewebsnekrose	Gallenwege	Besondere Bemerkungen
Exitus.	Pankreas grosser, frischer Blutherd. Gewebe zum Theil zertrümmert; im besser erhaltenen Gewebe Lipomatose.	Vorhanden.	Steine in der Gallenblase. Gänge normal.	—
Exitus 14 Tage nach dem ersten Anfalle.	Pankreas von Fettnekrose-Herden durchsetzt. Parenchym in beginnender Nekrose. Fettinfiltration. Keine Blutung. Parapankreatischer Abscess.	Ausgedehnt.	Gallenblase, verdickt mit zahlreichen Steinen.	—
Exitus circa 3 Wochen nach Beginn.	Pankreas: Interstitielle hämorrhagische Entzündung mit beginnender Nekrose des Parenchyms.	Vorhanden.	Gallenblase verdickt, mehr als 100 Steine, einer von Haselnussgrösse; im Duodenum Gänge erweitert.	—
Exitus am Tage nach dem Anfall.	Frische hämorrhagische Entzündung des Pankreas mit Fettgewebsnekrosen und blutiger Infiltration des umgebenden Fettgewebes im Kopf, weniger im Schwanz, Veränderungen chronischer Natur. (Induration.)	Vorhanden.	Gallenblase verdickt, mehr als 100 Steine; im Duodenum einer von Haselnussgrösse. Gänge erweitert.	—
Heilung.	—	—	Gallensteine.	—
Exitus am 10. Tage.	Hämorrhagische Infiltration mit theilweiser Nekrose und Abscessbildung. Thrombose der Milzvene.	Vorhanden.	Zahlreiche Gallensteine und Erweiterung der Gänge.	—

Nach-

Nr.	Autor	Geschlecht und Alter	Vorkrankheiten	Verlauf
25	Körte, Deutsche med. Wochenschrift. 1898. Nr. 42. V. B. 40.	Mässig fettleibiger Mann, 62 Jahre alt.	März 1899 mit heftigen krampfartigen Schmerzen im Epigastrium erkrankt, mit Erbrechen und Meteorismus verbunden. Anfälle sich oft wiederholend.	Bei der Aufnahme: Blässe, Kräfteverfall. Oberbauchgegend aufgetrieben, Gallenblasengegend schmerzhaft. Icterus. Urin normal. Koliken mit Schüttelfrösten. 5. Mai. Grosse schmerzhafte Gallenblase, aligem Exsudat in der Bauchhöhle. 6. Mai. Laparotomie, Cholecystotomie, stinkender Eiter in der Gallenblase.
26	Grawitz, Medic. Verein. Greifswald, 6. Mai 1899. Deutsche med. Wochenschrift. 21. Sept. 1899. V. B. 219.	Fettleibige Frau, 36 Jahre alt.	?	16. März. Plötzlich mit heftigen Magenschmerzen u. Erbrechen erkrankt, dann abwechselnd Diarrhoe und Obstipation. Am 2. April wegen Ileus laparotomirt, inoperabler Tumor am Pankreas gefunden

TABELLE II. *Durch Operation*

Nr.	Autor	Geschlecht und Alter	Vorkrankheiten	Verlauf
1	Thayer, Americ. Journal of med. sciences.	Verheiratheter Arbeiter, fettleibig, mässiger Alkoholiker. 34 Jahre alt.	Seit 2 Jahren morgens Erbrechen, seit 1½ Jahren mehrfach krampfhafte Schmerzen im linken Epigastrium und Nabelgegend.	15. Juni 1895. Heftiger Schmerzanfall mit Erbrechen gefolgt von Schwellung über den Nabel, Stuhlverhaltung. Dann continuirliches Fieberdelirium. 25. Juni 1895. Aufnahme in das John Hopkins Hospital. Befund: Anschwellung oberhalb des Magens in der Mittellinie, über derselben tympanitischer Schall, dann deutliche Fluctuation. Urin ohne Eiweiss und Zucker.
2	Körte, Archiv für klinische Chirurgie Bd. XLVIII, S. 743.	Fettleibige Frau, 48 Jahre alt.	Vor 5 Jahren Gallensteinbeschwerden mit Icterus.	Plötzlich mit Erbrechen und Magenschmerzen an Obstirpation erkrankt. Nach 5 Tagen Besserung, nach ca. 1 Monat Bildung eines Abscesses, der rechts hinten extraperitoneal nachgewiesen wird.

University of California LIBRARY Medical Department

t r a g.

Ausgang	Sectionsbefund	Fettgewebsnekrose	Gallenwege	Besondere Bemerkungen
Exitus 2 Tage nach Beginn, 1 Tag † post oper.	Nekrose des Pankreas, besonders im Körper mit Bursaabscess und interstitiellen Hämorrhagien.	Vorhanden in nächster Nähe des Pankreas.	Empyeme der Gallenblase mit Steinen.	—
Exitus einem Monat nach Beginn.	Pankreas grünschwarz, in einer grossen Jauchehöhle schwimmend, Ductus Wirsungianus frei in die Abscesshöhle mündend.	In der Bruchwand, Netz, Appendices epiploic. und nächster Nähe des Pankreas vorhanden.	Im Choledochus zwei Concremente, Gang erweitert. Gallenblase verwachsen, mit vielen Steinen.	—

geheilte Fälle.

Operation	Fettgewebsnekrose	Ausgang	Bemerkungen
Laparotomie. Zweizeitige Eröffnung eines grossen in der Burs. omentalis gelegenen Abscesses durch das Ligam. gastrocolicum. In der Höhle gelber Eiter, Fetzen nekrotischen Fettes, in den Adhäsionen Herde von Fettgewebsnekrosen.	Vorhanden.	Heilung bis auf Fistel.	—
Schnitt in der rechten Lendengegend, Entleerung von gelbem, geruchlosem Eiter mit Gewebsfetzen von acinösem Bau. Im Eiter Fettspaltendes Ferment.	Wahrscheinlich vorhanden.	Heilung nach einem Jahre. $1^3/_4$ Jahr später 6 Proc. Zucker im Urin.	—

Nr.	Autor	Geschlecht und Alter	Vorkrankheiten	Verlauf
3	Langton, Lancet 1898, Vol. II. S. 1633.	Mann, 50 Jahre alt.	?	Plötzlich Erbrechen und Schmerzen in der Nabelgegend. Rapider Verfall. Bildung eines pulsirenden Tumors im Epigastrium, dessen Pulsation in gewissen Lagen verschwand.
4	Elliot, Boston med. & surg. Journal Vol. CXXXIX, S. 389.	Mann.	?	4 Wochen vor der Aufnahme ein plötzlicher Schmerzanfall in der Magengegend mit Erbrechen und Temperatursteigerung. Bei der Aufnahme eine Prominenz theils unterhalb, theils hinter dem Magen nach der rechten Seite sich erstreckend, nachweisbar. Diagnose auf acute Gallenblaseneiterung oder Pankreatitis gestellt.
5	Hahn, s. diese Arbeit S. 77.	Frau, 33 Jahre alt.	Seit 8 Jahren Gallensteinkoliken.	18. Januar 1896 heftiger Anfall wie bei den früheren Koliken mit ungewöhnlich starken Schmerzen rechts unter oberhalb des Nabels und reichlichem Gallenerbrechen. Dann unter Abmagerung und Kräfteverfall Auftreten von Icterus und eines epigastrischen Tumors.
6	Brentano, Sitzung der freien chirurg. Vereinigung zu Berlin 13. November 1899 (bei Abschluss der Arbeit).	Mädchen, 24 Jahre alt.	Früher gesund, vor ca. 3/4 Jahr Symptome von Ulcus ventriculi (Schmerzen nach dem Essen, Druckempfindlichkeit der Magengegend).	Plötzlich erkrankt an Erscheinungen, welche die Diagnose auf Perforation eines Ulcus ventriculi stellen liessen, später Bildung eines subphrenischen Abscesses, der das linke Hypochondrium und das Epigastrium einnimmt. Probepunction ergiebt Eiter.

Operation	Fettgewebsnekrose	Ausgang	Bemerkungen
Zunächst Entleerung von 11 Pints hämorrhagischem Ascites; derselbe kehrte nicht wieder, der Tumor wurde deutlicher. Nach 3 Wochen Laparotomie; es wurde hinter dem Colon transversum ein fluctuirender Tumor gefühlt, aus demselben durch Punction 7 Pints einer bluthaltigen Flüssigkeit entleert.	?	Heilung. Nach 2 Jahren plötzlicher Exitus unter den Symptomen innerer Blutung. Bei der Section das Pankreas nahezu zerstört, die Narben umschlossen die Ven. portae und hatten zu der tödtlichen Blutung geführt.	—
Leibschnitt rechts von der Mittellinie (um gleichzeitig Ueberblick über die Gallenblase zu haben). Nach Besichtigung der Gallenblase zeigte sich ein Convolut aus verklebten Darmschlingen, Mesenterium und Magen. Umstopfung mit Gaze. Eindringen mit dem Finger in die Bursa omentalis; es entleerte sich Eiter mit schleimiger, fettiger Flüssigkeit.	?	Heilung bis auf eine Fistel.	—
Operation ca. 1½ Monat nach Beginn der Erkrankung. Leibschnitt in der Gallenblasengegend. Es findet sich ein sulziger, leicht zerreisslicher Tumor, in dem Fettnekrose neingestreut sind. Der Tumor setzte sich in die Bursa omentalis fort, welche mit einer schleimigen Flüssigkeit und dergleichen Massen angefüllt ist. Umstopfung des Tumors mit Gaze.	Vorhanden.	Heilung unter Abstossung massenhafter nekrotischer Gewebsmassen.	Auftreten pseudotabischer Erscheinungen im Verlaufe der Heilung.
Im späteren Stadium der Erkrankung operirt. Resection der 9. Rippe in der hinteren Axillarlinie, Umnähung der Pleura, retroperitoneale Eröffnung der Bursa omentalis.	Nicht nachweisbar.	Heilung unter Abstossung des nekrotischen Pankreas und Secretion einer Flüssigkeit, welche die 3 Fermente des Pankreas enthielt.	Auftreten von Diabetes im weiteren Verlauf, 5,9 Proc., keine Polyurie und Polydipsie.

Litteraturverzeichniss.

1. Aktinson, Lancet 1898. S. 1207.
2. Allina, Wiener klin. Wochenschrift 1896. S. 1036.
3. Amidon, Boston med. & surg. Journal Vol. CV. 1886. S. 594.
4. Armbruster. Inaugural-Dissert. Tübingen 1897.
5. Balser, Virchow's Archiv Bd. XC.
6. Balser, XI. Congress für innere Medicin (1892).
7. Bamberger, Wiener klinische Wochenschrift 1888. Nr. 33.
8. Bauer, Ziemssen's Handbuch Bd. VIII. Th. 2. S. 360.
9. Benda, Centralblatt für innere Medicin. 1894.
10. Benda-Stadelmann, Centralblatt für innere Medicin. 1895.
11. Biggs, New-York med. Record. 4. Febr. 1893. p. 153.
12. Birch-Hirschfeld, Lehrbuch der pathol. Anatomie. Th. II. S. 975.
13. v. Bonsdorff aus Hildebrand's Jahresbericht 1896. S. 898.
14. Bryant, Lancet 1898. Th. II. S. 1633.
15. Brennecke, Journ. of americ. Med. assoc. 1898. S. 1329.
16. Caspersohn, Centralblatt für Chirurgie 1894. S. 1163.
17. Cayley, Brit. med. Journ. 1896. 4. Juli.
18. Chantemesse und Grisson aus Hildebrand's Jahresbericht 1896. S. 898.
19. Chiari, Wiener med. Wochenschrift 1876. S. 292.
20. Chiari, Wiener med. Wochenschrift 1880. S. 39.
21. Cramer, Deutsche med. Wochenschrift 1898. S. 55.
22. Cutler, Boston med. Journal 1995. 11. April.
23. Curschmann, XI. Congress für innere Medicin.
24. Day, Boston med. & surg. Journal Bd. CXXVII. Nr. 24.
25. Dettmer, Inaugural-Dissert. Göttingen 1895.
26. Diekhoff, Beiträge zur pathol. Anatomie des Pankreas. Inaugural-Dissert. Rostock 1894.
27. Dittrich. Vierteljahrsschrift für gerichtliche Medicin Bd. LII. 1890. S. 47.
28. Draper. Boston med. & surg. Journal Vol. CXV. S. 323; Vol. CXXI. S. 606; Bd. CXXX. S. 370.
29. Eichhorst, Eulenburg's Real-Encyklopädie Bd. II. S. 434.
30. Ehrich, Bruns' Beiträge zur klin. Chirurgie Bd. XX. S. 315.
31. Elliot, Boston med. & surg. Journal 1895. 11. April.
32. Elliot, Boston med. & surg. Journal Vol. CXXXIX. S. 389.
33. Estes. Medical News 1888. Jahrg. 29.
34. Fitz, The medical Record Vol. XXXV. New-York 1889.
35. Fleiner, Berliner klin. Wochenschrift 1894.
36. Fränkel, E. Münchner med. Wochenschrift 1896. Nr. 35 und 36.
37. Friedreich, Handbuch von Ziemssen Bd. VIII.
38. Fripp und Bryant, Brit. med. Journal 1898. Th. II. S. 1816.
39. Gerhardi, Virchow's Archiv Bd. CVI.
40. van Gieson, New-York med. Record 1888. S. 477.
41. Guillery, Inaugural-Dissert. Berlin 1879.
42. Hagenbach, Deutsche Zeitschrift für Chirurgie Bd. XXVII. S. 110.
43. Haidlen, Centralblatt für Gynäkologie 1884.
44. Hansemann, Berliner klin. Wochenschrift 1889. Nr. 51. S. 1115.
45. Hawkins, Lancet 1893. S. 359.
46. Hildebrand, XXIV. deutscher Congress für Chirurgie.
47. Hildebrand, XXVII. deutscher Congress für Chirurgie.
48. Hilty, Correspondenzblatt für Schweizer Aerzte. 15. Nov. 1877. S. 666.
49. Hirschberg, Berliner klinische Wochenschrift.
50. Hitchcook, Journal of americ. med. assoc. 1898. S. 273.
51. Hlava, Archiv. bohem. Bd. IV. 1890. S. 139.
52. Hooper, Schmidt's Jahrbücher Bd. CXIII. S. 311.
53. Hovenden, Lancet Vol. I. 1897. S. 104.
54. Jaekel, Inaugural-Dissert. Greifswald 1898.
55. Jung, Inaugural-Dissert. Göttingen 1895.
56. Israel, O., Virchow's Archiv Bd. LXXXIII.
57. v. Kahlden, Münchner med. Wochenschrift 1895. S. 271.
58. Kennan, Brit. med. Journal Vol. II. 1896. S. 1442.

59. König, Inaugural-Dissert. Kiel 1889.
60. Körte, Die chirurgischen Krarkheiten und die Verletzungen des Pankreas aus Deutsche Chirurgie Lief. 45.
61. Körte, Archiv für klin. Chirurgie Bd. XLVIII. S. 743.
62. Körte, Verhandl. des XXIV. Congress für Chirurgie S. 119.
63. Körte, Berliner Klinik, Heft 102.
64. Krafft, Centralblatt für Chirurgie 1894. S. 1215.
65. Kümell, Verhandl. der Naturforscher 1896.
66. Langerhans, Virchow's Archiv Bd. CXXII.
67. Langerhans, Berliner klin. Wochenschrift 1889. S. 1114.
68. Langdon, Brit. med. Journal 1898. 4. Juni. S. 1452.
69. Langton, Lancet Vol. II. 1898. S. 1633.
70. Mader und Weichselbaum, Bericht der k. k. Krankenanstalt Rudolfsstift S. 371 u. 435.
71. Marchand, Berliner klin. Wochenschrift 1890.
72. Marchiafava aus Hildebrand's Jahresbericht 1695. S. 898.
73. Milisch, Inaugural-Dissert. Berlin 1897.
74. Morian, Centralblatt für Chirurgie 1698. (Düsseldorfer Naturforscher-Versammlung.)
75. Muir, Edinburg. hôsp. rep. 1876.
76. Nimier, Revue de chirurgie 1693. Nr. 10. S. 617. 757. 1007.
77. Oyde, Pathol. Transactions T. XLVII. S. 98.
78. Oppolzer, Wiener med. Wochenschrift 1867. S. 7.
79. Osler und Hughes, Transact. of Philadelphie pathol. Soc. Vol. XIII. 1888. p. 24.
80. Pavry, Dun und Pit, Lancet T. I. 1897. S. 36.
81. Paul, Brit. med. Journ. 1894. S. 869.
82. Pepper, Centralblatt für med. Wissenschaften Bd. IX. 1871, S. 156.
83. Mac Phedran, Montreal med. Journal. Sept. 1896.
84. Pitt und Jacobsohn, Brit. med. Journal Vol. II. 1898. S. 1816.
85. Ponfick, Berliner klin. Wochenschrift 1896. Nr. 17.
86. Prince, Bost. med. & surg. Journal Vol. CVI. 1882. S. 28.
87. Reynolds und Moore, Lancet 1898. S. 1407.
88. Rolleston, Brit. med. Journal 1892. Th. II. S. 894.
89. Rolleston, Lancet 1896. S. 706.
90. Rosenbach, XI. Congress f. Chirurgie.
91. Sarfert, Deutsche Zeitschrift für Chirurgie Bd. XLII. S. 127.
92. Senn, Die Chirurgie des Pankreas. Volkmann'sche Sammlung klin. Vorträge 313/14.
93. Seitz, Blutung, Entzündung und brandiges Absterben der Bauchspeicheldrüse. Zeitschrift für klin. Medicin Bd. XX.
94. Simmonds, Münchner med. Wochenschrift 1898. Nr. 6.
95. Simon, Lancet 1897. 15. Mai. S. 1325.
96. Simpson, The Edinburg Journ. 1897. Th. II. S. 245.
97. Smith, Brit. med. Journal Vol. II. 1897. S. 468.
98. Steven, Lancet 1894. S. 963.
99. Stokton und Williams, Americ. journ. of the med. scienc. Sept. 1895.
100. Sticker und Kotschen, Deutsche med. Wochenschrift 1894. S. 275.
101. Thayer, Americ. journ. of the med. scienc. Vol. XC. S. 396.
102. Thayer, Boston med. & surg. Journ. Vol. CXXI. S. 506.
103. Warren, Boston med. & surg. Journ. Vol. CXXXII. Nr. 15.
104. Whitney, Boston med. & surg. Journ. Vol. CXXX. S. 381.
105. Williams,
106. Whitney und Busch, Boston med. & surg. Journ. Vol. CXXXII. S. 361.
107. Workmann, Glasgow med. Journ. 1892. S. 385.
108. Zahn, Virchow's Archiv Bd. CXXIV. S. 246.
109. Zenker, Berliner klin. Wochenschrift 1874. S. 611.
110. Zenker, Centralblatt für allgem. Pathol. u. s. w. 1893. S. 12.

Nachtrag.

1. Körte, Deutsche med. Wochenschrift 1899. Nr. 42. V. B. Nr. 40.

IV.

Aus dem Krankenhause Bergmannstrost (Prof. Oberst)
zu Halle a. d. S.

Ueber chronische Mastitis und das sogen. Cystadenom.

Von
Dr. Roloff, Assistenzarzt.
(Mit Tafel V. VI.)

Kaum ein Organ des menschlichen Körpers hat einen derartigen Reichthum und eine derartige Mannigfaltigkeit an Geschwulstbildungen und Geschwulstnamen aufzuweisen, wie die Mamma, kein Wunder bei dem grossen praktischen Interesse, welches die häufigste von allen, das Carcinom, in Anspruch nimmt, und bei den zahlreichen Untersuchungen, welchen das erkrankte Organ daher unterworfen worden ist. Auffallend aber ist die ungemein geringe Bedeutung, welche den chronischen Entzündungszuständen — bei allen anderen drüsigen Organen eins der wichtigsten Kapitel der Pathologie — gerade an der Mamma beigelegt worden ist. Lehrbücher und Monographien geben darüber magere Bemerkungen, angedeutete Krankheitsbilder; genauere Untersuchungen werden zur Zeit noch völlig vermisst. Auch Billroth[1]) kennt keine solchen, hält die Affection für sehr selten und beschreibt aus seiner Erfahrung nur einen Fall (nur klinisch) von schrumpfender, interstitieller Mastitis. Erst König[2]) hat in neuerer Zeit der chronischen Mastitis eine eingehendere Aufmerksamkeit geschenkt, bestimmte Krankheitsbilder für sie in Anspruch genommen, namentlich veranlasst durch die Arbeit von Schimmelbusch[3]) über das „Cystadenoma mammae".

Dieses charakterisirt sich nach Schimmelbusch durch die diffuse Ausdehnung auf die ganze Mamma, die zu vielfachen meist erbsen- bis bohnengrossen, nur selten grösseren Cysten führt, durch das Fehlen jeder Verbindung mit den Nachbargeweben, z. B. der Haut, endlich die fast

1) Billroth, Deutsche Chirurgie. Lief. 41.
2) König, Lehrbuch der Chirurgie; Centralblatt f. Chirurgie. 1893. Nr. 3.
3) Schimmelbusch, Langenbeck's Archiv. Bd. LIV.

ausnahmslose Erkrankung beider Mammae zu gleicher Zeit oder kurz nach einander. Anatomisch ist das Wesentliche eine starke Vermehrung der Drüsen-acini, Wucherung des Epithels in denselben mit secundärem Zerfall, wodurch die Cysten entstehen, und nur minimale oder gar keine entzündlichen und proliferativen Vorgänge im Bindegewebe, welches dagegen vielfach eine sklerotische Umwandlung erfährt. Wie die sogenannte „interstitielle Mastitis mit Cystenbildung", welche differentialdiagnostisch gegenüber dem Cystadenom in Betracht kommen kann, zu classificiren sei, lässt Schimmelbusch, namentlich da er genauere mikroskopische Untersuchungen hierüber vermisst, dahingestellt, meint aber, dass wahrscheinlich viele Fälle davon dem Cystadenom zuzuzählen sein würden. Leicht ist das Cystadenom vom Fibroadenom, der senilen Cystenbildung und vom Carcinom zu unterscheiden; hinsichtlich des letzteren ist bemerkenswerth, dass unter 43 Fällen von Cystadenom sich dreimal später ein Carcinom in den erkrankten Drüsen entwickelte. Die bei Cystadenomen nicht selten gefundene Schwellung der axillaren Lymphdrüsen, welche sich mikroskopisch immer als hyperplastischer und indurativer Natur herausgestellt hat, betrachtet Schimmelbusch als zufällige, durch frühere mastitische Processe verursachte Erscheinung. Die Arbeit Schimmelbusch's stützt sich auf 7 Fälle, von denen vier mikroskopisch untersucht worden sind.

Gegenüber der Auffassung Schimmelbusch's, dass die genannte Erkrankung eine wesentlich epitheliale, eine ächte Geschwulstbildung sei, nimmt König mit Entschiedenheit den Standpunkt ein, dass alle diese Fälle als solche von chronisch-interstitieller Mastitis aufzufassen seien, bei welchen die Veränderungen am Drüsenkörper nur secundär auftreten. Die genaueren Untersuchungen, auf welche er sich stützt, sind noch nicht veröffentlicht.

An der Hand eines verhältnissmässig reichen Materiales ist dann Sasse [1]) dieser Frage nähergetreten, und kommt zu dem Resultate, dass die den gegenüberstehenden Anschauungen entsprechenden Krankheitsformen beide in typisch ausgeprägter Weise vorkommen und mit Sicherheit anatomisch von einander zu unterscheiden sind. Es giebt nach ihm eine rein epitheliale Neubildung in der Mamma, welche dem von Schimmelbusch gezeichneten klinischen Bilde des Cystadenoms entspricht, bei der entzündliche Vorgänge im Zwischengewebe überhaupt fehlen, und eine chronisch-entzündliche, zur Cystenbildung führende Mastitis, bei welchen das Umgekehrte der Fall ist. Die erstere, für welche er den Namen Polycystoma epitheliale als besser passend vorschlägt, spielt sich an den Acini, die letztere an den Ausführungsgängen ab.

In Folgendem möchte ich mir erlauben, einige Fälle zu beschreiben, deren anatomischer Befund für die Beurtheilung der in Frage stehenden Affectionen von Interesse sein dürften. Herrn Prof. Oberst, meinem hochverehrten Chef, dessen Praxis sie entstammen und welcher sie mir zur Bearbeitung übergeben hat, sage ich hierfür meinen aufrichtigsten Dank. Hinsichtlich der Litteratur

1) Sasse, Langenbeck's Archiv. Bd. LIV.

kann ich wohl auf die erst kürzlich erschienene Arbeit von Sasse verweisen, welcher sie ausführlich recapitulirt.

König hält in der neuesten Auflage seines Lehrbuchs seine Auffassung der Erkrankung als einer rein entzündlichen aufrecht, dem Charakter des Lehrbuchs entsprechend, ohne ausführlicheres Eingehen auf die Arbeit von Sasse, und auf die Begründung seines Standpunktes.[1])

Fall 1. Frau Tr., 51 Jahre alt, operirt im Jahre 1895. Seit einigen Jahren ist die linke Mamma erkrankt, unter Schmerzen haben sich allmählich Verhärtungen darin gebildet. Ueber die Entstehungsursache nichts Bestimmtes zu eruiren, mehrere Wochenbetten ohne Störungen. 3 Jahre nach der Operation (Amputatio mammae mit Ausräumung der Achselhöhle) war noch keinerlei Recidiv, auch keine Erkrankung der andern Mamma aufgetreten.

Das zur Untersuchung vorliegende, in Formalin fixirte und in Alkohol nachgehärtete Material besteht aus dem Drüsenkörper mit der Mamilla und einem ca. 3 cm breiten Stück Haut und einer spärlichen Menge Fettgewebe, sowie einigen in Fettgewebe eingebetteten etwas vergrösserten Lymphdrüsen. Die Mamma misst 8 cm in der Breite; die Dicke erreicht in der Nähe der Mamilla bis zu 2 cm, nimmt nach den Rändern ziemlich rasch ab. Im Grossen und Ganzen ist die Gestalt des Drüsenkörpers die einer ziemlich regelmässigen planconvexen Linse, doch entstehen Unregelmässigkeiten an mehreren Stellen durch über das Niveau in das umgebende Fettgewebe hineinragende Läppchen drüsigen Gewebes.

Auf der Schnittfläche erscheint das Organ durchzogen von einem unregelmässigen Netzwerk weisser, anscheinend bindegewebiger Züge von verschiedener Stärke und Reichlichkeit an verschiedenen Stellen. Sie nehmen stellenweise die ganze Dicke des Organs ein, so dass es hier wie eine rein bindegewebige Platte aussieht; die dem Unterhautfettgewebe zugekehrte Fläche der Mamma wird grösstentheils durch eine solche bis zu 5—6 mm dicke weisse Platte begrenzt. Hier sieht man in derselben zahlreiche schmale Spalten, namentlich in der Nähe der Mamilla, welche sich streckenweit sondiren lassen und offenbar die einigermaassen erweiterten Ausführungsgänge darstellen. An vielen derselben hebt sich deutlich eine bis zu $^1/_2$ mm dicke Wand von dem umgebenden Gewebe ab. Die Maschen des Netzwerks sind nun eingenommen von Gruppen rundlicher, gelber, undurchsichtiger, in ein durchscheinendes Gewebe eingebetteter Knötchen oder vielmehr Pfröpfe, welche sich leicht herausheben lassen, wodurch kleine, glatte, im Ganzen ungefähr kuglige Hohlräume entstehen. Diese Gebilde erreichen höchstens $1^1/_2$—2 mm im Durchmesser, doch ist die Mehrzahl kleiner, bis zum eben Sichtbaren herab. Grössere Cysten, oder solche mit flüssigem Inhalt, sind nirgends zu sehen.

Entgegen dem durch die makroskopische Besichtigung gewonnenen Eindruck, dass es sich um einen in der Hauptsache interstitiell, mit der Bildung erheblicher sklerotischer Bindegewebsmassen, zwischen denen Drüsengänge und Acini ein wenig erweitert liegen, verlaufenden Process

1) Die Arbeiten von Maly (Zeitschr. f. Heilkunde Bd. XIX. 1898) und Mintz (Berl. klin. Wochenschr. 1899) sind mir leider zu spät zu Gesicht gekommen, um noch ausführlicher berücksichtigt werden zu können.

handle, zeigt die mikroskopische Untersuchung, dass die Hauptmasse des Organs von den drüsigen Bestandtheilen gebildet wird, zwischen denen ein an Reichlichkeit erheblich zurücktretendes bindegewebiges Stroma liegt. Auch die für das blosse Auge gleichmässig weiss und glatt erscheinenden Partien sind von Drüsengewebe sehr reichlich durchsetzt. Es erscheint weit stärker entwickelt, dichter gedrängt, als es bei einer normalen Mamma je vorkommt, zugleich die Mehrzahl der Räume mehr oder weniger erweitert. Die auffallendsten Veränderungen betreffen das Epithel. Es zeigt fast durchweg eine, oft recht erhebliche, Vermehrung, so dass es vielfach in hoher vielfacher Schicht die Wände bekleidet, nicht selten auch die Lumina völlig ausfüllt. Abgestossene, nekrotische, conglomerirte Epithelien bilden auch den Hauptbestandtheil der oben erwähnten, leicht heraushebbaren Pfröpfe. Ein besonders charakteristisches Aussehen erhalten die mit vielschichtigem Epithel ausgekleideten Räume dadurch, dass sich in diesem wieder zahlreiche kleine runde Hohlräume, oft auch einen kleinen homogenen oder scholligen Pfropf enthaltend, gebildet haben, so dass das Epithel maschenförmig angeordnet erscheint.[1]) Kerntheilungsfiguren sind an den Epithelien nicht selten. An den meisten so veränderten Drüsengängen ist nun die Wucherung eine rein epitheliale, ohne Betheiligung bindegewebiger Bestandtheile der Wand, welche sich scharf abgegrenzt um das Ganze zieht; aber doch nicht durchweg. An manchen Stellen bemerkt man innerhalb der Epithelbalken feine Endothelrohre, an andern sieht man zarte Bindegewebszüge von der Wand aus in das Epithel hinein ziehen; an noch andern kommt es zur Bildung richtiger papillärer Excrescenzen der Wand, die mit hohem mehrschichtigen Epithel bekleidet sind. Indessen treten diese Bilder gegen die erstgeschilderten, den gesammten mikroskopischen Eindruck beherrschenden an Häufigkeit zurück, ebenso wie andere an manchen Drüsenpartieen noch zu bemerkende Veränderungen. In den eben beschriebenen Bezirken spielt das interstitielle Bindegewebe eine untergeordnete Rolle; es findet sich in Form schmaler, vielfach von Rundzellen in wechselnder Dichte durchsetzten Streifen, zwischen den Drüsengängen. Die Membrana propria tritt, vielleicht ein wenig verdickt, überall sehr scharf abgegrenzt hervor; ein Durchbrechen derselben, eine Invasion des Bindegewebes seitens der Epithelien ist nirgends, auch an den vollkommen mit Epithel erfüllten, solide erscheinenden Gängen nicht, zu bemerken.

An anderen Drüsenläppchen stellt sich die Erkrankung, namentlich auch hinsichtlich der Betheiligung des interstitiellen Bindegewebes, erheblich anders dar. An einigen sind die Acini, hie und da auch die Ausführungsgänge, einfach in geringem Grade erweitert, mit einschichtiger Epithellage versehen, zum Theil mit einem bei Pikrokarminfärbung intensiv, colloidähnlich, gelbgefärbten, theils scholligen, theils homogenen Inhalt gefüllt. Sie liegen theils dicht aneinander, theils durch eine mehr weniger breite Bindegewebsschicht getrennt; in diesen finden sich stellenweise aber so dicht gehäufte Rundzellen, dass das Bild hierdurch mehr beherrscht wird als durch die Veränderungen an dem Drüsenkörper. An

1) Dieses Bild gleicht dem von Sasse im Anhang zu seiner Arbeit als ganz besonders merkwürdig beschriebenen, mit dem Unterschied, dass von myxomatöser Umwandlung nichts zu bemerken ist (Mikrophot. 1).

noch andern Stellen bieten die Drüsenläppchen das Bild annähernd normaler, aber anscheinend vermehrter, dichtgedrängter Acini, an noch anderen sind sie von normalen mit Sicherheit nicht zu unterscheiden. Und gerade in diesen Bezirken betreffen die Hauptveränderungen das interstitielle Gewebe. Es zeigt an manchen Stellen einen grossen Reichthum an Rundzellen, an andern erscheinen die Schichten, welche zunächst die Drüsenräume concentrisch umgeben, aufgelockert, faserfrei, aus lauter Spindelzellen mit relativ grossen Kernen bestehend. Immer sind diese Veränderungen an gewisse Bezirke, die offenbar zu einem mehr weniger grossen Ausführungsgange gehören, gebunden.

Es handelt sich um eine noch nicht abgeschlossene, sondern noch im Fortschreiten begriffene Erkrankung der Mamma. Diejenigen Theile derselben, welche am meisten vom normalen Bilde entfernt sind und die charakteristischste pathologische Veränderung erfahren haben, bieten vorwiegend das Bild eines Cystadenoms (Schimmelbusch), bezw. Polycystoma epitheliale (Sasse). An anderen, ebenfalls sehr erheblich veränderten Partien müsste man von einem Cystoma papillare sprechen. Daneben finden sich wieder Theile, welche im Zustande der chronisch-interstitiellen Mastitis mit Dilatation der Drüsengänge sind, andere, welche als hypertrophisch, bezw. hyperplastisch mit interstitieller Entzündung angesehen werden müssen. Nimmt man als das wahrscheinlichste an, dass bei längerer Dauer der Krankheit, d. h. späterer Amputation der Mamma, das Schicksal der ganzen Drüse die Umwandlung in den herrschenden Typus des Polycystoma epitheliale gewesen wäre, so ist es von besonderem Interesse, zu sehen, dass die ersten Veränderungen am Drüsengewebe nicht lediglich in einer Vermehrung der epithelialen Elemente, sondern auch hervorragend in interstitiell-entzündlichen Vorgängen bestehen. Man gelangt so zu der Anschauung. dass das schliesslich resultirende „Polycystoma epitheliale“ aus einem chronischen Entzündungsprocess der Mamma mit zunächst vorwiegender Betheiligung der interstitiellen Gewebe hervorgegangen ist. Somit würde der Fall eine Stütze bilden für die von König verfochtene Ansicht hinsichtlich der Auffassung dieser Art von „Tumoren“ überhaupt als Entzündungsproducte.

Frau T., 50 Jahre alt, hereditär nicht belastet, giebt an noch nie ernstlich krank gewesen zu sein, 3 Wochenbetten normal durchgemacht und die Kinder selbst gestillt zu haben. Vor 10—12 Jahren will sie eine Entzündung der linken Brust gehabt haben, die auf Einreibungen rasch zurückgegangen sein soll. Seit 5 Jahren hat sie bemerkt, dass ohne bekannte Ursache eine ziemlich starke Absonderung aus der linken Brustwarze erfolgte; die Absonderung war wässerig-schleimig, zuweilen mit Blut untermischt. Sie erfolgte continuirlich während der letzten

5 Jahre; nur zweimal stockte sie, und diese beiden Male trat eine starke Anschwellung der Brust auf; diese wurde hart und schmerzhaft und blieb so, bis die Secretion wieder in Gang kam, worauf die Brust ihre normale Gestalt auch wieder annahm. Die Brustwarze war zeitweise entzündet; in der letzten Zeit hat sie angefangen sich einzuziehen.

Klinischer Befund: Die linke Mamma fühlt sich derb an, erscheint nicht vergrössert. Die Warze ist eingezogen, ihre Umgebung ekzematös geröthet. Bei Compression der Mamma fliesst aus der Mammilla gelbliche Flüssigkeit aus. Achseldrüsen nicht fühlbar. Diagnose: chronische Mastitis mit Cystenbildung. Therapie: Amputatio mammae.

Die aus dem Fettgewebe herauspräparirte Mamma stellt eine runde Scheibe von 9 cm Breite und 1—2 cm Dicke dar. Sie fühlt sich hart und höckerig an, hier und da ragen über die Oberfläche kleine, dunkle Cystchen hervor. Sie hängt mit dem benachbarten Fettgewebe innig zusammen, so dass ein ganz reines Herauspräpariren des Drüsenkörpers nicht möglich ist. In dem Fettgewebe der Nachbarschaft finden sich vielfach derbe weisse Knoten und Streifen, so dass es auf eine gewisse Strecke hin sich hart und höckerig anfühlt. In demselben finden sich einige kleine, etwas verhärtete Lymphdrüsen. Die Mamilla ist stark eingezogen. Sie trägt in der unmittelbaren Umgebung der Milchgangmündungen eine Gruppe kleiner, warziger Prominenzen. Bei Druck auf den Drüsenkörper entleert sich aus der Mamilla in geringer Menge eine bräunliche Flüssigkeit.

Nach dem Einschneiden in das zähe Drüsengewebe zeigen sich auf der Schnittfläche zahlreiche Hohlräume von verschiedener Weite, bis zu 1 cm im Durchmesser, zwischen ihnen weisses, derbes Zwischengewebe. Die Hohlräume stellen keine einfachen Cysten dar, sondern sie sind nichts anderes als die in ihrem ganzen Verlauf erweiterten Drüsenkanäle. Die in sie eingeführte Sonde gelangt mit Leichtigkeit nach der einen Seite zur Mündung an der Mamilla heraus, nach der anderen bis in die peripher gelegenen, gleichfalls erweiterten Endbläschen. Im Innern der Drüsengänge findet sich theils eine geringe Menge bräunlicher Flüssigkeit, theils aber auch festere, den Wandungen anhaftende, anscheinend aus papillärem Gewebe bestehende Massen. Diese erreichen ebenso wenig wie die Hohlräume irgend eine sehr erhebliche Grösse; sie finden sich am meisten im Centrum des Drüsenkörpers, unterhalb der Mamilla, woselbst sich das Organ am dicksten und härtesten anfühlt. Die erste Strecke der Ausführungsgänge, soweit sie das Fettgewebe durchziehen, ist frei von Adhäsionen und lässt sich herauspräpariren; die Schrumpfung und Induration beginnt erst mit ihrem Eintritt in den eigentlichen Drüsenkörper. In der Peripherie finden sich neben deutlich erkennbaren erweiterten Endbläschen auch Strecken, wo innerhalb derben, weissen Bindegewebes kaum noch Lumina mit blossem Auge zu erkennen sind. Die Erweiterung der Canäle ist nicht überall gleichmässig, sondern an einigen Stellen grösser, an anderen geringer, sodass die stärker gedehnten Stellen allerdings wie geschlossene Cysten erscheinen könnten, wenn nicht die Sonde ihre offene Communication mit den anderen Abschnitten erwiese.

Die mikroskopische Untersuchung zeigt sowohl an den epithelialen, als an den bindegewebigen Drüsenbestandtheilen Veränderungen, welche an verschiedenen Stellen verschiedener Beschaffenheit sind. Strecken-

weise findet man nur das Bild der senilen Atrophie, vorwiegend kernarmes Bindegewebe, in das spärliche, erweiterte Ausführungsgänge, hier und da auch Acini eingelagert sind. Um die „interstitiellen" Veränderungen vorweg zu nehmen, so finden sich an anderen Stellen im Zwischengewebe mehrfache Kernanhäufungen, an anderen eine Aufquellung und Homogenisirung der Membrana propria, welche vielfach als ein glänzendes, hyalines, breites Band die Drüsengänge und Bläschen umrandet; an noch anderen eine noch weit wichtigere Verbreiterung der Bindegewebsbündel bis zur Bildung relativ gewaltiger Lagen, deren Zusammensetzung aus einzelnen Schichten eben noch erkennbar ist, die aber doch homogenisirt oder hyalin erscheinen. Stellenweise lässt sich sehr deutlich verfolgen, wie die Fasern eines Bindegewebszuges mehr oder weniger rasch an Dicke zunehmen und nach einer kurzen Verlaufsstrecke einen Balken von dem vielfachen Durchmesser des Normalen gebildet haben, Der Glanz der homogenen Bündel ist nicht so intensiv, wie jener der homogenisirten Membrana propria an den oben erwähnten Stellen, auch findet sich die letztbeschriebene Veränderung nicht auf bestimmte Abschnitte des Bindegewebskörpers beschränkt, sondern sowohl in der unmittelbaren, als in der ferneren Umgebung der Drüsengänge. Ihre mächtigste Entwickelung hat sie aber um die grossen, erweiterten Ausführungsgänge in der Nähe des Hilus herum. Noch ist zu erwähnen, dass an manchen Arterienstämmchen, in den sonst nicht auffallend veränderten Strecken, das ausgesprochene Bild der obliterirenden Endarteriitis, Intimawucherung bis zu sehr erheblicher Verengerung des Lumens, zu beobachten ist.

Was das eigentliche Drüsengewebe betrifft, so finden sich kaum Partieen, welche als völlig normal bezeichnet werden könnten. Wo sie diesem noch am nächsten kommen, ist immer doch eine mehr weniger starke Vermehrung der Drüsengänge innerhalb des einzelnen Lobulus sowie Unregelmässigkeiten am Epithelbelag, Wucherung und Abstossung des Epithels vorhanden. Weiterhin findet sich Erweiterung der Gänge in verschiedenem Grade, mit oder ohne Faltenbildung der Oberfläche, mit oder ohne Vorkommen papillenartiger Vorsprünge ins Lumen. Manche Gänge zeigen eine Abstossung des Epithelbelags und eine Ausfüllung mit abgestossenen Epithelzellen und Secret in einer Form, die man ohne Weiteres als diejenige eines Katarrhs zu bezeichnen berechtigt ist. An andern tritt die Epithelvermehrung mit Bildung von zwei deutlich geschiedenen Schichten, einer innern hohen und äussern niedern Lage, auf; an wieder andern ist sie vielschichtig, ohne deutliche Trennung in Schichten und ohne Verschiedenheit der Zellen unter einander.

Der Inhalt der stärker erweiterten Gänge ist in einigen, bei erhaltener einfacher, mehr oder weniger abgeplatteter Epithelschicht, eine ziemlich feinkörnige Masse, mit Pikrokarmin gelb gefärbt, manchmal eine Anzahl gequollener Zellen einschliessend, die hie und da mit dunkelbraunem Farbstoff beladen sind. In andern, und namentlich gilt das für die grösseren Ausführungsgänge, besteht der Inhalt aus relativ erheblichen Wucherungen der Wand, bis zur Grösse kleiner Kirschen. Mit Epithel bekleidete verästelte Bindegewebszüge, dicht durcheinander geschlungen, durchziehen das Lumen, dessen Reste mit feinkörnigem Gerinnsel, ge-

wucherten und abgestossenen Epithelien gefüllt sind. Nicht selten treten die Bindegewebslamellen netzförmig mit einander in Verbindung, so dass ganz drüsenähnliche, auch mit „Secret" gefüllte Bildungen innerhalb der Neubildungen entstehen.

Die Veränderungen des Drüsenkörpers und des interstitiellen Bindegewebes sind im Wesentlichen immer innig mit einander verbunden, die letzteren finden sich vorwiegend aber um die Drüsenbestandtheile herum; aber doch nicht ausschliesslich, sondern die Rundzelleninfiltrate gehen auch über die nähere Nachbarschaft des Drüsenkörpers hinaus.

Wenn auch bei dem Alter der Patientin in Betracht gezogen werden muss, dass die Dilatation der Drüsengänge mit der Involution zusammenhängen könnte, so haben wir doch ohne Zweifel eine Erkrankung vor uns, welche als eine diffuse chronische Entzündung aufzufassen ist. Sowohl der klinisch-makroskopische, als der mikroskopische Befund sprechen unzweideutig hierfür. Der verbreiteten interstitiellen Entzündung entspricht die Bildung fibröser Stränge bis in die Nachbarschaft der Drüse hinein, wodurch diese eine gewisse Fixation erhielt, ferner die Schrumpfung und Induration, die degenerativen Vorgänge am Bindegewebe und die diffuse Ectasie der Canäle. Auch die Vorgänge am epithelialen Antheil des Organs erklären sich völlig durch chronische Entzündung, so namentlich die direkt als katarrhalisch zu bezeichnenden Desquamationen und Epithelwucherungen, aber auch die Bildung papillärer und adenomähnlicher Excrescenzen, wovon später noch die Rede sein wird.

Von Interesse ist der Fall namentlich durch das Licht, welches er auf das Zustandekommen der Drüsengangerweiterung fallen lässt. In allen diesbezüglichen Besprechungen findet sich das Hauptgewicht gelegt auf die Bedeutung des umschriebenen Verschlusses von Drüsengängen, welcher zur Secretstauung und nachfolgenden Dilatation der rückwärts liegenden Abschnitte führt; nur beiläufig wird bei Billroth und nach ihm bei Sasse der centrifugale Zug des schrumpfenden Bindegewebes als erweiternde Kraft erwähnt. Im vorliegenden Falle ist es sehr deutlich, dass dieser Zug allein für die Dilatation verantwortlich gemacht werden muss, denn die erweiterten Gänge waren nirgends abgeschnürt, sondern mit der Sonde passirbar. Offenbar ist der Process hier ganz analog der Entstehung von Bronchiectasien in schrumpfenden Lungentheilen. Der dabei nothwendig vorauszusetzenden adhäsiven Pleuritis entspricht die entzündliche Infiltration und Durchwachsung des Nachbargewebes, welches die Drüse nach aussen fixirt und bewirkt, dass der in ihrem interstitiellen Bindegewebe eintretende Schrumpfungszug nicht comprimirend, sondern dilatirend auf die Wand der Drüsengänge, seine anderseitige An-

griffsfläche, einwirkt. Die einzige Stelle, an welcher die äussere Fixation fehlt, ist die Gegend der Mamilla, wo die Anfänge der Ausführungsgänge sich von umgebender Entzündung frei fanden; und hier wirkt natürlich der Zug des zur Verkleinerung tendirenden ganzen Drüsenkörpers centripetal, und die Mamilla wird daher eingezogen.

Einen ähnlichen Fall von chronischer Mastitis mit diffuser Erweiterung der Milchdrüsengänge habe ich nicht beschrieben gefunden. Dies will ja nicht viel heissen, weil die Beschreibungen dieser Erkrankungen überhaupt spärlich sind oder eigentlich ganz fehlen; aber da das klinisch Eigenthümliche, namentlich die Einziehung der Mamilla, sonst anscheinend bei chronischer Mastitis nicht beobachtet worden ist (nach der Angabe von König), so schien er mir doch in seiner Eigenart zu den grossen Seltenheiten zu gehören. Ich möchte deshalb auch nicht behaupten, dass nun in allen Fällen die Erweiterung der Drüsenkanäle ausschliesslich auf centripetalem Zug des schrumpfenden Bindegewebes zurückzuführen sei, bin aber doch so zu der Meinung gekommen, dass diesem Moment eine weit höhere Bedeutung zukommt, als ihm bisher beigelegt worden ist. Weitere Untersuchungen einschlägiger Fälle, welche der Sondenuntersuchung wegen möglichst am frischen, ungehärteten Organ vorzunehmen sind, mögen es entscheiden. Natürlich ist es hierbei auch von Bedeutung, in welcher Richtung an den einzelnen Gängen der Zug der umgebenden, in Schrumpfung gerathenen Bindegewebslage stattfindet, ob in circulärer, radiärer, tangentialer Richtung, quer oder parellel zu den Gängen; hiernach wird es zu allerlei Einziehungen, Abschnürungen kommen, die das Bild sehr mannigfaltig variiren können.

Frau B., 49 Jahre alt, operirt im März 1897. Hat einmal geboren, selbst gestillt, keinerlei Störungen im Wochenbett gehabt. Vor 8 Wochen hat sie einen kleinen Knoten in der linken Brust bemerkt, der schmerzlos war, aber sich ziemlich rasch vergrösserte.

Befund: Im äussern obern Quadranten der linken Mamma war ein wallnussgrosser, harter, verschieblicher, von der Umgebung ziemlich scharf abgesetzter Knoten. Keine Achseldrüsen. Diagnose: gutartiger Tumor.

Therapie: Excision des Knotens, der sich als eine prall gespannte Cyste erweist; da auch das übrige Drüsengewebe sich krankhaft verändert zeigt, wird der ganze Drüsenkörper exstirpirt.

Das Präparat stellt eine längliche Scheibe von der Grösse einer kleinen Kinderhand dar. Das Gewebe ist im Ganzen derb, weissilch, enthält ausser den grossen eine Anzahl kleinere und ganz kleine Cysten.

Die Acini erscheinen ungleichmässig vergrössert, auch vermehrt, liegen in dem weisslichen Gewebe als undurchsichtige gelbliche Herde.

Mikroskopisch zeigt sich die Drüse durchweg verändert, und zwar betrifft die Erkrankung in stärkstem Maasse die Acini. Die meisten von diesen erscheinen vergrössert, die Zahl ihrer Beeren erheblich vermehrt, das intra-acinöse Bindegewebe verbreitert, ein welliges Gefüge zarter Fasern bildend. Ganze Strecken, gleichmässig so verändert, geben das Bild des „Adenoma acinosum". An andern Stellen, oft unmittelbar neben den eben beschriebenen, finden sich Acini, in denen nur die Vermehrung der Beeren, ohne Verbreiterung des Zwischengewebes, andere, in denen die Acini nicht auffällig vermehrt, dagegen cystisch erweitert sind; andere, welche als Hauptveränderung nur eine Degeneration des drüsigen Bestandtheils, Lückenhaftigkeit des Epithels, sichtlich in Atrophie befindliche Drüsenbeeren aufweisen. Derartige regressive Veränderungen finden sich auch sehr verbreitet an dem Epithel der stark hyperplastischen Acini. Wir haben sonach hier eine diffus erkrankte Mamma, in der progressive und regressive Veränderungen des Drüsenkörpers mit leichten entzündlichen Erscheinungen des Zwischengewebes in inniger und regelloser Vermischung aufgetreten sind. (Mikrophot. 2, 3). Proliferative Vorgänge am Epithel der einzelnen Beeren sind im Ganzen spärlich, doch fehlen intracanaliculäre Excrescenzen nicht völlig. Das interstitielle Gewebe zwischen den Drüsengängen und Acini zeigt sich gegenüber den letzteren wenig afficirt, doch hie und da leicht sklerosirt, und regelmässig in der Nachbarschaft der Drüsentheile von meist sehr dichten kleinzelligen Infiltrationen durchzogen.

Nach den bei unseren Untersuchungen gewonnenen Eindrücken erscheint uns der Versuch von Schimmelbusch, das anatomisch gut charakterisirte „Cystadenoma mammae" als eine den Geschwülsten zuzurechnende Erkrankung sui generis hinzustellen nicht glücklich. Einmal tritt diese Affection nicht in Form einer Geschwulst, also einer sich im Organ umschrieben entwickelnden, die übrigen Theile desselben verdrängende Neubildung, sondern in der Form einer diffusen, über das ganze Organ verbreiteten Veränderung desselben auf. Ferner überschreiten die schliesslich erzielten Veränderungen gar nicht die Grenzen dessen, was als Resultat eines chronischen Entzündungszustandes aufgefasst werden kann, sondern sind vielmehr mit den chronisch entzündlichen Veränderungen anderer epithelialer Organe vollkommen gleichwerthig und erhalten das eigenartige, an Geschwülste erinnernde Aussehen nur durch den Bau des Organs, in dem sie stattfinden. Neubildung epithelialer und selbst drüsiger Elemente, papilläre Excrescenzen u. s. w. kommen ebenso wie bei der Mamma bei den chronischen Entzündungen, beispielsweise des Kehlkopfes und Magens, vor, ohne dass jemand von Tumoren spricht; aber in der Brustdrüse, wo sich diese Erscheinungen auf der Innenfläche eines complicirten Systems enger Röhren ab-

spielen, führen sie zur Bildung umschriebener Knoten und Stränge, und, wenn sie nur Theile der Drüse betreffen, zu dem Anschein einer eingelagerten Geschwulst in derselben.

Ein weiterer schwacher Punkt der Begründung Schimmelbuschs für seine Auffassung liegt in der geringen Berücksichtigung, welche er den unstreitig entzündlichen Erscheinungen zu Theil werden lässt. Das häufige Vorkommen geschwollener Achseldrüsen erklärt er gewiss ganz richtig durch die Annahme abgelaufener, mastitischer Processe. Auffallenderweise beobachtet er diese bei der Untersuchung der Mamma nicht, sondern indem er in dieser nur leukocytäre Infiltrationen und Proliferationserscheinungen des Bindegewebes als Zeichen der Entzündung gelten lässt, sind für ihn die Tumoren lediglich Producte epithelialer Arbeit, also echte Adenome. Sasse fand bei seiner Nachuntersuchung in einer Anzahl der Fälle diese Entzündungserscheinungen, in anderen nicht, und scheidet daher rein epitheliale Fälle von solchen interstitieller Mastitis mit Cystenbildung. Widmet man diesen Punkten eine eingehendere Aufmerksamkeit, so kommt man zu der Ueberzeugung, dass sich eine scharfe, grundlegende Trennung der epithelialen und bindegewebigen Veränderungen gar nicht durchführen lässt, um hierdurch die Aufstellung neuer, ganz verschiedener Erkrankungsformen zu begründen. Bei jeder Entzündung, die ein „epitheliales" Organ betrifft, in dem aber auch Epithel und Bindesubstanzen in innigsten anatomischen und physiologischen Beziehungen stehen, werden beide Bestandtheile in die Veränderungen hineinbezogen, wir sehen bei acuten Entzündungen Katarrh einerseits, Hyperämie, Exsudation, Infiltration andererseits, bei chronischen Vorgänge der Hypertrophie, Atrophie und Degeneration an beiden[1]); Vorgänge, die eingehender zu recapituliren wohl überflüssig ist. Wir sehen in den verschiedenen Fällen von chronischer Entzündung, die uns hier speciell interessirt, die Folgen der Entzündung an verschiedenen Stellen, in verschiedener Form und Intensität, bald mehr am epithelialen, bald mehr am Gerüsttheil des Organs hervortreten und dadurch ganz verschieden aussehende Bilder entstehen, ohne dass der Process ein

1) Die Unmöglichkeit, die anatomisch mögliche Scheidung zwischen parenchymatösen und interstitiellen Entzündungen für die Pathologie durchzuführen, erhellt recht deutlich an dem Beispiel des intraacinösen, die Drüsenbeeren unmittelbar umspinnenden Bindegewebes. Histologisch ohne Zweifel Bindegewebe, steht es doch psysiologisch und pathologisch in engerer Beziehung zu dem epithelialen Drüsenkörper, mit dem man es stets zugleich erkrankt findet, und ist von diesem Gesichtspunkte aus dem eigentlichen „interstitiellen" Bindegewebe gegenüberzustellen.

wesentlich anderer wäre. Die Modificationen hängen von einer Anzahl von Bedingungen ab, die wir nicht verfolgen können, und sonach als zufällige bezeichnen, wie Art, Menge, Reizenergie, Vertheilung des oder der entzündungserregenden Agentien, Eigenthümlichkeiten in der Reaction des betreffenden Organismus, der Localität u. s. w. Solange die Veränderungen eines Organs in verschiedenen Fällen sich innerhalb des hierdurch angedeuteten Rahmens bewegen, thun wir besser, sie den entzündlichen zuzuzählen, als, etwa bei sehr ausgeprägter Entwickelung einer einzelnen Art von Veränderung, eine neue Geschwulstform aufzustellen. Im ersteren Falle haben wir eine immerhin befriedigende Vorstellung von der Entstehung der Sache, auch wenn wir die Ursache im speciellen Falle nicht wissen; im zweiten schieben wir die Affection in die Reihe derer, für die wir nicht einmal eine Vorstellung einer genügenden Aetiologie haben.

Zur Untersuchung in chronischer Entzündung begriffener Brustdrüsen bieten fast alle wegen Carcinom operirten Fälle Gelegenheit. Man sieht hier in vielen Fällen innerhalb der nicht carcinomatösen Theile die verschiedenen Veränderungen an Epithelien, bezw. Drüsenschläuchen und Interstitialgewebe in grosser Mannigfaltigkeit, und man begegnet häufig genug Stellen, die eine solche Veränderung so ausgeprägt enthalten, dass, würde das ganze Organ in gleicher Weise verändert sein, die Annahme eines Tumors sui generis sehr verführerisch sein würde. Aber die Beobachtung, dass in derselben Drüse, an verschiedenen Läppchen, oder selbst Theilen eines solchen, verschiedene Formen, sowohl epithelialer als interstitieller Veränderungen angetroffen werden, zwingt zu der Auffassung, dass es nicht generell, sondern nur unwesentlich verschiedene Affectionen sind, die sich in den einzelnen Theilen der Drüse abspielen. Und gerade auch die bei extremer einseitiger Ausbildung das Bild des „Cystadenoma“ ergebenden Epithelwucherungen findet man manchmal in schönster Form, auf die Zweige eines Drüsenganges beschränkt, dessen Nebenäste irgend eine andere oder gar keine Erkrankung zeigen. So fand ich diese Wucherung an dem einen von drei, in ein Gesichtsfeld einzustellenden Abschnitten eines Drüsenläppchens, während der zweite eine reine Dilatation der Gänge mit einschichtigem, nirgends gewuchertem Epithel, der dritte eine reine Entartung des Bindegewebes in Form von Verdickung und homogener Aufquellung darbot. Ich füge die Beschreibung einiger Fälle von Carcinom kurz bei, in denen sich solche Veränderungen in den nicht krebsig erkrankten Drüsentheilen besonders charakteristisch fanden.

Frau K., operirt Januar 1897. Kleinapfelgrosses festes mit der Haut verwachsenes Carcinom, Mamilla eingezogen. Ausserhalb des Carcinoms nur noch geringe Reste von Drüsengewebe unterscheidbar. Mikroskopisch: Scirrhus von tubulärem Bau. An dem nicht krebsigen Drüsengewebe Veränderungen verschiedener Art. Einmal erscheint die Zahl der Acini vermehrt, sie liegen dichter gedrängt als in der Norm; ferner ist in ihnen die Zahl der einzelnen Drüsenkerne ganz erheblich vermehrt. Die Tunica propria ist meist unverändert, stellenweise aber verbreitert, das Zwischengewebe innerhalb des Acinus meist sehr spärlich, hie und da etwas verbreitert; kleinzellige Infiltration stellenweise, im Ganzen unbedeutend. In andern Acini hat nicht sowohl eine Vermehrung, als vielmehr eine Erweiterung stattgefunden bei einfacher Epithelschicht; an wieder andern ist das erweiterte Lumen ausgefüllt durch epithelbekleidetete papilläre Excrescenzen der Wand. Während das interstitielle Bindegewebe in allen diesen Partieen ohne sonderliche Veränderungen, höchstens hie und da von kleinzelligen Anhäufungen durchsetzt ist, zeigt es sich an einer umschriebenen Stelle als der wesentlich erkrankte Theil: es ist mächtig verdickt, zum Theil homogen aufgequollen, die Drüsengänge dadurch weit auseinander gerückt und zu schmalen Spalten ausgezogen.

Wir haben hier also nebeneinander in derselben Drüse Veränderungen zweifellos entzündlichen Ursprungs einmal am epithelialen, dann am bindegewebigen Antheil in so ausgeprägter Form, dass jede von ihnen, falls sie in der Drüse die allein herrschende geworden wäre, das Bild einer bestimmten Geschwulstform hervorgerufen haben würde: eines Adenoma acinosum, cysticum, intracanaliculare, eines Fibroma intercanaliculare mit Spaltcystenbildung, je nachdem (Mikrophot. 4).

Frau G., 53 Jahre alt, operirt 28. August 1899. Bemerkte seit $^3/_4$ Jahren in der linken Brust eine langsam wachsende Geschwulst, nachdem sie schon längere Zeit vorher stechende Schmerzen gehabt hatte. Sie hat 4 Kinder selbst gestillt und nie eine Erkrankung der Brustdrüsen gehabt.

Befund: Linke Mamilla stark nach aussen und oben eingezogen und verzogen; 12 cm von der Mammilla nach der Achselhöhle zu sitzt ein mit der Haut verwachsener und oberflächlich ulcerirter Knoten. Achseldrüsen bis kirschgross.

Amputatio mamma mit Ausräumung der Achselhöhle. Der unmittelbar unter der Mamilla sitzende Drüsenkörper ist etwa taubeneigross, ziemlich dick, wenig in die Fläche ausgedehnt, hat auf dem Durchschnitt das Aussehen des „Cystadenoms", nicht des Carcinoms, während der ulcerirte Knoten in der Haut das typische Aussehen des Scirrhus hat. Letzterer hängt mit einem kleinen aberrirten, und ebenfalls cystisch entarteten Mamma-Stückchen zusammen. Die mikroskopische Untersuchung zeigt den ulcerirten Knoten als typischen Scirrhus, in dem Hauptdrüsenkörper aber nichts Krebsverdächtiges. Man sieht hier hauptsächlich Erweiterung der Drüsenkanäle zu runden Räumen, die dichtgedrängt liegen

und reichliche, oft Kalk enthaltende, körnige Inhaltsmassen haben, theils mit, theils ohne Epithelwucherungen und intracanaliculäre Sprossenbildung. Dazwischen spärliche, wenig veränderte Drüsenreste. Das Zwischengewebe ungleich, doch im Ganzen stark kleinzellig infiltrirt, meist verbreitert und verdichtet. An einem kleinen Drüsenabschnitt herrscht durchaus die Verbreiterung des intraacinösen Bindegewebes vor, mit Abplattung der Drüsengänge zu spaltförmigen Gängen und stellenweise beginnenden kolbenförmigen Prominenzen in das Lumen hinein, also das Bild des Fibro-Adenoma intracanaliculare (Fig. 13). — Auch um die Gefässe und Nerven herum findet sich auffallende Vermehrung des Bindegewebes.

Der Fall ist ausgezeichnet einmal durch die Einziehung der Mammilla ohne carcinomatöse Erkrankung der Drüse (denn der isolirte Krebsknoten ist völlig von dem Drüsenkörper geschieden und zu weit entfernt, um hierauf zu wirken), bei blosser chronischer Entzündung, ferner durch die verschiedenen Formen von „Tumoren", welche der Entzündungsprocess in ihr erzeugt hat: das typische „Cystadenom" und das „Fibro-Adenom" nebeneinander, neben interstitiell entzündlichen und sonstigen degenerativen Vorgängen im Drüsengewebe. Auch ist bemerkenswerth, dass eine kleine, ganz weit entfernte aberrirte Mamma die gleiche Veränderung zeigt, wie der Hauptkörper der Drüse, sowie die Entwickelung des Carcinoms auf der ohne Zweifel schon seit längerer Zeit bestehenden chronisch entzündlichen Grundlage.

Frau R., Carcinom. (Mikr. Präparate in der Sammlung). In der freien Drüse stellenweise Vermehrung des Drüsengewebes nach dem Typus des Adenoma acinosum, theils ohne, theils mit ausgeprägter kleinzelliger Infiltration. An andern Stellen Verbreiterung des interstitiellen Gewebes mit Auseinanderdrängung und cystischer Erweiterung der gleichfalls vermehrten Drüsengänge; an dritter Stelle noch intracanaliculäre Wucherungen der Wand in den erweiterten Drüsengängen, theils nur Epithelvermehrung, theils mit Bildung papillärer Excrescenzen. An den durch einfache Vermehrung der Drüsenbeeren ausgezeichneten Acini stellenweise Verdoppelung des Epithels, Auftreten einer basalen Schicht flacher Zellen unter den das Lumen begrenzenden höheren Epithelien; stellenweise eigenthümliche glasige Degeneration des Epithels: das enge Lumen wird umrandet von einem dichten Kranz wohlgefärbter Kerne; nach aussen von diesen folgt bis zu der scharf erkennbaren Tunica propria eine breite ganz farblose durchsichtige Zone, in der aber durch radiäre Linien noch die ursprüngliche Zusammensetzung aus Epithelien angedeutet ist.

Solche und ähnliche, verschiedentlich variirte Befunde hatten wir noch häufig Gelegenheit, bei der daraufhin gerichteten Untersuchung einer grösseren Zahl carcinomatöser Brustdrüsen zu erheben; Mikrophot. 5 und 6 geben Bilder von einem weiteren derartigen Falle,

auf dessen ausführliche Beschreibung wir verzichten; Mikrophot. 7 ist dem weiter unten beschriebenen Fall Sch. entnommen.

Wir begnügen uns, die vorstehenden Protocolle als Beispiele ausführlich wiederzugeben und möchten nur noch kurz zusammenfassend erwähnen, welche Veränderungen im Allgemeinen uns begegnet sind, die wir als chronisch-entzündliche aufzufassen geneigt sind. Ob man sie als Grundlage, als Folge oder zufällige Begleiterscheinung des klinisch und anatomisch dominirenden Carcinoms betrachten will, ist zunächst gleichgiltig. In manchen Fällen scheint das eine, in anderen mehr das andere zuzutreffen; für alle hierher gehörigen Veränderungen aber ist festzuhalten, dass sie durch ihr diffuses Auftreten, durch das gleichzeitige Vorkommen mehrerer Formen in derselben Drüse und durch die innige Verquickung mit interstitiell-entzündlichen Processen eben als entzündliche, nicht neoplastische (im engeren Sinne) zu gelten haben.

Die gemeinste, stets vorhandene und stets als solche gedeutete Entzündungserscheinung ist natürlich die kleinzellige Infiltration, welche das Randgebiet des Carcinoms in meist dichter, aber nicht sehr ausgedehnter Schicht durchsetzt. Sie wird wohl mit Recht als ein Ausdruck des durch das wachsende Carcinom ausgeübten Gewebsreizes betrachtet und ist eine vorübergehende, nicht zu secundären Entzündungsfolgen führende Bildung, weil ihr Gebiet bald von dem fortschreitenden Carcinom aufgezehrt wird. Sehr häufig findet man die kleinzellige Infiltration auch weit entfernt vom Carcinom, dann meist auch mit Veränderung, degenerativer Natur am Bindegewebe und am Epithel zusammen; in diesem Falle wohl nicht mehr als directe Folge der Carcinomreizung aufzufassen. Die Entartung des Bindegewebes stellt sich meist als Aufquellung und Homogenisirung, Sklerose dar, bisweilen mit Verkalkung verbunden, doch kommen auch Veränderungen progressiver Natur, Vermehrung der zelligen und faserigen Elemente vor. An den Gefässen sieht man hier und da Obliteration durch Intimawucherung. Complicirter und daher zum Theil vielfach nicht als entzündlich aufgefasst sind die Veränderungen des eigentlichen Drüsengewebes. Die häufigsten sind ebenfalls degenerativer Natur, Schwund der Epithelien in den Drüsengängen und Beeren, bei gleichzeitiger Verbreiterung und Aufquellung der Tunica propria, Abplattung der Epithelien bei Erweiterung der Gänge; dann aber sehr häufig Wucherungszustände an den Acini, Vermehrung der Beeren, Mehrschichtigkeit des Epithels bis zur Ausfüllung des Lumens, katarrhähnliche Desquamation, endlich papillomartige Wucherung der Innenwand. Sehr häufig ist Erweiterung einzelner Drüsenabschnitte,

mit oder ohne gleichzeitige Epithelwucherung darin. In einem Falle herrscht vielleicht die eine Erkrankungsform ausschliesslich vor, in einem anderen eine andere; sehr häufig aber findet man sowohl „parenchymatöse" als „interstitielle", regressive als progressive Veränderungen durcheinander vor. Von Interesse sind namentlich die epithelialen Veränderungen vom Bilde des Cystadenoms (Schimmelbusch), bezw. Polycystoma epitheliale (Sasse), die man im Kleinen mit allen von den genannten Autoren geschilderten Einzelheiten findet; ferner solche Stellen, welche den deutlich ausgesprochenen Bau des Fibroadenoma intracanaliculare, auf einzelne Drüsenabschnitte beschränkt, zeigen, und auch für diese Geschwulstform die Auffassung als einer nicht specifischen, sondern im Rahmen der chronischen Entzündung auftretenden, nur durch ganz hervorstechende Betheiligung des intraacinösen Bindegewebes in Form excessiver Wucherung ausgezeichnete Veränderung nahelegen. In einem kürzlich operirten Falle, ein 22jähriges Mädchen betreffend, in welchem ein grosser und zwei kleine Knoten von exquisitestem Typus des Fibroma intracanaliculare exstirpirt wurden, fanden sich in den mitgenommenen kleinen Drüsenpartien diffus entzündliche Veränderungen in Form von Aufquellung und leichter, kleinzelliger Infiltration des intraacinösen Gewebes und leichter Erweiterung der Acini. Weiterhin war uns von besonderem Interesse die starke, papillomartige Wucherung der erweiterten Drüsengänge, die wir ausser in dem oben ausführlich beschriebenen Falle von diffuser Mastitis in einem Falle von Carcinom fanden. Nach König sind diese Bildungen äusserst selten und wohl meist als in die Gänge eingebrochene Carcinommassen zu betrachten. Letztere Annahme trifft für meinen ersten Fall sicher nicht zu, in welchem ein Carcinom überhaupt nicht vorlag. Zweifelhaft mag es in dem im Folgenden beschriebenen Fall von Carcinom sein.

Frau Sch., hat seit 24 Jahren eine Fistel in der linken Mamma, seit etwa $^1/_2$ Jahr ist eine Vermehrung der Secretion und stärkere Verhärtung der Umgebung eingetreten. Präparat: Die linke Mamma ist verhärtet, die Warze ganz flach eingezogen, am medialen und unteren Rande so tief, dass eine halbkreisförmige Furche entsteht. Die Ränder dieser Furche sind wallartig erhaben, hart; im äusseren Theil ist der der Furche zugekehrte Abhang nekrotisch, graugrüne Fetzen hängen heraus. Auf dem Durchschnitt zeigt sich im Centrum der Mamma ein etwa kugelförmiger, kastaniengrosser, knorpelharter, gleichmässig weisser Knoten, um ihn herum stark erweiterte Drüsengänge, deren Wände durch eine graulich durchscheinende, fest anzufühlende Wucherung, die stellenweise höckerige, in das Lumen vorspringende Auswüchse bildet, verdickt sind. In solche Gänge gelangt man mit der Sonde von dem nekrotischen Theil

der Randfurche aus hinein. — Ferner sieht man in der Umgebung des weissen Knotens solide Tumormassen von graulich transparentem Aussehen, mit gelben Nestern und Zügen durchsetzt, von exquisit carcinomatösem Aussehen. Unmittelbar unter der Mamilla ist das ganze Zwischengewebe der Drüsengänge von einer gleichmässigen transparenten Gewebsmasse gebildet.

In der Achselhöhle mehrere haselnussgrosse krebsige Lymphdrüsen. Mikroskopisch zeigt sich der grosse weisse Knoten aus einer Bindegewebsmasse bestehend, mit sehr breiten derben Faserzügen, spärlichen Kernen und Gefässen. Das Carcinom hat den Charakter eines Carcinoma simplex mit ziemlich kleinen Zellen. Ein Einbruch in die grossen erweiterten Drüsengänge ist nicht zu constatiren. Die Wand der letztern ist stark verdickt durch Aufquellung des Bindegewebslagers, auf der Innenwand fehlt stellenweise das Epithel, stellenweise ist es vielschichtig gewuchert; das Lumen in der Hauptsache ausgefüllt von gestielt der Wand aufsitzenden Wucherungen von papillomartigem Bau; gefässführende zarte Bindegewebsstränge, mit mächtigen Lagen Epithels besetzt, vielfach mit einander in Verbindung tretend und verschmelzend, sodass grosse Epithelflächen erscheinen, in denen die durchschnittenen Bindegewebszüge Inseln bilden. Die freien Räume zwischen den Balken ausgefüllt mit massenhaften abgestossenen Epithelien und Detritusmassen. Die Stränge des Stromas sind stellenweise sklerosirt, gequollen und trübe, stellenweise verflüssigt, stellenweise enthalten sie sehr weite blutgefüllte Gefässe. — Weiterhin trifft man in der Mamma eine diffuse ungleichmässige kleinzellige Infiltration, die Drüsengänge vielfach in verschiedenem Grade dilatirt, stellenweise offenbar durch Schwund der Wände confluirt, mit theils einschichtigem, theils mehr weniger gewuchertem Epithel. In den das Lumen ausfüllenden Detritusmassen häufig Kalkconcremente, hie und da auch innerhalb der sklerosirten Bindegewebsbalken, und in Krebsnestern. Im Bindegewebe stellenweise Einlagerung scholligen gelbbraunen Pigments. (Zur Veranschaulichung der intracanaliculären Wucherung diene das Mikrophot. 8, das einem alten in meiner Sammlung mit der Bezeichnung „Cystadenom" befindlichen Präparate entstammt.)

Ausser durch die erhebliche intracanaliculäre Wucherung ist der obige Fall von Interesse durch die Verkalkung, welche in Form umschriebener Nester Platz gegriffen hat. Solche wird in der Litteratur hier und da, doch im Ganzen selten erwähnt; Billroth sah keinen Fall von ausgedehnterer Kalkbildung in der Mamma und erwähnt nur aus der älteren Litteratur das seltene Vorkommen kalkiger Schalen um alte Cysten. Mir ist Verkalkung in Form kleiner Nester, wie oben beschrieben, in mehreren Fällen begegnet, und ich glaube, dass sie nicht so ganz selten ist. Einen Fall von umschriebener Petrification möchte ich hierbei noch näher beschreiben, da sie in dieser Form und diesem Maasse anscheinend noch nicht beobachtet, wenigstens nicht beschrieben ist.

Frau M., 65jähr. Frau, früher niemals krank gewesen; hat vor circa

6 Wochen einen Knoten in der linken Brust bemerkt, der seitdem nicht gewachsen ist. Bisweilen ziehende Schmerzen in der Achselhöhle. Man findet in der linken Mamma medianwärts von der Warze einen harten Knoten von Grösse und Gestalt eines Fingergliedes; im inneren oberen Quadranten einen zweiten, etwa bohnengrossen Lipomknoten; in der Achselhöhle eine bohnengrosse Lymphdrüse. Excision beider Knoten aus der Mamma; da auch nach Beschaffenheit des grösseren Knotens (derselbe ist total verkalkt) eine maligne Neubildung sich mit Sicherheit ausschliessen lässt, wird auf Amputation der Mamma und Ausräumung der Achselhöhle verzichtet.

Der grössere Knoten stellt einen länglichrunden, allseitig mit dem Mamma-Gewebe fest zusammenhängenden Tumor von der Grösse einer halben Wallnuss dar. Er fühlt sich höckrig an und ist sehr hart, nur mit einem starken Messer und unter Anwendung ziemlicher Gewalt zu durchschneiden. Auf der Schnittfläche unterscheidet man prominirende völlig verkalkte Balken, zum Theil bis zu mehreren Millimetern dick, dazwischen grössere und kleinere rundliche Räume mit glatter Innenfläche und Spalten mit lockerem Bindegewebe; eine federkielweite cystenartige Höhlung lässt sich eine Strecke weit sondiren.

Nach Entkalkung angefertigte Schnitte zeigen das Bindegewebsgerüst der Mamma zu enormen gleichmässigen kernarmen Balken aufgequollen, zwischen denen noch spärliche Reste von Drüsengewebe, in Form schmaler Gänge und schmaler Hohlräume, sowie einzelne Gefässe erhalten sind. Das verkalkte Gewebe kennzeichnet sich an Hämotoxylinpräparaten durch eine matte blaue Farbe und das gänzliche Fehlen von Kernfärbung, während im Uebrigen die faserige Structur des Bindegewebes unverändert erhalten ist. Hie und da enthalten die Schnitte noch Reste des Kalkes, meist innerhalb des Bindegewebes niedergeschlagen, zum Theil in Spalten des Gewebes in Form von Büscheln und Lagern schlanker, violett gefärbter Crystalle. (Hierzu das Röntgen-Photogramm, Nr. 9.)

Der Anfang dieser Veränderung, deren Entwickelung ohne Zweifel einen viel längeren Zeitraum in Anspruch genommen hat, als der Patientin bekannt war, bestand im wesentlichen in einer Aufquellung und Sklerosirung des interstitiellen Gewebes, welches, sei es durch Ischämie infolge der eigenen mächtigen Schwellung, sei es durch den Einfluss des Alters, einer langsamen Nekrose und Petrification anheimfiel. Unter Berücksichtigung der Bedingungen, unter denen diese Homogenisirung und Sklerosirung des interstitiellen Gewebes in der Mamma sonst beobachtet wird, erscheint die Annahme, dass ein schleichender, einen umschriebenen Abschnitt der Drüse betreffender entzündlicher Process die Veranlassung der Erkrankung gegeben hat, wohl als das nächstliegende. Man könnte die Ursache auch in lediglich senilen Ernährungsstörungen sehen, doch scheint mir das umschriebene Auftreten an einem einzelnen Drüsenabschnitt hiergegen zu sprechen.

Billroth erörtert die Frage, inwieweit das Entstehen von

Carcinomen auf dem Boden von chronisch-entzündlichen Processen der Mamma angenommen werden kann, mit dem Resultat, dass hierfür keine hinlänglich zuverlässigen Beispiele bekannt sind. Ich glaube als hierfür doch wohl verwerthbare Fälle zwei anführen zu können, einmal den oben näher beschriebenen (pag. 121), Frau Sch., welche 24 Jahre lang eine Fistel trug, in deren Umgebung sich im letzten halben Jahre das Carcinom entwickelte, und den folgenden.

Frau L., 72 Jahre alt, hatte vor 41 Jahren im Wochenbett eine Entzündung der rechten Brust, welche durch Einschnitt zur Heilung gebracht wurde. Seitdem war die Brust gesund bis vor 2 Jahren, wo an der Narbe sich ein Knoten bildete. Diesen behandelte sie mit Pflaster; seit 1 Jahr ist er aufgegangen und hat seitdem fortwährend Flüssigkeit abgesondert.

Befund: Mässig gut genährte, für ihr Alter rüstige Frau. Im äussern untern Quadranten der rechten Mamma ein tief eingezogener trichterförmiger Defect, dessen Rundung etwa $1^1/_2 : 2^1/_2$ cm weit ist, die Umgegend hart infiltrirt. Das Geschwür ist fest mit der Unterlage und der Haut der nächsten Umgebung verwachsen. In der Achselhöhle keine Drüsen fühlbar. — Amputatio mammae mit Ausräumung der Achselhöhle. — Der Geschwürsboden erweist sich als ein harter kleiner Scirrhus; die übrige Mamma ist sehr atrophisch, sonst ohne auffallende Veränderungen. Im Achselhöhlenfett einige kleine Drüsen, in denen keine Metastasen nachzuweisen sind.

Schimmelbusch giebt an, dass unter 43 Fällen von sog. „Cystadenom" dreimal sich später ein Carcinom entwickelt hat; auch unter den Fällen von Sasse sind solche, bei denen mit Wahrscheinlichkeit angenommen werden kann, dass die neben dem Carcinom gefundene cystadenomartige, diffuse Drüsenerkrankung schon vor dem Carcinom entstanden ist. Schliessen wir uns der Ansicht von König, die auch von Oberst in seinen klinischen Besprechungen stets vertreten worden ist, an, dass diese Affectionen keine eigenartigen Tumoren, sondern chronische Entzündungen sind, so erscheint uns doch das relativ häufige Auftreten der Carcinome auf solchem Boden durchaus in Analogie mit den Carcinomen an anderen Stellen des Körpers. In welcher Weise das Carcinom sich aus oder in dem so oder so veränderten Drüsengewebe entwickelt, ist bekanntlich eine vielumstrittene und noch immer ungelöste Frage, die hier nicht näher erörtert werden soll. Giebt es doch Fälle, in denen es schon schwer genug ist, sich auf Grund der histologischen Untersuchung klar zu werden, ob man ein Carcinom vor sich hat oder nicht, da es ein ganz untrügliches, histologisches Kriterium des Carcinoms in den ersten Anfängen eben noch nicht giebt.

Schimmelbusch hatte unter seinen Fällen keine solchen und erklärt die Differentialdiagnose zwischen Cystadenom und Carcinom für sehr leicht, während Billroth die lediglich histologische Unterscheidung maligner und nicht maligner Tumoren für manchmal unmöglich hält.

Frau W., 29 Jahre alt, bemerkte vor 5 Jahren während der ersten Schwangerschaft Schmerzen in der rechten Brust, die sich bei der Lactation verstärkten, später schwanden, und bei der zweiten Schwangerschaft, vor 2 Jahren, wiederholten. Damals bemerkte sie auch einen kleinen Knoten in der rechten Mamma, der allmählich, in der letzten Zeit schneller, gewachsen sein soll.

Pat. ist eine im Allgemeinen gesunde Frau von mittlerem Ernährungszustande. In der rechten Mamma im oberen inneren Quadranten fühlt man einen etwa wallnussgrossen, sehr derben, gegen das umgebende Gewebe ziemlich scharf umschriebenen Knoten, dessen Verwachsung mit der Haut und den unterliegenden Theilen eben zu beginnen scheint; die Haut ist über dem Tumor etwas weniger verschieblich als sonst. — In der Achselhöhle einige wenig geschwollene, nicht schmerzhafte Drüsen.

Therapie: Zunächst Excision des Knotens; dann, da der Tumor auf dem Durchschnitt carcinomverdächtig aussieht und das übrige Gewebe der Mamma verändert, leicht geröthet, körnig erscheint, Amputation der Mamma und Ausräumung der Achselhöhle.

Präparat: Der aus der Drüse, mit dem er überall innig zusammenhängt, herausgeschnittene Knoten hat auf dem Durchschnitt zum grössten Theile ein wabenartiges Aussehen: zahlreiche runde, leicht vortretende, trüb gelbliche Pfröpfe, dazwischen durchscheinendes derbes Bindegewebe. Ein kleinerer Abschnitt sieht mehr homogen, sarkomartig aus, gleichmässig durchscheinend und succulent, lässt auf der Schnittfläche nur spärliche drüsenähnliche Elemente erkennen. — Die übrige Mamma zum Theil indurirt, mit erweiterten Canälen und kleinen Cysten, zum Theil anscheinend unverändert. Die Achseldrüsen gross, weich, ohne verdächtige Einlagerungen.

Nach Härtung in Alcohol hat sich der makroskopisch verschiedene Habitus des Knotens völlig ausgeglichen, beide Theile sehen gleichmässig gemustert, etwa wie eine durchschnittene gefüllte Bienenwabe aus. Der Unterschied war sonach offenbar nur durch stärkeren Flüssigkeitsgehalt im Gewebe des einen Theiles bedingt. Auch mikroskopisch verhalten sich beide Theile vollkommen gleich. Eine brustdrüsenähnliche Anordnung ist nicht mehr erkennbar, man sieht ein Bild, das eher an eine Colloid-Struma erinnert: dichtgedrängte runde weite Räume, hie und da durch Schwund der Zwischenwände confluirend, mit meist mehrschichtigem, stellenweise stark gewuchertem Epithel, die Lumina von einer körnigen, mit Zellen mehr oder weniger durchsetzten Masse erfüllt. Das Zwischengewebe vielfach stark kleinzellig infiltrirt, stellenweise hyalin aufgequollen, vielfach Einlagerungen scholligen gelbbraunen Pigments enthaltend. (Mikrophot 10.)

In der Grenzschicht gegen die weniger auffällig veränderte Drüse sind die Uebergangsstadien von der einfachen Wucherung der Acini, mit

allmählig beginnender Dilatation, bis zur Erzeugung des oben beschriebenen grossmaschigen Netzes, gut zu verfolgen. Man sieht in den Acini zuerst die Epithelien einzelner Beeren grösser werden, das Lumen sich erweitern, Epithelvermehrung auftreten, die Räume verschmelzen und so fort. Gleichzeitig im intra- und inter-acinösen Bindegewebe kleinzellige Infiltration. (Mikrophot. 11.)

In den übrigen Theilen der Drüse sind an den Acini hauptsächlich leichte entzündliche und degenerative Processe wahrnehmbar, die Contouren der Acini sind vielfach unscharf, das intraacinöse Bindegewebe gequollen, leicht kleinzellig infiltrit, die einzelnen Beeren undeutlich, verkleinert, das Epithel lückenhaft.

Die Achseldrüsen sind einfach hyperplastisch, ohne carcinomverdächtige Einlagerungen.

Soweit wäre der Fall wohl ohne Schwierigkeit als ein umschriebenes „Cystadenom", als eine gutartige Affection zu deuten. Bei genauerer Durchsicht in seinen offenbar ältesten Theilen, wo das interstitielle Gewebe die stärksten Veränderungen durch Sklerose erfahren hat, stösst man aber auf Bilder, wo man kaum mehr in der Lage ist, diese Auffassung festzuhalten. Unregelmässige, kleine, des Lumens entbehrende Epithelnester, umschlossen von derbem, schwieligem Bindegewebe, erinnern hier so an manche Formen des Carcinoms, dass man sich nicht des Gedankens erwehren kann, hier die ersten Anfänge eines solchen vor sich zu haben (Mikrophot. 12). Dass es so ist, kann natürlich ebensowenig bewiesen werden wie das Gegentheil, und zwei Beobachter können hier leicht zu ganz entgegengesetzter Auffassung kommen. Man muss eben in solchen Fällen noch alle übrigen anatomischen und klinischen Momente zu Hilfe nehmen, und damit scheint es mir doch berechtigt, den Fall als gutartigen aufzufassen.

Frau H., 31 Jahre alt, kinderlos, früher immer gesund, bemerkte vor 4—5 Jahren zufällig einen haselnussgrossen Tumor in der linken Brust, der keine Beschwerden machte. In den letzten $^3/_4$ Jahren ist er stärker gewachsen, auch fühlt Patientin hier und da leichtes Stechen in der linken Brust. Seit derselben Zeit hat sie auch in der rechten Brust Knotenbildung beobachtet.

Befund: Linke Mamma etwas grösser als rechte, linke Mamilla etwas weniger prominent, doch nicht eigentlich eingezogen. Hautvenen über der linken Mamma etwas erweitert; im oberen äusseren Quadranten der Drüse fühlt man eine hühnereigrosse, höckerige Geschwulst, gut verschieblich, nicht druckempfindlich, an welche sich nach unten eine kleinere anschliesst. Im inneren, unteren Quadranten fühlt man eine mehr diffuse, taubeneigrosse Härte. In der linken Achselhöhle einige leicht geschwellte, nicht sehr harte Drüsen. Im äusseren, oberen Quadranten der rechten Mamma findet sich eine nicht ganz scharf abgegrenzte taubeneigrosse, geschwulstartige Verhärtung.

Die linke Mamma wird am 6. August 1899 total entfernt, und, da ihr Aussehen auf dem Durchschnitt das einer gutartigen Neubildung ist, auf die Ausräumung der Achselhöhle verzichtet.

Der grösste, etwa hühnereigrosse Knoten erscheint scharf umschrieben, im grössten Theil seiner Circumferenz durch einen klaffenden, nur durch zarte, lockere Bindegewebsmaschen überbrückten Spalt von den übrigen Drüsen getrennt; die anderen Knoten sind nicht so scharf abzugrenzen.

Mikroskopisch besteht der grosse und die als Knoten deutlich herauszufühlenden kleineren Tumoren aus stark gewuchertem Drüsengewebe ohne erhebliche Dilatation und ohne stärkere Betheiligung des Zwischengewebes; sie geben das exquisite Bild des „Adenoma acinosum". Der übrige Drüsenkörper, welcher voluminös ist, im Ganzen gleichmässig weiss aussieht, hier und da aber kleine erweiterte Gänge erkennen lässt und sich höckerig anfühlt, zeigt verschiedene Veränderungen. Die dem Normalen noch am ähnlichsten Theile zeigen nur leichte, kleinzellige Infiltration zwischen den Drüsenbeeren, leichte Auflockerung des intraacinösen Bindegewebes, hier und da Lückenhaftigkeit des Epithels, keine proliferativen Erscheinungen. An anderen Stellen findet sich schon eine erhebliche Zunahme der Acini und ihrer Beeren, verbunden mit stärkerer, auch das interstitielle Bindegewebe betreffender Zellinfiltration; weiterhin treten dann an den gewucherten Acini noch Dilatation, Epithelwucherung in verschiedener Form und Ausdehnung auf, stellenweise entsteht hier wieder das vollkommen ausgeprägte Bild des „Cystadenoma". In diesen Theilen ist die interstitielle kleinzellige Infiltration sehr lebhaft, und es finden sich hier auch Partieen, an denen die Anordnung der epithelialen Bestandtheile sich weit vom Regulären entfernt und stark an das Carcinom erinnernde Formen annimmt, so dass man, auch wenn man nicht den ersten Beginn des Carcinoms als gegeben betrachten will, sich doch des Carcinomverdachtes nicht erwehren kann.

Also auch in diesem Falle eine ganze Mustersammlung entzündlicher Veränderungen neben den ausgebildeten Formen zweier verschiedenen „Adenome", das eine mit ausgesprochener Kapselbildung, und dabei die Schwierigkeit festzustellen, ob bereits Carcinom vorliegt oder nicht.

In Rücksicht auf die Schwierigkeit, in manchen Fällen eine exacte Differentialdiagnose zu stellen, sowie auf das doch unzweifelhaft häufige Entstehen der Carcinome auf chronisch-entzündlichem Boden, empfiehlt Prof. Oberst schon seit vielen Jahren, alle derartigen Fälle lieber etwas energischer operativ als conservativ zu behandeln. Mammae, die unzweifelhaft chronisch erkrankt sind und irgend welche Beschwerden machen, mit Achseldrüsenschwellung einhergehen, sollte man ruhig entfernen; eine wirksame Beruhigung der doch immer an Krebs denkenden Frauen ist sehr häufig auf anderem Wege doch nicht zu erzielen, und auch die objective Gefahr darf, wie uns scheint, nicht zu gering angeschlagen werden.

Bei der Besprechung der Aetiologie der Brustdrüsengeschwülste hat Billroth die verschiedenen in Betracht kommenden Hypothesen einer ausführlichen Erörterung unterzogen mit dem Resultate, dass die Eigenart des Organs hinsichtlich seines Baues, seiner Entwicklung, seiner Functionsverhältnisse von maassgebender Bedeutung für die Art der in ihm auftretenden Erkrankungsformen, speciell der Neubildungen, ist, dass aber eine genügende Erklärung für diese aus jenen Eigenschaften allein heraus nicht möglich ist, vielmehr immer noch ein Reiz hinzukommen muss, der das abnorme Wachsthum auslöst. Auch für die von uns im Anschluss an König als chronisch-entzündliche bezeichneten Mamma-Erkrankungen (zu denen auch das von Billroth als Adenoma diffusum und Cystadenoma geführte Krankheitsbild [Fig. 28 und 29 bei Billroth] gerechnet werden muss), hat sich nach den Erhebungen der verschiedenen Autoren herausgestellt, dass keines der vielleicht als prädisponirend denkbaren Momente: Jungfräulichkeit oder mehrfache Mutterschaft, Schwangerschaft oder Wochenbett, Stillen oder Nicht-Stillen, Pubertät oder Klimacterium eine wirklich entscheidende Rolle bei der Entstehung der Affection bildet. Hierzu muss nothwendigerweise noch ein „Reiz", ein von ausserhalb der Drüse kommendes Agens mitwirken. Wiederholt einwirkende, geringfügige Traumen spielen vielleicht auch eine grössere Rolle; Billroth bespricht diesen Punkt ohne befriedigendes Ergebniss, findet insbesondere eine Schwierigkeit darin, dass Tumoren verhältnissmässig häufig im oberen, äusseren Quadranten auftreten, während doch die untere Hälfte der Drüse durch das anliegende feste Corset mehr Druckwirkungen ausgesetzt sei. Ich möchte Billroths Erörterungen folgende Hypothese, die nicht mehr als eine solche zu sein beansprucht, hinzufügen. Mir scheint die Vermuthung nicht ganz abweisbar, dass Irritamente, deren Natur zunächst ganz dahingestellt sein mag, auf dem Wege der Invasion von aussen durch die Warze in die Mamma hineingelangen können. Wir wissen aus den Versuchen mehrerer Autoren, dass es mit Sicherheit möglich ist, durch Inunction sowohl unbelebte Substanzen als auch Infectionserreger durch die unverletzte Haut hindurchzubringen. Die Brustwarze mit ihren doch relativ weiteren Milchgangöffnungen stellt für derartige „Inunctionen" gewiss eine günstige Eingangspforte dar, und sie ist bei der Art der Kleidung einer fortwährenden Reibung mit mehr oder weniger reinen Kleidungsstücken ausgesetzt. Es scheint mir nicht undenkbar, dass auf diese Weise vielfach Stoffe in sehr geringen Mengen aber dauernder Zufuhr zunächst in die Milchgänge, von da theils in diese, theils durch die

Fig. 1.

Fig. 2.

Fig. 3.

Fig. 4.

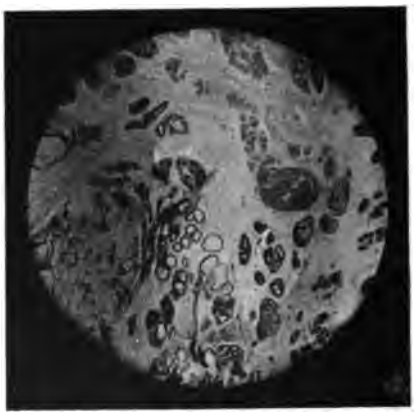

Fi

Fig. 5.

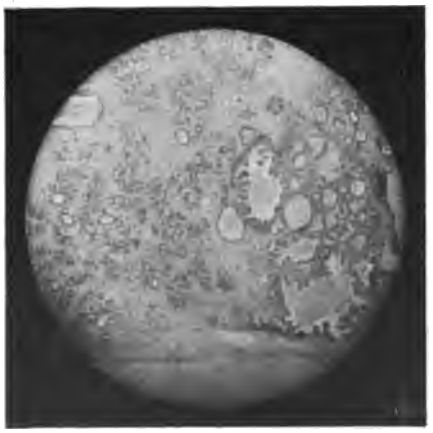

Fig. 6.

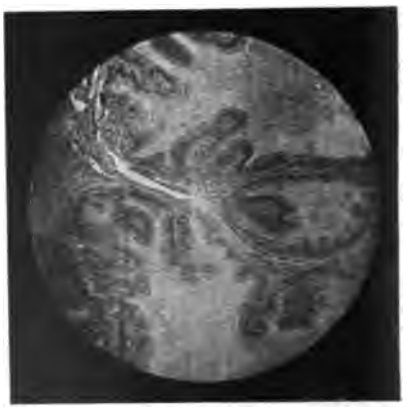

Fig. 7.

Fig. 8.

. 9.

Fig. 10.

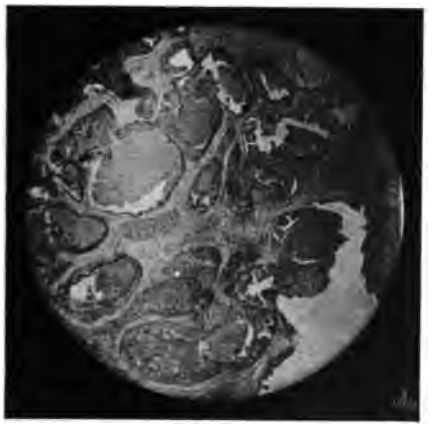

Fig. 11.

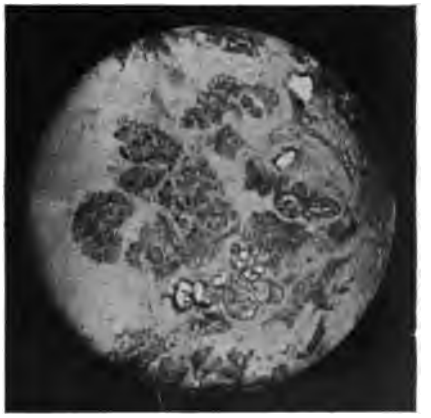

Fig. 12.

Fig. 13.

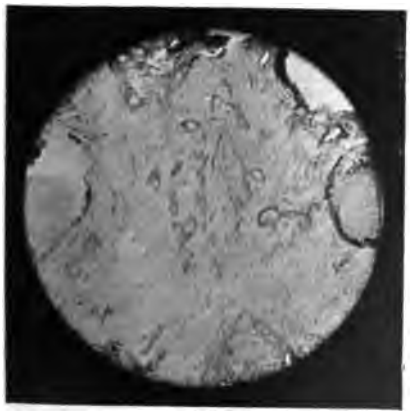

'. Vogel in Leipzig.

Druck von August Pries in Leipzig.

LIBRARY

jene begleitenden Lymphbahnen, in das Lumen der Drüse gelangen können. Je nach ihrer Art, Vertheilung auf die Gewebsbestandtheile, nach dem vorhandenen physiologischen Zustand der Drüse u. s. w. mögen dann die histologischen Producte verschieden, mehr „parenchymatös" oder „interstitiell" sein. Inwieweit solche Irritamente eigentlich infectiöser Natur, dass heisst lebende und in gewissem Grade virulente Bacterien sind, lässt sich der Natur der Sache nach kaum nachweisen. Dass es Bacterien sein können, wird durch die ungemein häufig beobachtete gleichzeitige Anschwellung der regionären Lymphdrüsen nahegelegt, wenn auch nicht ausgeschlossen werden kann, dass secundär, in den erkrankten Theilen, erweiterten Räumen, Secretansammlungen, sich etablirende Bacterien dies veranlassen. Vielleicht liesse sich auf experimentellem Wege auf der Grundlage der eben skizzirten Hypothese der Aetiologie der chronischen Mastitis näherkommen.

Erklärung zu den Abbildungen auf Tafel V. VI.

1. Fall Tr. Verschiedene Formen der cystischen Erweiterung und der Epithelwucherung, z. Th. mit Vacuolenbildung; im Bindegewebe kleinzellige Infiltrationen. Hartn. Obj. IV.

2. u. 3. Frau B. Mastitis chron. diffusa prolifera cystica. Wucherungs- und Degenerationsvorgänge an den Acini, leichte Dilatation. Hartn. Obj. II.

4. Fall K. Mastitis chron. bei Carcinom. Einfache Dilatation der Gänge, stellenweise intracanaliculäre Proliferation, an einer Stelle Aufquellung des interstitiellen Gewebes mit Bildung von „Spaltcysten". Hartn. Obj. II.

5. Mastitis chron. bei Carcinom. Cysten mit intracanaliculärer Wucherung. Hartn. Obj. II. (Nicht näher beschriebener Fall.)

6. Proliferation innerhalb der Cyste (von 5) bei stärkerer Vergrösserung. Hartn. Obj. V. Hohes Cylinderepithel.

7. Fall Sch. Mastitis chron. cystica bei Carcinom. Hartn. Obj. II.

8. Mastitis chron. cystica prolifera intracanalicularis. Sammlungspräparat. Hartn. Obj. II.

9. Verkalkter Knoten i. Mamma, Röntgen-Photogramm.

10. Fall W. Mastitis chronica cystica. Hartn. Obj. II.

11. Derselbe Fall. Grenzschicht des Knotens. Proliferation und beginnende Cystenbildung. Hartn. Obj. II.

12. Derselbe Fall. Carcinom verdächtige Stelle aus dem Knoten. Hartn. Obj. IV.

13. Fall G. Diffuse chronische Mastitis bei Carcinom. Stelle vom Habitus des Fibro-Adenoma intracanaliculare. Hartn. Obj. II.

V.

Aus der chirurgischen Universitätsklinik (Prof. v. Eiselsberg) in Königsberg i. Pr.

Ueber Paget's disease.

Von

Dr. Oscar Ehrhardt,

Volontärarzt der Klinik.

(Mit Tafel VII. VIII.)

Die Diagnose des Carcinoms der Mamma pflegt fast nie besondere Schwierigkeiten zu machen, sobald der Krankheitsprocess einen gewissen Grad erreicht hat. Sein klinisches Bild ist heute, Dank den Untersuchungen Billroth's, Winiwarter's u. A., den übrigen pathologischen Processen der Brustdrüsen gegenüber so scharf abgegrenzt, dass nur mehr die Erkennung der Krankheit in ihren Anfangsstadien, die Frühdiagnose schwierig bleibt.

Man hat sich früher bemüht die Diagnose zu verfeinern, indem man eine ganze Anzahl klinisch und anatomisch definirter Unterarten des scheinbar einheitlichen Bildes unterschied; hierdurch sollte ein Urtheil über Prognose und Verlauf des einzelnen Falles gewonnen werden. Von diesen durch Velpeau vertretenen Bestrebungen ist nicht viel mehr übrig geblieben. Meist kann man sich mit der Carcinom-Diagnose begnügen, und nur selten wird die Unterscheidung des alveolären, tubulären, scirrhösen oder gallertigen Typus klinischen Werth besitzen.

Trotzdem ist es allgemein bekannt, dass der Verlauf des Mammakrebses innerhalb weiter Grenzen schwanken kann. Neben fast foudroyant verlaufenden Fällen, die unaufhaltsam und durch operative Eingriffe unbeeinflusst, sehr rasch zum Tode führen, giebt es andere, die durch Jahre immer wieder mit kleinen Recidiven zur Operation kommen. Langsam schleicht hier die Erkrankung auf der vorgeschriebenen Strasse der regionären Lymphbahnen weiter, bis sie endlich die inneren Organe befällt und zum Marasmus führt.

Das Bestreben, Unterarten der Krankheit zu unterscheiden, besitzt darum volle Berechtigung, wenn wir auch heute noch nicht die Principien kennen, nach denen eine solche Scheidung vorgenommen werden kann.

Im Folgenden soll der Versuch gemacht werden, auf Grund eines in der Königsberger chirurgischen Klinik beobachteten Falles, ein bisher von deutschen Autoren sehr selten gesehenes Krankheitsbild zu beschreiben, das durch Verlauf und anatomischen Befund völlig isolirt dasteht, schon in seinen Anfangsstadien diagnosticirbar ist, bei dem aber verhängnissvolle diagnostische Fehler ausserordentlich nahe liegen. Es ist die von Paget zuerst beschriebene Affection der Warze, in deren Gefolge sich Mammacarcinome entwickeln.

Die ca. 60jährige Patientin, Kaufmannsfrau aus Kowno, giebt an, dass sie bis zu ihrem jetzigen Leiden im wesentlichen gesund gewesen ist. Vor 5 Jahren bildete sich in der Haut der rechten Mamilla eine Reihe kleiner, intensiv gerötheter Knötchen, die sich mit Schorfen bedeckten und spärlich Secret absonderten. Als die Röthung und Schorfbildung allmählig auch die Areola ergriffen hatte, suchte Patientin ärztliche Hilfe auf. Der Process wurde für ein Ekzem erklärt und als solches behandelt. Einen Erfolg hatte die eingeleitete Therapie nicht, vielmehr schritt die Erkrankung weiter fort und breitete sich in handtellergrosser Ausdehnung auch über die Haut der Mamma aus.

Vor zwei Jahren bemerkte Patientin einen harten Knoten im oberen äusseren Quadranten der Drüse. Dieser hatte angeblich keinen Zusammenhang mit der Affection der äusseren Haut. Auch hierauf wurde die Diagnose nicht geändert. Die behandelnden Aerzte waren so sehr von der ekzematösen Natur des Leidens überzeugt, dass sie diesen Tumor als eine Lymphdrüsenschwellung vom Ekzem aus auffassten. Besondere subjective Beschwerden machte das Leiden der Patientin auch dann nicht; ein geringes Jucken und das beständige Feucht- und Wundsein der Haut blieben die einzigen Symptome.

Als die Hautaffection sich weiter ausdehnte, der Knoten in der Mamma an Grösse zunahm und Patientin abmagerte, consultirte sie Herrn Professor von Eiselsberg.

Patientin ist schwächlich gebaut, etwas kachectisch. Die inneren Organe boten keinen besonderen Befund. In der Mitte der rechten Brustdrüse ist ein handtellergrosser, scharf umschriebener Bezirk von einer nässenden, intensiv gerötheten, ganz oberflächlichen Exfoliation eingenommen. Einzelne dickere, weissliche Epidermisfleckchen liegen auf diesem sammetrothen Grunde, der sonst von den oberflächlichen Epidermisschichten entblösst, im wesentlichen vom Papillarkörper gebildet scheint. Hier und da sieht man braune, eingetrocknete Krusten, es besteht eine spärliche, fast rein seröse Secretion. Die Warze ist nicht mehr deutlich erkennbar, eine ringförmige Delle bezeichnet ihre frühere Lage. An den Rändern geht der Defect mit kaum merklicher Niveaudifferenz in die normale Haut über. Während die äusseren Partien der Exfoliation für das Gefühl normal sind, wird das Centrum von einem harten, fast

hühnereigrossen, länglichen Tumor eingenommen, der weit in die Tiefe des Drüsengewebes reicht und hier mit einem Fortsatz sich in den oberen äusseren Quadranten der Mamma erstreckt. Der Tumor bietet für das Gefühl das gewöhnliche Bild des Mammacarcinoms.

Die Untersuchung der Achselhöhle lässt nicht mit Sicherheit Lymphdrüsenschwellungen nachweisen. In der Tiefe scheint eine eben fühlbare, kaum haselnussgrosse Resistenz zu bestehen, möglicherweise eine Lymphdrüsenmetastase. Anderweitige Metastasen sind nicht zu constatiren.

So wichen Befund und Anamnese von dem hergebrachten Bilde des Mammacarcinoms weit ab und zwangen zu der Diagnose: Pagets disease, ohne dass andere Erkrankungen differentialdiagnostisch hätten in Frage kommen können.

Die Amputation wurde in der typischen Weise mit Ausräumung der Achselhöhle vorgenommen; in der Axilla fand sich eine bohnengrosse Lymphdrüsenmetastase. Der Wundverlauf war ein reactionsloser; die Wunde heilte per primam. 4 Monate nach der Operation stellte sich die Patientin wegen zunehmender Schwäche wieder vor. Es bestand eine metastatische carcinomatöse Pleuritis, der sie einige Monate später erlag. Die Operationswunde bot keinen besonderen Befund, auch in der Achselhöhle kein Recidiv.

Bei der makroskopischen Betrachtung der amputirten Brustdrüse zeigt sich, dass die Affection der Haut nur im Centrum, in der Gegend der früheren Warze, mit dem Tumor verwachsen ist. An den anderen Stellen dehnt sie sich flächenhaft aus und ist gegen das darruntergelegene, normal erscheinende Mammagewebe durch die verbreiterte weissliche Cutisschicht deutlich erkennbar abgegrenzt. Nirgends ist in der Peripherie ein Fortschreiten in die Tiefe wahrzunehmen. Von der hühnereigrossen, mässig harten Geschwulst im Mammagewebe lässt sich auf der Schnittfläche reichlich Krebssaft abstreichen. Die Schnittfläche ist grauröthlich, granulirt, lässt nirgends Degenerationsvorgänge (Nekrosen, Blutungen) erkennen. Gegen das umliegende Mammagewebe ist die Neubildung ziemlich scharf abgesetzt.

Die frische Untersuchung des Krebssaftes wie der Hautaffection im Zupfpräparat musste aus äusseren Gründen unterlassen werden. Zur mikroskopischen Untersuchung wurden Gewebsstückchen theils in Formalin, theils in Flemming'scher Lösung fixirt, die Färbung der Schnitte wurde mit Hämalaun-Eosin, resp. Saffranin, theilweise mit der Weigert'schen Färbung elastischer Fasern und mit Unnas polychromem Methylenblau vorgenommen.

Die Beschreibung des mikroskopischen Befundes soll in der Weise vorgenommen werden, dass zunächst die Randpartieen der Hautaffection, die noch keine Spur von Carcinom zeigten, beschrieben werden. Ich nehme an, dass diese Stellen den jüngsten Stadien entsprechen und dass sie einen Rückschluss auf die Enstehung des ganzen Processes gestatten.

Die Epidermis zeigte in den makroskopisch normal erscheinenden Theilen keine wesentlichen Veränderungen gegenüber dem gewohnten Bilde, abgesehen von einer ziemlich lebhaften Durchsetzung mit Leukocyten in der unmittelbaren Umgebung der Ulceration; die unterste Zell-

lage zeigt mässig reichliche Pigmentablagerung. In den Randpartieen der erkrankten Stelle ist sie sehr stark verdickt, oft bis zur dreifachen Zellschicht. Der Pigmentgehalt der untersten Lage ist völlig verschwunden. Zwischen den Epidermisepithelien treten helle, wie gequollen erscheinende Zellen auf, die mit Vorliebe in den unteren Schichten des Rete Malpighi liegen, aber auch in allen anderen, sogar im Stratum corneum sich ziemlich häufig finden. Durch ihr Auftreten ist der Bau der Epidermis in Unordnung gerathen, die Unterscheidung der verschiedenen Zelllagen lässt sich an manchen Stellen kaum mehr durchführen, nirgends mehr tritt die sonst so regelmässige Folge der einzelnen Epidermisschichten uns entgegen. Die neu auftretenden Zellen übertreffen an Grösse die normalen Epidermisepithelien, ihr Protoplasmahof ist homogen, zeigt nirgends Verhornungsvorgänge, der Kern ist sehr gross und chromatinreich. In der Körnerschicht fällt die structurlose Beschaffenheit ihres Protoplasmas, gegenüber den Keratohyalinkörnchen der normalen Epithelien besonders scharf ins Auge. Oft sind sie in irgend einem Stadium der Mitose begriffen. Ganz vereinzelt ist der periphere Theil des Protoplasmas hyaliner Veränderung unterworfen, so dass eine Einkapselung der Zellen mitunter vorgetäuscht wird. Die hellen Zellen liegen entweder isolirt oder in ganzen maulbeerförmig gegen die übrige Epidermis abgegrenzten Nestern, die von den verhornenden Zellen des Stratum-Malpighi wie von einer Kapsel umschlossen werden. Möglicherweise sind diese Nester, deren Einzelindividuen häufig ebenfalls mitotische Kerntheilungen zeigen, Producte der Theilung einer solchen Zelle. Mehrkernige Zellindividuen sind nicht allzuselten. Vereinzelt liegen in ihrem Protoplasma Hohlräume von wechselnder Grösse, ohne bestimmte Beziehung zum Zellkern. Ein Vergleich mit der Vacuole des Protozoenkörpers scheint dadurch ausgeschlossen.

Weiter nach dem Centrum der Affection zu erfolgt eine seröse Exsudation zwischen die Schichten des Stratum Malpighi. Indem das Exsudat sich flächenhaft ausbreitet, wird die relativ wenig veränderte obere Epidermisschicht von der daruntergelegenen, die in ihren 3—4 Zelllagen meist reichlich die geschilderten hellen Zellen zeigt, weit abgehoben. In dem anfangs rein serösen Exsudat treten kleine polynucleäre, wenig protoplasmareiche Zellen auf, die wohl mit Sicherheit als Leukocyten zu deuten sind; vereinzelt schwimmen darin grössere Zellen mit hellem Protoplasma und runder Gestalt, bisweilen auch mit auffallend scharfem Contour begrenzte, fast an encystirte Zellen erinnernde Formen. Sie entsprechen freigewordenen hellen Zellen.

Indem sich die obere Schicht über dem Exsudat völlig abhebt und abstösst, liegen die unteren Epidermislagen frei da. Dies ist auch in den centralen Theilen der Exfoliation der Fall und nirgends liegt direct das Bindegewebe zu Tage. An den Stellen, an welchen auf diese Weise nur eine geringe Schicht der Epidermis noch vorhanden ist, schrumpft diese wieder durch Eintrocknen zusammen; die hellen Zellen erleiden dabei keine wesentliche Veränderung, sie scheinen von dem Eintrocknungsprocess nur sehr wenig geschädigt zu werden. An diesen exfoliirten Stellen bilden sich über dem äusseren Niveau Krusten, in welche eingeschlossen vereinzelt ebenfalls jene geschilderten hellen Zellen zu finden

sind; auch innerhalb der Krusten büssen sie nur wenig von ihren charakteristischen Merkmalen ein.

Die Veränderungen an der Epidermis, die kurz zusammengefasst in einer Auflockerung des Epithelverbandes durch das Auftreten neuer fremdartiger Zellen charakterisirt sind, setzten sich auf die Anhangsgebilde der Epidermis, an den Haarscheiden entlang in die Tiefe fort.

Die oberste Schicht der Cutis ist normaler Weise gekennzeichnet durch eine Lage dicht verfilzter elastischer Fasern, von der aus feinste Fäserchen in senkrechter Richtung bis dicht an die Epidermis heraufsteigen. Dieser elastische Faserfilz giebt, da er, dicht unter der Epidermis gelegen, in die Spitzen der Papillen aufsteigt, ein getreues Abbild des Papillarkörpers. In dieser obersten Cutisschicht spielen sich nun wesentliche Veränderungen ab, die schon makroskopisch durch die erwähnte derbe, weisse, verbreiterte Zone erkennbar sind. Während normaler Weise zwischen der elastischen Lage des Papillarkörpers und dem Stratum Malpighi ein schmaler zellfreier, von Fibrillen eingenommener Raum sich befindet, hat sich an den erkrankten Stellen, dort wo eine Carcinomentwickelung noch nicht stattgefunden hat, eine mehr oder minder breite, oft der 5 bis 6 fachen Dicke der Epidermis entsprechende Lage von Granulationsgewebe gebildet. Man sieht dies am klarsten an den mit Weigert'schen Resorcin-Fuchsin und Hämalaun doppelt gefärbten Präparaten. Die elastische Lage verläuft hierbei von den normalen Hautpartieen aus ununterbrochen weiter fort. An den erkrankten Stellen bildet das elastische Gewebe eine scharfe Trennungslinie zwischen entzündlich verändertem und weniger afficirtem Cutisgewebe: Epidermiswärts liegt das Granulationsgewebe, auf der anderen Seite fast normal erscheinendes Unterhautzellgewebe. Das Granulationsgewebe bietet die gewöhnliche Beschaffenheit jungen Granulationsgewebes. Ueberall ist es von sehr zartwandigen Blutgefässen durchzogen. Die Gefässscheide dieser, am besten als Uebergangsgefässe oder etwas vergrösserte Capillaren zu bezeichnenden Blutgefässe, wird häufig nur von der Intima und einer Bindegewebsschicht gebildet. Die Zellen des Granulationsgewebes sind bald kugelig, bald spindelförmig, oft haben sie spärliche Fibrillen abgeschieden. Besonderes Interesse erweckt das Verhältniss dieses Granulationsgewebes zu der darüberliegenden, in der oben geschilderten Weise veränderten Epidermis. Es macht an vielen Stellen den Eindruck, als ob Granulationszellen und Fasern sich in die untersten Schichten des Rete Malpighi hineindrängen. Aber ich habe mich vergeblich bemüht, an einer sehr grossen Zahl von Schnitten den exacten Beweis für das Eindringen des Bindegewebes in die Epidermis zu finden. Die Bilder sind so täuschend, die Schwierigkeiten der Untersuchung, da es sich um minutiöseste Dinge handelt, so grosse, dass es mir wenigstens nicht gelungen ist, diese Frage zu entscheiden. Es genügt hier festzustellen, dass die Abgrenzung zwischen Epidermis und Cutis nicht so scharf geblieben ist, wie sie es normaler Weise zu sein pflegt.

Färbt man die Schnitte mit Unna's polychromem Methylenblau, so zeigt sich ein sehr eigenthümlicher Befund an der Stelle des früheren Papillarkörpers: Eine dicke Schicht, blau oder roth gefärbter Zellen, liegt hier genau entsprechend dem elastischen Fasernetz, sie grenzt das

Granulationsgewebe wallartig gegen das Cutisgewebe ab. Bei Betrachtung mit stärkeren Vergrösserungen und mit homogener Immersion erkennt man, dass die blaue und rothe Färbung das Protoplasma der Zellen betrifft. Es sind ovale oder polyedrische Zellen mit ovalem Kern, der als heller, leicht bläulich schimmernder Fleck in dem dunkeln Protoplasmahof liegt. Die Blaufärbung des Protoplasmas betrifft oft die Peripherie stärker, so dass um den Kern ein lichter Hof entsteht. An morphologische Bestandtheile des Zellkörpers, etwa an Körnchen, ist die Färbung nicht gebunden, sie erscheint mehr diffus. Eine Structur des Protoplasmas wird nicht erkennbar, es erscheint jedoch nicht homogen, sondern enthält einzelne gröbere Gerinnungen. Der Kern liegt excentrisch, in seinem deutlichen Chromatingerüst liegen mehrere Kernkörperchen. Diese blaugefärbten Zellen sind unschwer als Unna's Plasmazellen erkennbar.

An den rothen Zellen, die inmitten der Plasmazellen liegen, wird der Zellleib von ziemlich groben Körnern erfüllt; an die Körnelung ist die carminrothe Färbung gebunden. Der Kern liegt ebenfalls excentrisch und gleicht dem Plasmazellkern. Man muss diese Zellen als Ehrlich'sche Mastzellen auffassen.

Das numerische Verhältniss der beiden Zellarten ist ungleich, die Plasmazellen überwiegen bei weitem. Im Granulationsgewebe über dem Plasmom, wie Unna eine solche Anhäufung von Plasmazellen nennt, finden sich die geschilderten Zellen nur vereinzelt, besonders in den Gefässscheiden. In der darunter gelegenen Cutis fehlen sie fast gänzlich.

Gegen das Centrum der Hautaffection hin treten im Bindegewebe Epithelzellnester auf, die in alveolärer, oder in reticulärer Anordnung zu dem geschilderten Tumor vereinigt daliegen. An einzelnen Stellen ist der Zusammenhang dieser Krebsnester mit der darüberliegenden veränderten Epidermis ganz unzweifelhaft nachweisbar, und hier ahmt der Charakter der Krebszellen aufs Genaueste die veränderten Zellen in der Epidermis nach. In diesen Krebsnestern liegen sogar vereinzelt die geschilderten Formen mit hyalin entarteter Aussenschicht des Protoplasmas. Zahlreich sind darin auch Mitosen vorhanden, die auffallender Weise nur in den mit der Epidermis zusammenhängenden, in die Tiefe wuchernden Nestern vorkommen. Weiter in der Tiefe bieten die Carcinomzellen ein ganz anderes Aussehen. Sie sind kubisch, mil kugligem kleinem Kern und die Nester sind wesentlich kleiner als die oberflächlich gelegenen. Ebenso ist das Stroma, das oberflächlich lebhafte Reactionen zeigt, in der Tiefe sehr zellarm. Wirkliche Entzündungsherde finden sich gar nicht, die Zahl der Bindegewebskerne im Stroma scheint nicht wesentlich vermehrt. An vielen Stellen gelingt es, den Einbruch des Krebsgewebes in die Blutgefässe, vorwiegend in die Venen nachzuweisen. Ein grosser Geschwulstthrombus liegt im Venenlumen, neben ihm bleibt ein Theil des Gefässes für das Blut durchgängig, so dass bei zapfenförmigem Thrombus häufig central Carcinomzellen liegen, ringförmig umgeben von rothen Blutkörperchen, auf die dann erst das Endothel und die Gefässwandung folgt. Auch die Carcinomzellen dieser Thromben erinnern stellenweise an die veränderten Epidermiszellen.

Während im Allgemeinen die Geschwulst reichliches Stroma enthält, sind andere Partieen fast nur aus Carcinomnestern zusammengesetzt und

sehr zellreich. In der Tiefe dringen Krebsmassen in das Fettgewebe, die Fascie, die Musculatur vor; auch in einzelnen kleinen Nervenstämmen und zwischen den Fasern der glatten Muskelbündel liegen Krebszellen.

Die Untersuchung der geschwollenen Lymphdrüse ergiebt, dass dieselbe ebenfalls krebsig erkrankt ist. Netzförmig angeordnete Stränge von Krebsgewebe liegen ohne wesentliche Stromaentwickelung nebeneinander. Vereinzelt sehen wir Lymphgefässe, in welchen Krebszellen liegen, die zuweilen im Gefässlumen in mitotischer Teilung begriffen sind. Die Zellen der Metastase sind kubisch, ihr Protoplasma ist granulirt, trübe, der Kern sehr chromatinreich; eine Aehnlichkeit mit den Zellen in der Epidermis besteht hier nicht mehr.

Wenn wir die geschilderten Befunde zusammenfassen, so handelt es sich um eine Veränderung in Anordnung und Charakter der Epidermisepithelien unter Auftreten heller protoplasmareicher, oft in Nestern vereinigt liegender Zellen. In der Cutis tritt zwischen elastischem Fasernetz und Epidermis eine oft mächtig entwickelte Schicht von Granulationsgewebe auf, die nach unten zu durch Entwickelung eines dichten Plasmoms begrenzt ist. Die Abgrenzung zwischen veränderter Epidermis und Granulationsgewebe ist stellenweise nicht scharf. An den ältesten Stellen der Erkrankung hat sich ein Carcinom entwickelt, das in unzweifelhaftem Zusammenhang mit der Epidermis steht, und dessen Zellen oft an die veränderten Epidermiszellen erinnern. Von diesem Carcinom aus sind die Lymphdrüsen der Achselhöhle metastatisch inficirt, eine Aehnlichkeit zwischen den Zellen der Metastase und den hellen Zellen in der Epidermis besteht nicht mehr.

Eine weitere Erörterung verdienen an diesem Falle erstens die klinischen Besonderheiten der Anamnese und des Befundes, zweitens die Deutung der in der Epidermis auftretenden hellen Zellen, drittens die Auffassung der oberflächlichen Granulationswucherung und die Plasmombildung in der Cutis, viertens die Beziehung der Hautaffection zum Carcinom.

Was den ersten Punkt betrifft, so weicht die Anamnese von dem gewöhnlichen Krankheitsverlauf des Brustdrüsenkrebses völlig ab. Sie erinnert weit mehr an den Entwickelungsgang gewisser Hautcarcinome. Typisch ist, dass auch in dem vorliegenden Falle die Krankheit bei einer relativ alten Patientin auftrat und einen überaus chronischen Verlauf nahm. Ein beständiges Wechselspiel zwischen Wundwerden der Haut an der Warze und scheinbarer Verheilung, eine kaum merkliche Entwickelung des Processes über lange Zeitstrecken hin, haben dem Arzt die richtige Diagnose verborgen. Nur durch die mikroskopische Untersuchung, d. h. den Nachweis

der charakteristischen Veränderungen der Epidermis und oberflächlichen Cutis hätte man die Krankheit schon in ihren frühen Stadien erkennen können. Klinisch ist die Aehnlichkeit mit dem Ekzem der Brustwarze, solange eine Geschwulstentwickelung noch nicht stattgefunden hat, eine absolute, und die behandelnden Aerzte sind, wie erwähnt, so sehr von der ekzematösen Natur des Leidens überzeugt gewesen, dass sie auch bei dem Auftreten des Mammatumors die Ekzem-Diagnose nicht aufgaben.

Ueber die Deutung der hellen Zellen bestehen naturgemäss die unvereinbarsten Widersprüche. Während die einen, namentlich die französischen Autoren, in ihnen nichts Geringeres sehen, als eine dem menschlichen Körper völlig fremde Zellart und sie als schmarotzende Protozoën auffassen, erblicken andere von ihnen die von den normalen Entwickelungsverhältnissen befreiten, nicht mehr dem Gesetz des Gleichgewichts der Körpergewebe unterworfenen, zur Carcinomzelle gewordenen Epithelien. Die Frage nach der Auffassung der Zellen bildet recht eigentlich den Schlüssel zu der Auffassung der ganzen Erkrankung. Im Folgenden soll der Versuch gemacht werden, beide Deutungsarten nach Für und Wider abzuwägen. Die Paget'sche Krankheit bildet ein besonders geeignetes Object für die Untersuchung der sogenannten Krebsparasiten, weil die bei ihr als Erreger beschriebenen Zellen gut charakterisirt sind. Bei den meisten Beschreibungen der „Carcinomparasiten" stösst die Nachuntersuchung auf grosse Schwierigkeiten, weil Beschreibungen und Abbildungen nicht eingehend genug sind, um die geschilderten Formen wiedererkennen zu lassen. Desto werthvoller ist es, in Paget's disease ein Object zu besitzen, bei dem eine specifische Zellform auftritt, die von jedem Nachuntersucher wieder aufgefunden werden kann, und die auch von den Gegnern der parasitären Theorie als eine der normalen Epidermis fremde, für diesen Process charakteristische Zellart aufgefasst werden muss.

Die französischen Forscher, besonders Darier und Wickham, halten die Zellen für Coccidien (Psorospermies oviformes). Eine völlig einwandfreie Beobachtung des Vorkommens von Coccidien beim Menschen — abgesehen von den in der Leber und im Darm beobachteten Arten (3 Arten in etwa 10 Fällen) — existirt, soweit meine Kenntniss der Litteratur reicht, bisher nicht. Für dieselben ist zoologisch eine Reihe von Eigenthümlichkeiten, sowohl der Körperform, wie der Fortpflanzung festgestellt, die immerhin gestatten, die geschilderten hellen Zellen mit zoologisch gesicherten Vertretern dieser Thierordnung zu vergleichen. Die Coccidien sind Zellschmarotzer,

sie dringen in die Körperzellen ein und liegen in deren Protoplasma. Dabei behalten die Zellen im wesentlichen ihre Gestalt und ihre übrigen Eigenthümlichkeiten. Besonders die jungen Formen, die als kleine kugelige Körper erscheinen, und von denen aus sich meist unschwer alle Uebergangsformen finden lassen, haben die befallene Zelle noch wenig verändert. Ihre Leibessubstanz lässt sich von dem Protoplasma der Körperzellen leicht unterscheiden. Von einer derartigen intracellulären Lagerung der hellen Zellen habe ich in meinem Falle durchaus nichts wahrnehmen können. In den sehr mangelhaften Abbildungen Wickham's, die intracellulär gelagerte „Coccidien" zeigen sollen, dürfte man meines Erachtens einen sichern Nachweis kaum finden. Aber auch er giebt zu, dass nur ein geringer Theil der „Parasiten" von ihm in Zellen eingeschlossen gefunden wurde. Zudem scheinen seine Schnitte beträchtlich dick gewesen zu sein, so dass ein Urtheil über die Lage der Parasiten, das sich am besten an dünnen Serienschnitten gewinnen lässt, sehr erschwert wurde. Die hellen Zellen, die ich gesehen habe, lagen niemals wie Coccidien im Protoplasma der Epidermisepithelien.

Besonders charakteristisch ist bei den Coccidien der Vorgang der Sporenbildung, bei welchem durch Zerfallen des mütterlichen Körpers eine Anzahl neuer Individuen entsteht. Wickham glaubt in seinen Fällen Sporenbildung gesehen zu haben und bildet solche Sporen, oder wie er sie, zoologisch anfechtbar, nennt, Pseudonavicellen auch ab. Sie entsprechen der oben beschriebenen und abgebildeten Anhäufung heller Zellen. Für seine Erklärung dieser Zellconglomerate als durch Sporenbildung entstanden, hat er keinen Beweis erbracht; diese „Sporen" sehen genau wie die isolirt liegenden hellen Zellen aus. Ich halte sie für einfache Conglomerate von hellen Zellen. Damit erledigt sich auch das Urtheil über die phantastische Darstellung der weiteren Entwickelung.

Wie Karg und Unna habe ich dagegen sehr reichlich Mitosen in den hellen Zellen gesehen; meiner Ansicht nach genügen sie, um die Vermehrung der hellen Zellen zu erklären. Bei den Coccidien kommt die Mitose nicht vor, und ebenso ist es sehr unwahrscheinlich, dass bei derselben Zellart neben der Vermehrung durch karyokinetische Theilung noch Sporenbildung vorkommen sollte. So bilden die Theilungsvorgänge einen weiteren Beweis gegen die parasitäre Theorie.

Die hellen Zellen haben untereinander annähernd gleiche Grösse; niemals habe ich Zellen gesehen, die als Jugendformen aufzufassen wären, und nirgends sind mir Bilder begegnet, die auf Wachsthums-

vorgänge deuteten. Ebensowenig habe ich die mannigfaltigen Zellarten und die seltsamen Differenzirungen im Protoplasma, die Wickham beschreibt, an meinen Präparaten bestätigen können.

Bei dem vorliegenden Fall sind wir auf conservirtes Material angewiesen. Eine sehr wichtige Eigenschaft des Thierkörpers, die Eigenbewegung, können wir somit nicht controlliren. In meinen Präparaten fehlten Bilder, die auf Bewegungsvorgänge hindeuten könnten.

Von verschiedenen Autoren ist eine Kapselbildung an den hellen Zellen beschrieben worden, und gerade hierauf haben die Freunde der Auffassung der Zellen als Parasiten Werth gelegt. Wie mir scheint mit Unrecht. Kapselbildung kann und wird häufig dadurch vorgetäuscht, dass in den verschiedenen Schichten des Protoplasmas die Eiweissgerinnung in differenter Weise erfolgt; oder dadurch, dass eine Zelle mit weichem Protoplasma korbartig umfasst wird von anderen, deren Leibessubstanz chemisch different, z. B. verhornt ist. Ich glaube, dass manche Autoren, die beim Paget eingekapselte Zellen gesehen haben, diesen Irrthümern zum Opfer gefallen sind; jedenfalls habe ich, ebensowenig wie Karg, Kapselbildung beobachtet. Dort wo bei einzelligen Thieren Kapselbildung sicher vorhanden ist, z. B. bei dem Coccidium oviforme, ist die Kapsel von der übrigen Leibessubstanz vollkommen verschieden und umgiebt das Thier wie eine harte Schale; Schwierigkeiten in der Deutung des Bildes können dabei meist gar nicht in Betracht kommen.

Für die Erklärung der Unterschiede zwischen meiner Beschreibung und derjenigen der französischen Autoren, weiss ich keinen anderen Umstand als die Annahme einer nicht geeigneten Fixation. Gerade bei diesen sehr subtilen Untersuchungen können durch die einzelnen Fixirverfahren ganz verschiedene Befunde hervorgerufen werden. Fixationsmittel, wie der von Wickham benutzte Alkohol, die stark schrumpfend wirken, rufen an weichen Zellen gelegentlich täuschende Bilder von Einkapselung hervor. Ich habe an anderen Fällen oft beobachten können, dass die Alkoholpräparate eingekapselte „Carcinomerreger" in grosser Menge enthielten, während die mit Formalin oder Sublimat fixirten Stücke nichts davon zeigten. Diese Verschiedenheit der Fixation mag es bedingen, dass encystirte Formen in demselben Falle von dem einen Beobachter gesehen, von dem anderen völlig vermisst wurden.

Aus unserer Beschreibung geht hervor, dass die hellen Zellen etwas der normalen Epidermis Fremdartiges darstellen, und nur dadurch lässt es sich überhaupt erklären, dass die parasitäre Theorie

hat Anhänger finden können. Specifische Eigenschaften besitzt die Zellart, wie hervorgehoben, nicht. Durch keine einzige ihrer morphologischen Eigenthümlichkeiten ist sie von den Körperzellen strict unterschieden. Gegenüber den Zellen des Rete Malpighi fehlt ihr die Stachelung, die Keratohyalinablagerung im Protoplasma und die enge Zusammengehörigkeit mit den Nachbarzellen. Auffallend ist es, dass die fremdartig erscheinende Zellform zu ganzen Nestern vereinigt in der Epidermis liegen kann, und dass das Auftreten heller Zellen sich in die Tiefe an den Anhangsgebilden der Haut, den Haarbälgen und Ausführungsgängen der Milchdrüsen entlang fortsetzt.

Es lag nahe anzunehmen, dass die hellen Zellen den Beginn der Carcinomentwickelung, die ersten Krebszellen darstellen. Die Carcinomzelle ist ja auch, so viele Zwischenglieder von ihr zur normalen Epidermisszelle hinüberleiten, etwas neues, fremdartiges in den Geweben. Eine Hypothese, die viel Wahrscheinlichkeit für sich hat, nimmt an, dass die jedesmaligen Epithelzellen die Eigenschaften verlieren, welcher ihrer specifischen Aufgabe im Haushalt des Körpers entsprechen, dass sie „entdifferenzirt" werden. Hierbei muss man sich allerdings gewisser Ausnahmen, in denen ein Theil der functionellen Eigenschaften erhalten bleibt, bewusst sein.

Wir dürfen uns nicht verhehlen, dass auch der Auffassung der hellen Zellen, als des ersten Beginnes der Carcinomentwickelung, Schwierigkeiten gegenüberstehen. Man hat in einigen Fällen die Anfangsstadien der Entwickelung eines Hautcarcinoms mikroskopisch zu untersuchen Gelegenheit gehabt. Ich selbst habe vielleicht das jüngste bisher beobachtete Stadium eines Hautkrebses beschrieben. In allen diesen Fällen war die Hauterkrankung, die zur Carcinombildung hinüberleitete, eine völlig diffuse, die Zellen des Rete Malpighi waren ausnahmslos in ihrem Zellcharakter verändert. Dass nur einzelne isolirte Zellen und nicht ganze Zellverbände ihrer specifischen Eigenschaften beraubt werden, wäre etwas Neues und der Paget'schen Krankheit eigenthümliches. Trotzdem sind wir zu der Annahme gezwungen, dass es sich um eine verstreute Entdifferenzirung der Zellen handelt; denn in den Epithelnestern, die zapfenartig von der Epidermis aus in die Tiefe dringen, gehört die weit überwiegende Mehrheit der Zellen dem Typus der hellen Zellen an. Viele oberflächlich gelegene Krebsnester bestehen sogar ausschliesslich aus ihnen; diese ausschliesslich von hellen Zellen gebildeten Nester, in denen reichlich Mitosen gefunden werden, sind meines Erachtens mit der parasitären Theorie bisher unvereinbar. Die hier

auftretenden Epidermiszapfen entsprechen nicht den normal vorhandenen Papillen; sie sind erheblich breiter und tiefer und nicht sehr zahlreich. Durch ihren Fund ist für den vorliegenden Fall wenigstens mit Sicherheit festgestellt, dass das Carcinom vom Deckepithel seinen Ausgang genommen hat. An secundäre Vereinigungen von Epithel- und Krebsnestern darf dem ganzen Bilde nach gar nicht gedacht werden.

Weniger Gewicht möchte ich darauf legen, dass Uebergangsstadien zu normalen Epithelien vorhanden zu sein scheinen. Unsere Untersuchungsmittel sind gegenüber der Feinheit der Verhältnisse, um die es sich hier handelt, viel zu grob, als dass sie einen sicheren Beweis der Abstammung aus den normalen Epithelien ermöglichen. Dabei ist dem subjectiven Ermessen ein weiter Spielraum gelassen, und der eine Untersucher glaubt dort vielleicht Uebergangsformen zu finden, wo der andere unvereinbare Zelltypen erblickt.

Dagegen sind Zwischenglieder zwischen den hellen Zellnestern und den kubischen Carcinomzellen mit einiger Sicherheit nachzuweisen.

Die Deutung der subepidermoidalen Granulationswucherung bietet grosse Schwierigkeiten. Es ist keine Affection bekannt, in welcher etwas Analoges vorkommt, und auch alle meine darauf hingerichteten Untersuchungen bei beginnenden Hautcarcinomen haben bisher zu keinem Ergebniss geführt. Wenn wir diese oberflächliche Granulationswucherung auch bei anderen Hautaffectionen, besonders bei anderen Carcinombildungen finden würden, dann könnte dieser Befund vielleicht von besonderer Wichtigkeit in einer sehr modern gewordenen Frage, der Frage von der activen Mitbetheiligung des Bindegewebes bei der Krebsbildung werden. Thatsache ist es, dass in den peripheren Zonen der Hautaffection, noch ehe die Abtrennung von Carcinomnestern erfolgt ist, die Granulationsbildung über dem Papillarkörper stattgefunden hat und dass erst später die Tiefenwucherung von Epidermiszapfen beginnt. Die Schwierigkeiten, welche der Theorie von einer plastischen Wirkung des Bindegewebes in der Mehrzahl der Fälle entgegenstehen, sind zu grosse, als dass wir dem hier erhobenen Befunde schon nach einer Beobachtung Bedeutung beimessen könnten. Dazu kommt, dass wir auf keine Weise, auch nicht bei Anwendung specifischer Bindegewebsfärbungen, ein Vordringen des Granulationsgewebes in die Epidermis nachweisen konnten.

An der Spitze der Papillen hat sich, wie eine unserer Abbildungen zeigt, ein dichter Wall von Plasmazellen gebildet. Es ist

hier nicht der Ort auf die Herkunft dieser Zellen einzugehen. Die Mehrzahl der Autoren ist dahin einig, dass sie aus dem Blute stammen und dass sie erst nach ihrer Einwanderung in das Bindegewebe die für sie charakteristischen Eigenschaften des Protoplasmas gewinnen. Es ist eine Hypothese von Karg, der ich mich anschliessen möchte, dass sie einen Versuch des Oganismus bedeuten, die Neubildung abzukapseln und so ihrer Herr zu werden.

Es erübrigt noch mit einigen Worten auf die Beziehungen der Hautaffection zu dem Carcinom einzugehen. Der Zusammenhang der beiden Processe ist ja ein unzweifelhafter, da im vorliegenden Fall ebenso wie bei Kargs Patientin Bilder beobachtet wurden, die nur durch Tiefenwucherung und Abtrennung der Carcinomnester von der Epidermis erklärt werden konnten. Schon diese Thatsache spricht gegen die Auffassung der Erkrankung als eines chronischen Ekzems. Das histologische Bild, das nichts von den für Ekzem charakteristischen Befunden zeigt, lässt auch die Annahme einer ursprünglich ekzematösen Erkrankung mit secundär hinzutretendem Carcinom nicht zu.

Ebensowenig kann ich mich Unnas Meinung anschliessen, dass eine Hauterkrankung sui generis „vom Krebs so verschieden wie vom Ekzem" hier vorliegt. Die Epidermisveränderungen scheinen mir vielmehr mit Berücksichtigung der oben geäusserten Bedenken als der erste Beginn der Carcinombildung. Pagets Disease ist — wie dies auch Karg und Benjamins angenommen haben — ein primäres Hautcarcinom. —

Zum Schlusse danke ich meinem hochverehrten Lehrer und Chef, Herrn Professor von Eiselsberg, für die Ueberlassung des Falles wie für sein auch an dieser Arbeit bewiesenes gütiges Interesse.

Erklärung der Abbildungen auf Tafel VII. VIII.

Fig. I. Zeiss. Obj. DD. Ocul. 2. Färbung mit Mayer's Hämalaun.
- a) Epidermis mit den neu auftretenden hellen Zellen in allen Schichten. Beginn der serösen Exsudation zwischen den Zelllagen des Rete Malpighi.
- b) Granulationsgewebe zwischen Epidermis und Papillarkörper.

Fig. II. Zeiss. Obj. AA. Ocul. 3. Färbung mit Weigert's elastischer Faserfärbung und Hämalaun.
- a) Epidermis.
- b) Granulationsgewebe zwischen Epidermis und ehemaligem Papillarkörper.
- c) Cutis mit violett gefärbten elastischen Fasern.

Fig. III. Zeiss. Ocul. 2. Homogene Immersion $^1/_{12}$. Tubuslänge 146. Färbung mit Hämalaun. Die hellen Zellen theils isolirt, theils in Nestern zwischen den Epithelien der Körnerschicht.

Fig. 1.

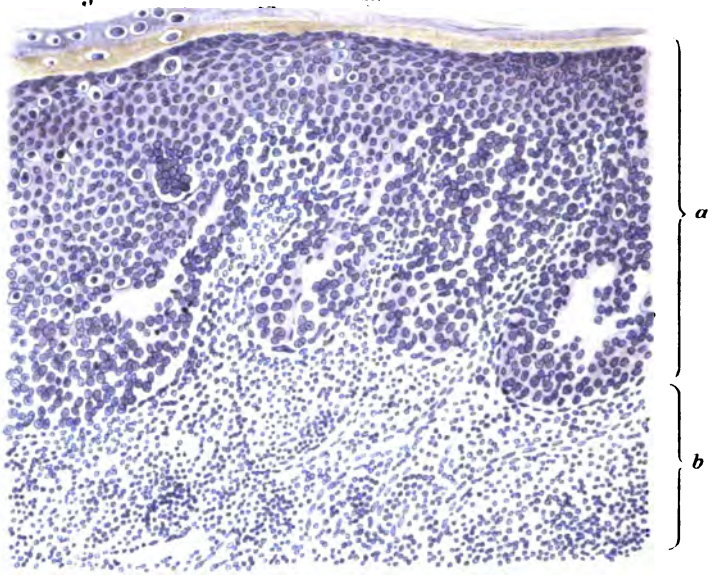

Fig. 2.

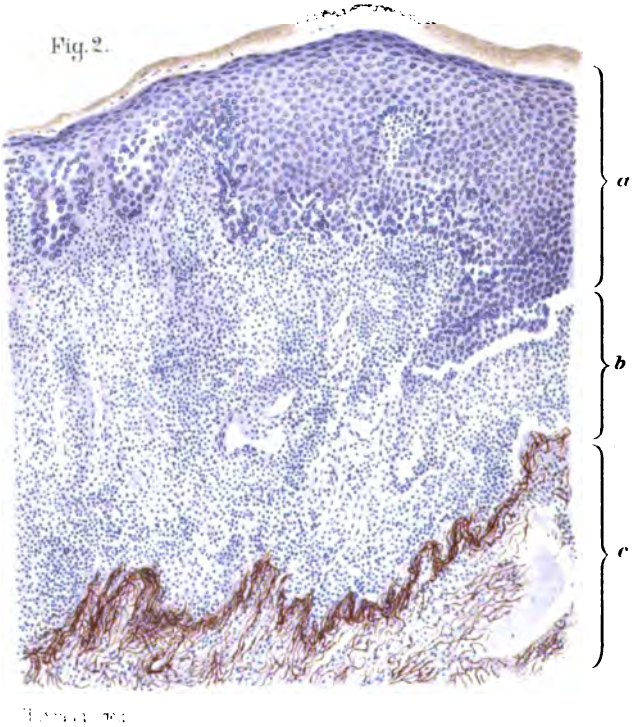

Fig. 3.

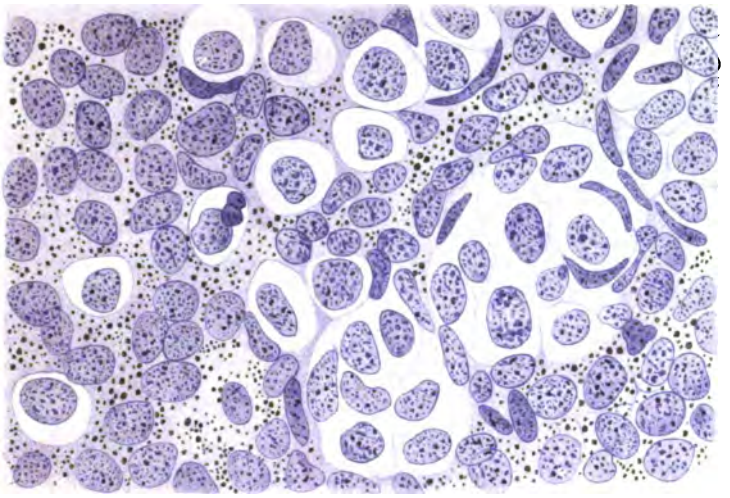

Fig. 4.

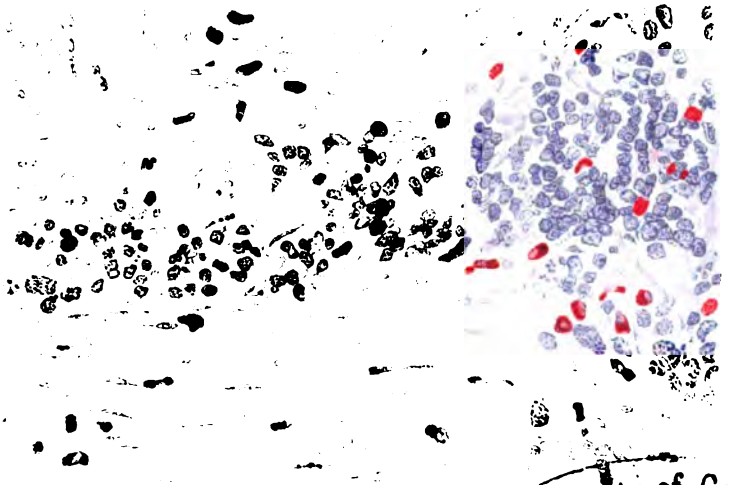

University of California
LIBRARY
Medical Department

Fig. IV. Zeiss. Obj. E. Ocul. 2. Färbung mit Unna's polychromem Methylenblau. Der ehemalige Papillarkörper durchsetzt von Plasma- und Mastzellen (Unna's Plasmom).

Litteratur.

1. Billroth, Die Krankheiten der Brustdrüsen. Stuttgart 1880.
2. v. Winiwarter, Statistik der Carcinome. Stuttgart 1878.
3. Paget, „On disease of the mammary areola." St. Barthol. Hosp. rep. 1874.
4. Wickham, Maladie de Paget. Thèse de Paris. 1890.
5. Darier, Psorospermoses cutanées. Congr. internat. de Dermat. 1889.
6. Unna, Histopathologie der Hautkrankheiten. Berlin 1894.
7. Karg, Ueber das Carcinom. Deutsche Zeitschr. f. Chirurgie. Bd. XXXIV.
8. Ehrhardt, Geschwülste der weiblichen Brustwarze. Ebenda. Bd. L.
9. Benjamins, Pagets disease of the nipple. Nederl. Tijdschrift. 1898.

VI.

Meckel'sches Divertikel und Ileus.

Von

Dr. Meinhard Schmidt,

Amtsphysikus in Cuxhaven.

(Mit 6 Abbildungen.)

Dass die Meckel'schen Divertikel recht häufig zu Darmverschluss mit Ileussymptomen Veranlassung geben, ist bekannt genug. Zur Auskunft über die Frage, in welcher Weise anatomisch das Divertikel den Darmverschluss vermittelt, dafür giebt Leichtenstern's bekanntes Werk über die Verengerungen, Verschiebungen und Lageveränderungen des Darmes zur Zeit die beste und am häufigsten zu Rathe gezogene Quelle. Diese Schrift wird auch meist von den Autoren, die casuistische Mittheilungen über diverticulären Ileus machen, bei der epikritischen Besprechung herangezogen; auch Treves in seiner „Intestinal Obstruction" lehnt sich im Wesentlichen an Leichtenstern an, und obwohl er mehrere Arten von Divertikelileus beschreibt, welche Leichtenstern nicht erwähnt, begnügt er sich damit, für die Frequenz der verschiedenen divertikulären Ileusarten die von Leichtenstern aufgestellte Statistik einfach zu wiederholen.

Leichtenstern rubricirt den diverticulären Ileus allgemein unter die acut verlaufenden Darmverschliessungen. In der grossen Mehrzahl der Fälle liegt allerdings eine acute strangulatorische Einklemmung des Darmes vor in einer Art Ring, gebildet von dem Divertikel oder seinem sogenannten Endbande entweder dadurch, dass das Divertikel, bezw. sein Endband mit seinem peripheren Ende irgendwo, am Nabel, an der Bauchwand, dem Mesenterium u. s. w. fixirt ist, oder dadurch, dass das freie Divertikel sich zu einem Kreise geknotet hat. Der diverticuläre Ring kann entweder eine, auch mehrere Darmschlingen durchschlüpfen lassen und incarceriren, wodurch eine hernienartige Abschnürung entsteht[1]) oder er umschlingt nur einmal kreisförmig oder spiralig quer den Umfang des Darmes hart an der Divertikelinsertion, bewirkt also eine Art einfacher

1) Eine gute Abbildung bei Mintz, Deutsche Zeitschrift für Chirurgie. Bd. XLIII. S. 301.

Querligatur des Darmes.[1]) Seltener ist der acute Verschluss durch Zug an der Abgangsstelle des Divertikels, bei welchem durch Anspannung des mit der Bauchwand adhärenten Divertikels infolge von Meteorismus der untere Dünndarm bis zur Aufhebung des Lumens verzogen und geknickt wird. Oder es gelangen unter das Endband des Divertikels meteoristische Darmschlingen, werden zwar nicht selbst eingeklemmt, spannen aber den Divertikelstrang an und geben so Veranlassung zur Verziehung des Darmlumens an der Insertionsstelle des Divertikels. Mithin unterscheidet Leichtenstern folgende 4 Arten von acutem Divertikelileus:

1. Einklemmung unter das Divertikel oder sein Endband,
2. Schlingen- oder Knotenbildung des Ligamentum terminale,
3. Divertikelknoten,
4. Acuter Verschluss durch Zug.

71 Fälle, die Leichtenstern gesammelt hat, vertheilen sich auf diese 4 Einklemmungsarten der Reihe nach mit den Zahlen 41, 14, 12 und 4. Immer ist nach Leichtenstern die Erkrankung eine höchst acute, die Knotenbildungen führten wiederholt schon nach 12 bis 24 stündiger Erkrankung zum Tode, die anderen Einklemmungsvorgänge binnen 4 bis 6 Tagen.

Ein Divertikelileus, den ich selbst zu operiren Gelegenheit gehabt habe, zeigte sich von den durch Leichtenstern aufgestellten Formen erheblich abweichend. Erstens wies derselbe eine völlig chronische Erkrankungsform auf und zweitens fehlte ihm eine eigentliche Einklemmung. Vielmehr zeigte er eine auf der Basis chronischer Peritonitis mit Darmverwachsungen verbunden beruhende Stenose, Abknickung und Längsachsendrehung des Ileums. Um nach Analogieen für meinen Fall zu suchen, habe ich mich in der neueren einschlägigen Litteratur umgesehen, und obwohl ich dieselbe wegen der Ungunst äusserer Verhältnisse nur sehr fragmentarisch mir zur Kenntniss verschaffen konnte, konnte doch ersehen werden, dass die von Leichtenstern aufgestellten Formen des Divertikelileus wohl um mehrere weitere typisch zu nennende wenn auch seltenere vermehrt werden können. Die von mir durchgesehenen Mittheilungen sind zum grösseren Theile bloss casuistischer Natur. Theils wird in Zeitschriften ein einzelner Interesse erregender Fall mitgetheilt mit beschränkter oder gar ganz fehlender Epikrise, theils werden dergleichen Fälle zu Inauguraldissertationen verbraucht, in welchen dann der Autor an seinen Fall eine Reihe von ihm gesammelter weiterer Beobachtungen anzuschliessen pflegt. Der Bericht der letzteren ist oft ungenügend und besteht manchmal nur in blosser Copie eines bereits von fremder Hand stammenden Referates, doch

1) Charakteristische Bilder in Hofmann, Beiträge zur Pathologie des Divert. Meckel. Diss. inaug. Kiel 1897 und bei Alsberg, Langenbeck's Archiv Bd. XXVIII, Heft 4.

ermöglichen diese Besprechungen, wenigstens durch Angabe der Quellen, diejenigen Mittheilungen, die ein weiteres Interesse versprechen, im Originale aufzusuchen. Leider aber sind manche Zeitschriften und Inauguraldissertationen nicht eben leicht aufzutreiben, und es ist zu bedauern, wenn wichtige und seltene Fälle in ihnen vergraben werden und deshalb nicht so allgemein bekannt werden können, als sie es verdienen.

Ich werde deshalb die zwei von mir gefundenen Fälle, die mit meinem eigenen typische Aehnlichkeiten aufweisen, im Anschluss an diesen eingehender reproduciren.

Bevor ich aber zur Mittheilung der eigenen Beobachtung von chronischem Divertikelileus übergehe, möchte ich zunächst kurz die Formen des acuten Divertikelileus zusammenstellen, welche den Leichtenstern'schen mir anfügbar schienen.

5) Inversion des Divertikels in den Darm mit oder ohne nachfolgende weitere Invagination des letzteren. Schon Treves erwähnt einen solchen Fall aus Guys Hospital-Museum, hält ihn aber für ein Unicum (l. c. S. 44). Dass er ein solches nicht war, zeigen eine ganze Reihe ähnlicher Beobachtungen. Küttner[1]) stellt bei Mittheilung eines eigenen Falles sieben weitere aus der Litteratur zusammen. Ferner ist hier ein Fall von v. Stubenrauch[2]) und einer von de Quervain[3]) zu nennen. Die bezüglichen Originalarbeiten sind leicht zugänglich, ich gehe nicht näher darauf ein, möchte aber nur kurz bemerken, dass eine Diagnose der Divertikelinversion wohl kaum für möglich zu halten sein wird. Zustandekommen kann die Inversion füglich nur dann, wenn das Divertikel an seinem peripheren Ende frei, nicht verwachsen ist. Uebrigens kann die Inversion eines Divertikels erfolgen, ohne dass Ileus eintritt. Sie kann einen zufälligen Sectionsbefund bilden.

6) Als Strangulation „über" (nicht unter) einem Divertikelband beschreibt Treves den Vorgang, wenn über den von einem an der Bauchwand, insbesondere am Nabel adhärenten Divertikel gebildeten straffen Strang eine Darmschlinge ähnlich wie ein Plaid über den Arm gelegt ist. Wie unter gleichen Umständen ein schlaffer Gummischlauch, über einen Draht gehängt, sich abknickt und undurchgängig wird, verliert auch der Darm seine Durchgängigkeit. Der Vorgang

1) Küttner, Beiträge zur klinischen Chirurgie. Bd. XXI. Heft 2. — Centralblatt f. Chirurgie. 1898. S. 917. — Verhandlungen des Chirurgen-Congresses. 1897. S. 32.

2) v. Stubenrauch, Verhandlungen des Chirurgen-Congresses. 1898. S. 93.

3) de Quervain, Centralblatt f. Chirurgie. 1898. S. 839.

kann auch als acute Darmknickung bezeichnet werden, aber es ist eine doppelte Knickung über die Längsachse des Darmes und über die Mesenterialfläche am proximalen und distalen Fusspunkte der über den Strang gelagerten Schlinge, während bei der von Leichtenstern berücksichtigten Art acuter Verziehung des Darmlumens nur eine einfache Achsenknickung an der Insertionsstelle des Divertikels stattfindet und das Mesenterium wohl gefaltet aber selbst nicht mit umgebogen wird. Treves[1]) führt zwei hierher gehörige Fälle an. In dem einem hing über dem am Nabel adhärenten Divertikelbande ein 2—4 Fuss langes Ende Dünndarm, stark hyperämisch und mit zahlreichen subserösen Blutextravasaten versehen; in dem zweiten fanden sich unter übrigens gleichen Umständen 2 Dünndarmschlingen überhängend, welche schwarz hyperämisch, ausserdem aber um sich selbst gedreht („twisted") waren, so dass schwer zu sagen war, ob das Ueberhängen des Darmschlauches oder der Volvulus die Ursache der Passagestörung war.

In anderen Fällen ist offenbar

7) eine Darmachsendrehung für sich allein die einzige Ursache von Divertikelileus.

Die Darmdrehung kann betreffen:

a) den Darmanhang,

b) den Darm selbst unweit der Divertikelinsertion.

Das erste war der Fall bei einem Pat. (Neugeborenes) von Carwardine[2]), bei dem sich eine Meconium haltende Cyste fand, entstanden durch eine dreimalige Umdrehung eines Meckel'schen Divertikels.

Für die zweite Drehungsart, Drehung des Darmes selbst, findet sich ein exquisites Beispiel von A. Good[3]), und zwar handelt es sich um eine Drehung um die Längsachse rechtsherum im Sinne des Uhrzeigers. Der Zug eines freien, aber stark gefüllten, in das Becken hinabreichenden Meckel'schen Divertikels hatte die Bedingungen für die Drehung und scharfe Abknickung gegeben, welche unter acutem Ileus rasch zum Tode geführt hatte. Da Good's (eine ganze Anzahl interessante, gut beschriebene Fälle enthaltende) Arbeit schlecht zugänglich ist und gerade diese Beobachtung als Parallele zu meinem eigenen Fall Interesse hat, gebe ich eine Reproduction

1) Treves, Intestinal obstruction. S. 98.

2) Carwardine, Centralblatt f. Chirurgie. 1898. S. 396. — Brit. med. journal. 1897. December. Volvulus of Meckel's Diversiculum.

3) Good, Casuistische Beiträge zur Kenntniss der Divertikelbildung und inneren Incarcerationen des Darmtractus. Dissert. Zürich 1894.

von Good's hergehöriger Abbildung (Fig. 1). Ebenso reproducire ich eine Skizze, die mir Herr Prof. Hansemann über einen von ihm erhobenen Sectionsbefund brieflich mittheilte (Fig. 2). Das ursprünglich freie Divertikel war hier mit der Spitze angewachsen und dadurch war eine Drehung und Abschnürung des Darmes entstanden. Man sieht an der Skizze, dass es auch hier sich um eine Drehung um die Darmlängsachse handelte. Andere Male ist die Darmachsendrehung nur ein Nebenbefund bei anderweitigem ursächlichem Momente für den Ileus, so in einem Falle von Alsberg bei Strangulation des Darmes durch das ringförmig ihn umschnürende Divertikel.[1]) Nicht immer aber braucht ein durch das Divertikel verursachter Volvulus auch zu Ileus führen. Auch hierfür giebt ein Fall von Good (Nr. XIX seiner Arbeit) einen sehr guten Beleg. Als zufälliger Sectionsbefund zeigte sich bei einem 32jährigen Phthisiker eine alte, durch Adhäsionen fixirte complicirte Achsendrehung des unteren Dünndarms und des aufsteigenden Dickdarms, deren Entstehung auf ein am Nabel strangförmig verwachsenes Meckelsches Divertikel zurückgeführt werden konnte. Der chronische Volvulus war hier lange symptomlos vertragen worden.

Fig. 1.

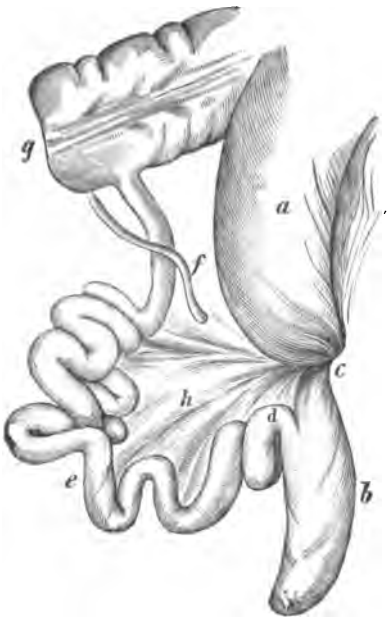

Längsachsendrehung des Ileum an verengter Ursprungsstelle eines freien Meckel'schen Divertikels.

a Gefüllte zuführende Ileumschlinge.
b Meckel'sches Divertikel gefüllt.
c Verengte torquirte Darmstelle.
d Anfang der Ileumschlinge unterhalb des Divertikels.
e Unterstes Ileum.
f Processus vermiformis.
g Coecum.
h Mesenterium.

Eine 8. Art von Divertikelileus kann durch Darmverschwärung herbeigeführt werden, und zwar kann es sich auch hier sowohl um den Darmanhang als auch um den Darm selbst handeln.

a) Die Darmulceration oder Entzündung, die in einem Meckelschen Divertikel, ganz analog wie im Wurmfortsatze, durch ver-

1) Langenbeck's Archiv l. c.

schiedenartige Darmconcretionen oder verschluckte Fremdkörper (Obstkerne) verursacht entstehen kann, ist schon von Treves[1]) erwähnt. Man könnte in diesen Fällen nach dem Vorgange von Galeazzi[2]) mit gleich gutem Rechte und gleich schlechtem Latein von einer Diverticulitis wie von einer Appendicitis sprechen. Wie die Appendicitis wird vermuthlich auch die „Diverticulitis" mit oder ohne gleichzeitig Peritonitis Ileussymptome hervorrufen können. Kramer[3]) operirte mit Glück einen Ileus, entstanden durch Darmincarceration in einem von dem Meckel'schen Divertikel gebildeten Ring, und dieses Divertikel enthielt ein Empyem, ganz entsprechend den Empyemen des Wurmfortsatzes. Ganz ähnlich war der Sectionsbefund in dem Falle des bereits citirten Galeazzi.

Fig. 2.

b) Für die Ulceration des Darmes selbst in der Nähe der Divertikelinsertion hat Walzberg[4]) zwei einschlägige Fälle veröffentlicht. Beide Male war das Divertikel am Nabel adhärent, und hatten sich über den hierdurch gebildeten Strang Convolute von Dünndarmschlingen festgelegt. Walzberg nimmt an, dass die Zerrung durch die Schwere dieser abhängenden Schlingen an der Stelle, wo der Ductus omphalo-mesentericus am Darm haftet, eine Ernährungsstörung mit raschem Eintritt von Nekrose bewirkte, während die Wandung der überhängenden Darmschlingen intact blieb. In beiden Fällen lag allgemeine Peritonitis vor, in dem zweiten aber auch eine wirkliche Abknickung infolge von Zerrung am Ansatze des Dotterganges durch die zunehmende Gasanhäufung im oberen Darmende.

9) Schliesslich ist der Darmcanalisationsstörungen zu gedenken, die bei Neugeborenen mit bis zum Nabel offen gebliebenem Dottergange dadurch entstehen können, dass der Dottergang und weiterhin der Dünndarm sich evertirend prolabiren. Dieser Zustand sowie

1) l. c. S. 43.

2) Galeazzi, Centralblatt f. Chirurgie. 1898. S. 518 (Referat).

3) Kramer, Centralblatt f. Chirurgie. 1898. S. 521.

4) Walzberg, Verhandlungen des Chirurgen-Congresses von 1898. S. 99. Beide Fälle sind durch skizzirte Zeichnungen gut verdeutlicht.

seine operative Behandlung ist von verschiedenen Autoren (Barth, Körte, Morian) neuerdings erschöpfend behandelt, so dass hierauf nicht weiter eingangen zu werden braucht.

Nach dieser Uebersicht über die acuten Ileuserkrankungsformen bei Meckel'schem Divertikel, bezw. erhalten gebliebenem Dottergange wende ich mich zu den chronischen. Zunächst ist hier allgemein hervorzuheben, dass auch bei den acut tödtlich endenden Fällen ausser der schliesslich letal wirkenden Einklemmung, Abknickung u. s. w. häufig alte chronische Veränderungen (wie z. B. die erwähnte „Diverticulitis") auffindbar sind, die anscheinend ganz symptomlos ertragen wurden, bezw. nur unbedeutende und vorübergehende Beschwerden bewirkt hatten, ja dass selbst augenscheinlich jene Einklemmungen, Abknickungen, Achsendrehungen schon lange, bevor die acute Katastrophe eintrat, vorhanden gewesen sein können, ohne bis dahin die Kothpassage wesentlich zu stören. So beschreibt W. Mintz[1]) in einem aus der Dorpater Klinik stammenden Fall von Einklemmung in diverticulöser Ringbildung, dass die zwei abgeklemmten Darmschlingen alte, auf langen Aufenthalt im Ringe hinweisende gewebliche Störung darboten. Ihre Wand war erheblich verdickt, ihr Lumen besonders an den Fusspunkten verengt. Mintz giebt an, dass ähnliche Befunde schon früher den Autoren aufgefallen seien. Er hält es nicht für unmöglich, dass sowohl die zur Ringbildung führende Verwachsung des Divertikels, als auch die Einlagerung der eingefangenen Darmschlingen in den Ring auf frühe intrauterine Entwickelungsstörungen zurückzuführen seien.

Nach dem, was mir in den von mir durchgesehenen Abhandlungen aufgefallen ist, scheinen mir folgende zwei chronische Erkrankungen als Begleitzustände beim Divertikel in gewissem Grade typisch und von praktischer Wichtigkeit zu sein: 1) eine Verengerung des Darmes dicht oberhalb der Insertion des Divertikels, 2) ausgedehnte zu Knickung, Inflexion, Achsendrehung führende chronische peritoneale Verwachsungen in der Gegend des Cöcum. Für den Befund starker Verengerungen des Darmes dicht oberhalb des Divertikels finden sich bei Treves[2]) mehrere (5) Beispiele, in denen das periphere Ende des Divertikels in der Gegend des Nabels oder anderweitig verwachsen war. Der Darm war in diesen Fällen an genannter Stelle nur für die Spitze des kleinen Fingers eingängig, oder von $^1/_2$ Zoll Durchmesser, bezw. $^2/_3$ Zoll Durchmesser u. s. w. Es handelte sich um sicher chronische Stenosen, bei deren einer

1) Mintz, Deutsche Zeitschrift f. Chirurgie. Bd. XLIII. S. 301.
2) l. c. S. 127.

selbst Congenitalität in Frage kam. Einmal war dabei eine Schleimhautverschwärung vorhanden, die zum Tode geführt hatte. Zweimal lag ausser der Verengerung eine diverticulöse Ringbildnng vor, in welcher es zu Darmeinklemmung gekommen war. Treves erklärt die Stenosenbildung als Folge der Darmfixirung. Die peristaltischen Wellen, die den Darm durchlaufen, werden an der Fixationsstelle gehemmt werden, da hier der gefesselte Darm sich nicht gehörig winden und strecken kann. Er wird hier abnorm gebogen und geknickt werden, die Kothpassage sich hier verlangsamen. Zur Ueberwindung des Hemmnisses werden stärkere Contractionen nöthig werden und damit vermehrter Blutzufluss eintreten. Eine chronische Entzündung mit Ulceration wird das Resultat und dessen weitere Folge eine Narbenstrictur sein. Diese Erklärung ist sicher nicht unwahrscheinlich, doch ist hervorzuheben, dass eine Darmstenose dicht oberhalb des Divertikels auch vorkommen kann, wo dieses nicht verwachsen ist. Ein Beweis dafür ist der wegen Darmlängsachsendrehung bereits angezogene Fall von Good. Die hier über dem Eingang in das Divertikel sitzende Stenose war etwa 1 1/2 cm lang und liess zunächst nur einen Stab von 2 mm Dicke passiren, sie liess sich etwas erweitern bis zur Einführung eines 9 mm dicken Stabes. Die Schleimhaut an der Strictur zeigte keine Ulceration oder Narbenbildung, die Darmwand an ihr war aber deutlich dicker. Gerade die Strictur war auch die Stelle der Darmachsendrehung und Good führt, sich auf Grawitz stützend, aus, dass Darmstenosen häufig die Ursache von Achsendrehungen abgeben können. Ueber die Entstehungsursache für die Strictur stellt Good keine Muthmaassungen an, äussert aber auch, dass Stenosen über dem Ursprung der Divertikel nicht selten seien.

Was die chronischen, peritonitischen Verwachsungen in der Gegend des Coecums bei Gegenwart von Divertikeln betrifft, so fand ich sie in keiner Abhandlung besonders hervorgehoben. Sie sind aber das Hauptcharakteristicum meiner eigenen Beobachtung und ich fand sie in ziemlich ausgesprochener Aehnlichkeit in 2 Fällen anderer Autoren wieder, so dass mir doch auch hier ein in gewissem Grade ab und zu typisch wiederkehrender Krankheitszustand vorzuliegen scheint.

Mein eigener Fall ist folgender:

Mädchen Karstens, Eisenbahnarbeiterskind aus Altenbruch, Pat. von Dr. Danne, 15 Jahre alt. Pat. hat als kleines Kind nässenden Nabel gehabt. Im Alter von 6 Jahren bedrohliche Unterleibserkrankung mit Stuhlgangsstörungen. Jetzt seit 4 Wochen krank. Beginn mit Schmerzen

in der Ileocöcalgegend, Fieber, Erbrechen. Von Dr. Danne Perityphlitis diagnosticirt. Dann Stuhlverstopfung, gegen Weihnachten ist ein Spulwurm aus dem Nabel gekommen. Fäcales Erbrechen, starke Darmperistaltik. Zeitweise Besserung, im ganzen aber rasch zunehmende Inanition. Neuerdings wieder Kothbrechen. Am 10. Januar 1899 werde ich hinzugezogen. Ich finde Patientin zum Skelett abgemagert, wie eine Tuberculöse im letzten Stadium. Aphthen im Munde. Leib mässig aufgetrieben. Zeitweise wurmartige starke Peristaltik langer Darmschlingen. Cöcalgegend frei. Im Nabel kleine Eiter gebende Fistel. Diagnose: In den Nabel mündendes Meckel'sches Divertikel, Darmobstruction durch letzteres.

Ich liess die Pat. zwecks Operation ins Cuxhavener Krankenhaus bringen, woselbst ich gegen Abend, nachdem 500 g Kochsalzlösung an den Oberschenkeln subcutan injicirt waren, unter Narkose die Laparotomie machte wie folgt.

Schnitt in der Mittellinie neben dem Nabel. Dieser wird exstirpirt. Es zeigte sich, dass in der That sich zum Nabel ein Divertikel begiebt. Dasselbe ist knapp Bleistiftdick, hat ein Lumen, das sich sondiren lässt. Excision des Divertikels an der Nabelhaut. Ligatur an seinem peripheren Ende. Die Abgangsstelle des Divertikels vom freien Darmrande wird vergeblich gesucht. Vielmehr scheint dasselbe sich direct in wirklichen Darm mit deutlichem Mesenterium fortzusetzen und zwar nur in einen Darmschenkel, ein zweiter ist nicht auffindbar. Verfolgung des Darmes, in den sich das Divertikel fortsetzt, etwa 20 cm weit. Dieser Darm ist collabirt, nur fingerdick, während zahlreiche geblähte Dünndarmschlingen prolabiren und vor der Wunde noch mehr sich rasch auftreiben bis 5 cm dick und sich lebhaft röthen. Der Darm ist bis zu einer nahe der Wirbelsäule gelegenen Stelle verfolgbar, wo er mit mehreren anderen Därmen und deren Mesenterium fest verwachsen ist. Bei sanften Versuchen, hier die Verwachsungen zu lösen, ergiesst sich ein gelbliches Fluidum, das erst wie Eiter aussah, sich aber bald als zersetzter Darminhalt auswies. Jedes weitere Manipuliren, selbst blosses Tupfen führt zu reichlichem Weiteraustritt dieser Massen, ein Zufühlen mit dem Finger vergrösserte überdies die Austrittsstelle derselben, welche, wie sich zeigt, in einem Loch der Wand des dilatirten Darmbezirkes besteht. Die Bauchhöhle ist in nicht wieder gut zu machender Weise mit Darminhalt verunreinigt. Naht des Darmloches, Abtupfung der Därme. Es wird noch versucht, sich einigermaassen topographisch zu orientiren, das Coecum aufzusuchen u. s. w., was misslingt. Wundschluss. In der Nacht Exitus.

Am nächsten Morgen machte ich die Section der Bauchhöhle.

Die ganze Masse des dilatirten Dünndarmtheiles, welche die Uebersicht stört, wird am Mesenterium abgetrennt und bis auf einen 10 cm langen Stumpf über der Verengerungsstelle abgeschnitten. Colon ascendens (Transversum, descendens u. s. w. sind normal) nebst Coecum, Mesenterium und dem conservirten Theile des Ileum (in dessen verengertem Verlaufe sich das Divertikel befindet), wird en bloc herausgenommen und näher untersucht. Auch jetzt ist die Orientirung noch sehr schwer und gelingt nur langsam. Das Divertikel scheint wie bei der Operation sich direct in Darm mit Mesenterium fortzusetzen, von welchem aber nur ein

Schenkel auffindbar ist. Dieser ist von der offenen Nabelmündung aus auch ohne Schwierigkeit sondirbar. Der Stumpf des dilatirten Ileum wird bis in die Nähe der Verengerung aufgeschnitten und versucht, hier die Fortsetzung seines Lumens zu verfolgen. Dies misslingt, das dilatirte Ileum ist hier fest mit den anderen betheiligten Darmschlingen und deren Mesenterium verwachsen. Dagegen gelingt die Aufsuchung des Proc. vermif. und des ins Colon mündenden Ileumtheiles vom aufgeschnittenen Colon aus durch Sondirungen. Der Wurmfortsatz ist 8 cm lang, frei von Entzündung und Verengerung (ungehinderte Sondirbarkeit), aber mit seinem Mesenterium ziemlich an der Nachbarschaft verwachsen. Die Verwachsungen werden, um den Processus zu isoliren, gelöst. Welcher Art sie topographisch waren, ist nicht mehr zu sagen. Man sieht aber, dass der Wurmfortsatz vorne am tiefsten Punkte des Coecums entspringt und dass er sich dann in einer Sagittalebene halbkreisförmig um das ins Coecum gehende Ileumstück herum wendet, so dass dieses in seiner nach oben offenen Halbkreisschleife reitet. Durch die Valvula Bauhini kommt man mit der Sonde in das Ileum. Dasselbe ist zeigefingerdick und setzt sich in zahlreichen kleinen Windungen bis an das Divertikel fort. Die Länge dieses Darmes beträgt am conservirten Präparate unter Verstreichung der Windungen gemessen ca. 50 cm. — Es fehlt nun immer noch der zweite (obere) vom Divertikel ablaufende Ileumschenkel, der die Verbindung nach dem dilatirten zuführenden Ileumtheil herstellen muss. Es gelingt endlich, diesen durch Sondirung vom Divertikellumen aus aufzufinden. Die Sonde gleitet parallel zunächt dem coecalen Ileumschenkel in das ganz enge Lumen dieses Darmtheiles, welcher auf mehrere Centimeter Länge mit dem coecalen Schenkel verwachsen ist, so dass beide Schenkel eng aneinander geschmiegt sind, wie die Läufe einer Doppelflinte. Sie gehen, in gerader Linie sich fortsetzend, in das Divertikel über. Nach Trennung der fein-ligamentösen Verwachsung der beiden Darmschenkel, die infolge dieser Verwachsungen täuschend so wie nur ein einfaches Darmrohr aussahen, hat die weitere Sondenverfolgung des Lumens des stomachalen Schenkels keine Schwierigkeit mehr, die Sonde gelangt weiter und kommt jetzt aus dem Trichter, mit welchem der erweiterte Ileumtheil endigt, wieder heraus. Die Länge des stomachalen Ileumschenkels vom Divertikel bis zum Anfang des dilatirten Ileumtheiles beträgt 9 cm.

Um nun die topographischen Beziehungen der betheiligten stark zusammengewachsenen Därme zu einander klarzulegen, werden die aufgeschnittenen Dick- und Dünndarmenden wieder zugenäht. Wie der Situs ist, ersieht man aus beifolgender Abbildung (Fig. 3), welche nach einem Photogramm und nach dem Präparate hergestellt ist. Die hinzugefügte Skizze (Fig. 4) soll die Verhältnisse noch mehr verdeutlichen. Man sieht, dass der erweiterte Ileumtheil hart an den Medialrand des Colon ascendens herantritt. In der Gegend der Bauhin'schen Klappe ist er mit dem Colon verwachsen, und zwar ist es der freie (convexe) Darmrand, der am Colon festsitzt, der Mesenterialrand sitzt links (im Körper des Pat. gedacht). Folglich hat sich dieser Darmtheil um seine Längsaxe von links, nach vorne und dann nach rechts um 180° gedreht und ist in dieser verdrehten Stellung angewachsen. Vom Mesenterium des erweiterten

Ileumstückes zeigt die Abbildung einen Theil der vorgedrehten hinteren Seite bis zur freien Seitenkante, um welche es in den in situ gebliebenen Theil umbiegt. [Von der Anwachsungsstelle an der Bauhin'schen Klappe wird der Darm nun ausserordentlich eng und hier sitzt auch die bei der Operation passirte Perforation. Der Darm wendet sich dann in einem sehr scharfen Bogen, wieder etwas weiter werdend, nach links und oben nach dem Divertikel, bezw. dem Nabel zu. Man sieht ihn eine kleine Strecke weit bedeckt von einer schwartigen Bindegewebsplatte, welche sich vom Mesenterium des erweiterten Ileums an das Mesenterium der mit dem Divertikel zusammenhängenden Schlingen begiebt. Der stomachale Darmschenkel bildet von der Bauhin'schen Klappe bis zum Nabel ein geradliniges strammes Band, von welchem nun die Schlingen des analen Darmschenkels nebst ihrem Gekröse herabhängen, wie eine Gardine von der Stange.

Fig. 3.

Fig. 4.

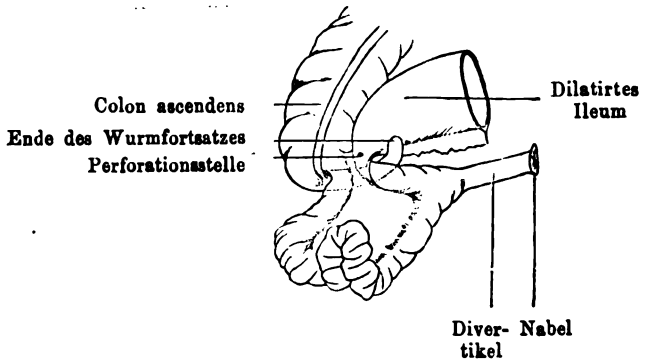

Dieses Gekröse bildet eine über fünfmarkstückgrosse, derbe, compacte Platte, welche mehrere stark geschwollene Lymphdrüsen enthält. Das letzte Ileumstück vor der Bauhin'schen Klappe ist wieder stark verwachsen mit dem untersten Stück des erweiterten Ileums und dem Anfangsstück der Ileumstrictur. Ganz absonderlich verändert ist das Verhältniss des Divertikels zum Ileum. Statt dass das Divertikel ein Anhängsel bildet, welches auf dem freien Darmrand senkrecht aufsitzt, erscheint es hier vielmehr selbst als der Stammdarm, der sich dichotomisch in zwei schmächtige Schenkel theilt. Und statt dass diese nach rechts und links im Winkel von 180° auseinander weichen, sind sie wie die Schenkel eines Cirkels zusammengeklappt und waren so mit einander

verwachsen. Ferner war der stomachale Darmtheil wieder mit seinem convexen Rande an dem analen Schenkel befestigt. Das setzt wieder eine Darmdrehung um die Längsaxe voraus. Auch dieser Darmtheil ist um 180° umgeklappt. Was man hier von ihm vorne herabhängen sieht, ist thatsächlich seine Hinterfläche. Die Darmlängsaxendrehung hat sich also von der erweiterten Ileumpartie bis an das Divertikel erstreckt. (Diese Axendrehung des stomachalen Darmschenkels ist in der Zeichnung nicht deutlich wiedergegeben.)

Die Section hat das Krankheitsbild befriedigend aufgeklärt. Ich denke mir, dass durch das am Nabel befestigte Divertikel die nächste Darmschlinge oberhalb desselben in ihrer freien peristaltischen Wellenbewegung beschränkt war, was zu einer immer sich wiederholenden Rückschlagung der Schlinge nach dem Colon hinführte. Eine nun zwischen Colon und Ileum sich etablirende und beide verlöthende Peritonitis, welche mit dem Wurmfortsatz wahrscheinlich keinen weiteren Zusammenhang hatte, führte zur Knickung des zuführenden Ileums, womit Kothstauung und Verstärkung der Adhäsivperitonitis veranlasst wurde. Fibrinöse Exsudatmassen legten sich in die Gegend der Ileumknickung, und ihre Organisation zu derben und schrumpfenden Schwarten verengerte nun einen Theil des Darms zwischen der Knickungsstelle und dem Divertikel aufs äusserste, so dass chronischer Ileus die nothwendige Folge war. Dass die Operation missglückte, kann bei den enorm verwickelten Lageverhältnissen der Därme, die noch bei der Section die grösste Mühe kostete, aufzuklären, nicht Wunder nehmen. Ich glaube aber, dass, hätte man rechtzeitig das Suchen nach der Obstructionsstelle aufgegeben, den Versuch, die Darmverwachsungen zu lösen, unterlassen und statt dessen in der untersten erweiterten Ileumschlinge einen Kunstafter angelegt, man ganz wohl hätte das Kind am Leben erhalten können.

Die von mir aufgefundenen beiden ähnlichen, nun zu reproducirenden Fälle sind von H. Chiari und von Good publicirt.

I. *H. Chiari. Zur Casuistik der Darmocclusion (Prager medicinische Wochenschrift 1887, Nr. 48).*

Krankengeschichte von Dr. Haas. Der früher, nach seiner Angabe, immer gesund gewesene Patient, war am 28. September nach einer sehr reichlichen Mahlzeit plötzlich unter heftigem Erbrechen und Unterleibsschmerzen erkrankt. Wegen Fortdauer dieser Erscheinungen und dabei bestehender Stuhlverhaltung war Patient am 3. October in das Spital überbracht worden. Man constatirte daselbst bei dem fieberfreien, aber stark collabirten Pat. beträchtliche Ausdehnung des Unterleibes, lebhafte, durch die Bauchdecken sichtbare Peristaltik und grosse Schmerzhaftigkeit in der Ileocoecalgegend und diagnosticirte eine innere Incarceration. Während des nun folgenden, bis zum Exitus letalis 4 Wochen währenden Aufenthaltes des jeglichen operativen Eingriff verweigernden Patienten in Spitale blieb sich das Krankheitsbild immer gleich. Bei vollständigem Fehlen von Fieberbewegungen persistirte die allmählig auch etwas zunehmende Ausdehnung des Unterleibes, die lebhafte Peristaltik und Schmerzhaftig-

keit in der Ileocoecalgegend. Das Erbrechen dauerte fort und wurde sehr bald fäculent. Am Tage des Eintrittes in das Spital wurde mit Calomel noch ein Stuhl erzielt. Später blieben alle per os gereichten Purgantien ohne Effect, und nur durch Klysmen konnten noch geringfügige Darmentleerungen herbeigeführt werden. Am 27. October ging spontan etwas Blut per anum ab. Der Tod trat unter zunehmendem Kräfteverfall am 3. November ein.

Fig. 5.

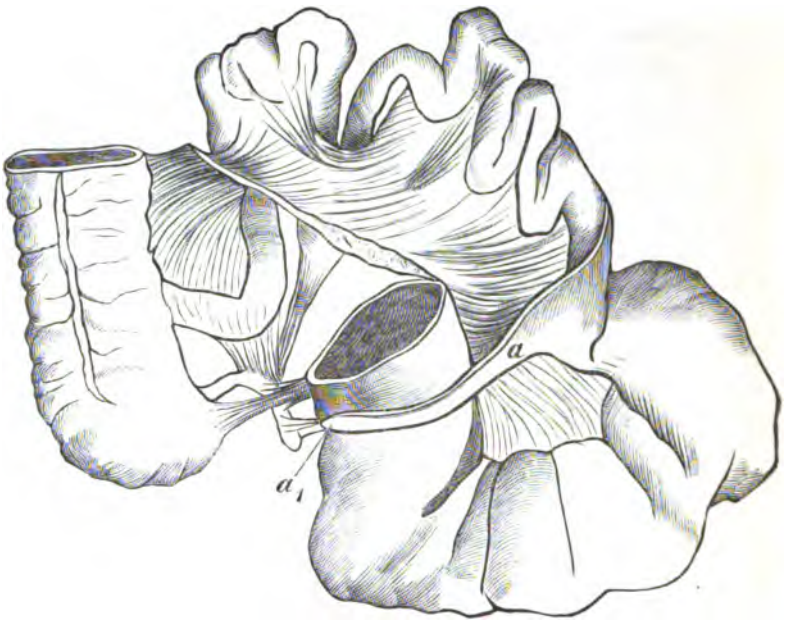

Section. Hochgradige Abmagerung, sehr starke Ausdehnung des Unterleibes, durch dessen vordere Wand ausgedehnte Darmschlingen wahrgenommen werden konnten. Nach Eröffnung zeigt sich hochgradige Ausdehnung des Magens, des Jejunums und der oberen Hälfte des Ileums, während die untere Hälfte des Ileums und der ganze Dickdarm contrahirt erschienen. Hochstand das Zwerchfelles. Die Ursache für diesen verschiedenen Füllungsgrad der genannten Darmtheile lag in einer starken Zerrung, Knickung und Achsendrehung des Ileums, 116 cm über der Valvula Bauhini, und zwar bedingt durch in der Ileocoecalgegend vorfindliche, peritonitische Adhäsionen, welche ihren Knotenpunkt am Processus vermiformis hatten. Verfolgte man das Ileum von der Valvula Bauhini nach aufwärts, so fand man entsprechend der nebenstehenden, stark verkleinerten Skizze (Fig. 5) zunächst 2 cm über der Valvula Bauhini eine zur Mitte des Processus vermiformis vom convexen Rande des Ileums ziehende, 1 cm lange und eben so breite, straffe bandartige Adhäsion, und weiter 56 cm über der Valvula Bauhini gleichfalls vom convexen

Rande des knapp über der ersten Adhäsion um 180° von hinten links nach vorne rechts herübergeklappten Ileums ausgehend, eine zweite drehrunde, 2 cm lange und 3 mm dicke hinter dem Mesenterium verlaufende Adhäsion, durch welche die betreffende Ileumschlinge gegen den Processus vermiformis herangezogen und spitzwinkelig ausgezerrt erschien. 116 cm über der Valvula Bauhini war ein 6 cm langes wie gewöhnlich von dem convexen Rande des Ileums entspringendes, durchschnittlich 1 cm weites und gegen das blinde Ende nur wenig sich verjüngendes Diverticulum Meckelii ($a=a_1$) mit der peripheren Hälfte des Processus vermiformis mittelst einer ganz kurzen, breiten und sehr festen Adhäsion verwachsen. Das das Divertikel tragende Ileumstück war dabei gegen den Processus vermiformis herangezogen, sehr stark gezerrt und gegen das nun folgende weitere Ileum abgeknickt, sowie auch um seine Längsachse als Drehungsaxe von hinten links nach vorne rechts um nahezu 180° gedreht, so dass dadurch gerade über der Abgangsstelle des Divertikels der Canal des Ileums vollständig verschlossen erschien. Das über dieser Stelle gelegene Ileum war auf einen Durchmesser von 6 cm dilatirt und verlief nun immer gleichmässig weit im Bogen gegen das Coecum hin, um einwärts von diesem und hinter dem nach Art einer Brücke quer herübergespannten, angewachsenen Diverticulum Meckelii nach aufwärts zu ziehen und in den darüber befindlichen noch stärker ausgedehnten übrigen Dünndarm überzugehen. An der Stelle der Kreuzung mit dem Divertikel — 206 cm über der Valvula Bauhini und 90 cm über der Grenze zwischen dilatirtem und contrahirtem Dünndarmabschnitte — war das Ileum abermals mit dem Processus vermiformis, mit der Spitze des Divertikels und mittelst einer 2 cm langen bandartigen weiteren Adhäsion auch mit dem Coecum fest verwachsen. Es erschien hier zwar leicht eingeschnürt, war jedoch vollkommen durchgängig. Die ausgedehntere obere Hälfte des Ileums war vollständig leer, im Coecum und Colon ascend. einige Scybala, übriger Dickdarm völlig leer. — Leichte Hypertrophie der Muscularis der oberen Ileumhälfte und des Jejunums Peritoneum von den Adhäsionen abgesehen normal. Wurmfortsatz in der centralen Hälfte narbig obliterirt, in der peripheren durch Schleimansammlung dilatirt. — Ausserdem beiderseitig lobuläre Unterlappenpneumonie und umschriebene, alte Spitzentuberkulose.

Trotz des acuten Krankheitsbeginnes hatte der Pat. sicherlich schon seit längerer Zeit die jetzt entschieden alten Adhäsionen des Processus vermiformis, die als Folgen einer Appendicitis zu deuten sind. Der Tod erfolgte auffällig lange nach Eintritt der Darmimpermeabilität an Inanition — keine Darmulceration, keine Peritonitis. Eine eigentliche Incarceration liegt nicht vor, sondern Axendrehung und Abknickung. Ch. meint, dass der Fall gut operabel gewesen wäre. (? Ego.)

II. *Good.*[1]) *Beobachtung VII. Ein Fall von tödtlichem Ileus, bewirkt durch doppelte Abschnürung des Ileum durch einen omphalomeseraischen, am Nabel adhärenten Strang, der am Darm angewachsen und in seinem centralen Ende noch gefässhaltig ist, complicirt mit peritonitischen Adhäsionen. Frische Darmperforation. Aeltere, vielleicht per-*

1) l. c. S. 39.

forative Peritonitis circumscripta mit secundärer Senkungsperitonitis im Douglas.

Pat., ein 16jähr. gesundes kräftiges Mädchen, erkrankte plötzlich 3 Wochen vor dem Tode, unter Erscheinungen, welche ganz für eine innere Incarceration des Darmes sprachen. Dieser Zustand, welcher zuerst einige Tage angehalten hatte, besserte sich ungefähr am Ende der 2. Woche. Insbesondere erschien der Darm wieder durchgängig. Wichtig ist, dass ausdrücklich kolikartige Schmerzen und Schmerz in der Nabelgegend angegeben wurden. Complicirt ist dagegen das Bild durch eine Dämpfung, welche Aehnlichkeit mit einer perityphlitischen hatte, jedoch mehr kopfwärts lag, als diejenige, welche bei Perityphlitis aufzutreten pflegt. Am 17. Krankheitstage trat wieder plötzlich das Bild des Ileus auf und hielt 2 Tage lang an. Dann trat nach einer Magenspülung — ob in Folge derselben, ist fraglich — deutliche Besserung ein. Die Dämpfung war verschwunden. Es gingen wieder Flatus ab. Am 22. Krankheitstage trat aber plötzlich — man dachte sofort an Perforation des Darms — Collaps und bald nachher der Tod ein.

Die wichtigsten Sectionsbefunde sind in der oben angeführten Ueberschrift der Krankengeschichte zusammengefasst. Zur Verdeutlichung der Einzelheiten giebt Verfasser beistehende Figur (Fig. 6)[1]), die er wie folgt, erläutert:

„(*a*) ist das Colon ascendens und Coecum mit dem Processus vermiformis (*b*). An das Coecum tritt nahe der Valvula Bauhini (*m*) der Dünndarm ganz dicht heran, indem das mächtig erweiterte, untere Jejunum (*c*) ganz nahe bis zu dieser Stelle hinläuft bei (*e*), um dann, scharf nach unten umbiegend, in das stark verengte Ileum (*d*) überzugehen. Auf diese Weise sind die Einmündung des Ileum in das Colon (*m*) und die Umbiegungsstelle einander sehr stark genähert und ihr Mesenterialantheil (*f*) liegt der Schlängelung des Ileum entsprechend gefaltet auf dem Mesenterium (*g*) des untern Jejunums. Das Ileum zwischen (*e*) und (*m*) hat 76 cm Länge. (*h*) ist der Nabel, (*i*—*j*) ist der vom Nabel innen mit dreieckiger Falte entspringende, oben beschriebene Strang, an welchem noch ein Stück Netz (*k*) sitzt. Derselbe ist bei (*e*) mit dem Dünndarm an der Umbiegungsstelle verwachsen und der Dünndarm ist daselbst durch die (zulang gezeichnete) sehr starke Adhäsion (*e*) am Coecum fixirt. Der Strang zeigt in diesem Abschnitt das Verhalten einer Peritonealduplicatur und enthält eine Anzahl dünner Gefässe, die zum Theil in das angewachsene Netz führen. Er ist auch mit dem Mesenterium bei (*e*) in etwas breiterer Verbindung, wobei ein feiner Ast einer Mesenterialarterie in ihn übergeht. Als seine Fortsetzung stellt sich jedoch von (*e*) bis (*j*) ein 4 cm langes, drehrundes vom Peritoneum überzogenes und, äusserlich besehen, aus Fettgewebe bestehendes Stranggebilde dar, welches noch dichter an der Val-

1) Good S. 43.

vula Bauhini und stärker convex nach oben, als auf der Figur dargestellt, quer über das Ileum, vor dessen Mündung in's Colon, gespannt, hinüberzieht und dasselbe dabei comprimirt. Dieses Gebilde ist mit der Wurzel des Mesenteriums dicht neben der Einmündung des Ileum in das Colon breit vereinigt, während es mit seinem andern Ende bei (*j*), auf der Vorderfläche des Mesenteriums des untern Jejunums, entspringt. Die weitere Präparation ergiebt dann, dass ein Ast der Arteria mesenterica superior (stärker gezeichnet)

Fig. 6.

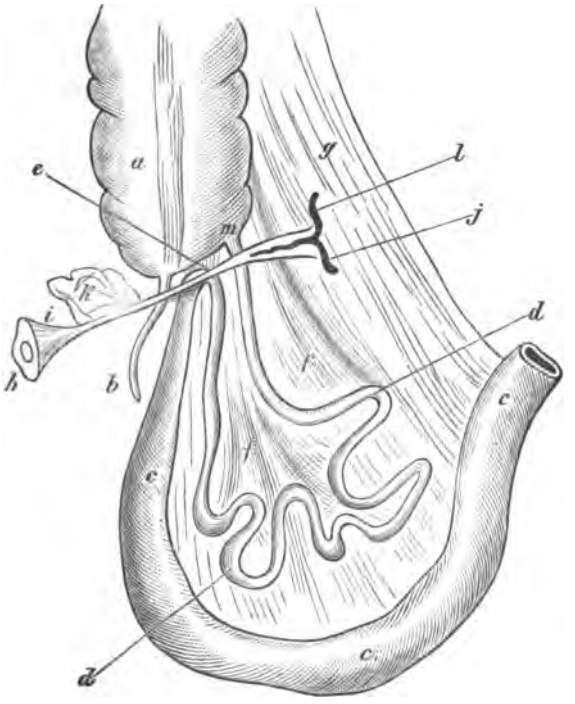

in dieser Gegend einen Zweig in dieses Gebilde hinein abgiebt. Derselbe ist mit einer starken Borste am in dünnem Spiritus liegenden Präparat noch gut zu sondiren, wodurch auch die Communication mit der Arteria mesenterica superior über allen Zweifel gesichert wird. In den Strang (*e—j*) lässt er sich noch eine Strecke weit, jedoch nicht bis (*e*), verfolgen.

Epikritisch bemerkt Good, dass bei Analyse der Krankengeschichte einige Momente recht deutlich hervortreten, welche für eine Einklemmung durch ein adhärentes Divertikel oder omphalomeseraische Gefässstränge sprechen: das jugendliche Alter der Person, die Localisation der ganzen

schmerzhaften Affection in der rechten untern Bauchgegend, die Schmerzen in der Nabelregion und die mehrfachen Remissionen. G. meint aber sehr richtig, dass auch bei richtig gestellter Diagnose wegen der verwickelten Darmverwachsungen ein Operationsversuch vergeblich gewesen sein würde.

Als Facit meiner eigenen Beobachtung und der vorgefundenen Parallelfälle möchte ich folgendes hinstellen:

Bei Gegenwart von Meckel'schen Divertikeln — gleichviel ob ein typisches Divertikel vorliegt oder ein bis zum Nabel offen gebliebener Dottergang oder ein aus dem persistirten Dottergange hervorgegangener gefässhaltiger Bindegewebsstrang — tritt nach bisheriger völliger Gesundheit in späteren Lebensjahren, im 2. und 3. Lebensdecennium bisweilen eine acute Erkrankung mit Einklemmungserscheinungen und perityphlitisähnlichen Schmerzen auf, an die sich eine wochenlange, chronische, hochgradige, wenn auch nicht vollständige Kothstauung mit intermittirendem Kothbrechen verbunden anschliesst. Ursache der Erkrankung sind peritonitische, grösstentheils wahrscheinlich schon lange bestehende mannigfache, verwickelte Verwachsungen der untersten Ileumschlingen unter sich und mit dem Coecum sowie mit dem Wurmfortsatz, verbunden mit Darmknickungen und Darmachsendrehungen. Das schliessliche Krankheitsbild ist das einer hochgradigen chronischen Darmstenose mit Dilatation des Darmes oberhalb und Collaps des Darmes unterhalb der Verengerung und mit allgemeiner progressiver Inanition. Macht man in solchen Zuständen einen Operationsversuch, so ist eine Entwirrung der Darmverwachsungen am Coecum aussichtslos und muss vermuthlich durch Darmeinreissungen übel endigen. Man beschränke sich daher dann auf Anlage eines Anus praeternaturalis im untersten dilatirten Darmende.

(Anatomisch hat mich in meinem Falle besonders die durch Adhäsionen fixirte Längsachsendrehung des Darmes oberhalb des Divertikels interessirt. Ein diesbezügliches auffälliges Analogon acuter Art bildet der oben besprochene Fall von Good.)

VII.

Aus der Kinderheilanstalt zu Hannover.

Ueber den Zusammenhang von Trauma, Epiphysenlösung und Coxa vara.

Von

Dr. L. Kredel,

dirig. Arzt.

(Mit Tafel IX.)

Man hat neuerdings dem Einfluss von Traumen auf die Entstehung der Coxa vara Beachtung geschenkt und eine Anzahl von Fällen als traumatische Form der Coxa vara veröffentlicht. Diese trennen sich, soviel ich sehe, wieder in 2 Gruppen. Die erste, repräsentirt durch je einen Fall von Sudeck[1]) und Alsberg[2]), ist durch folgende Merkmale eingezeichnet: Sie betrifft auch Erwachsene jenseits des Pubertätsalters. Vor Einwirkung des Trauma waren die Leute gesund und arbeitsfähig. Das Trauma war ein anscheinend mittelschweres, zunächst nur von kurzem Krankenlager (einige Tage) gefolgt. Nach 3—4 Monaten entwickelte sich, während die Leute wieder arbeiteten, allmählich die Verbiegung, begleitet von Schmerzen. Sudeck deutet wohl mit Recht seinen Fall als einen unvollkommenen intracapsulären Schenkelhalsbruch mit nachträglicher Belastungsverbiegung, welche dadurch zu Stande kam, dass der Verletzte das Bett verliess, bevor eine gehörige Ausheilung eingetreten war.

Ganz anders liegen die 3 Fälle von Coxa vara, welche Sprengel[3]) auf den letzten beiden Chirurgencongressen besprach. Sie befanden sich sämmtlich im Pubertätsalter. Bei allen hatten

1) Sudeck, Centralbl. f. Chir. 1899. Nr. 13.

2) Alsberg, Deutsche med. Wochenschr. 1899. Nr. 42, Sitzungsbericht des ärztl. Vereins zu Hamburg.

3) Sprengel, Verhandlungen der deutschen Gesellschaft f. Chirurgie. 1898. S. 510 und 1899. S. 624.

schon längere Zeit vor dem Trauma Beschwerden in der betreffenden Hüfte bestanden. Jedesmal war der traumatische Insult anscheinend leichterer Art, die Deformität scheint unmittelbar darnach vorhanden gewesen zu sein. Zwei der Fälle wurden resecirt und die Untersuchung der Präparate, sowie des Röntgenbildes von dem 3. Falle ergab eine Lösung der Kopfepiphyse des Femur und Wiedervereinigung mit dem Schenkelhalse an abnormer Stelle. — Zu dieser Gruppe ist ferner ein Fall zu rechnen, welchen Hofmeister[1]) in der Discussion mittheilte, und auf welchen ich später zurückkommen werde, während der in derselben Discussion von Kocher (S. 65) erwähnte Fall — traumatische Epiphysiolysis mit den Symptomen der Coxa vara nach Fall auf Knie — leider zu flüchtig skizzirt ist, um ihn genauer classificiren zu können. Auch die von Borchard[2]) und Leusser[3]) beschriebenen Fälle lassen sich hier nicht verwerthen, weil bei ihnen weder eine anatomische Untersuchung, noch ein Röntgenbild vorliegt. Bei dem 15jährigen Patienten Borchards wurde die Deformität unmittelbar nach einem heftigen Trauma gefunden, welches die Hüfte getroffen hatte, nachdem der Junge bereits einige Monate Schwäche im Bein gespürt und gehinkt hatte. Leusser beschreibt das Auftreten einer Coxa vara infolge eines Trauma bei einem jungen Manne mit schwerer Rachitis, welcher bereits mehrfache Infractionen an verschiedenen Körperstellen erlitten hatte.

Dass auch im Kindesalter durch leichte Verletzungen eine Lösung der Knorpelfuge des Schenkelkopfes entstehen kann, zeigt der Fall von Joachimsthal.[4]) Ein 5 1/2jähriges Mädchen, bis dahin stets gesund, klagt nach einem Sprung durch einen Reifen über heftige Schmerzen in der rechten Hüfte, kann darnach jedoch noch 2 Treppen hinaufgehen. Die Beschwerden lassen nach 2 Tagen nach, der Gang bleibt aber dauernd hinkend. Die Untersuchung ergiebt Verkürzung des Beines, Hochstand des Trochanter, freie Beweglichkeit des Hüftgelenkes, ausgenommen die Abduction, und das Röntgenbild zeigt eine deutliche Lösung der Kopfepiphyse mit nachträglicher Wiederverwachsung in deformer Stellung.

Ausserordentlich ähnlich war der Befund bei einem 4 1/2jährigen Kinde, welches mir unlängst zugeführt wurde. Bevor ich ihn mit-

1) Hofmeister, Verhandlungen der deutschen Gesellschaft f. Chirurgie. 1899. S. 62.

2) Borchard, Centralbl. f. Chirurgie. 1897. S. 689.

3) Leusser, Münchener med. Wochenschr. 1895. Nr. 30.

4) Joachimsthal, Arch. f. klin. Chirurgie. Bd. LX. S. 71.

theile, möchte ich bemerken, dass der Fall von Joachimsthal ebenso wie der meinige keine Coxa vara im engeren Sinne (Kocher) darstellt, sondern zu Hofmeisters Gruppe 1 (Coxa adducta, Kocher) gehört. Joachimsthal legt Werth darauf, dass er keine Spuren von Rachitis habe finden können, allein wenn man sein Röntgenbild betrachtet, so müssen die Krümmungen, welche die Linien der Oberschenkeldiaphysen zeigen, doch einige Zweifel daran erwecken. Mein Fall hat deutliche Zeichen von Rachitis, welche auch auf dem Bilde zu erkennen sind. Der Krankengeschichte füge ich das in Rückenlage genommene Röntgenbild bei (s. Taf. IX).

Lisbeth K., $4^1/_2$ Jahre alt, soll seit einem halben Jahre hinken; von einer Verletzung wissen die Eltern nichts zu berichten. Keine Anhaltspunkte für Lues. Linkes Bein um $1^1/_2$—2 cm verkürzt, Trochanter steht rechts 2 cm, links 3—4 cm oberhalb der Roser-Nélaton'schen Linie. Alle Bewegungen des Hüftgelenks, besonders auch die Rotationen und die Flexion völlig frei, nur die Abduction stark beschränkt; passive Bewegungen schmerzlos. Auf dem Röntgenbilde ist deutlich zu sehen, dass die Continuitätstrennung etwa in der oberen Hälfte des Schenkelhalses genau der Epiphysenlinie folgt, nach unten dagegen läuft sie schräg in die Diaphyse hinein und endigt nahe am Trochanter mit einer scharf zugespitzten Ecke; an dem abgelösten Schenkelkopf muss also ein spitzes Fragment der Diaphyse hängen geblieben sein (vgl. Fall 1 bei Sprengel). Die Richtung der Trennungslinie läuft mithin schräg von oben innen nach unten aussen. Die Verschiebung der Fragmente ist so deutlich zu sehen, dass sie keiner Erläuterung bedarf; schwieriger ist es, über die gleichzeitige Drehung des Kopfes aus dem Röntgenbilde sichere Schlüsse zu machen, sie lässt sich ungefähr berechnen aus der Richtung der sich klar abzeichnenden, gradlinigen Bruchlinie des centralen Fragments. Diese bildet mit der Achse des Schenkelschaftes einen nach unten offenen Winkel von etwa 45°. Zeichnet man die Bruchlinie an dem gesunden rechten Schenkelhals ein, so lässt sich ungefähr berechnen, dass sich der Schenkelkopf links mit seiner Gelenkfläche von 50—60° nach oben aussen gedreht haben mag, also umgekehrt wie in dem Falle Joachimsthals.

Nach der Besichtigung des Bildes müssen 2 Dinge besonders auffallen; erstens die gute Beweglichkeit des Gelenkes und zweitens der Mangel einer Verletzung. Im ersteren Punkte stimmt diese Beobachtung mit der von Joachimsthal genau überein und widersprechen also beide Fälle der Meinung Sprengels, welcher die hochgradige Contractur bei seinen Epiphysenlösungen differentialdiagnostisch für wichtig hält. Möglich, dass seine theoretisch ganz einleuchtende Vermuthung nur für das Kindesalter nicht zutrifft, man könnte hier das Ausbleiben der Gelenkfixation durch die elastischere Beschaffenheit des Schenkelhalses, die breiteren Knorpellagen der Epiphysenlinien erklären. Wo starre Knochenflächen ver-

schoben und festgekeilt stehen, wird der reflectorische Reiz für eine mehr oder weniger starre Contractur des Gelenkes sich eher finden.

Dass in der Anamnese meines Falles gar keine Verletzung angegeben wird, war mir anfangs wenig glaubhaft. Ich habe mir förmlich Mühe gegeben, ein Trauma hineinzuexaminiren, indessen ohne Erfolg; die Eltern des Kindes, welche dem Mittelstande angehören, haben nichts anderes bemerkt, als dass es seit einem halben Jahre hinkte, und stellen auch sicher in Abrede, dass es zu Anfang oder während dieser Zeit einmal wegen Schmerzen auch nur einen Tag das Bett gehütet habe. Es bleibt also nichts übrig, als die Annahme, dass die Lösung der Knorpelfuge spontan oder durch ganz geringfügige Ursache und jedenfalls unbemerkt eingetreten ist. Auch Kirmisson (cit. bei Joachimsthal l. c.) hat bei einem 7jährigen Mädchen, welches seit längerer Zeit eine Verkürzung des Beines und im Röntgenbilde eine Epiphysenlösung am oberen Femurende aufwies, ein voraufgegangenes Trauma nicht eruiren können. Steht die Möglichkeit einer spontanen Epiphysiolysis, sei es auch nur im Kindesalter, fest, so erscheint die traumatische Entstehung der anderen Fälle doch auch in etwas anderer Beleuchtung. Sehen wir uns die Angaben über die erlittenen Insulte genauer an, so finden wir bei Joachimsthal: Sprung durch einen Reifen, gewiss ein leichtes Trauma! Bei Sprengel's Fällen sind die Verletzungen sämmtlich leichte gewesen, so leicht, dass alle 3 Patienten vergessen hatten, sie überhaupt zu erwähnen, und erst genaues Nachforschen nachträglich sie zu Tage brachte. Der erste Kranke hatte beim Abwerfen einer Last einen plötzlichen Schmerz in der linken Hüfte verspürt und konnte nicht weiter arbeiten, doch konnte er schon am nächsten Tage eine Stunde weit gehen, wenn auch am Stock stark hinkend. Der zweite stellte anfangs ein Trauma in Abrede, erinnerte sich aber auf wiederholtes dringendes Nachfragen, dass er beim Spielen vom Knie eines anderen jungen Mannes auf die Erde gefallen sei; er hatte heftigen Schmerz und konnte nicht wieder aufstehen, hat aber in den nächsten Tagen schon wieder Gehversuche angestellt. Auch bei dem dritten Kranken wurde erst bei seinem dritten Aufenthalte im Krankenhause eruirt, dass er 3 Stufen einer Treppe herab auf die rechte Hüfte gefallen sei; er musste weggetragen werden und konnte 4 Tage lang nicht gehen. Es ist ja müssig, aus anamnestischen Angaben deduciren zu wollen, ob eine Verletzung etwas mehr oder weniger schwer war, man kann eine hohe Treppe herabfallen und sich doch nur leicht verletzen und umgekehrt. Beweisender für die Geringfügigkeit des Trauma ist

der Umstand, dass es sämmtlichen Patienten nicht erwähnenswerth schien, denn bekanntlich hat das Publikum viel mehr die Neigung, stattgehabte Verletzungen zu übertreiben, als zu verschweigen, auch abgesehen von etwaigen Entschädigungsansprüchen. Uebrigens befinde ich mich durchaus nicht im Widerspruche mit Sprengel, welcher die Traumen selbst als leichte bezeichnet, und bezweifle auch nicht, dass durch dieselben die Trennung der Epiphyse bewirkt wurde. Ich habe nur deshalb die Angaben der Krankengeschichten nochmal einzeln angeführt, weil ich erörtern wollte, dass vermuthlich sehr leichte Verletzungen genügt haben, und dass sie nur von leichten subjectiven und functionellen Störungen gefolgt waren, Verletzungen, welche von dem Begriff der Spontanfracturen nicht gerade weit entfernt sind. — Ein weiteres wichtiges Moment in der Anamnese der 3 Fälle ist die Thatsache, dass sie alle schon vor der Verletzung über Schmerzen in der Hüfte geklagt oder gehinkt haben (ebenso auch der Patient Borchard's). Dies hat Hofmeister in der Discussion mit Recht hervorgehoben, obwohl er die Bedeutung der Traumen im Sinne Sprengel's zugab; er hat dabei einen sehr lehrreichen Fall neu mitgetheilt, welcher 1½ Jahre nachdem bei ihm eine Coxa vara diagnosticirt war, durch einen einfachen Fall auf ebenen Boden eine Fractur des Schenkelhalses in der Nähe der Epiphysenlinie erlitt. Soll man diesen auch als Coxa vara traumatica bezeichnen? Gewiss nicht! Die Berechtigung zu dieser Bezeichnung dreht sich um die Frage, ob es gesunde Schenkelhälse sind, bei welchen durch die leichten Verletzungen Trennung der Knorpelfuge entstand, wie Sprengel will, wenn ich ihn recht verstehe, oder ob sie schon vorher krank waren, wie Hofmeister vermuthet. Sprengel[1]) beruft sich auf die anatomische Untersuchung Benekes, um damit die Bedeutung der prämonitorischen Schmerzen zu entkräften. Allein die Ergebnisse der mikroskopischen Untersuchungen bei der Coxa vara überhaupt sind noch so wenig prägnante oder geradezu negative[2]), dass man einen negativen Befund mindestens nicht benutzen kann, um übereinstimmende, präcise anamnostische Angaben dadurch werthlos zu machen.

Die ganze Sachlage erinnert ungemein an die Beziehungen, wie sie bestehen zwischen Fracturen (bezw. Spontanfracturen) und Arthropathien bei Tabes. Hier wie dort treten bei leichten, ja leichtesten Insulten Continuitätstrennungen ein an Knochenstellen, welche durch einen schleichenden Krankheitsprocess eine Vermin-

1) l. c. S. 632.

2) Vgl. Sudeck, l. c. S. 394ff.

derung ihrer Festigkeit erfahren hatten. Wollte man nun bei der Tabes eine traumatische Form von Arthropathien aufstellen, so wird das nicht leicht missverstanden werden, denn selbstverständlich bleibt die Hauptsache doch immer das Rückenmarksleiden mit den von ihm verursachten „trophischen" Störungen in den betreffenden Knochentheilen. Der Name Coxa vara dagegen ist zunächst nur ein anatomischer Begriff, welchen die verschiedensten Ursachen zu Grunde liegen können. Will man unter diesen eine besondere traumatische Gruppe ausscheiden, so hat dies Berechtigung für gewisse Fracturen oder Epiphysenlösungen bei gesunden Individuen (wohl immer schwere Traumen) und für die erwähnten Fälle nachträglicher Belastungsverbiegung bei unvollständigen Fracturen (Sudeck, Alsberg). Solche Fälle aber, wie die oben besprochenen von Sprengel und Hofmeister würden besser nicht mit dieser Bezeichnung belegt, denn bei ihnen ist das Trauma nur ein intercurrentes Ereigniss, welches den schon zuvor bestehenden Krankheitsprocess in seinem Verlauf und Ausgang modificirt. Diese Bemerkungen sind weit entfernt, die Bedeutung der Sprengel'schen Mittheilungen herabzusetzen; im Gegentheil, seine Fälle brachten durchaus etwas Neues, den Nachweis der Trennung der Knorpelfuge gegenüber der bis dahin für alle angenommenen Verbiegung. Aber ihre Bedeutung liegt weniger in der Aetiologie, als in der Anatomie, weniger im Trauma, als in der Epiphysiolysis, welche — wenigstens im Kindesalter — zu ihrem Zustandekommen nicht einmal eines Trauma bedarf.

Man könnte gegen den Fall von Jochimsthal und den meinigen einwenden, dass sie, wie ich auch schon voraus bemerkt habe, nicht zur Coxa vara im engeren Sinne (Kocher) gehören und deshalb nicht zur Discussion derselben heranzuziehen seien. Aber wer die Fälle von Sprengel als Epiphysenlösungen und als Coxa vara anerkennt, der muss auch zugeben, dass jene hierher gehören. Eher muss man aus ihnen den umgekehrten Schluss machen, dass eine scharfe Abgrenzung der von Kocher als echte Coxa vara bezeichnete Gruppe auf Schwierigkeit stösst. Zudem ist es nicht unmöglich, dass bei beiden Kindern im Laufe der Zeit andere, vielleicht die „klassischen" Symptome hinzukommen werden, denn beide sind erst 6—7 Monate vor der Untersuchung erkrankt.

Kredel. Verlag von F. C. W. Vogel in Leipzig. Druck von August Pries in Leipzig

VIII.

Aus der k. k. chirurgischen Klinik des Herrn Hofrathes Professor Dr. C. Nicoladoni in Graz.

Ueber Läsion des Nervus ulnaris bei Verletzungen am Ellbogengelenk,

ein Beitrag zur Lehre von den Nervenläsionen bei Traumen des Ellbogengelenkes.

Von

Dr. Erwin Payr,

Privatdocent für Chirurgie und Assistent obiger Klinik.

(Mit 4 Abbildungen.)

Bis zum Jahre 1886 hat Bruns[1]) in seinem Werke „Ueber die allgemeine Lehre von den Knochenbrüchen" eine Casuistik von 189 Fällen von Nervenverletzungen bei Fracturen zusammengestellt. So gross einerseits diese Zahl ist, so ist anderseits doch zu bemerken, dass die Verletzungen auf die einzelnen Nerven ausserordentlich ungleich vertheilt sind, und dass manche Fracturen nur in den seltensten Fällen von complicirenden Nervenverletzungen begleitet waren.

Jedenfalls ist durch die umfassenden Untersuchungen und Zusammenstellungen von Bruns festgestellt, dass die Complication der Nervenverletzung entschieden häufiger vorkommt, als bis dahin angenommen wurde. Am häufigsten ereignen sich Nervenverletzungen bei Fracturen der oberen Extremität, und zwar betreffen von 138 Fällen der Bruns'schen Statistik 21 den Plexus brachialis, 1 Fall den Nervus axillaris, 77 den Nervus radialis, 19 den Ulnaris, 17 den Medianus und je 1 Fall zwei Nerven zugleich.

Weitaus am häufigsten sind die Fracturen des Humerus mit Nervenläsionen complicirt und vorzugsweise mit solchen des Nervus radialis.

Vierzehnmal unter 101 Fällen von Humerusfracturen war der N. ulnaris verletzt, und zwar sind es für den N. ulnaris die Frac-

1) v. Bruns, Allgemeine Lehre von den Knochenbrüchen. Deutsche Chirurgie. Lieferung 27.

turen des unteren Endes des Humerus, besonders des Condylus internus und der Epitrochlea, die mit Schädigung dieses Nervenstammes verknüpft sind.

Noch viel seltener, als bei Fracturen ereignen sich Nervenverletzungen bei Luxationen; am häufigsten noch bei jenen Luxationen, die gleichzeitig mit Abrissen und Absprengungen von Knochenstücken einhergehen.

Es giebt bekanntlich eine ganze Reihe von Möglichkeiten der Nervenläsion bei Fracturen und Luxationen. — Man unterscheidet ganz zweckmässig Contusionen und Zerreissungen der Nerven, Verletzungen durch eingedrungene Bruchsplitter, Interposition des Stammes zwischen den Bruchenden, endlich Compression der Nerven durch ein dislocirtes Fragment, sowie Compression durch Callus- und Narbenmassen.

Die Erscheinungen treten zuweilen unmittelbar nach der Fractur, häufiger erst während und nach der Heilung derselben auf. Doch ist sehr wichtig zu betonen, dass in manchen Fällen, in denen die Erscheinungen der Nervenläsion erst später constatirt wurden, vielleicht die anfängliche Untersuchung eine lückenhafte war. Treten die Erscheinungen des Druckes auf einen Nervenstamm primär auf, so handelt es sich entweder um eine Dislocation der Fragmente mit starker Ortsveränderung oder scharfer Knickung der Nerven, oder um eine Quetschwirkung. Treten aber die Druckerscheinungen erst später auf, so ist entweder eine zunehmende Dislocation oder die Compression der Nervenstränge durch fibröse oder knöcherne Callusmassen zu beschuldigen. In einem Falle spricht man von einer primären, im anderen Falle von einer secundären Nervenläsion, und ist die secundäre Nervenläsion am häufigsten durch Compression der Nervenstämme in bindegewebigen oder knöchernen Narben bedingt.

Unter 38 Fällen der v. Bruns'schen Zusammenstellung (l. c.) betrafen drei den N. ulnaris nach Fracturen des unteren Endes des Humerus und nach Fractur der Ulna.

Ueber die Art und Weise der Nervencompression durch Narben- und Callusmassen konnte erst die Autopsie in vivo eingehendere Kenntnisse schaffen, und diese wiederum war erst möglich zu einer Zeit, in der man gelernt hatte, gesetzte Verletzungen ohne accidentelle Wundkrankheiten und deren Gefahren zur Heilung zu bringen.

Es ist daher selbstverständlich, dass die Auslösung eingeklemmter Nervenstämme aus bindegewebigen und knöchernen Callusmassen — Neurolysis genannt — eine Errungenschaft neuerer und neuester

Zeit ist, und aus diesem Grunde die Casuistik noch kein allzureichliches Material liefert (Neugebauer[1]) u. a.).

Manchmal findet sich der Nerv an der Bruchstelle in einem vollständigen Canal eingeschlossen. Seine Wandung kann entweder ganz knöchern oder knöchern-fibrös sein. Häufig aber ist dieser Knochencanal nicht weit genug für den Nerv oder er zeigt Knickungen, oder besitzt an seiner Innenfläche Knochennadeln oder sonst stark prominente Osteophyten. Aber auch durch fibröse Bänder oder durch derbes Narbengewebe kann ein Nervenstamm geradeso eine Einschnürung erleiden, wie durch den harten Knochen.

Für den N. radialis ist die Casuistik theils durch die v. Bruns'sche Zusammenstellung, theils durch nach ihr erschienene Arbeiten recht umfangreich geworden (Riethus[2]) Schede[3]) u. a.).

Spärlich ist noch immer die Casuistik der Verletzungen des N. ulnaris bei Fracturen und Luxationen zu nennen, und darum möchte ich mir erlauben, in folgenden Zeilen über zwei Schädigungen des N. ulnaris nach Traumen des Ellenbogengelenkes zu berichten.

In dem ersten der beiden Fälle handelte es sich um eine uns besonders interessirende Verletzung, und zwar um eine incomplete Lateralluxation beider Vorderarmknochen nach aussen, eine Verletzung, von der es ja bekannt ist, dass sie häufig, ja nahezu typisch (wenn es sich um jüngere Individuen handelt), mit einer Fractur des Condylus internus oder der Epitrochlea verbunden ist. Im zweiten Falle handelte es sich um eine tiefe Fractur an der unteren Epiphyse des Humerus, durch welche die Verletzung und nachträgliche Narbencompression der Ulnarnerven herbeigeführt wurde.

Bevor wir nun auf die bekannt gewordenen Nervenläsionen am Ulnarnerven bei Fracturen und Luxationen am unteren Humerusende eingehen und die Frage prüfen, ob bei der incompleten Lateralluxation überhaupt jemals eine Verletzung oder Narbencompression des N. ulnaris beobachtet wurde, lassen wir die Krankengeschichten der betreffenden Fälle folgen.

---

1) Neugebauer, Zur Neurorraphie und Neurolysis. Beiträge zur klin. Chirurgie. Bd. XV. S. 465.

2) Riethus, Ueber Verletzungen des N. radialis bei Humerusfracturen u. s. w. Beiträge zur klin. Chirurgie. Bd. XXIV. S. 703 ff.

3) Schede, Chirurgie der peripheren Nerven und des Rückenmarkes in Penzoldt-Hinzing's. V. Bd. 1898.

S. Fr., 19 Jahre alt, wurde am 8. April vergangenen Jahres während der Arbeit in einer Kattunfabrik von einem Transmissionsriemen an der linken Hand erfasst, bis zur Riemenscheibe emporgerissen; die Maschine wurde rasch zum Stillstand gebracht und er aus seiner peinlichen Lage befreit. An einer kleinen Stelle an der Innenseite des Ellbogengelenkes war eine Durchtrennung der Haut erfolgt. Der Arm war im Ellbogengelenke unbeweglich. Der Pat. wurde mittels Rettungswagen in ein hiesiges Krankenhaus geführt, wo ihm nach 2 Tagen ein Gypsverband angelegt wurde. Nach seiner eigenen Angabe sei auch der Humerus gebrochen gewesen. Nach 8 Tagen wurde der Gypsverband gewechselt, ein zweiter angelegt, der durch 14 Tagen liegen blieb. Nach Abnahme des zweiten Verbandes wurde Pat. mit Schienen behandelt. Nach einer viele Wochen dauernden Behandlung verliess der Kranke die Anstalt.

Die Beweglichkeit im Ellbogengelenke war sehr reducirt, die Pro- und Supination vollkommen aufgehoben und auch die Bewegungen der Hand und der Finger wurde immer schwerer. Da sich das Befinden seines Armes zu seiner Verwunderung nicht mehr besserte, suchte er das hiesige allgemeine Krankenhaus auf und wurde am 4. Oct. 1898 auf die chirurgische Klinik aufgenommen.

Status praesens. Der Pat., mittelgross, muskelschwach, mit sehr geringem Paniculus adiposus, sieht leidend aus; Haut und Schleimhäute blass. — Am Herzen nichts Abnormes zu finden; in den oberen Partien beider Lungen ist der Percussionsschall verkürzt und ein rauhes, stellenweise bronchiales Athmen zu hören, in den unteren Partien ist unbestimmtes Athmen und hört man vereinzelte kleinblasige Rasselgeräusche. — Am Abdomen nichts Abnormes. Der Harn enthält keine fremden Beimengungen.

Der Kranke hält seinen linken Arm in nahezu rechtwinklig gebeugter Stellung; lässt er ihn sinken, so schliessen Ober- und Unterarm einen Winkel von etwa 110° ein. Sowohl für active, als auch passive Beugung und Streckung ergiebt sich eine Excursionsbreite von ca. 25° (85—110°). Die Pro- und Supination ist sowohl activ, als auch passiv völlig unmöglich.

Der Kranke hält den Arm in leicht supinirter Stellung. Etwas über der Mitte der Diaphyse des linken Humerus fühlt man einen an der Oberfläche höckerigen, spindelförmigen, umfangreichen Callus, der von einer gleichzeitig mit der Ellbogenverletzung erfolgten Humerusfractur herrührt.

Die gesammte Musculatur des linken Oberarmes ist atrophisch.

Die Länge der Extremitäten ist auf beiden Seiten gleich; sowohl von der hinteren Acromialecke zur Oberarmspitze, als auch zum Processus styloideus radii gemessen.

Die Achse des Ober- und des Vorderarmes stehen nicht in directer Fortsetzung, sondern erscheint die Vorderarmachse parallel zu sich selbst nach aussen verschoben; dadurch entsteht eine Art von Bajonettstellung des Vorderarmes. Der anteroposteriore Durchmesser des Gelenkes ist nicht vermehrt, wohl aber der Querdurchmesser, und ist die grössere Breite des Gelenkes sofort in die Augen springend. Den medialen Abschnitt des unteren Humerusendes sieht man an der inneren Seite in Form eines nach unten convexen, rundlichen Contours scharf vorspringend. Dieser Vorsprung hat die Gestalt eines

Kreissectors, dessen Centrum entsprechend man eine höckerige, ziemlich steil abfallende Prominenz tasten kann. Die Epitrochlea fehlt und ist letztbeschriebener Vorsprung die Bruchzacke des stehengebliebenen Stückes. Der Epicondylus und die Olecranonspitze stehen bei stärkster, dem Pat. möglicher Streckstellung nahezu in gleicher Höhe und die Verbindungslinie beider Punkte trifft auf das untere Ende des vorhin genannten Epitrochlearestes. Eine Linie, die von dieser Bruchzacke zum Olecranon und zum Epicondylus gezogeu wird, schliesst mit der Längsachse des Humerus einen rechten Winkel ein. Die Spitze des Olecranon steht dem Epicondylus viel näher als auf der gesunden Seite. Das Radiusköpfchen ist lateralwärts verschoben, doch prominirt es nicht auffallend über den lateralen Condyl. Die Betastung des letzteren ergiebt das Vorhandensein einer ziemlich scharfen Zacke, etwas höher als der Gelenkspalt stehend, und legt die Vermuthung nahe, dass auch am lateralen Condylus eine Continuitätstrennung stattgefunden habe.

Neben dem Olecranon an der Innenseite tastend, kann man in die theilweise freiliegende Fossa olecrani mit dem Finger etwas eindringen.

Beim Abtasten der Gelenksenden gewinnt man mit Sicherheit den Eindruck, dass der rundliche Contour an der Innenseite dem medialen Rande der Trochlea, die darauf befindliche Erhebung dem Reste der Epitrochlea entspricht, was dadurch noch gestützt wird, dass man keine Ulnarisrinne mehr fühlt.

Schliesslich ist zu erwähnen, dass die Achsen des Ober- und Vorderarmes nicht nur eine parallele Verschiebung, sondern auch eine leichte Winkelstellung im Sinne des Cubitus valgus aufweisen.

Ausser diesen auffälligen Veränderungen am Ellbogengelenke fanden sich bei unserem Patienten beträchtliche Ausfallserscheinungen im Gebiete des N. ulnaris, die zu einer Annahme einer primären oder secundären Läsion dieses Nervenstammes zwangen.

Die anamnestischen Angaben des Kranken sprachen für die letztere Annahme.

Der linke Vorderarm des Patienten ist stark abgemagert, blauviolett verfärbt; besonders auffallend ist diese Färbung an der Hand und den Fingern. Die Prüfung der Sensibilität ergiebt ein deutliches Herabgesetztsein an der Ulnarseite des Vorderarmes, der Ulnarseite der linken Hand am kleinen und der Ulnarseite des Ringfingers. Diese Partien, sowie die ganze linke Hand fühlen sich kälter an als die rechte.

Die Untersuchung der Motilität ergiebt folgendes Verhalten in den einzelnen Muskelgruppen.

Die Muskeln des stark atrophischen Kleinfingerballens, Abductor, Flexor brevis, Opponeus, sind theilweise gelähmt; ebenso die Mi interossei und lumbricales III et IV. Die Ab- und Adductionsbewegungen der Finger sind nahezu gänzlich aufgehoben. Der 4. und 5. Finger können nur unvollständig gebeugt werden und kann wegen Lähmung des M. adductor pollicis der Daumen dem Zeigefinger nicht völlig genähert werden. Doch ist hierbei zu betonen, dass in keiner der geschädigten Muskelgruppen die Lähmung eine vollständige, sondern dass in allen geringe Bewegungsexcursionen ausgeführt werden.

Die elektrische Untersuchung des N. ulnaris und der von ihm versorgten Muskeln ergiebt niedrige Grade der E. A. R. mit prompter Zuckung vom Nerven aus (partielle E. A. R.). Die Muskeln reagiren galvanisch träge, faradisch etwas lebhafter. — (IV. Gruppe Stinzing's.)

Nach dem, was man durch Betrachtung und Betastung des Gelenkes fand, war es wohl sicherstehend, dass es sich in diesem Falle um eine incomplete Lateralluxation beider Vorderarmknochen handelte, welche durch einen Bruch der Epitrochlea complicirt war. Bekanntlich gilt der Abriss der Epitrochlea durch das sich sehr anspannende Ligamentum laterale internum bei der incompleten Lateralluxation als Regel, wenn es sich um jüngere Individuen handelt. Unklar blieb, was für eine Verletzung sich am äusseren Condylus ereignet hatte, und lieferte über diesen Punkt auch das aufgenommene Röntgenbild keinen klaren Befund.

Da das Ellbogengelenk in ganz geringem Grade functionstüchtig war, für Beugung und Streckung nur wenige Winkelgrade, für Pro- und Supination ein negatives Ergebniss lieferte, so wurde beschlossen, die Luxation blutig zu reponiren. (Bei der langen Zeit, die seit der Verletzung verstrichen war, kam ein anderes Vorgehen kaum in Betracht.) Endlich erheischten auch die Lähmungserscheinungen im Gebiete des N. ulnaris eine Freilegung und Untersuchung dieses Nervenstammes.

Operation. (Hofrath Nicoladoni) am 18. October 1898. Es wurde in Chloroformnarkose ein Hautschnitt über den Condylus internus nach oben gegen die mediale Humeruskante, nach unten gegen die Ulna etwa 12 cm lang geführt. Am Unterarm wird der Schnitt entsprechend dem ulnaren Ansatze des M. flexor carpi ulnaris geführt; nach Durchtrennung der Muskelfascie wird der innere Condylus freigelegt und zeigt es sich, dass die Epitrochlea in einer zackigen Bruchlinie abgebrochen und nach innen auf die mediale Kante der Trochlea in Form eines haselnussgrossen Knochenstückes fest aufgelagert ist, ein Verhalten dieses Bruchstückes, das als typisch bezeichnet werden kann; der Nervus ulnaris ist von seiner normalen Lage nach vorne zu abgewichen und zwar so, dass er unter das abgebrochene Stück der Epitrochlea gelagert (s. Fig. 1 und 2) und von demselben fest umschlossen ist. Nach oben liegt er vor dem Ligam. intermusculare und vor der medialen Kante des Humerus, über dem M. brachialis internus; nach unten in annähernd normaler Lage.

Es hat also eine Luxation der Nerven nach vorn und etwas nach aussen (s. Fig. 3) stattgefunden, was dadurch noch leichter möglich erscheint, dass die die Ulnarisrinne formirende Epitrochlea abgebrochen und verlagert ist. Es wird nun der Nerv im ganzen Bereiche des Operationsfeldes freigelegt, und sowohl centralwärts als auch peri-

pheriewärts losgelöst und von der Unterlage abgehoben; peripheriewärts von der Stelle, wo ihm die Epitrochlea aufgelagert ist, ist der Nerv viel dünner als central von der Stelle.

Die am Condylus internus entspringenden Muskeln werden mittels Elevatorium sammt Periost abgelöst und man sieht nun in das breit eröffnete Ellbogengelenk, wobei es sich zeigt, dass die Ulna mit der Fossa sigmoidea über die Eminentia capitata humeri zu liegen kommt, während der Radius noch weiter nach aussen verlagert ist.

Fig. 1.

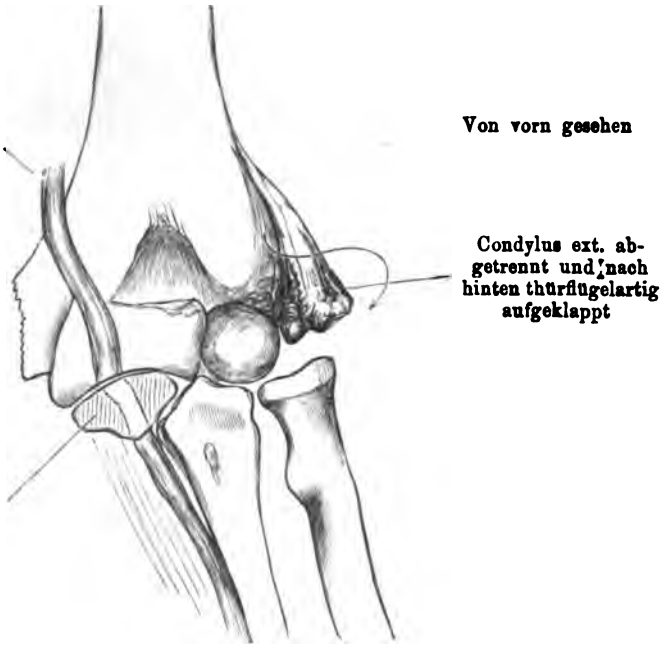

Durch noch weiteres Loslösen der Weichtheile und Kapselreste wird das Gelenk auch an seiner Hinterseite blossgelegt und ein noch freierer Einblick in dasselbe gestattet. Es wird nun an die Loslösung des N. ulnaris gegangen, indem das auf ihm lagernde Knochenstück an seiner Peripherie mittels Periostmesser und Elevatorium vorsichtig abpräparirt wird; es gelingt dies unschwer und sieht man, dass es überall mit steifem Narbengewebe mit seiner Unterlage verwachsen ist. Dadurch wird der N. ulnaris im ganzen Verlaufe im Bereiche der Wunde freipräparirt, lässt sich jedoch nur bei stärkerer Beugestellung des Gelenkes ohne Mühe in seine normale Lage zurückbringen. Hierauf wird das Gelenk an der radialen Seite durch einen Schnitt über dem Epicondylus in gleicher Ausdehnung, wie an der Innenseite eröffnet; es wird zwischen Ansatz des Supinator longus und den radialen Extensoren in die Tiefe gegangen, der M. supinator brevis frei-

gelegt, seine obersten Fasern durchtrennt; weder der oberflächliche, noch der tiefe Ast des N. radialis kommen zum Vorschein. Die Weichtheile, sowie Kapselreste werden mittels Elevatorium und Messer zurück prä-

Fig. 2.

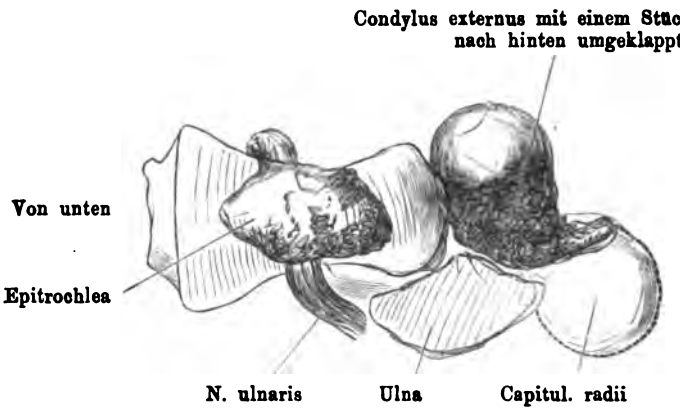

Fig. 3.

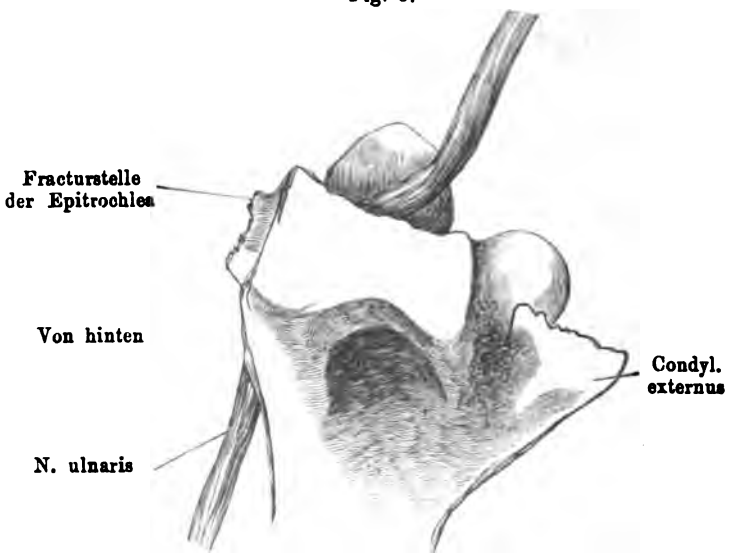

parirt und ein freierer Einblick in das Gelenk nunmehr auch von der radialen Seite ermöglicht.

Dabei zeigt es sich, dass beide Vorderarmknochen ungefähr 1 cm nach aussen verschoben sind. Ein Theil von der Eminentia capi-

tata mit einem spangenförmigen, ungefähr 4 cm lange Knochenstück ist vom unteren Ende des Humerus lateralwärts losgerissen, etwas nach oben verschoben, und ist um einen 4 cm oberhalb des Gelenkes gelegenen Drehungspunkt nach aussen gedreht und theils bindegewebig, theils knöchern, mit der unteren lateralen Humeruskante verwachsen. Auf dem abgespaltenen, thürflügelartig abstehenden Stücke der Eminentia capitata liegt das Radiusköpfchen. Dieses abgetrennte Knochenstück wird abpräparirt und ganz entfernt. Nachdem nun das Gelenk von hinten aussen und innen freigemacht war, werden die bindegewebigen Verwachsungen der Gelenksenden unter einander und mit den Weichtheilen durchtrennt, wozu bald starke Abduction, bald Adduction und dann Beugung erforderlich ist.

Durch starkes Abduciren und Druck auf die radiale Seite der Vorderarmknochen gelingt nun leicht die Reposition. Der N. ulnaris wird auf der Hinterseite des Gelenkes zurückverlagert und durch einige Catgutdrähte in seiner Lage erhalten. — Blutstillung. Vereinigung der Weichtheile durch tiefe Catgutnähte. Es wird nun die Haut vereinigt und in gebeugter Stellung bei pronirtem Vorderarme ein Schienenverband angelegt.

Am 20. October wird Verband gewechselt wegen einer Abendtemperatur von 39°. Wunde reactionslos. Die Auscultation der Lungen ergiebt über beiden Oberlappen verschärftes Athmen mit zahlreichen feuchten Rasselgeräuschen. Neuer Verband.

22. October. Temperatur fast zur Norm zurückgekehrt. Reichliches Sputum mit Strepto- und Staphylokokken, aber ohne Tuberkelbacillen.

28. October. Verbandwechsel. Wunde reactionslos. Grösstentheils primär vereinigt. Die Sensibilität im Ulnarisgebiete kehrt allmählich zur Norm zurück. — Im Sputum Tuberkelbacillen. Heftige Schmerzen in der Brust, besonders auf der rechten Seite.

31. October. Subjectives Befinden besser. Medication von Apomorphin.

6. November. Verbandwechsel. Nur ein ganz kleiner Theil der reactionslosen Wunde granulirt. Auffallende Besserung der Motilität im ganzen Ulnarisgebiet, besonders im Kleinfingerballen. Befund der Lunge unverändert.

Am 23. November ist die Wunde vollkommen verheilt, die Beweglichkeit sehr gering. Anlegung eines ganz leichten Verbandes.

30. November. Die Lungenerscheinungen des Pat. nehmen zu. Er erhält Kreosotpillen.

1. December. Es wird mit leichten passiven Bewegungen im Gelenke begonnen und dieselben täglich wiederholt.

Am 8. December wird tägtich eine Massage und Faradisation der Armmuskeln eingeleitet.

15. December. Die Beweglichkeit des Ellbogengelenkes macht erfreuliche Fortschritte, dagegen wird der Allgemeinzustand des Pat. von Tag zu Tag schlechter. Die Sensibilität und Motilität im Bereich des N. ulnaris ist völlig zur Norm zurückgekehrt (4 Wochen nach der Operation). Im Sputum sind zahlreiche Tuberkelbacillen nachzuweisen, des Nachts besteht quälender Husten. Inhalationen und Dunstumschläge werden angewendet.

31. December. Beugung und Streckung ist im bedeutenden Maasse möglicht, nur Pro- und Supination lassen noch zu wünschen übrig.

5. Januar. Es wird eine Kragenschiene aus Gyps angelegt, an derselben, der Vorderseite des Schultergelenkes entsprechend, ein Haken eingegypst, am Handgelenke aus plastischem Filze eine Schienenhülse angelegt und zwischen Haken und Schienenhülse ein Kautschukschlauch mässig angespannt. So wird durch 2 Stunden des Tages das Ellbogengelenk stark flectirt. Dann wird der Schlauch entfernt und Streckung durch Heben eines mit immer grösseren Quantitäten Wassers gefüllten Wassereimers erzielt. Durch diese Maassnahmen wird die Beweglichkeit des Ellbogengelenkes sehr bedeutend gesteigert und erreicht schliesslich Werthe, die zwischen 45 und 140° schwanken.

Nur die Pro- und Supination bleiben nach wie vor erheblich eingeschränkt, wenngleich auch hier eine bedeutende Besserung zu verzeichnen ist.

Ende Januar wird Pat. in sehr gebessertem Zustande entlassen, jedoch ergiebt der Zustand seiner Lungen zu ernstlichen Besorgnissen Anlass. (Wie wir erfahren haben, ist Pat. im Laufe des Frühjahrs desselben Jahres an hochgradiger Tuberculose beider Lungen gestorben.)

Wir haben diesen Fall ausführlicher geschildert aus dem Grunde, weil es sich um eine nicht allzu häufige Verletzung einerseits, um eine incomplete Lateralluxation beider Vorderarmknochen anderseits, aber um die noch viel seltenere hiermit verbundene Verletzung des N. ulnaris handelt. Die incomplete Luxation der Vorderarmknochen nach aussen hat eine eigene Geschichte.

Die ersten Mittheilungen stammen von Streubel[1]) aus dem Jahre 1850 und gilt dessen klassische Abhandlung noch heute als fundamental für die ganze Lehre.

Einige Jahre später berichtete Pitha[2]) über 3 Fälle und der französische Chirurg Denucé[3]) über 5 Fälle. Im Jahre 1867 vetöffentlichte Hueter[4]) einige Befunde dieser Luxation im veralteten Zustande, die bei Resection der betreffenden Gelenke gefunden worden waren.

Im Jahre 1871 beobachtete Albert[5]) einen Fall auf der Klinik v. Dumreichers und kurz darauf einen zweiten, und aus derselben

---

1) Streubel, Schmidt's Jahrbücher. Bd. CIV. S. 326. — Prager Vierteljahrsschrift. Bd. XLVI. S. 36.

2) Pitha in Pitha-Billroth's Handbuch der Chirurgie. Bd. IV.

3) Denucé, Mémoire sur les luxat. latér. du coude. Bull. de la soc. anat. p. 292. 1851.

4) Hueter, Grundriss der Chirurgie. — Klinik der Gelenkkrankheiten. 1870/71. — Notizen aus der chirurgischen Poliklinik. Berlin. Archiv f. klin. Chirurgie. Bd. VIII.

5) Albert, Fälle interessanter Luxationen. Wiener med. Presse. 1872. — Wiener Presse. XVII. 20—37. 1876.

Klinik wurden 4 weitere Fälle von Nicoladoni[1]) beschrieben. Sprengel[2]) veröffentlichte Fälle aus der Volkmann'schen Klinik, weitere Fälle stammen von Hahn[3]), Bertini[4]) u. A., und in der folgenden Zeit findet man häufig berichtet über diese Luxation und spricht Volkmann[5]) und Hüter(l. c.) in späteren Publicationen von dieser Luxation als einem ganz gewöhnlichen Vorkommnis. Holl[6]) hat über einen Fall berichtet, wo gleichzeitig die Art. cubitalis, N. ulnaris und medianus zerrissen waren.

Die Characteristica dieser Luxation, die besonders durch die immer häufiger gewordenen Autopsien in vivo dem Verständniss näher gerückt wurden, sind folgende:

Der Radius steht unterhalb des lateralen Epicondylus, indem er über dessen Prominenz nach der lateralen Richtung hin noch etwas vorragt. Die Ulna ist soweit seitlich verschoben, dass der sagittale First der Fossa sigmoidea zwischen Trochlea und Rotula zu liegen kommt; hierzu kommt bei jüngeren Individuen noch eine Complication: es ist der mediale Epicondylus (Epitrochlea) abgerissen und liegt meist an der Vorderfläche der ausser Contact stehenden Trochlea.

Durch die soeben beschriebene Lageveränderung ist es bedingt, dass die Achsen des Vorder- und Oberarmes in einer Bajonnettstellung stehen, die allerdings in frischen Fällen, wenn eine erhebliche Schwellung vorhanden ist, mitunter schwer zu erkennen ist.

Ausserdem sind folgende 4 Cardinalzeichen als typisch anzusehen:

1. Es bleibt die Länge der Extremität unverändert, da ja der Vorderarm nur seitlich verrückt ist.

2. Der anteroposteriore Durchmesser des Gelenkes bleibt unverändert.

3. Der quere Durchmesser des Gelenkes muss vergrössert sein, indem das Radiusköpfchen lateralwärts prominirt, und zwar beträgt die Zunahme des Durchmessers ungefähr die Hälfte der Breite der Trochlea.

4. Am inneren Epicondylus findet man in frischen Fällen eine

---

1) Nicoladoni, Ueber incomplete Luxation beider Vorderarmknochen nach aussen. Wien. med. Wochenschrift. Nr. 23—27. 1876.

2) Sprengel, Ueber die seitlichen unvollständigen Ellbogengelenksluxationen. Centralbl. f. Chirurgie. Nr. 9. 1880.

3) Hahn, Zeitschr. f. Wundärzte u. Geburtshelfer. Bd. XVI. Stuttgart 1863.

4) Bertini, Luxation du coude durant de vingt sept jours. L. Union méd. No. 44. 1876.

5) Volkmann, Die Krankheiten der Bewegungsorgane. Erlangen 1865—1872.

6) Holl, Zerreissung des linken Ellbogengelenkes mit Zerreissung der N. uln. und NN. med. et uln. Wiener med. Jahrbücher. 1880. Heft 1 u. 2.

Bruchzacke, in veralteten Fällen einen abgerundeten Contour, jedenfalls aber eine Verkleinerung desselben.

Endlich sieht man bei der Besichtigung von vorne den medialen Abschnitt des unteren Humerusendes in Form eines nach unten convexen rundlichen Contours freiliegend. Manchmal hat diese Fläche geradezu die Gestalt eines Kreissectors (siehe die Beschreibung unseres Falles). Die Spitze des Olecranons ist mehr seitwärts gelegen, und man kann mit dem Finger neben derselben zum Theile in die Fossa olecrani hineindrücken. Meist steht der Vorderarm etwas supinirt.

Einige Zeit hindurch war der Entstehungsmechanismus dieser Luxation im Vordergrunde des Interesses.

Durch Leichenexperimente Schüller's[1]) ist es nahegelegt, dass die Luxation durch starke Ab- und Adduction des gestreckten und gebeugten Armes entsteht. Hüter hält das Abreissen des Ligamentum laterale internum, respective der Epitrochlea für die erste Bedingung zur Entstehung der Luxation. Albert (l. c.) bemerkt, dass man sich vorstellen kann, dass z. B. eine Maschinengewalt in extendirter Stellung des Vorderarmes die Gelenkbänder auseinanderzieht und dann erst eine Rotation die Vorderarmknochen um den Processus cubitalis herumführt.

Die Leichenversuche Schüller's haben nicht nur für die Erklärung des Mechanismus, sondern auch für die pathologische Anatomie der Verletzung neue Gesichtspunkte erbracht.

Das äussere Seitenband und die äussere Kapsel ist meist unverletzt, ebenso das Lig. annulare radic. Das innere Seitenband ist entweder selbst vollkommen zerrissen oder es hat, was viel häufiger zu sein scheint, die Epitrochlea oder ein grösseres Stück vom Condylus internus abgerissen. An der Innenseite und hinteren Seite hat die Kapsel meist einen grossen Riss. Manchmal sind auch Absprengungen am Condylus internus, am Radiusköpfchen, an der Trochlea, am Processus coronoides zu beobachten. Der interarticuläre Bluterguss ist meist ein beträchtlicher. — Bei der Luxation nach aussen kann der N. ulnaris durch die nähere Lage zur Epitrochlea gezerrt werden, in anderen Fällen durch einen Callus hypertrophicus oder durch die abgebrochene Epitrochlea gequetscht und gezerrt werden. Bouley[2]) beobachtete sogar eine völlige Zerreissung des N. ulnaris.

Mit diesen letztgenannten Bemerkungen, die dem Werke Bardenheuers[3]) über die Verletzungen der oberen Extremität entstammen, sind die Beobachtungen über die Schädigungen des N. ulnaris bei in-

1) Schüller, M., Die chirurgische Anatomie der oberen Extremität. Heft 1. 1892.

2) Bouley, Provincial med. and. surg. Tourn. 1841.

3) Bardenheuer, Die Verletzungen der oberen Extremitäten. Deutsche Chirurgie. Bd. 636.

completer Lateralluxation beider Vorderarmknochen zu Ende. Die Durchsicht der Literatur seit dem Erscheinen der Bardenheuer'schen Arbeit hat das sehr spärliche Vorkommen von Ulnarisläsionen bei incompleter Lateralluxation und Ellbogenluxationen überhaupt bestätigt und konnten wir nur wenige hieher gehörige Beobachtungen finden, jedoch keinen mit unserem in Parallele zu stellenden Fall.

Albert[1]) sagt (1897): „Merkwürdig, dass der N. medianus und der N. ulnaris bei den Vorderarm-Luxationen nie so gequetscht oder gezerrt werden, dass Paralysen einträten.“ Aus dieser Bemerkung ergiebt sich, wie selten eine Nervencomplication bei den genannten Verletzungen beobachtet wird. — Die uns am meisten interessirende casuistische Mittheilung stammt von Potherat.[2]) Es handelte sich um einen 15jährigen jungen Mann, der eine leicht reponible Ellbogenluxation nach hinten erlitten hatte.

Während man in den ersten Tagen nach dem Unfalle nichts Auffallendes gemerkt hatte, war 5 Wochen später eine deutliche Innervationsstörung im Gebiete des N. ulnaris, und zwar in Bezug auf Sensibilität und Motilität zu constatiren. — Der Nerv wurde in der Furche hinter der Epitrochlea aufgesucht, fand sich aber in dichtes Narbengewebe eingebettet, nach vorne luxirt.

Er wurde künstlich befreit, worauf schon am nächsten Tage die Lähmung verschwand, und gingen auch die Ernährungsstörungen in der Muskulatur nach und nach zurück.

Interessant ist bei diesem Falle die Luxation der Ulnarnerven nach vorne — trotz der Luxation des Gelenkes nach hinten — und ist dadurch eine besondere Annäherung an unseren ersten Fall gegeben.

Luxationen der Ulnarerven ohne anderweitige Verletzungen sind ja mehrfach schon beschrieben worden und hat erst in jüngster Zeit Krause[3]) über drei traumatische Luxationen des N. ulnaris, die sämmtlich operirt wurden, berichtet. — (Zuckerkandl[4]) war der erste, der diese Abnormität eingehend beschrieb.)

Von anderweitigen Nervenverletzungen nach Luxationen des Ellbogengelenkes finden wir nur spärlich in der Literatur berichtet.

Ledderhose[5]) sah bei einer complicirten Luxation des rechten Ellbogengelenkes eine Zerreissung des N. radialis. Der Nerv wurde genäht und stellte sich nach Ablauf eines Jahres seine Function wieder ein. Auch Verletzungen des N. radialis bei Ellbogenluxationen sind enorm selten; der von Ledderhose beschriebene ist der erste in der Literatur bekannt gewordene Fall dieses Ereignisses. —

---

1) Albert, Lehrbuch der speciellen Chirurgie. Bd. I. 1897.

2) Potherat, Luxation du coude en arrière. Emprisonnement du nerv cubital luxé dans un anneau fibreux etc. Congrès français de Chir. dixième saison. Revue de Chirurgie. No. 11. La semaine médicale. 1896. No. 54.

3) Krause, Münchener medicinische Wochenschrift. 1899. Nr. 45. Bericht über den ärztlichen Verein in Hamburg.

4) Zuckerkandl, Wiener med. Jahrbücher. 1880.

5) Ledderhose, Deutsche Zeitschrift f. Chirurgie. Bd. XXV. S. 238.

v. Zoege-Manteuffel[1]) theilt einen Fall mit, in dem ein 11jähriger Knabe nach complicirter Fractur des unteren Humerus-Endes und Bruch des Radiusköpfchens Steifigkeit des Gelenkes und Lähmung des N. radialis zurück behielt.

Es fand sich der Nerv mit einem Osteophyten verwachsen und durch diesen gegabelt. Neurolysis, Abmeisselung des Osteophyten, Heilung. —

J. Buscher[2]) hat in einer 1889 erschienenen Dissertation statistische Zahlen über das Vorkommen von offenen Ellbogenluxationen gesammelt.

Er erwähnt, dass Gefässverletzungen (A. brachialis) gerade doppelt so häufig vorkomme, als Nervenverletzung (besonders am N. medianus).

Holl (l. c.) hat über einen Fall von Verrenkung des linken Ellbogengelenkes mit Zerreissung der A. ulnaris und des N. medianus und ulnaris berichtet. Der N. ulnaris versenkt sich — so heisst es in der Beschreibung des an der Leiche erhobenen Befundes — nachdem er seine Biegung um den Condylus int. vollführte, vollständig in das dichte und derbe Fasergewebe, verliert sich darin vollkommen und es lässt sich eine weitere Fortsetzung durch dasselbe hindurch nicht auffinden.

Der N. medianus ist in einem Narbenlager in der Plica cubiti aufgegangen.

Besonders interessant ist in unserem Falle, dass die schweren Lähmungserscheinungen von Seiten des N. ulnaris so ausserordentlich rasch zurückgingen (ein Monat nach der Verletzung waren bereits nur mehr Spuren der Nervenerkrankung nachzuweisen.

Die Zeit, die bei derartigen Compressionslähmungen nöthig ist, um nach Aufhebung der schädigenden Momente die volle Function wieder eintreten zu lassen, ist bisweilen unglaublich kurz; meist schwankt sie zwischen Tagen und Wochen.

Am verblüffendsten sind Fälle, wie der von Gauthier[3]), Tixier[4]), in dem $^1/_2$ Stunde nach erfolgter Neurolysis die Motilität im nach Humerusfractur gelähmten N. radialis zurückkehrte.

Bei den meisten in der Literatur niedergelegten Fällen von Neurolyse wegen Nervencompression kehrte Nervenfunction innerhalb weniger Wochen zurück und unterscheiden sich schon aus diesem Grunde die Callus- und Narbencompressionen von den schweren, mit Texturveränderungen einhergehenden Lähmungen im Gefolge von Nervencontusion, Nervenquetschung u. s. w.

Es kann sich in diesen Fällen nicht um einen Zufall der Elemente der Nerven an der Compressionsstelle handeln mit folgender Degeneration des distalen Stückes, sondern nur um eine Leitungs-

1) v. Zoege-Manteuffel, St. Petersburger med. Wochenschrift. 1896. Nr. 31.

2) Buscher, Die offenen Ellbogengelenksluxationen. I. D. Zürich 1889. Ref. Centralbl. f. Chir. 1890. S. 332.

3) Gauthier, Fracture de l'humérus etc. Lyon Médical 1895. Nr. 48.

4) Tixier, Fracture de l'humérus etc. Lyon Médical 1895. Nr. 51.

unterbrechung. Der Achsencylinder kann nicht zerstört gewesen sein.

Die Reihenfolge der Erscheinungen beginnt meist mit Parästhesieen, Muskelatrophie; dann beobachtet man Hinderung der Willensleitung und erst zuletzt der Empfindungsleitung.

Bei der fast in allen Fällen zweckmässiger Therapie folgenden Besserung kann man in den meisten Fällen von Compressionslähmung, wenn keine schwere E. A. R. vorliegt, eine gute Prognose stellen.

Interessant ist ferner die Art und Weise, wie es zur Lähmung dieses Nerven kam, und verweisen wir diesbezüglich auf die von uns gegebene Beschreibung, welche die Compression des Nerven durch das abgesprengte und an fremder Stelle angeheilte Stück des inneren Condylus darthut.

Obwohl Bardenheuer Schädigungen des N. ulnaris bei Beschreibung der incompleten Lateralluxation als bekannt annimmt, so nennt er doch namentlich nur den Fall Bouley (l. c.) von völliger Zerreissung des Nerven. Demgemäss ist das Ereigniss der Einquetschung und Einfalzung der luxirten Nerven zwischen Trochlea und abgebrochener Epitrochlea gewiss ein enorm seltenes und darum der Erwähnung werthes.

Der während der Operation erhobene Befund ist in beigefügten Abbildungen in der Ansicht von vorn, von unten und hinten dargestellt.

Besonders hervorzuheben ist noch, dass weder das äussere noch das innere Seitenband eine Verletzung darboten, sondern auf der Innenseite in typischer Weise die Epitrochlea abgebrochen war (Rissfractur).

Viel auffallender aber ist der Befund an der radialen Seite der unteren Humerusepiphyse. Vom lateralen Condyl ist ein ziemlich grosses Stück, dem radialen Antheil der Eminentia capitata entsprechend, abgerissen und wie ein Thürflügel nach hinten aufgeschlagen.

Bardenheuer erwähnt, dass manchmal, wenngleich selten, Abrissfracturen auch am äusseren Condylus sich ereignen.

Ausgehend von der durch Schüller's (l. c.) Experimente klar dargelegten Ansicht, dass die Verletzung vorwiegend durch Abduction des gestreckten Armes erzeugt wird, wenngleich sie auch durch Adduction und in Beugestellung entstehen kann, kommt man zur Anschauung, dass die Fractur am äusseren Condylus meist nicht durch Zug (des Lig. laterale ext.) erfolgt, sondern der

Abductionsbewegung entsprechend, durch Druck des Radiusköpfchens oder der bereits seitlich verlagerten Ulna. Dieser Mechanismus erklärt das thürflügelartige Abstehen und die Verschiebung des Fragmentes im proximalen Sinne.

Kurze Zeit nachher kam an unserer Klinik ein zweiter Fall von Verletzung des Ellenbogengelenkes mit gleichzeitigen Erscheinungen von Seiten des N. ulnaris.

Der 13 1/2 jährige Rudolf U. stürzte am 11. November 1898, als er beim Spiele einem anderen Knaben nachlief, an einer Strassenecke über einen Stein. Dabei fiel er mit dem rechten Ellbogen in eine seichte Grube, die ungefähr 10 cm tief und 20 cm breit war. Sofort verspürte der Knabe einen heftigen Schmerz und der Vorderarm „fiel" nach seiner Aussage nach aussen. Er drehte selbst den Vorderarm zurück, ging zu einem Arzte, der ihm in rechtwinkeliger Stellung einen Gypsverband von der Mitte des Oberarmes bis zum Handgelenke anlegte. Da die Hand mächtig anschwoll und blau wurde, wurde der Gypsverband am 6. Tage entfernt und der Arm nunmehr mit Umschlägen behandelt. 7 Wochen nach der Verletzung kommt der Patient mit nahezu vollkommener Unfähigkeit der Streckung an die hiesige chirurgische Klinik.

Status praesens: Der Patient ist seinem Alter entsprechend gross und kräftig entwickelt. Die inneren Organe sind gesund.

Der rechte Arm wird im Ellenbogengelenke schwach gebeugt gehalten. Der Condylus internus ist durch eine tiefe Furche in zwei Theile getheilt, von denen der obere sehr schmerzhaft ist. Vorder- und Oberarm schliessen einen Winkel von 80—85° ein. Die Beugung gelingt etwa bis zu einem Winkel von 70°. Pro- und Supination ist annähernd frei, dagegen die Streckung über einen rechten Winkel überhaupt nicht ausführbar. Das Ellenbogengelenk ist im Querdurchmesser verbreitert, der antero-posteriore unverändert. Die Achse des Vorderarmes liegt nicht in der Fortsetzung der Oberarmachse, sondern ist parallel zu jener etwas nach aussen verschoben.

Die ganze Hand, sowie der Vorderarm fühlt sich kühler an, als auf der gesunden Seite. Besonders auf der ulnaren Seite ist die Hand bläulich verfärbt. Es bestehen Parästhesien im Gebiete des N. ulnaris und Lähmungserscheinungen in den von diesen Nerven versorgten Muskeln, besonders in denen des etwas atrophischen Kleinfingerballens. — Die elektrische Untersuchung ergiebt, dass es sich in diesem Falle um eine „leichte" Form der Lähmung (Bernhardt) handelt. — Es ist eine leichte Steigerung der Erregbarkeit sowohl für den faradischen, als den galvanischen Strom nachzuweisen.

Am 20. Januar machte ich in Chloroformnarkose die Arthrotomie, um die Folgen der von uns angenommenen schlecht geheilten Fractur der unteren Humerusepiphyse zu beseitigen.

Bogenförmiger Schnitt an der Innenseite des rechten Ellbogengelenkes ca. 12 cm lang über die höchste Prominenz des Condylus internus und der Epitrochlea. Man findet nach Auseinanderziehen der Wunde den N. ulnaris in eine narbige Callusmasse eingebettet an der

Epitrochlea liegen; es wird an der medialen Seite und nach hinten zu das Ellbogengelenk breit eröffnet und es zeigt sich nun gleich, dass der Humerus an seiner unteren Epiphyse eine Fractur erlitten hat, die durch die Epitrochlea geht und zwar ist die Richtung der Bruchlinie von aussen und oben nach innen und unten. Die beiden Vorderarmknochen sammt dem peripheren Bruchstücke des Humerus sind nach aussen etwas abgewichen und daher erklärt sich einerseits der Befund zweier nahe über einander liegender scharfer Knochenvorsprünge in der Gegend der Epitrochlea, indem der centrale durch das spitze Fragment der inneren Kante des Humerus dargestellt wird, während der periphere den Rest der ebenfalls lateralwärts verlagerten Epitrochlea darstellt; anderseits erklärt dieses Verhalten der Fractur die Unmöglichkeit der Streckung über einen rechten Winkel hinaus, da das Olecranon nicht mehr in die Fossa trochlearis posterior, durch welche die Fractur hindurchläuft, hineinpasst, sondern theils durch eine daselbst entwickelte Callusmasse, theils durch das vorspringende centrale Bruchstück gehemmt wird. Durch die Verlagerung beider Vorderarmknochen sammt dem distalen Bruchstücke musste auch am N. ulnaris ein Zug ausgeübt werden, und ist wohl diesem Umstande seine Einheilung in einen bindegewebigen Callus an der Fracturstelle der Epitrochlea zuzuschreiben und finden wir durch diesen Befund die nervösen Erscheinungen im Bereiche des N. ulnaris zur Genüge erklärt.

Fig. 4.

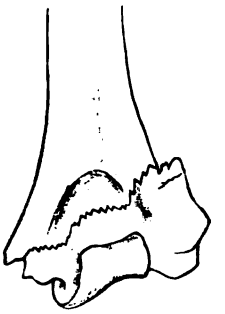

Verlaufsrichtung der Fractur. Verschiebung des peripheren Bruchstückes nach aussen.

Es handelte sich nun darum, dem Ellbogengelenke seine normale Streckfähigkeit wiederzugeben, den N. ulnaris aus seiner eingeklemmten Lage zu befreien und annähernd die normale Gestaltung des Gelenkes wieder herbeizuführen.

Der Nerv wird aus seinem Callus nach Freilegung seines Stammes oberhalb und unterhalb der Einklemmungsstelle herauspräparirt und zeigt sich nach Befreiung an der betreffenden Stelle wesentlich verdünnt, und ist er etwas graugelblich verfärbt. — Die Bruchzacke der medialen Humeruskante wird abgemeisselt, durch einige Schläge mit dem Hohlmeissel der Callus an der Epitrochlea so weit entfernt, dass für den N. ulnaris wieder eine breite Rinne vorhanden ist und nun an die Wiederherstellung der knöchern gesperrten Fossa olecrani geschritten. Dieses wird in der Weise erreicht, dass die Callusmassen in der Fossa olecrani sowohl, als auch das etwas um seine Längsachse gedrehte, medialwärts verschobene centrale Bruchstück des Humerus mit dem Meissel bearbeitet wird, so dass schliesslich wiederum eine normal tiefe, nur etwas weiter nach aussen zu gelegene Fossa olecrani vorhanden ist.

Bei einem Versuch, das nunmehr freigelegte Ellbogengelenk zu strecken, zeigt es sich, dass eine passive Streckung bis zu einem Winkel von ungefähr 160° möglich ist; Pro- und Supination ist

wie vor der Operation völlig frei; die Beugung lässt sich bei eröffnetem Ellbogengelenke bis ungefähr 45° ausführen.

Durch Kapselnähte mit Katgutfaden wird das Gelenk geschlossen, die Haut vernäht und nach Anlegung eines aseptischen Verbandes der Arm in gestreckter Stellung durch eine Schiene fixirt. — Da die Finger am Abend desselben Tages etwas blass sind und sich kühl anfühlen und eine starke Streckung der Gefässe an der Vorderseite des durch längere Zeit contracturirten Gelenkes wahrscheinlich erschien, so wurde der Verband gewechselt und ein neuer in rechtwinkeliger Stellung des Ellbogengelenkes angelegt.

Die Untersuchung des N. ulnaris ergab noch immer die vorher vorhandenen Störungen seiner Functionen.

Am 22. Januar wird abermals versucht, eine gestreckte Stellung des Armes herbeizuführen und wird diesmal dieselbe ertragen. Die Finger sind beweglich und normal mit Blut versorgt; die Temperatur beträgt 36,5° und empfindet Patient keinerlei Schmerzen.

Am 25. Januar wird das Ellbogengelenk, da wir möglichst rasch zu erzielende Beweglichkeit wünschten, in rechtwinkeliger Stellung verbunden. Die Wunde ist reactionslos.

Am 27. Januar wird in spitzwinkeliger Stellung verbunden.

Am 31. Januar wieder in gestreckter Stellung. Der N. ulnaris hat seine Function bereits zum grossen Theile wieder aufgenommen, indem an der Hand dem Ulnarisgebiete entsprechend, annähernd normale Gefühlswahrnehmung zu constatiren ist und auch die vom N. ulnaris versorgten Muskeln, wenn auch in geringerem Maasse, functioniren. Besonders auffällig ist dies an den Mm. interossei, und kann Patient bereits seine Finger etwas ab- und adduciren.

Am 1. Februar zeigt sich beim Verbandwechsel die Wunde vollkommen reactionslos und wird in stumpfwinkeliger Stellung der Verband angelegt.

Am 4. Februar Verband in gestreckter Stellung.

Am 6. Februar Verband in rechtwinkeliger Stellung.

Am 8. Februar Verband in spitzwinkeliger Stellung. An diesem Tage — 19 Tage nach der Operation — vermag Patient activ sein Ellbogengelenk zwischen einem Winkel von 60—150° leicht zu beugen und zu strecken, die passive Bewegung gelingt bis zu einem Winkel von ca. 50°, doch ist dies mit Schmerzen verbunden. Passiv gelingt die Streckung bis zu einem Winkel von 170°, doch ebenfalls nur unter Schmerzen. Pro- und Supination activ und passiv vollkommen frei. Es wird nun bis zum 24. Februar neben passiven Bewegungen im Ellbogengelenke noch immer in verschiedenen Stellungen, wie früher angeführt, verbunden, und von diesem Tage an dem Patienten eine Kragenschiene aus Gips anmodellirt, die wie eine Kappe sein rechtes Schultergelenk umgreift und an der Vorderseite desselben ein Eisenhaken eingegipst; um das Handgelenk wird aus plastischem Filz eine Hülse gemacht und gerade so, wie beim ersten von uns in diesen Zeilen geschilderten Falle durch Zug eines Gummischlauches starke Beugung, durch das Gewicht eines schweren Wassereimers möglichste Streckung abwechselnd herbeigeführt.

Mitte März verliess der Knabe mit nahezu normal beweglichem Ellenbogengelenke die Klinik und ist noch zu bemerken, dass die Function seines N. ulnaris inzwischen eine vollkommen normale geworden war, was dafür spricht, dass die Leitungsunterbrechung wesentlich in einer Compression der Nerven, aber nicht in einer völligen Zerstörung der leitenden Elemente am Orte der Verletzung bestanden hat. Dieser Fall wäre somit in die Reihe der Beobachtungen zu zählen, bei denen nach Fracturen am unteren Humerusende Läsionen der Ellbogennerven sich ereignet haben.

Karl Brandenburg[1]) berichtet in einer 1883 erschienenen Dissertation über Nervenlähmungen an der oberen Extremität, verursacht durch Brüche des Oberarmes.

Nach einigen den N. medianus betreffenden Fällen theilt Brandenburg eine Reihe von Fällen mit, in denen eine Lähmung des N. ulnaris sich nach Fracturen des Condylus internus ereignet haben.

Granger[2]) theilt in einer Arbeit 3 Fälle von Ulnarislähmung nach Fracturen des Condylus internus humeri mit.

Im ersten seiner Fälle handelt es sich um einen 8jährigen Knaben, der bei einem Fall auf das rechte Ellbogengelenk sich den inneren Condylus brach. Nach 3 Monaten war ungehinderte Gebrauchsfähigkeit des Ellbogengelenkes eingetreten.

Jedoch war von dem Zeitpunkte der Verletzung an Anästhesie am kleinen, an der ulnaren Seite des Zeigefingers und der ganzen Hand eingetreten; der Adductor dig. V war völlig, die übrigen Muskeln des Kleinfingerballens theilweise gelähmt. Einige Wochen nach der Verletzung bildeten sich am kleinen Finger und dem Ulnarrande der Hand Blasen und Excoriationen (trophische Störungen).

Nach 8—11 Jahren kehrten allmählich Sensibilität und Motilität wieder.

In zwei anderen Fällen fand Granger dieselbe Lähmung der Musculatur des Kleinfingerballens und dieselben trophischen Störungen.

Hamilton[3]) berichtet über einen Fall, in dem bei einem 27jährigen Manne, der als 4jähriges Kind eine Condylenfractur erlitten hatte, der ganze Ulnarnerv auffallend empfindlich war und an der Ulnarseite und am Ring- und kleinen Finger ein völlig taubes Gefühl bestand. Der gleiche Autor machte im Jahre 1850 eine Arthrotomie in einem Falle, bei dem der N. ulnaris durch ein vorspringendes Knochenfragment schwer geschädigt war. Jedoch hatte der Eingriff keinen Erfolg. Am meisten Interesse beansprucht ein in der Greifswalder chirurgischen Poliklinik im Jahre 1883 vorgekommener, ebenfalls von Brandenburg beschriebener Fall.

---

1) C. Brandenburg, Ueber Nervenlähmungen an der oberen Extremität durch Brüche des Oberarms. I. Diss. Greifswald 1883.

2) Granger, Edenbg. Med. on Surg. Journal. April 1818. cf. b. Hamilton, Knochenbrüche und Verrenkungen.

3) Hamilton, l. c.

Ein 19jähriges Mädchen war vor 6 Wochen auf den rechten Ellbogen gefallen, verspürte eine allmähliche Behinderung der Beugung und Streckung im Gelenke und fühlte ausserdem ein zunehmendes Taubheitsgefühl im 4. und 5. Finger. Die Interossealräume waren eingezogen, an der Innenseite des Ellbogengelenkes fehlte die spitze Prominenz der Epitrochlea. An ihrer Stelle fühlte man eine stumpfe Auftreibung, welche dem Gefühle nach theilweise durch knöchernen, theilweise durch Bindegewebscallus gebildet wurde. In der Ellenbeuge fühlte man im medialen Abschnitte der Gelenkkapsel einen ziemlich grossen, freien Gelenkkörper, der bei der Bewegung ein lebhaftes Knacken hervorrief und von der Absprengung der Epitirochlea herstammte.

Die Kranke wurde in der chirurgischen Klinik von Vogt[1]) operirt. Es wurde der Gelenkkörper durch eine Incision entfernt. Hierauf wurde der Callus an der Innenseite freigelegt und stellt sich hierbei heraus, dass der Nerv durch den knöchernen Callus seitlich gedrückt wurde und ausserdem von starrem Bindegewebe eingeschlossen war. Nachdem derselbe aus seiner Einklemmung befreit war, zeigte sich oberhalb der Schnürstelle eine ganglionartige Auftreibung. Der Nerv wurde gedehnt. Die Wunde heilte per primam und nach vierwöchentlicher Behandlung waren sämmtliche Functionsstörungen geschwunden.

Einen siebenten Fall von einer Schädigung des N. ulnaris erwähnt Denucé, in dem zwar keine Lähmung, sondern eine Neuralgie des N. ulnaris die Folge einer Fractur der Epitrochlea war. Nach Blosslegung der Stelle fand man ein Knochenstück auf dem verdickten Nerven drückend. Nach Resection desselben trat völlige Heilung ein.

Unter einer grösseren Anzahl von Fracturen am unteren Ende des Humerus fand Kocher[2]) nur einmal Sensibilitätsstörungen im Ulnarisgebiet bei Fractur der Epitrochlea.

In einer Arbeit über Fracturen mit ungewöhnlichen Complicationen berichtet Jones[3]) über eine Zerreissung des N. ulnaris bei subcutaner Fractur des Condylus int. humeri. Durch secundäre Nervennaht wurde die Leitungsfähigkeit vollkommen wieder hergestellt.

Der von Brandenburg aus der Greifswalder Klinik mitgetheilte Fall hat eigentlich mit beiden von uns erwähnten Fällen gemeinschaftliche Gesichtspunkte. Mit dem ersterwähnten wegen der völligen Absprengung der Epitrochlea, die als Gelenkskörper aufgefunden wurde und die Nerven comprimirte; mit dem zweiten durch die Compression der N. ulnaris an der Fracturstelle in der Nähe der Epitrochlea in einem Narbencallus.

Aus der Berücksichtigung der gesammten uns zugänglichen, hierher gehörigen Litteratur ergiebt sich so viel, dass Verletzungen

1) Vogt, l. c. Brandenburg.

2) Kocher's practisch wichtige Fracturformen. Basel 1896.

3) Jones, Fractures with unusual complications. Med. chronicle. Manchester 1895. Octoberheft.

des N. ulnaris sowohl nach Luxationen, als auch nach Fracturen des Ellbogengelenkes sehr seltene Complicationen dieser Traumen sind, und erscheint es schon aus diesem Grunde gerechtfertigt, die spärliche Casuistik derselben zu vermehren. Insbesondere ist es unser erster Fall, der ein näheres Interesse beansprucht, und zwar aus dem Grunde, weil die Epitrochlea nicht nur gebrochen, sondern auch ziemlich weit verlagert ist und in dieser abnormen Stellung eine Compression der Ulnarnerven durch ein Eingeschlossensein desselben zwischen ihr und der Trochlea hervorrief, ein Verletzungsmodus, den wir in der Litteratur bisher nicht aufzufinden in der Lage waren und der gewiss ein seltenes Spiel des Zufalls verkörpert.

Wir müssen aber an dieser Stelle erwähnen, dass die Dislocation der abgebrochenen Epitrochlea auf die Vorderfläche der verlassenen Trochlea eine in vielen Fällen beobachtete Erscheinung ist und dies Verhalten von Bardenheuer (l. c.) und Albert (l. c.) geradezu als das gewöhnliche angesehen wird.

Dass man bei einer Neurolysis, bevor man die Loslösung der Nerven an seiner krankhaften Anheftungsstelle beginnt, zuerst seinen Stamm central- und peripheriewärts von der Fixationstelle freimacht und von gesundem Bereiche gegen krankes Gebiet langsam vordringt, brauchen wir wohl kaum zu erwähnen.

Die rasche Wiederherstellung der Nervenleitung (11 Tage) nach Compression von Nervenstämmen war auch in diesem Falle zu beobachten, eine Erscheinung, die, wie oben erwähnt, wohl nur darin Erklärung finden kann, dass die leitenden Elemente des Nervenstammes nicht völlig vernichtet, sondern nur leitungsunfähig wurden und einer raschen Erholung wieder fähig sind.

Es scheint dies ein für fast alle Compressionslähmungen typisches Verhalten zu sein.

Es zeigt dieser Fall, dass man bei allen den äusseren Condylus und besonders die Epitrochlea betreffenden Fracturen auch auf das Auftreten von secundären Nervenläsionen, insbesondere Compressionen der Ulnarnerven in Narbenmassen u. s. w. gefasst sein muss.

Im Verlaufe des heurigen Jahres ist an unserer Klinik auch noch ein dritter Fall einer Leitungsunterbrechung am N. ulnaris am Ellenbogengelenke vorgekommen, allerdings nicht nach einer Fractur oder Luxation des Ellbogengelenkes, sondern nach einer Weichtheilverletzung, und erlaube ich mir diesen Fall im Anhange an die beiden vorhergehenden mitzutheilen.

Franz Sch., 42 Jahre alt, aufgenommen in die chirurgische Klinik am 25. Januar 1899. Der Patient ist heriditär nicht belastet, machte einmal Malaria durch, im Uebrigen gesund. Vor etwa 4 Monaten zog sich Patient am linken Arme, an der Ellenbeuge, etwas abwärts vom Condylus internus mit einer Sense eine Schnittwunde zu. Er war damals durch 3 Wochen an der hiesigen chirurgischen Klinik, die Wunde war bei seiner Entlassung vollkommen zugeheilt und war zur Zeit derselben seine Hand vollständig brauchbar, und entnahmen wir der damaligen Krankengeschichte, dass sämmtliche Vorderarm und Hand versorgenden Nerven und die dazu gehörigen Muskeln functionirten.

Der Patient giebt nun an, dass er bei schweren Arbeiten öfters einen brennenden Schmerz und das Gefühl von Spannung an der Ulnarseite der beschädigten Hand und des Vorderarmes spüre, dass er ferner seit einiger Zeit den 4. und 5. Finger nicht völlig beugen könne und das Gefühl habe, als ob diese beiden todt seien.

Bei Witterungswechsel, besonders hei eintretender Kälte bekommt Patient ziemlich heftige Schmerzen in der Narbe an seinen Ellbogengelenke. Er giebt an, dass in den zwei letzten Monaten sich die Erscheinungen sehr gesteigert haben und sucht er wegen der mangelhaften Beweglichkeit des 4. und 5. Fingers das Krankenhaus auf.

Status praesens: Patient mittelgross, kräftig gebaut, von gesundem Aussehen; an den inneren Organen nichts abnormal.

In der linken Ellenbeuge findet sich eine 8 cm lange lineäre Narbe, die vom Epicondylus internus schräg distal nach aussen bis zur Mittellinie des Vorderarmes an der Beugeseite sich hinzieht.

Der ulnare Antheil dieser Narbe ist auf der knöchernen Unterlage etwas fixirt und ist auch noch immer mit einer kleinen Kruste bedeckt. Die Musculatur an der Ulnarseite des Vorderarmes, sowie die des Antithenars ist deutlich schwächer als rechts, die Interossealräume an der tinken Hand tiefer als rechts. Die Beugung im linken Handgelenke ist nicht im vollen Umfange möglich, die Ulnarflexion nur wenig beeinträchtigt.

Der 4. und 5. Finger werden dauernd in etwas dorsal flectirter Stellung gehalten. Beim Faustmachen bleiben dieselben zurück, besonders der fünfte. Das Spreitzen der Finger ist linkerseits bedeutend eingeschränkt. Die Adduction des abducirten kleinen Fingers ist nicht vollständig möglich. Händedruck links schwächer. Die Sensibilität im ganzen kleinen Finger der linken Hand ist erloschen, am 4. Finger, sowie am Ulnarrand der Hand und unteren Hälfte des Vorderarmes stark herabgesetzt.

An der Beugeseite des kleinen Fingers entstanden in den letzten Wochen ohne bekannte Ursachen zwei bohnengrosse Blasen mit wässerigem Inhalte, die Patient selbst aufstach, wonach sie in Heilung übergingen.

Am kleinen Finger giebt Patient bei Prüfung des Temperatursinnes stets warm an, selbst bei Berührung mit Eis. Sonst ist der Temperatursinn nur an der Ulnarseite der Hand etwas herabgesetzt.

Wir haben im Anhang hieran noch anzufügen, dass, was bei leichteren Compressionsparalysen ja ziemlich häufig vorkommt, eine Veränderung

der elektrischen Erregbarkeit im Ulnarnerven und eine Entartungsreaction nicht vorhanden waren.

Nachdem zur Zeit des ersten Aufenthaltes des Pat. an unserer Klinik trotz genauer Untersuchung eine Läsion des Ulnarnerven nicht zu constatiren war und sich solche Erscheinungen erst allmählich und in steigendem Masse einstellten, so mussten wir annehmen, dass es sich um eine Narbencompression des ganz in der Nähe der ursprünglichen Verletzung gelegenen Nerven handeln müsse, und schlug ich dem Pat. vor, sich einem operativen Eingriffe zu unterziehen.

Operation in Chloroformnarkose am 29. Januar l. J.

10 cm langer Längsschnitt über der Epitrochlea. Nach Abpräparirung der Haut nach beiden Seiten fanden sich derbe Narbenmassen, die in Form eines kurzen Keiles gegen die Ulnarrinne zogen. Fast am Ende dieses Keiles lag der Stamm des N. ulnaris in diese Narben eingebettet und aus der Rinne herausgezogen nahezu bis an die Spitze der Epitrochlea verlagert. Eine Durchtrennung seiner Fasern lässt sich nach vorsichtigster Auspräparirung sicher in Abrede stellen, doch sieht man, dass der Nerv an der Stelle, wo er in die Narbenmassen eingebettet war, beträchtlich dünner ist. Er wird aus seiner unnatürlichen Lage befreit, die Narbenmassen exstirpirt, an seine normale Lage zurückverlagert und die Haut darüber vernäht.

Nach einer 17 Tage währenden elektrischen Behandlung und Massage der Hand- und Vorderarmmuskeln war die Functionsfähigkeit des Nerven völlig wieder hergestellt, die Wunde per primam verheilt, und beweist auch dieser Fall wieder, wie schnell sich bei Compressionslähmungen von Nerven die Leitung wieder herstellen kann.

Derartige Narbencompressionen der Nerven nach Weichtheilverletzungen, Contusionen u. s. w. sind ebenfalls bereits mehrfach beobachtet worden.

Hodges[1]) z. B. berichtet über eine erfolgreiche Befreiung der Ulnarnerven am Condylus internus aus Narbengewebe, das sich in der Umgebung eines nach starker Contusion entstandenen Knochenabscesses gebildet hatte.

Man sieht bei Betrachtung der von uns beobachteten Fälle, dass es die mannigfachsten Möglichkeiten der Nervenläsion giebt.

Im ersten Falle handelte es sich um die Compression eines Nervenstammes, der selbst luxirt, von einem an abnormer Stelle fixirten Bruchstück gedrückt wird.

Es ist dies abgetrennte Knochenstück die Epitrochlea, die auf der Vorderseite der Trochlea verlagert ist, und diese beiden Knochen haben den verlagerten Nerven zwischen sich aufgenommmen und fest eingeschlossen. Die abgebrochene Epitrochlea hat wahrscheinlich den Nerven mitgenommen.

1) Hodges, Med. news. 1892. Nov. 12. Centralbl. f. Chir. 1893. pag. 569 und 570.

Diese Art der Compressionslähmung eines Nerven ist bisher, soviel ich aus der mir zu Gebote stehenden Literatur entnehme, noch nicht beobachtet worden, und hat dieser Befund insofern eine gewisse praktische Bedeutung, als man beim operativen Vorgang der Neurolysis den Nerven an einer seiner anatomischen Lage nicht entsprechenden Stelle findet.

Das für jede Neurolysis zu empfehlende Verfahren, den Nerv zuerst central und dann peripheriewärts von der umschnürten Stelle aufzunehmen, war in diesem Falle besonders werthvoll.

Die Arthrotomie des Ellbogengelenkes, die in unserem ersten Falle durch den Befund der incompleten Lateralluxation hauptsächlich bedingt war, liess die Lageveränderung und Compression der Ulnarnerven erkennen.

Wenn aber die Arthrotomie unterblieben wäre und an dem nahezu unbeweglichen Ellbogengelenke gewaltsam eine Mobilisirung versucht worden wäre, so hätte dies nach der Lage des Nerven und des abgebrochenen Epitrochleastückes schwere Schädigung des Ulnaris oder gar seine Zerreissung bedingen können.

Die Erkenntniss dieses Verhaltens kann unter Umständen für das Schicksal der betreffenden Extremität wichtig sein.

Im zweiten Falle handelt es sich um eine Einbettung des N. ulnaris in eine grösstentheils bindegewebige Callusbildung an der Fracturstelle der Epitrochlea und ist der Nerv durch Narbengewebe gegen den Knochen fixirt.

In unserem dritten Falle war der N. ulnaris durch Narbengewebe einer gar nicht an ihn heranreichenden Wunde aus seiner Rinne an der Hinterseite des Condylus internus herausgehoben und bis an die Spitze der Epitrochlea verlagert worden; dass es dabei durch den Zug der Narbe zu einer ziemlich scharfen Abknickung des Nervenstammes kommen kann, hat unser Fall erwiesen, und ist diese Art der Compressionslähmung analog jener nach Knochentraumen anzufügen, bei denen der Nerv über die Kanten dislocirter Fragmente gespannt und abgeknickt ist.

IX.

Aus der chirurgischen Klinik des Herrn Prof. Helferich.

Ueber Cystocele lineae albae.

Von

Dr. M. Gerulanos,

Privatdocenten und Assistenten.

(Mit 1 Abbildung.)

Die Cystocele lineae albae, eine besondere Art von Blasenbruch, bei der die Blase durch einen medialen Spalt in der weissen Linie des Unterleibes aus der Bauchhöhle heraustritt und vor der Symphyse zum Vorschein kommt, ist äusserst selten und bis jetzt kaum mit Sicherheit beobachtet worden. Obwohl die Blasenbrüche in der neueren Zeit wiederholt der Gegenstand einer eingehenden Besprechung gewesen sind, finden wir Angaben über Blasenbrüche der weissen Linie in der neueren Litteratur, etwa seit dem Jahre 1860, überhaupt nicht und in der älteren Litteratur so spärlich und unbestimmt, dass der hier zu beschreibende Fall, mit dessen genauerer Untersuchung und Veröffentlichung mich Herr Professor Helferich beauftragt hat, als der einzige bisher mit Sicherheit beobachtete wohl einiges Interesse für sich beanspruchen dürfte.

Die Hernien der weissen Linie im Allgemeinen, die operativ nach Laparotomie entstandenen, sowie die Fälle mit hypogastrischer Eventeration infolge Diastase der Mm. recti abgerechnet, sind überhaupt eine recht seltene Erscheinung. Die umbilicalen, paraumbilicalen, sowie die epigastrischen Brüche werden bekanntlich nicht zu den eigentlichen Brüchen der weissen Linie gerechnet (Maydl[1]), Graser[2]), sondern nur die zwischen Nabel und Symphyse aus der Bauchhöhle heraustretenden, weshalb auch letztere neben der Bezeichnung H. lineae albae noch den Namen

1) Maydl, Die Lehre von den Unterleibsbrüchen. Wien 1898.

2) Graser, Die Unterleibsbrüche. Wiesbaden 1891.

H. hypogastricae, Unterleibsbrüche, führen. Aus der Berger'schen [1]) Statistik über 10 000 Hernien ist ersichtlich, wie selten diese Brüche sind. Nur 4 Fälle werden dort mit einem Bruch in der weissen Linie angeführt. Trotzdem hätte man bei der medialen Lage der Blase dicht hinter der Symphyse und hinter dem Spalt zwischen der Mm. recti eine relative Häufigkeit der Cystocele lineae albae erwarten dürfen. Dem ist aber nicht so. In den ausführlichen und zahlreichen Abhandlungen der letzten Jahre (von Siegel [2]), Aue [3]), Hermes [4]), Brunner [5]) u. A.), in denen alle die in der gesammten, auch der ältesten Litteratur, bekannt gegebenen Fälle von Blasenbrüchen sorgfältig gesammelt und besprochen worden sind, findet man nur zwei diesbezügliche Angaben. Diese zwei als Cystocelen lineae albae angeführten Beobachtungen sind: ein Fall von Ledran [6]) und ein in Richter's [7]) Bibliothek kurz erwähnter Fall.

Beim Ledran'schen Falle handelte es sich jedoch nicht um einen Bruch der Linea alba, sondern nach der Wiedergabe Schmidt's (l. c.) um eine angeborene, hühnereigrosse Hernia, welche „durch eine Spalte" in den geraden Bauchmuskel getreten war. Auch in der von Aue [8]) wiedergegebenen Beschreibung des Falles wird der Bruch „seitlich vom Bauchmuskel gefunden" angegeben. Es handelte sich also hier ähnlich wie bei den von Roth [9]) u. A. beschriebenen Fällen um einen Blasenbruch, der durch den M. rectus oder seitlich von ihm aus der Bauchhöhle heraustrat.

Der bei Richter [10]) erwähnte Fall wird dort folgendermaassen beschrieben: „über den Schambeinen, drei Querfinger breit unter dem Nabel, eine längliche Geschwulst von der Grösse und Gestalt eines calicutischen Eies." Durch Eröffnung derselben wurde die Harnblase mit Sicherheit festgestellt. — Dies ist also der einzige bisher bekannte Fall, bei dem mit einer gewissen Wahrscheinlichkeit eine Cystocele lineae albae

1) Berger, Ueber Unterleibsbrüche. Uebersetzt von Steiner. Berlin 1897.

2) Siegel, Chirurgitscheski Wiestnik. 1892 (russisch, citirt bei Brunner).

3) Aue, Zur Frage über die Harnblasenbrüche. Deutsche Zeitschr. f. Chir. Bd.. XXXV.

4) Hermes, Beitrag zur Kenntniss der Blasenhernien. Deutsche Zeitschr. f. Cirurgie. Bd. XLV.

5) Brunner, Ueber Harnblasenbrüche. Deutsche Zeitschr. f. Chir. Bd. XLVII.

6) Ledran's Fall im Original mir nicht zugänglich, citirt von Schmidt, Pitha-Billroth's Chirurgie. Bd. III. Lief. 3.

7) Richter, Chirurgische Bibliothek. Bd. 12. S. 36. Göttingen 1793.

8) Von Aue aus der Arbeit Verdier's entnommen: Verdier, Mémoires de l'Académie Royale de chirurg. 9. Februar 1769.

9) Roth, Deutsche med. Wochenschrift. 1892. Nr. 23. S. 535.

10) Dieser Fall wurde im Original beschrieben von Sonville, Journal de Médècine, Chirurgie, Pharmacie. Tome LXXXVII. Avril 1791. Paris.

angenommen werden könnte, obwohl Verfasser selbst hinzufügt, dass der Fall „nicht deutlich genug erhellt ist, da die Section nach dem Tode des Kranken nicht stattfand."

Die Krankengeschichte des Helferich'schen Falles ist folgende:

J.-Nr. 1484. — 1898/99. — Frau, 52 Jahre alt. Sie giebt an früher immer gesund gewesen zu sein. Sie hat im ganzen acht normale und leicht abgelaufene Entbindungen von ausgetragenen Kindern gehabt, die letzte vor 9 Jahren. Vor 7 Jahren abortirte sie im 5. Monat nach Ueberanstrengung. Infolge Schwäche und starker Uterinblutungen musste sie damals 6 Wochen im Bett liegen bleiben. Seit dieser Zeit traten öfters profuse, unregelmässige Blutungen auf, die jedoch im letzten Jahre geringer und regelmässiger wurden.

Das jetzige Leiden der Frau begann vor 9 Jahren, kurze Zeit nach der letzen Entbindung, in Form einer haselnussgrossen Geschwulst, welche vor der Symphyse zum Vorschein kam. — Die Entbindung war normal abgelaufen, Patientin blieb nach derselben 8 Tage im Bett liegen, und als sie aufstand fühlte sie sich wohl und ohne Beschwerden. Erst ein paar Wochen später bemerkte sie die obenerwähnte Geschwulst und empfand eine unangenehme Empfindung „wie einen Zug in dieser Gegend". — Anfangs konnte sie diese Geschwulst leicht reponiren, so dass dieselbe vollkommen in die Bauchhöhle verschwand. Als sie zwei Jahre später infolge eines Aborts 9 Wochen lang gelegen hatte, war die Geschwulst während dieser Zeit vollkommen verschwunden, kam aber bald nach dem Aufstehen wieder zum Vorschein. In den ersten Jahren unternahm Patientin die Reposition dieser Geschwulst recht häufig, da aber letzere sofort bei der Arbeit wieder auftrat, gewöhnte sich Patientin allmählich daran und unterliess mit der Zeit die Reposition, so dass der Tumor etwa seit 4 Jahren irreponibel wurde. Diese Geschwulst verursachte der Frau für gewöhnlich wenig Beschwerden; bei der Urinentleerung überhaupt keine, dagegen soll die Geschwulst jedes Mal nach dem Urinlassen „stramm und dicker" geworden sein.

Seit 1 Jahr nahm die Geschwulst an Grösse zu bis sie die jetzige ca. hühnereigrosse Gestalt angenommen hatte. Mitte April 1898 trat während der Arbeit, als sie „hochlangen" wollte, ein ca. mannsfaustgrosser Bruch an obengenannter Stelle, wo sonst der hühnereigrosse Tumor lag, plötzlich heraus. Sie empfand sofort heftige Schmerzen im Abdomen und in der Bauchgegend. Auch heftiger Urindrang stellte sich sofort ein, jedoch konnte sie ausser einigen Tropfen keinen Urin entleeren. Erbrechen trat nicht auf. — 6—7 Stunden später konnte der hinzugerufene Arzt den Bruch zurückbringen, worauf sofort und ohne Beschwerden Urin in grösseren Mengen gelassen werden konnte. — Auch nach dieser Reposition blieb die schon vorher irreponible Geschwulst zurück. Ein ähnlicher Anfall von plötzlichem Austreten eines grossen Bruchs mit der charakteristischen Urinverhaltung und dann reichlicher Urinentleerung in der oben geschilderten Weise trat ein halbes Jahr später, am 2. October, dann Anfang November d. J.

und zuletzt 14 Tage vor der Aufnahme in genau derselben Weise wieder auf.

Die Untersuchung am Tage der Aufnahme 16. December 1898 ergab folgendes (Fig. 1): Mittelgrosse Patientin von gutem Kräftezustande und von mässigem Fettpolster. — Die Untersuchung der Brust- und Bauchorgane ergab keine abnormen Verhältnisse. Die Bauchdecken sehr schlaff zeigen massenhaft alte Striae. Diastase der Recti ca. 3 Querfinger. In der Linea alba und in der Gegend der Bruchöffnungen nirgends eine besondere Nachgiebigkeit der Bauchwandungen.

Cystocele lineae albae labialis sinistra.

Die linke Schamlippe ist in ihrer oberen Hälfte stark verdickt, die Haut darüber normal. Diese Verdickung verliert sich nach aufwärts allmählig gegen die Symphyse, ohne dass hier oder in der Leistengegend eine Vorwölbung der Bauchwandungen zu beobachten wäre. Palpatorisch lässt sich innerhalb der Schamlippe ein ca. hühnereigrosser Tumor erkennen, welcher grösstentheils glatt, prallelastisch erscheint und auf Druck nur wenig empfindlich ist. Derselbe lässt sich von der Unterfläche abheben und nach allen Seiten hin isoliren. Nur nach aufwärts gegen die Symphyse lässt sich von ihm ab ein harter, fingerdicker Fortsatz abtasten, welcher den Anschein hat am oberen Rande der Symphyse fast dem Knochen aufzusitzen. Dieser Strang, welcher gegen die Mittellinie des Körpers gerichtet ist, steht weder mit dem äusseren Leistenring, der als feiner Spalt leicht erkennbar ist, noch mit

dem Cruralcanal in irgendwelcher Beziehung. Andererseits kann man eine Fortsetzung des Strangs in die Bauchhöhe, oder eine stärkere Vorwölbung resp. Härte der Geschwulst beim Stehen oder Husten nicht feststellen. Infolge dessen konnte die Diagnose einer Hernie trotz der anamnestischen Angaben nicht sicher gestellt werden.

Operation (Professor Helferich) in Chloroformnarkose am 17. December 1898. Längsschnitt über den Tumor entsprechend dem Labium majus von ca. 2 cm oberhalb der Symphyse bis zum mittleren Drittel der Schamlippe. Unterhalb der Haut und der oberflächlichen Fascia gelangt man, nach Unterbindung einiger stark erweiterten Venen, auf einen glattwandigen, von einer fibrösen Kapsel umgebenen Tumor, dessen allseitige Ablösung, bis auf den gegen den oberen Rand der Symphyse hinziehenden Stiel, an dem der Tumor hängen blieb, leicht gelingt.

Bei der Freilegung des letzteren gelangt man mit diesem dicht oberhalb der Symphyse durch die zwei M. Recti hindurch in die Bauchhöhle. Nun wird der Spalt zwischen beiden Musc. recti leicht nach aufwärts erweitert, und durch Zug am Stiel die mit diesem zusammenhängende Blasenwand theilweise aus dem Spalt herausbefördert. Ein durch die Urethra in die Blase eingeführter Katheter sichert die Diagnose einer Cystocele. Der Stiel wird nun durch einen kleinen Ovalärschnitt aus der Blasenwand abgetragen und sammt dem daran hängenden kleinen Tumor entfernt. Beim Durchtrennen des Stieles wird die Blase eröffnet und einige Tropfen Urins treten heraus. Die Naht der ca. 1 cm langen Blasenwunde wird sofort mittels einer doppelschichtigen fortlaufenden Catgutnaht vorgenommen. Die Blase wird reponirt und nun kann der Austritt der Cystocele zwischen den M. recti genau festgestellt werden. Dieser Spalt ist nun (nach vorheriger Erweiterung) ca. 2—2 1/2 cm lang und dicht an der Symphyse von ca. 8 mm Breite. Er lässt sich jedoch leicht durch den eingeführten Finger soweit erweitern, dass bequem 3 Finger hindurch können. — Verschliessung des Spaltes mittels einiger Catgutnähte bis auf eine Stelle dicht an der Symphyse, durch welche ein dünnes Jodoformstreifchen bis zur Blasennaht eingeführt wird. — Hautnaht bis auf den unteren Wundwinkel.

Der Verlauf gestaltete sich reactionslos. Urinentleerung spontan und ohne Beschwerden vom ersten Tag ab, jedoch enthielt der Urin die zwei ersten Tage geringe Mengen Blutes. Auch ein gewisser Urindrang war vorhanden, sodass Patientin alle 3—4 Stunden Urin lassen musste.

Nach einigen Tagen wurde das Jodoformstreifchen entfernt, die Blasennaht hielt, die Wunde heilte langsam aus der Tiefe und war ca. 4 Wochen nach der Operation vollkommen ausgeheilt.

Bei der Entlassung am 14. Januar 1899 waren keine Blasenbeschwerden mehr vorhanden, der Urin war klar und rein, die Narbe auch beim Husten ganz fest und Patientin von ihrem Leiden vollkommen als geheilt zu betrachten.

Beschreibung des Präparates: Die aus dem Labium entfernte Geschwulst hat ca. Hühnereigrösse und oval-längliche Form. Aussen ist dieselbe von lockerem Bindegewebe umschlossen und lässt innen drei mandel- bis pflaumengrosse, mehr oder weniger harte Knoten erkennen,

von denen der mittlere und grösste prall-elastische Consistenz zeigt. Durch die an einem Ende der Geschwulst befindliche Oeffnung (Verbindungsstelle mit der Blase) gelangt man mit der Sonde ca. 4 cm tief in eine kleine zusammengefallene Höhle. Die Oeffnung ist klein, kaum 2—3 mm im Durchmesser. — Nach Spaltung dieses Ganges und der sich daran anschliessenden Höhle erkennt man einen feinen Kanal von ca. 1,5 cm Länge, welche in eine ca. 2,5 cm lange und 2,0 cm breite Erweiterung führt. — Das ist das mit der Blase in Verbindung gestandene Divertikel. Die Innenwand desselben kleidet eine in Falten liegende Schleimhaut aus. Am Grunde des Divertikels springt eine feine, kreisförmige, scharfrandige Falte nach dem Inneren desselben ca. $^1/_2$ cm von dessen Ende vor und theilt dadurch den Innenraum in zwei durch eine enge Oeffnung in Verbindung stehende Theile. Die Wandungen des Divertikels, ca. $^1/_2$ cm dick, werden innen von Schleimhaut, nach aussen von einer zweiten Schicht von lockerem Bindegewebe und Muskelfasern und dann von einer dritten aus straffem, dickerem Bindegewebe bestehenden Schicht gebildet.

In der Fortsetzung des Divertikels findet man eine pflaumengrosse, prall-elastische Geschwulst, welche beim Aufschneiden als Cyste sich erweist. — Der Inhalt bestand aus einigen Cubikcentimetern einer gelblichen, klaren, durchsichtigen Flüssigkeit. — Der Innenraum der Cyste beträgt ca. 3,5 cm Länge zu 2,0 cm Breite. Die Innenfläche ist glatt und hat das Aussehen einer serösen Haut. — Die Wandungen bestehen aus einer straffen Bindegewebsschicht von mehreren Millimetern Dicke.

Divertikel und Cyste liegen direct hintereinander, so dass der untere Pol des Divertikels dem oberen Pol der Cyste direct anliegt. Die aus straffem Bindegewebe bestehende Zwischenwand ist ca. 3—4 mm dick und hat den Anschein, dadurch entstanden zu sein, dass die Längswandungen von Divertikel und Cyste aneinander gestossen wären, sodass dadurch der ursprüngliche einheitliche Raum in zwei Theile getrennt wäre. Die Bindegewebsfasern der dicken fibrösen Wand gehen in Längsrichtung vom Divertikel auf die Cystenwand direct über.

Hinter dem Divertikel, von diesem durch lockeres Bindegewebe getrennt, befindet sich ein länglicher, haselnussgrosser Fettknoten, ein kleines Lipom, welches mit der Cyste und Divertikel in einer innigeren Beziehung als mit der übrigen Umgebung gestanden zu haben scheint.

Die chemische Untersuchung der Cystenflüssigkeit ergab viel Eiweiss, so dass beim Kochen dieselbe fast gelatinös wurde, dagegen keine Spur von irgend welchen Urinbestandtheilen.

Die mikroskopische Untersuchung ergab folgendes: Die Divertikelwand entspricht genau dem Bau der Blasenwand. Sowohl Schleimhaut wie Muskelschicht zeigen keine Abweichung von den normalen Verhältnissen. Die äusserste fibröse Schicht ist recht stark verdickt und besteht aus längsgeordneten Bindegewebsfasern. — Dieselbe geht von hier aus auf die Cystenwand direct über und bildet deren äusserste Schicht. — Die Innenwand der Cyste ist von flachen Bindegewebszellen ausgekleidet, welche einer dünnen bindegewebigen Schicht von längsgeordneten Fasern aufliegen. Zwischen dieser inneren und der äusseren Schichtung befindet sich eine mittlere von lockerem, unregelmässig geord-

netem Bindegewebe mit reichlicher Zellbildung. — Innerhalb derselben findet man zahlreiche Riesenzellen meist durch einen feinen Spalt getheilt. In dem Spalt muss wohl ein Haeminkrystall gesessen haben, welcher durch die Behandlung des Präparates ausgelaugt sein muss. Diese Zellen wären somit als Fremdkörperriesenzellen aufzufassen.

In manchen Stellen findet man ausserdem Anhäufungen von grösseren, in Schrumpfung begriffenen Bindegewebszellen. Sowohl diese Zellhaufen, wie die Riesenzellen zeigen, dass es sich hier um Degeneration oder Resorptionsvorgänge handelt, jedoch irgend einen Anhaltspunkt zur Annahme, dass die Cyste den Rest eines zu Grunde gegangenen Blasenwanddivertikels bildete, könnte man durch das histologische Verhalten dieser Theile in keiner Weise erhalten; es erscheint vielmehr wahrscheinlich, dass hier die Reste einer älteren Blutung in die Gewebe vorliegen.[1])

Auch an dieser Stelle sei es mir gestattet, meinem hochverehrten Lehrer und Chef Herrn Geheimrath Helferich für die Ueberlassung des Falles meinen Dank auszusprechen.

Im vorliegenden Falle verdient also in erster Linie der Weg Beachtung, dem die Harnblase bei ihrem Austritt aus der Bauchhöhle gefolgt ist. Schon die directe Untersuchung ergab, dass der hühnereigrosse Labialtumor einen fingerdicken Stiel besitzt, der medianwärts gegen die Mitte der Symphyse hinaufzieht, und, wie es zunächst den Eindruck macht, am oberen Rande derselben festsitzt. Bei der Operation liess sich der Stiel dicht oberhalb der Symphyse, zwischen den Ansätzen beider Mm. recti bis in die Bauchhöhle hinein verfolgen. Nach Erweiterung des Spaltes nach aufwärts konnte durch Zug am Stiele die vordere Blasenwand theilweise aus der Bauchhöhle zwischen den Ansätzen der Mm. recti herausgezogen werden.

Wie ich Eingangs erwähnt habe, ist die Verfolgung des oben beschriebenen Weges bei der Entstehung eines Bruches eine grosse Seltenheit, was umsomehr auffällig ist, als die Blase dieser Stelle der Bauchwand meistens direct anliegt und dieselbe sonst jeden im voraus bestehenden oder zufällig entstandenen Spalt im Hypogastrium gelegentlich benutzt, um als Cystocele oder Hernie aus der Bauchhöhle auszutreten. Ausser den verschiedenen im voraus bestehenden Oeffnungen, welche auch die gewöhnlichen Brüche bei ihrem Austritt aus der Bauchhöhle benutzen, findet man nach Brunner Cystocelen ausgetreten: „Durch eine transversale Oeffnung nach innen vom Leistenkanal oder durch einen Schlitz der Bauchdecken median

1) Herrn Privatdocenten Dr. Rosemann für die freundlichst vorgenommene chemische Untersuchung des Cysteninhalts, sowie Herrn Privatdocenten Dr. Busse — Greifswald — für die Durchsicht der mikroskopischen Präparate spreche ich auch hier meinen Dank aus.

und nach oben vom äusseren Leistenring, am äusseren Rande des Musc. rectus, durch eine Spalte in der Aponeurose des M. obliquus, durch einen Schlitz in den sehnigen Fasern der M. obliquus internus, endlich nach einwärts vom Leistenkanal am lateralen Rectusrande durch die Aponeurose des M. obliquus.

Dass die Linea alba so selten den Austritt von Cystocelen gestattet, mag wohl darin seine Ursache haben, dass gerade am Ansatze die Mm. recti ganz besonders straff und nicht nachgiebig sind, dann aber auch, weil hier die Linea alba innen durch ein breit an der Symphyse entspringendes, pyramidenförmig nach aufwärts ziehendes und in die Fascia transversa übergehendes Band, das Adminiculum lineae albae (Henke, Henle) und aussen durch die Mm. pyramidales besonders geschützt wird.

Die Ursachen der Entstehung eines Bruches in der Gegend der weisen Linie ist zunächst in dem Vorhandensein einer schwächeren Stelle in letzterer zu suchen. Der Umstand, dass diese Brüche häufig in mehrfacher Zahl, bis zu vier übereinander getroffen wurden (Berger), spricht dafür, dass es meistens dabei um einen angeborenen, mangelhaften Verschluss der Linea alba sich handelt. Auch in dem vorliegenden Falle mag eine angeborene Prädisposition bestanden haben, obwohl die Cystocele als solche erst im 40. oder 43. Lebensjahre der Frau erworben wurde, nachdem mehrfache Schwangerschaften (acht) eine weitere Veranlassung zum Austritte der Blase aus der Bauchhöhle wohl gegeben haben mögen. Nach den anamnestischen Angaben ist die damals haselnussgrosse Geschwulst direct im Anschluss an die Gravidität vor der Symphyse aufgetreten. Eine angeborene schwächere Stelle in der Linea alba ist also infolge des gesteigerten intraabdominalen Druckes während der vielen Schwangerschaften soweit nachgiebig geworden, dass die dieser Stelle von innen anliegende Blase während der letzten Schwangerschaft bei etwa einer gelegentlichen, gesteigerten Inanspruchnahme der Bauchpresse herausgepresst wurde.

Das so häufig für die Entstehung der Cystocelen angeschuldigte prävesicale Lipom ist auch hier an der Innenfläche der aus Blasendivertikel und begleitender Cyste bestehenden, hühnereigrossen Labialgeschwulst vorhanden gewesen. Es erscheint mir jedoch nicht verständlich, wie das sonst überall im Körper eine passive Rolle spielende und mehr die Lücken und Spalträume ausfüllende Fettgewebe gerade bei Hernien einen activen Zug nach aussen auszuüben imstande sein sollte. Ich glaube vielmehr, dass das Fett auch hier eine secundäre Ansammlung bedeutet; dass der Spalt in

den Bauchdecken zunächst einen todten, vor Druck gewissermaassen geschützten und zu Fettablagerung geeigneten Raum darstellt. Nach Austritt des Bruches durch andere von innen wirkende Treibkräfte wird dann das vor dem Spalt liegende Fett passiv vorgeschoben und mit dem Bruch nach aussen gebracht. Auch in diesem Falle mag das Lipom anfangs im Spalt gewesen, dann aber nach Austritt des Bruches mit nach aussen und abwärts gerissen sein, so dass dasselbe an der unteren hinteren Fläche der Geschwulst sitzen blieb.

Wie in vielen der in der Litteratur beschriebenen Fällen von Blasenbrüchen handelte es sich auch hier um ein Divertikel der Blasenwand, welches den aus der Bauchhöhle ausgetretenen Theil der letzteren bildete. Wie Güterbock überzeugend dargelegt, handelte es sich in solchen Fällen nicht um eine primäre Bildung eines Divertikels, sondern um eine nachträgliche durch die örtlichen Verhältnisse entstandene Ausstülpung der Blasenwand. Der einer nachgiebigen Stelle an der Bauchwand von innen anliegende Theil der Blasenwand muss wohl auch im vorliegenden Falle durch die ungleichmässigen Druckverhältnisse allmählich nach aussen ausgestülpt worden sein, bis derselbe schliesslich dauernd die Form eines Divertikels annahm.

Die weiter in diesem Sinne arbeitenden Kräfte bewirkten allmählich noch weitere Veränderungen. Der anfangs kaum haselnussgrosse Tumor nahm allmählich die Grösse eines Hühnereies an. Die Oeffnung in der Bauchwand nahm entsprechend zu, so dass bei einer gelegentlich heftigen Bewegung („Hochlangen") plötzlich die ganze Blase oder ein gröserer Theil desselben aus der Bauchhöhle heraustrat. Infolge des Missverhältnisses zwischen Austrittsöffnung und Blasengrösse traten heftige Erscheinungen auf. Nach der Reposition wiederholte sich dieser Vorgang etwa nach 6 Monaten, dann nach 5, endlich nach 4 Wochen. Aus diesen immer kürzer werdenden Zwischenräumen im Totalaustritt der Blase kann man entnehmen, dass der Zustand auf dem besten Wege sich befand, ein gewohnheitsmässiger zu werden. Die Blase oder deren weitaus grösserer Theil würde wohl immer häufiger ausgetreten sein, bis derselbe schliesslich andauernd vor der Symphyse sich festgesetzt hätte, ähnlich wie anfänglich aus einer gelegentlichen Ausbuchtung der Blasenwand ein irreponibles Divertikel mit der Zeit entstanden war.

An dem vor der Symphyse und im Labium liegenden hühnereigrossen Tumor konnten nach der Herausnahme ausser dem Divertikel eine Cyste und eine Fettanhäufung — Lipom — festgestellt werden.

Die Grösse des Innenraumes des Divertikels betrug ca. 2,5 cm Länge zu 2 cm Breite. Letzeres war von einer in Falten liegenden Schleimhaut ausgekleidet und stand mittels eines in geschrumpftem Zustande ca. 1,2 cm langen Halses oder Kanals mit der Blase in Verbindung. Das Lumen dieses Kanals hatte einen Durchmesser von kaum 2—3 mm. Innen von Schleimhaut ausgekleidet zeigte derselbe denselben Wandbau wie der Divertikel selbst, nämlich als zweite Schicht von innen nach aussen eine lockere Muskel-Bindegewebsschicht, der eine aus dickerem, straffem Bindegewebe bestehende dritte Schicht folgte.

Ob dieser lange Divertikelhals allmählich vollkommen zur Verödung und somit zur Abschnürung des Divertikels kommen kann, ist ungewiss. Es sind zwar Fälle bekannt, bei denen es zum Verschluss des Kanals, zur Zersetzung des Urins und Entzündungen gekommen ist, jedoch in diesen Fällen waren Sedimentbildung und Schleimhautschwellung die Ursache einer plötzlichen Verlegung des Kanals, nicht aber eine allmähliche Abschnürung durch Druck von aussen seitens der Schenkel der Austrittsöffnung.

In verschiedenen der von Brunner besprochenen Fällen (l. c. S. 129) werden zwei Cysten beschrieben, die vor der Cystocele lagen, jedoch bei keinem derselben konnte der Beweis erbracht werden, dass es sich um ein abgeschnürtes Blasendivertikel handelte, die Natur derselben blieb vielmehr in allen Fällen „durchaus zweifelhaft". Auch in unserem Falle fand sich neben und vor dem Divertikel eine grössere Cyste von ca. 3,5 : 2,0 im Durchmesser, jedoch auch hier waren bei genauerer Untersuchung keine Anhaltspunkte vorhanden, um eine Abstammung derselben von der Blasenwand anzunehmen. Weder durch die chemische Untersuchung des Cysteninhalts — einer klaren, leicht gelblichen Flüssigkeit —, konnte das Vorhandensein von Urinbestandtheilen nachgewiesen werden, noch lieferte die mikroskopische Untersuchung der Cystenwand dafür irgendwelche Beweise. Der ausserordentlich hohe Eiweissgehalt des Cysteninhalts und die degenerativen Vorgänge an der Cystenwand lassen vielmehr die Vermuthung zu, dass die Cyste den Rest einer älteren Gewebsblutung, eines Hämatoms bildete.

Die Symptome, welche ein Blasenbruch für gewöhnlich verursacht, sind nur in seltenen Fällen derart, dass daraus die Diagnose gestellt werden könnte. Unter 58 Fällen Hermes' wurde die Diagnose infolgedessen nur dreimal vor der Operation gestellt. Schmerzen, Störungen während der Urinentleerung könnten nur den Verdacht er-

wecken, so dass durch Einführung des Katheters die Diagnose eines Blasenbruches sicher gestellt werden könnte. Auch im vorliegenden Falle verursachte die Cystocele für gewöhnlich keine nennenswerthen Erscheinungen, um so bedeutender waren jedoch dieselben bei den vier oben erwähnten Anfällen von Blaseneinklemmung, was umsomehr von Bedeutung ist, als Brunner in keinem der in der Litteratur beschriebenen Fälle von Blasenbrüchen mit Einklemmungserscheinungen Symptome seitens der Blase aufgeführt fand. In allen diesen Fällen waren nur Darmerscheinungen vorhanden, dagegen war in den meisten dieser Fälle die Urinentleerung als unbehindert besonders erwähnt.

Die in unserem Falle angegebenen Erscheinungen infolge der Blaseneinklemmung waren folgende: Beim „Hochlangen" drängte sich plötzlich eine mannsfaustgrosse Geschwulst aus der Bauchhöhle in die Gegend vor der Symphyse heraus. Die Frau empfand sofort heftige Schmerzen im ganzen Leibe und in der Gegend des Bruches, es stellte sich Urindrang ein. Die Frau konnte jedoch nur einige Tropfen Urin mit Anstrengung lassen. Die Einklemmung dauerte nur 6—7 Stunden und wurde durch äussere Hilfe gelöst, in dieser Zeit trat kein Erbrechen ein. Nach der Reposition konnte die Frau sofort grössere Mengen Urin ohne Schwierigkeit lassen.

Dieser Helferich'sche Fall bietet also nicht nur seiner Localisation wegen, sondern auch durch die Art der Entstehung und Entwicklung der Cystocele, sowie durch die ausgesprochenen Einklemmungserscheinungen ein besonderes Interesse dar.

University of California LIBRARY Medical Department

X—XIII.

Kleine Mittheilungen.

X.

Aus dem Seemannskrankenhause zu Hamburg (Oberarzt Dr. Lauenstein).

Zur Casuistik der Unterleibsverletzungen durch stumpfe Gewalt.

Von

Dr. F. Roestel,
pr. Arzt in Görlitz, früherem Secundärarzt.

Soweit die Verletzungen des Unterleibes durch Einwirkung stumpfer Gewalt Fracturen des Beckens oder Verletzungen der Leber, Milz oder Nieren mit dadurch bedingten intraabdominellen Blutungen zur Folge hat, ist eine Reihe bestimmter Indicationen für unser Handeln gegeben. Sehr viel schwieriger ist die Aufgabe des Chirurgen in jenen Fällen, wo die Gewalteinwirkung nur den weichen Abschnitt des Unterleibs getroffen hat, wo eine Verletzung des Skeletts, der grossen Unterleibsdrüsen und der Harnblase nicht vorliegt, sondern nur eine Schädigung des Magendarmcanals angenommen werden muss. Lässt sich die Diagnose auf Continuitätstrennung des Darmrohrs, wie sie in typischer Weise als Durchquetschung des unteren Schenkels des Duodenums auf der Wirbelsäule vorkommt, mit Sicherheit stellen, dann ist nach den heutigen Grundsätzen der Chirurgie natürlich die Laparotomie absolut indicirt. Es giebt jedoch Fälle, in denen der Darm wohl geschädigt und sogar das Lumen eröffnet sein kann und trotzdem durch Selbsthilfe des Organismus (durch Verlöthung der Darmschlingen und Abkapselung der peritonischen Exsudate u. s. w.) Heilung zu stande kommt. Gerade in diesen Fällen wäre die primäre Laparotomie für das Leben der Kranken verhängnissvoll geworden. Jede Contusion des Unterleibes bedingt einen Shok, der sehr oft nicht proportional der Grösse der Verletzung ist, daher die Schwierigkeit, sofort die Diagnose auf die Art und Ausdehnung der Darmverletzung zu stellen. Da aus dem bisher beigebrachten Material ersichtlich ist, dass die Frage der Behandlung generell nicht entschieden werden kann, indem man alle Fälle von Unterleibsquetschung in 2 Gruppen trennt, von denen die eine exspectative Behandlung erheischt, während die andere laparotomirt werden muss, so kann nur durch Veröffentlichung möglichst genau beobachteter Einzelfälle eine Klarstellung dieser Frage und ein Fortschritt in unseren Anschauungen erwartet werden. Von diesem Gesicht-

punkt ausgehend theile ich im Folgenden einen Fall schwerster Bauchcontusion mit Perforationsperitonitis mit, welcher nicht primär laparotomirt und trotzdem — ja wir sind geneigt zu glauben, infolgedessen — zur Heilung gelangte.

Der Arbeiter H., ein mittelgrosser, kräftiger, 37 Jahre alter Mann, kam am 28. September 1898 nachts 1 Uhr zur Aufnahme in das Seemannskrankenhaus zu Hamburg. 2 Stunden zuvor war er in einer Kupferhütte in der Weise verunglückt, dass er zwischen einem eisernen Fahrstuhl und dem Boden eingequetscht wurde und zwar so, dass die eine Kante des Fahrstuhls ungefähr in Nabelhöhe quer über den Bauch ging. Er wurde erst nach mehreren Minuten von Mitarbeitern aus dieser Lage befreit und hat während der Zeit die Besinnung behalten, war aber wegen heftigster Schmerzen im Leib nicht im Stande gewesen, sich zu bewegen. Er wurde im Tragkorb ins Krankenhaus gebracht und bot bei seiner Ankunft alle Zeichen des Shoks. Das Sensorium war völlig frei, das Gesicht maskenhaft, auf der Stirn kalter Schweiss, die Extremitäten kühl, Athmung rein costal, oberflächlich frequent (40 per Min.), Puls klein, inaequal, unregelmässig 96 Schläge per Minute. Durch die bretthart gespannten Bauchdecken liess sich nichts hindurchfühlen, die Leberdämpfung war vorhanden, im übrigen überall tympanitischer Percussionsschall, Zeichen eines freien Ergusses in die Bauchhöhle fehlten. Aus der Blase wurden 200 ccm blutfreien Urins mit Nélatonkatheter entleert.

Ordination: Bettruhe, Campherinjectionen, Eisblase auf den Leib, Eispillen, Opium in Suppositorien.

Die Nachtruhe war häufig unterbrochen, doch schlief H. im ganzen ca. 1 Stunde.

28. September. Morgens Leib mässig aufgetrieben. Puls wie bei der Aufnahme. Erbrechen von ca. 300 ccm grüngelber Massen.

Ordination: Eispillen, 1000 ccm Kochsalzinfusion subcutan. Nachmittags erbricht H. noch einmal, bekommt noch eine Kochsalzinfusion von 1000 ccm und erhält per os keine Nahrung.

29. September. Schlechte Nachtruhe. Stärkere Auftreibung des Leibes. 1 Theelöffel Cognac bricht Pat. mit etwas Dünndarminhalt sofort wieder aus. Singultus und Ructus. Nach Einführung eines Mastdarmrohrs reichlicher Abgang von Flatus.

Temperatur 37,8° C., Puls fadenförmig 130 per Min. Nach subcutaner Kochsalzinfusion von 1000 ccm Puls 108. Per os keine Nahrung.

30. September. Gleichmässige Auftreibung des Leibes, in der Mitte Tympanie, in den abhängigen Partien Dämpfung, welche sich bei Lagewechsel aufhellt, man hört dabei lautes Gurren, wenn Pat. einige Minuten wieder auf dem Rücken gelegen hat, sind die früheren Schallverhältnisse wieder da, keine Spur einer Peristaltik des Darmes, Ructus geringer, kein Erbrechen. Urinmenge 800. Kochsalzinfusion von 1800 ccm, per os keine Nahrung.

1. October. Leibesbeschaffenheit wie gestern. Athmung dauernd costal. Temperatur 38° C. Puls klein, 100 per Min. Urinmenge 1400 ccm. Kochsalzinfusion von 2000 ccm, per os nichts.

2. October. Leib stärker aufgetrieben. Während der Nacht hat Pat.

delirirt, wollte aufstehen, klagt über Uebelkeitsgefühl und Aufstossen. Puls 100. Temperatur bis 38° C.

Ordination: Kochsalzinfusion von 2000 ccm, per os keine Nahrung. Nachmittags geringes Erbrechen. Urinmenge 1700.

3. October. Zustand wenig verändert, geringes Erbrechen. Nachmittags spontane reichliche Stuhlentleerung von fester Beschaffenheit ohne Blutbeimengung.

Ordination: Kochsalzinfusion von 2000 ccm, per os keine Nahrungsaufnahme. Urinmenge 1400.

4. October. Leib weicher, kaum schmerzhaft, kein Erbrechen. Subcutan: 2000 ccm Kochsalz, 300 g 10 proc. Zuckerlösung, 60 g Olivenöl. Nichts per os. Urinmenge 1300. Spontane Stuhlentleerung.

5. October. Gute Nachtruhe. Kein Erbrechen. Temperatur 38,8° C. Puls 108. Leibesumfang unverändert. Subcutan: 2000 ccm Kochsalz. 200 g 10 proc. Zuckerlösung, 120 g Olivenöl. Urinmenge 1200. Spontane Stuhlentleerung. Per os keine Nahrung.

6. October. Stärkere Auftreibung des Leibes (4 cm mehr im Umfang als gestern). Leberdämpfung vorhanden. Dämpfung an den abhängenden Partien des Leibes, lautes Gurren bei Berührung, Palpation ist nicht schmerzhaft. Temp. 37,5° C. Puls 100. Subcutan: 2000 cm Kochsalz, 300 g 10 proc. Zuckerlösung, 105 g Olivenöl. Urinmenge 1200. Per os keine Nahrung.

7. October. Leib weniger gespannt als gestern, hat 4 cm weniger Umfang. Pat., der sehr verfallen aussieht, klagt über Hungergefühl. Temperatur 38° C. Puls 100. Athmung dauernd costal 25. Subcutan: 2000 ccm Kochsalz, 120 g Oel. Urinmenge 900. Nachmittags erhält Pat. stündlich 1 Esslöffel Milch. Am Abend hat er fast einen ganzen Liter zu sich genommen und gut vertragen, kein Erbrechen oder Uebelkeitsgefühl.

8. October. Nachtruhe sechs- bis siebenmal durch Stuhldrang unterbrochen, zahlreiche dünne Entleerungen. Leib gleichmässig aufgetrieben, nicht schmerzhaft. Pat. nimmt per os Milch und Bouillon löffelweise zu sich und verträgt dies gut. Temp. 37,7° C., Puls 96. Urinmenge 600.

9. October. Leibesumfang über dem Nabel wie in den letzten Tagen, unterhalb desselben eine starke kugelige Auftreibung. Bei Lagewechsel immer dasselbe Gurren und Plätschern mit Aufhellung der Dämpfung in den abhängigen Partien.

11. October. Die Auftreibung unterhalb des Nabels grenzt sich deutlicher ab. Der Percussionsschall darüber ist gedämpft. Temperatur bis 38,5° C., Puls bis 120.

12. October. Vom Mastdarm her kann man den kugeligen Tumor von Kindskopfgrösse bis ins kleine Becken hereinragend fühlen. Eine Probepunction in die kugelige Auftreibung ergiebt eine faeculent riechende rothbraune trübe Flüssigkeit, es laufen 450 ccm davon spontan durch die Canüle ab. Nach der Punction fühlt sich Pat. sehr erleichtert. In der Flüssigkeit findet sich ein Gemisch von Darmbacterien aller Art, vorherrschend jedoch Bact. coli comm., welches auch in den angelegten Culturen wächst.

13. October. Leibesumfang um mehrere Centimeter geringer als

gestern. Temperatur bis 37,5° C. Puls 96. Der Tumor ist nicht mehr fühlbar. Tägliche Nahrungsaufnahme per os 1—2 Liter Flüssigkeit. Urinmenge 600.

16. Oktober. In 2 Tagen hat sich der Tumor wieder entwickelt. Unter Schleich'scher Anästhesie wird etwas unterhalb des Nabels eine 6 cm lange Incision gemacht. Es liegen nach Durchtrennung der Bauchdecken Darmschlingen vor, welche fest mit einander verwachsen sind. Der Versuch, die Verwachsungen zu lösen, verursacht so grosse Schmerzen, dass eine Chloroformnarkose eingeleitet wird. Nach stumpfer Durchtrennung der Verwachsungen kommt man in einen Abscess, welcher fast das ganze kleine Becken ausfüllt und aus dem ca. 1200 ccm einer aashaft stinkenden rothbraungefärbten Flüssigkeit entleert werden. Nach mehrmaliger Ausspülung der Abscesshöhle mit Borwasser wird dieselbe durch ein dickes Gummirohr drainirt und ein Verband angelegt.

17. October. Gutes Allgemeinbefinden. Pat. verträgt gut per os genommene Nahrung.

18. October. Verbandwechsel, Ausspülung der bereits stark verkleinerten Abscesshöhle. Pat. klagt über Husten und Schmerzen dabei im Rücken. Rechts hinten findet sich in Höhe des 6. Brustwirbeldornfortsatzes in handtellergrosser Ausdehnung Dämpfung, Bronchialathmen und Knistern. Temperatur bis 37,8° C. (Umschriebene lobuläre Pneumonie).

20. October. Verbandwechsel. Die Wunde secernirt rahmigen nicht riechenden Eiter. Der pneumonische Bezirk hat sich nicht vergrössert.

22. October. Am rechten Oberschenkel wird ein kleiner Abscess, der infolge einer Infusion entstanden war, unter Chloräthylanästhesie gespalten. Tägliche Ausspülung der Bauchwunde mit Borwasser. Die Pneumonie löst sich.

26. October. Fortschreitende Heilung der Bauchwunde. Allgemeinbefinden hebt sich von Tag zu Tag.

22. October. Die Bauchwunde ist per granulationem geschlossen.

27. October. Pat. klagt über Schmerzen im rechten Bein. Dasselbe ist ödematös geschwollen und man fühlt unterhalb des Lig. Poupartii die thrombosirte Schenkelvene. Ordination: Watteeinwickelung. Volkmann'sche Schiene.

10. December. Rechtes Bein dünner geworden. Pat. klagt über Schmerzen in der rechten Bauchseite. Man fühlt entsprechend dem Colon ascendens eine unbestimmte schmerzhafte Resistenz in der Tiefe. Temperatur 37,5° C. Puls 96.

13. December. Pat. klagt über heftige kolikartige Schmerzen in der rechten Seite. Temperatur 39,4° C. Puls 126. Man fühlt einen deutlichen faustgrossen Tumor dem Colon ascendens entsprechend. Ordination: Opiumsuppositoren. Priessnitz'scher Umschlag.

15. December. In Chloroformnarkose wird nach vorhergegangener Probepunction der Tumor in der rechten Weiche incidirt und neben Gas faeculent riechender mit Eiterflocken vermischter Inhalt von ca. 80 ccm entleert.

18. December. Auf dem Grunde der Abscesshöhle findet sich eine

Darmfistel, durch welche Faeces austreten. Pat. hat täglich geformte Stuhlentleerungen durch den Mastdarm.

29. December. Die Abscesshöhle zeigt frische Granulationen, es tritt kein Stuhl mehr hindurch.

20. Januar 1899. Pat. steht auf. Allgemeinbefinden gut.

4. Januar. In der rechten Kniekehle hat sich eine pralle Infiltration gebildet, welche in Chloroformnarkose incidirt wird, es entleert sich stinkender Eiter mit nekrotischen Gewebsfetzen.

22. April. Pat. wird geheilt, wenn auch noch nicht arbeitsfähig, entlassen. Die Operationswunden sind alle fest vernarbt. Der Allgemeinzustand des Pat. ist ein guter. Er hat 34 Pfund zugenommen seit dem 21. October 1898. Die Intestina verschieben sich ausgiebig bei der Respiration, was deutlich durch die dünnen Bauchdecken sichtbar ist.

Fassen wir diese Krankengeschichte mit einigen Worten zusammen, so handelt es sich um einen Mann, der eine Bauchcontusion schwerster Art erlitten hatte und mit allen Symptomen des Shoks in unsere Behandlung kam. Der Gedanke eines operativen Eingriffs musste gegenüber dem schweren Allgemeinzustand zurücktreten, obgleich ohne Zweifel eine Verletzung des Darms vorgelegen hat. Die Continuität des Darmrohres war erhalten, doch darf wohl sicher eine tiefe Schädigung der Ernährung der Darmwand angenommen werden mit daran sich schliessender Perforationsperitonitis. Da aber die Symptome von Seiten des Abdomens so wenig bestimmt waren, dass eine Localisation der Verletzung nicht möglich gewesen wäre, so beschränkten wir die Therapie auf Ruhigstellung der Peristaltik und künstliche Ernährung des Patienten. Dadurch, dass H. 9 Tage lang nichts per os bekam, sondern nur subcutan ernährt wurde, wurde eine Verklebung der Darmschlingen und eine Abkapselung des peritonitischen Exsudats befördert, während der 9 Hungertage hat sich Pat. relativ gut befunden. Die Diurese war dauernd gut, erhebliches Durstgefühl hat er während dieser Zeit nicht gehabt, die Infusionen, deren er im Ganzen ca. 50 bekommen hat, wurden gut vertragen, nur eine hat einen kleinen subcutanen Abscess zur Folge gehabt. Die Traubenzuckerinfusionen haben keine alimentäre Glycosurie zur Folge gehabt, sie waren auch nicht besonders schmerzhaft, ihre Resorption erfolgte langsamer als die Oel- und Kochsalzinfusionen.

Die Eröffnung der intraabdominellen Abscesse waren kleine Eingriffe zu nennen im Vergleich zu einer primären Laparotomie. Bei einer solchen wäre Pat. unserer Meinung und Erfahrung nach auf dem Tisch gestorben, während durch das abwartende Verhalten schliesslich doch eine Heilung zustande gekommen ist. Eine strenge Scheidung der Fälle von Bauchcontusion unter der Devise „hie Laparotomie", „hie exspectative Behandlung" ist nicht möglich, und die bisher gemachten Erfahrungen bei primären Laparotomieen sind so wenig ermuthigend, dass es uns wohl werth erschien, diesen nicht primär laparotomirten Fall von schwerer Bauchcontusion zu veröffentlichen, der nach unserer Ansicht nur durch die exspectative Behandlung dem Leben erhalten wurde.

Zum Schlusse spreche ich meinem früheren Chef Herrn Dr. Lauenstein meinen verbindlichsten Dank für die Ueberlassung dieses Falles zur Veröffentlichung aus.

XI.

Ossificatio M. brachialis interni als eine Complication der hinteren Luxationen im Ellbogengelenk.

Von

Dr. med. Wl. Mysch,

Chirurg am Militärspital in Kaluga (Russland).

Zwischen den Complicationen der hinteren Luxationen im Ellbogengelenk ist die nachfolgende Ossification des M. brachialis internus eine der seltensten und eo ipso in pathogenetischer Hinsicht eine noch sehr unklare. Aus der mir zugänglichen Litteratur wird ersichtlich, dass dieses Leiden wie klinisch so auch pathologo-anatomisch kaum bekannt zu sein scheint.

Die älteste Beobachtung dieser Art ist augenscheinlich die von Zémoyne[1]), welcher die Gelegenheit hatte, ein submusculäres Osteom der Ellbogenbeuge zu exstirpiren: Nach Fall vor 4 Wochen hatte sich eine 6 cm im Durchmesser haltende Geschwulst entwickelt, die bei Beugung im Ellbogen beweglich, bei Streckung unbeweglich war; der Ausgangspunkt war die Sehne des Brachialis int., resp. die vordere Kapselwand; trotzdem an dieser ein kleines Fragment zurückgelassen werden musste, folgte Heilung.

Der Vortrag, den Ollier[2]) der chirurgischen Gesellschaft zu Lyon um das Ende des Jahres 1898 machte, und welcher die von mir in der vorliegenden Arbeit aufgegriffene Frage betraf, ist wohl als einzige Litteraturquelle dieser Art anzusehen. Nach Ollier, den traumatischen Insulten folgend, besonders aber nach Luxationen, entwickeln sich im M. brachialis internus Ossificationen als Folge der Zerreissungen im genannten Muskel und im Periost. Nach diesem Forscher soll das gereizte Muskelgewebe nur dann ossificiren, wenn gleichzeitig auch das Periost gereizt und zerrissen ist. Die Ossification kann in dem Muskel auf grosse Strecken fortschreiten, wobei die Puncta ossificationis disseminirt und von einander unabhängig sein können: die Migration der Osteoblasten ist für die Erklärung der Ossification ungenügend; man muss auch jene Wirkung im Auge halten, welche die Osteoblasten durch ihre Anwesenheit auf die übrigen bindegewebigen Elemente erzeugen. Dieser Processus ossificationis kann zuweilen so grosse Dimensionen erreichen, dass daraus eine mehr oder weniger volle Ankylose des Ellbogengelenkes resultirt.

Seinen Vortrag ergänzte Ollier durch drei vor kurzem gemachte Beobachtungen, wobei in allen 3 Fällen der Ossification des Musculus brachialis internus eine hintere Luxation des Ellbogengelenkes vorausgegangen war. In einem der 3 Fälle handelte es sich um einen 38 Jahre alten Mann, der ein Jahr später post luxationem eine Ossification des M. brachialis internus darbot, die 11 cm lang war und die Beweglichkeit des Gelenkes auf 3—4° beschränkt hatte; bei der Operation sind fest

1) Vogt, Die chirurgischen Krankheiten der oberen Extremitäten. 1881. S. 217.

2) Den Inhalt dieses Vortrags übergebe ich gemäss dem Referat in Revue de Chirurgie. 1899. S. 567.

anhaftende Knochenmassen gefunden worden, die mittels Scheere weggenommen sind; nach Zerreissung der Verwachsungen und der geschrumpften Bänder stieg der Umfang der Beugebewegungen bis auf 110—120°, zur Zeit des Vortrages aber nur noch auf 90°.

Im zweiten Falle, der einen 17 jährigen Patienten betraf, existirte nach 4 Monaten post luxationem eine massenhafte Neubildung des Knochengewebes; vorsichtige Mobilisation, Massage und Remedia resolventia vermehrten die Beweglichkeit des Gelenkes und die Exostosis (?) wird resorbirt.

Beim dritten Patienten entwickelte sich rings um das Gelenk eine peripherische Neubildung des Knochengewebes; Ollier zerbrach mehrere knöcherne Stacheln (quelques aiguilles), welche den Radius fixirten, und nun wurde der Umfang der Bewegungen im Gelenk grösser.

Soviel aus diesen kurzen Krankengeschichten zu urtheilen ist (sie sind aus dem Berichte über die Sitzung der chirurgischen Gesellschaft in Lyon entnommen)[1]), wird ersichtlich, dass nur die erste von den angeführten Beobachtungen zweifellos der Kategorie des zu behandelnden Leidens angehört. Die zweite aber und die dritte der angeführten Beobachtungen können wohl nicht als beweisend betrachtet werden, erstens weil sie weder durch die Autopsie in vivo, noch durch die Röntgenoskopie bestätigt wurden, und zweitens weil im dritten Falle gar nicht angegeben wird, dass die Neubildung des Knochengewebes gerade sich auf die Grenzen des M. brachialis internus beschränkte, sondern die Anwesenheit der ossificirten Massen um die ganze Peripherie des Gelenkes notirt ist (ossifications périphériques tout autour de l'articulation).

Während der Disputation (Discussion) über den Vortrag von Ollier fügten Fochier und Gangolphe je einen Fall der Ossification im Musculus brachialis internus an. Aus den kurzen Berichten ist aber nicht zu sehen, ob diese Veränderungen infolge der Ellbogenluxationen oder infolge irgend einer anderen Ursache sich entwickelt hatten.

Der Vortrag von Ollier war nicht unbemerkt in der medicinischen Welt geblieben, sondern lenkte die Aufmerksamkeit der Chirurgen auf diese Complication der Luxationen im Ellbogengelenk, die so ausserordentlich selten aufzutreten schien. Schon kurze Zeit darauf stellten Monod und Loison der chirurgischen Gesellschaft zu Paris[2]) je ein Präparat des Osteoms des M. brachialis internus vor, der erste traumatischen Ursprunges, der zweite post luxationem. Die weiteren Umstände hinsichtlich dieser beiden Beobachtungen sind in dem Berichte der Sitzung ausführlicher nicht angegeben.

Unsere noch sehr ungenügende Bekanntschaft mit dem genannten Leiden berechtigt meine Meinung, dass jede mehr oder weniger umständlich durchgeführte Beobachtung dieser Art veröffentlicht zu sein verdient, weswegen ich es mir erlaube, den von mir beobachteten Fall der Ossification des M. brachialis internus post luxationem cubiti posteriorem zu publiciren und dies desto mehr, da die Diagnose durch die Operation gesichert wurde und das bei dieser entfernte pathologische Substrat einer histologischen Analyse unterworfen ist.

1) Revue de Chirurgie. 1899. loco citato.

2) Société de chirurgie du 24 mai au 21 juin 1899, in Revue de Chirurgie. 1899. No. 7. p. 117.

Die Krankengeschichte ist folgende. Am 4. April 1899, abends, wurde ins Militärspital der Soldat Stanislaw L . . . aufgenommen, welcher den Symptomencomplex einer hinteren Luxation im rechten Ellbogengelenk darbot. Das luxirte Gelenk wurde vom Feldscheer reponirt, wobei wie die Diagnose, so auch die gelungene Reposition bald nach der Aufnehmung des Kranken von mir bestätigt wurden.[1]) Eine sorgfältige Untersuchung am nächsten Tage ergab: mittleren Wuchs, gute Leibesbeschaffenheit und Nährung. Der Patient erfreute sich immer einer guten Gesundheit. Lues wird verneint. Keine Abnormitäten seitens innerer Organe. Die Gegend des rechten Ellbogengelenkes ist geschwollen, ihre Conturen sind verwaschen, in dem Gelenk ist ein Bluterguss zu constatiren. Die Bewegungen im rechten Ellbogengelenk sind passiv und activ möglich, werden aber von starken Schmerzen begleitet und können nicht im vollen Umfang ausgeführt werden. Von irgend welchen Zeichen einer möglicherweise existirenden Beschädigung der Gelenkenden ist nichts zu constatiren.

Die Luxation war durch den Fall auf die Hand, während des Herumbalgens mit den Soldaten, bedingt worden. Sogleich nach der stattgehabten Luxation wurden von den Umgebenden mehrfache und dabei misslungene Versuche der Einrenkung gemacht.

Therapie nach Einrenkung des luxirten Gelenkes: täglich Massage und ein leicht comprimirender Watteverband; die Extremität ist durch eine Mitella fixirt. In den folgenden Tagen ist die Regio cubiti dextri noch erheblicher angeschwollen; ihre Farbe wechselte allmählich, wie es den tiefgelegenen und sich der Oberfläche nähernden Blutergüssen eigen ist. Ungeachtet, dass schon am 7. April der Umfang der Bewegungen fast normal war, hielt die Schwellung in früheren Grenzen an und, was die Hauptsache war, wurden die starken Schmerzen im luxirten Gelenk nicht milder, sondern steigerten sich in heftiger Weise. Nachdem dem Patienten heisse locale Bäder (30° und höher — 15 Minuten täglich) verordnet wurden, linderten sich die Schmerzen ein wenig, und der Bluterguss begann sich schnell zu resorbiren. Am 19. desselben Monats war sicher constatirt, dass der Umfang der Bewegungen — besonders die Beugung — im rechten Ellbogengelenk umschränkter als zuvor wurde. Sammt dem war bemerkt worden, dass etwas über der Ellbogenbeuge und nach innen von dem Gefässnervenbündel ein Bezirk mit erhöhter Consistenz existirt.

Am 25. desselben Monats konnte man ganz deutlich etwas über der Ellbogenbeuge eine unregelmässig geformte, tumorartige Masse palpiren, welche taubeneigross war, die Härte eines Knochens besass und mehr nach der vorderen medialen Seite der Extremität gelagert war. Die beschriebene Masse war durchaus unbeweglich beim Palpiren und schmerzlos beim Drücken. Nach der Massage und besonders nach den passiven Bewegungen steigern sich die Schmerzen im Ellbogengelenk erheblicherweise. Es wird das Kali jodatum verschrieben, und zwei Tage später, der weiteren Steigerung der Schmerzen wegen, werden die Massage und passive Bewegungen aufgehoben.

Während weiterer 17 Tage konnte man von Tag zu Tag con-

1) Die Reposition ist mit Leichtigkeit gelungen.

statiren die rasche progressive Vergrösserung der beschriebenen Masse, welche sich nach unten hin längs des M. brachialis internus ausbreitete. Schon am 1. Mai überragte die periphere Grenze des Tumors die Ellbogenbeuge nach unten. Der Ausbreitung des Tumors entsprechend, litt auch die Function des Ellbogengelenkes, besonders im Sinne der Beugung. Was die Schmerzen angeht, so linderten sich dieselben allmählich und fast völlig, nachdem die Massage aufgehoben war.

Wenn man kurz die angegebene Krankengeschichte resumirt, so ist folgendes zu notiren. Ein völlig gesundes Individuum bekommt im Ellbogengelenk eine traumatische Luxation nach hinten; unmittelbar nachdem werden von den Laien mehrfache und selbstverständlich grobe und erfolglose Versuche der Einrenkung gemacht; im Spital wird die Luxation ohne Mühe eingerenkt und bei genauester Untersuchung werden keine Complicationen, wie Fracturen oder Fissuren der Gelenkenden, gefunden. Im weiteren Verlauf fällt in die Augen: 1) starke Schmerzhaftigkeit im Ellbogengelenk, welche, vom ersten Tage der Krankheit existirend, sich allmählich nach den Sitzungen der Massage und besonders nach den passiven Bewegungen bis zu einem unerträglichen Grade steigerte, und 2) 3 Wochen später die Erscheinung einer tumorartigen Masse, die sich durch die Schnelligkeit ihrer Entwicklung auszeichnete.

Diese enorme Schnelligkeit des Wuchses rechtfertigte natürlicherweise den Verdacht auf den bösartigen Charakter des Tumors; gegen solch eine Annahme sprach hauptsächlich die Consistenz (fast knochenhart in unserem Falle), welche so schnell wachsenden Formen der bösartigen Geschwülste nicht eigen ist. Es schwankte nun die Diagnosis zwischen einem hypertrophischen Callus, der sich als Folge einer nicht diagnosticirbaren Complication der Luxation durch eine Fissur oder eine Infractio des Gelenkendes des Humerus entwickelt hatte, oder einer Ossification des M. brachialis internus. Es schien die letzte Annahme gar nicht so unwahrscheinlich zu sein, wenn man die Aufmerksamkeit lenkte auf den Ort der ersten Erscheinung des Tumors, auf die Direction, welche er bei seiner weiteren Entwickelung nahm, endlich auf die Einschränkung der Beweglichkeit im Gelenk, diese letztere besonders im Sinne der Beugung und im kleineren Grade im Sinne der Extension. Solcher Annahme gegenüber konnte aber festgestellt werden, dass die Neubildung sowohl bei flectirtem als auch bei gestrecktem Ellbogengelenk keine Spur einer Beweglichkeit zeigte.

Welche von beiden angeführten und wahrscheinlichen Annahmen richtig sein mag, in beiden Fällen hielt ich es für angezeigt, eine Operation vorzunehmen, um zu entfernen, sei es, einen hypertrophischen Callus oder den ossificirten M. brachialis internus, hie und da wegen Erzielung einer vollen Beweglichkeit im Gelenk.

Am 13. Mai, unter Chloroformnarkose und mit Anwendung der elastischen Binde, wurde die Operation der Entfernung der neugebildeten Knochenmassen ausgeführt. Durch einen Schnitt, der parallel und etwas einwärts vom inneren Rande der Sehne des M. biceps brachii gezogen war, an Stelle der grössten Prominenz des Tumors, wurde eine knochenharte, fast subcutan gelegene Masse blossgelegt. Bei der stumpfen Isolirung des Tumors von der Umgebung wurde festgestellt, dass zuwider

dem Resultat der vorhergegangenen Abtastung die zu behandelnde Knochenmasse unzweifelhaft auf ihrer breiten Basis verschiebbar ist. Dem entgegen bilden die neugebildeten Knochenmassen ein untrennbares Ganzes mit dem M. brachialis int. Nach oben zu gehen sie direct über in die Reste des Muskelbauches des M. brachialis int., ihre Fortsetzung nach unten hin ist der unverändert gebliebene sehnige Theil des genannten Muskels. Es wurde nun der Tumor, proximal und distal, von dem mit ihm innig verwachsenen Muskel im gesunden Gewebe getrennt und, nach stumpfer Ablösung von der vorderen Fläche der Gelenkkapsel, stückweise entfernt. Dabei erwies sich, dass die Knochenneubildung auch auf die hinter und weiter nach aussen von der Sehne des M. biceps gelegenen Theile des M. brachialis int. sich verpflanzt hatte. Auch diese Theile des entarteten Muskels wurden theils mit Scheere und Pincette, theils mit scharfem Löffel entfernt. Die abgetragenen Massen waren makroskopisch der Knochenspongiosa ähnlich, wobei am oberen Abschnitt des Tumors erstens Muskelfasern sichtbar waren und zweitens, was besonders wichtig ist, eine feine, scharf abgegrenzte Knochenplatte eingelagert war, die der Knochencorticalis ähnlich war. Eine detaillirte Messung derselben kann ich nicht mittheilen, da der Tumor stückweise entfernt und behufs einer mikroskopischen Untersuchung aufbewahrt werden musste. Nachdem alles Pathologische entfernt wurde — das minimale centrale und ein Theil des sehnigen peripheren Endes des Muskels sind in situ geblieben — konnte die Beugung im Ellbogengelenk, welche früher nur bis zum stumpfen Winkel möglich war, jetzt bis zum spitzen Winkel gebracht werden, doch nicht im vollen Umfang. Die Abtastung der Gelenkenden des Humerus und der beiden Vorderarmknochen durch den blossgelegten vorderen Theil der Gelenkkapsel hat darauf hingewiesen, dass volle Beugung im Ellbogengelenk durch Knochenwucherungen am Processus coronoideus ulnae gehindert ist. Dieselben wurden an Ort und Stelle belassen, da man hoffen konnte, mit Gymnastik und Massage gute Beweglichkeit zu erzielen.

Nachdem die Esmarch'sche Binde weggenommen war, kam eine ziemlich starke, hauptsächlich parenchymatöse Blutung zum Vorschein; es wurden 2—3 kleine Venenästchen gefasst und ligirt. Kaum aber war zum Nähen der Wunde geschritten, so begann ganz unerwartet, aus der Tiefe der Wunde, eine starke arterielle Blutung, deren Ausgangspunkt nicht zu finden war. Es wurde nun wieder die elastische Binde angelegt und die Art. brachialis etwas niedriger der Mitte des Oberarms unterbunden. Das Kaliber der unterbundenen Arteria brachialis war anormal klein. Nun stand die Blutung still. Es wurde in die Tiefe ein Drainrohr gelegt und ringsum die Wunde mit Jodoformgaze austamponirt, die durch die Winkel des Hautschnittes herausgeleitet ist. Naht der Wunde; ein comprimirender aseptischer Watte-Verband; erhöhte Lagerung der Extremität. Der postoperative Verlauf war völlig fieberlos gewesen. Die Pulsation der Art. radialis auf der ligirten Seite kehrte um das Ende des vierten Tages nach der Operation zurück. Am 20. Mai erster Verbandwechsel: der Hautschnitt heilte per primam; die Nähte sind entfernt, die Jodoformgaze und das Drainrohr sind weggenommen und durch einen kleinen Streif Jodoformgaze ersetzt. Die Wundhöhle ist ideal asep-

tisch. Beim zweiten Verbandwechsel — am 24. — begann man mit passiver Gymnastik des Gelenkes; in der Tiefe der Wunde sehr geringes Quantum serös-blutigen Secrets.

Volle Heilung erfolgte am 15. Juni ohne einen einzigen Tropfen Eiter. Zu dieser Zeit besass das rechte Ellbogengelenk eine fast volle passive Beweglichkeit (eine volle Extension, die Beugung fast bis zur Norm; die Rotationsbewegungen sind völlig ungehindert).

Während der ganzen Nachbehandlung klagte der Patient nach Massage und besonders bei der passiven Gymnastik über Schmerzen im Ellbogengelenk. Diese Schmerzen steigerten sich allmählich bis zu solch einem Grade, dass man genöthigt war, auf beides zu verzichten. Dabei existirten vorübergehende Schmerzen auch im Schultergelenk und eine Lastempfindung im ganzen rechten Arme. Dank der Unterbrechung in der Anwendung der Gymnastik verengerte sich der Umfang der Beugung im Ellbogengelenk, die Schmerzen linderten sich aber, um gänzlich zu schwinden. Zur Zeit der Entlassung des Patienten besass er eine volle Extension, die Beugung aber, activ und passiv, etwas mehr als bis zum rechten Winkel. Die mikroskopische Untersuchung der bei der Operation entfernten Teile des entarteten Muskels (M. brachialis int.) hat eine massenhafte Neubildung des Knochen- resp. osteoiden Gewebes im Muskelbauch und weniger in seinem sehnigen Theile gezeigt. Auf den Querschnitten wird die starke Hyperplasie des Bindegewebes, das einzelne Muskelbündel von einander trennt, und in kleinerem Grade die des Bindegewebes, das im Muskelbündel selbst eingelagert ist, sichtbar. Die Knochenneubildung findet gerade längs dieser hyperplasirten bindegewebigen Septa zwischen einzelnen Muskelbündeln statt, wobei einzelne Muskelbündel vom neugebildeten Knochengewebe wie mit einem Ring umgrenzt werden. Im Innern solch eines Knochenringes schwindet allmählich die eigentliche Muskelsubstanz, indem sie durch Bindegewebe und neugebildete Knochen ersetzt wird. Diagnose: Myositis interstitialis fibrosa ossificans.

Wenn man nun die angeführte Beobachtung zusammenfasst, so erfolgt zuerst die Frage nach der Aetiologie der beschriebenen Erkrankung. Es ist schon von lange her bekannt, dass die Bildung der Knochenablagerungen im Muskelgewebe als Folge traumatischer Insulte auftreten kann. Hierzu gehören erstens die sogenannten „Exercierknochen“ in den M. pectoralis und M. biceps, und „Reitknochen“ der Adductoren des Oberschenkels. Als Grund dieser Erkrankungen werden mehrfache öfters wiederholte Traumen angesehen; dennoch ist es im Auge zu behalten, erstens, dass, wie es richtig Berger meint, nicht alle Osteome der Kavalleristen (Reitknochen) Knochenneubildungen infolge Myositidis ossificantis sind, sondern manche von ihnen als Folge der Absprengung einer Knochenplatte am Ansatzort der Adductoren des Femurs sich entwickeln; und zweitens sind dieselben Vorgänge, d. h. Knochenneubildung im Muskelgewebe, auch nach einem nicht wiederholten, sondern nur einmal stattgefundenen Trauma bekannt. So, zum Beispiel, sind in den letzten Jahren aus der Klinik von Prof. Helferich[1]) drei Fälle Myositidis

1) Breunig, Ueber Myositis ossificans nebst Mittheilung von 3 Fällen solitärer Myositis ossificans. Aus der Greifswalder chirurg. Klinik. Diss. Greifswald

ossificantis solitaris beschrieben worden, die sich bei jungen Leuten nach Traumen entwickelt hatten; es waren in diesen Fällen Caput medium M. tricipitis, M. vastus medius und M. quadriceps erkrankt. In ganz seltenen Fällen wurden in Muskeln Osteome beobachtet, die ohne jede wahrzunehmende Ursache sich entwickelt hatten, und frei, mit dem Knochen nicht verbunden, waren (Tillmanns[1]). Bei demselben Autor auf der Abbildung 341 ist ein (nach Blasius und Volkmann) ossificirter M. brachialis internus geschildert (es ist nur der Muskelbauch ossificirt, nicht aber die Sehne), wobei über die Aetiologie der angeführten Beobachtung nichts angegeben ist.

Der Umstand, dass in den bis jetzt bekannten Fällen der Ossification des M. brachialis internus dieselbe sich nach den hinteren Luxationen im Ellbogengelenk entwickelt hatte, rechtfertigt freilich die Annahme eines causalen Zusammenhanges mit dem vorhergegangenen Trauma. Andererseits ist es nicht zu leugnen, dass eine directe Bedeutung des Trauma, als eines äthiologischen Moments, durch die grosse Seltenheit der zu beschreibenden Erkrankung vermindert wird, besonders wenn man der Häufigkeit der hinteren Ellbogenluxationen gedenkt. Und dies um so mehr, weil die Verletzung des M. brachialis internus ein gewöhnlicher Comes der hinteren Ellbogenluxationen ist: „Regelmässig ist — lesen wir bei Hoffa[2]) — der Brachialis internus mehr oder weniger zerrissen. Die zerrissenen Muskelmassen verschieben sich in das Gelenk hinein, so zwar, dass sie die Fossa sigmoidea major des Olecranon vollständig ausfüllen können, ein Verhältniss, das sehr gut anschaulich gemacht wird durch einen von F. Fischer herrührenden Längsschnitt durch ein gefrorenes luxirtes Gelenk etc.“

Deshalb kann man noch nicht die Luxation als solche für die Grundursache der nachfolgenden Knochenneubildung im Muskel rechnen, und es wird die Wahrscheinlichkeit einer Voraussetzung zulässig, ob nicht die möglicherweise mit der Luxation coexistirenden Verletzungen des Periosts oder der Oberfläche der Gelenkenden der eigentliche Grund der Ossification des M. brachialis internus seien. In unserem Falle wenigstens war in der pathologisch veränderten Muskelsubstanz eine feine Knochenplatte eingeschaltet, und ausserdem existirten deutliche Symptome der Veränderungen im Processus coronoideus ulnae (Verdickungen an seinem Rande); möglicherweise sind dieselben am unteren, theilweise sehr feinen Theil des Humerus (unmittelbar über der Trochlea), das gerade von dem genannten Muskel bedeckt ist, unbemerkt geblieben. Ohne Zweifel ist es möglich, dass in der Genese dieser die Ellbogenluxation complicirenden Knochenverletzungen auch die vielfachen, resultatlosen und groben Einrenkungsversuche zu beschuldigen sind, die von den Laien sofort nach der stattgehabten Luxation gemacht worden sind. Ausgehend von den angeführten Vorstellungen über die Aetiologie des zu behandelnden Leidens, wird es klar, dass im Falle einer reponirten Luxation

1897. Citirt nach dem Referat in Hildebrand's Jahresbericht. Ueber die Fortschritte auf dem Gebiete der Chirurgie. III. Jahrgang. S. 184.

1) Tillmanns, Handb. der allgem. Chirurgie. Russische Uebersetzung von der 3. Ausgabe. 1895. S. 445.

2) Hoffa, Lehrbuch der Fracturen und Luxationen. 1891. S. 302.

und nachfolgender Ossification des M. brachialis int., sich die pathologischen Veränderungen wie auf den Muskel selbst, so auch auf die Gelenkenden beziehen werden. Beides wird wohl nicht ohne Einfluss auf den Umfang der Gelenkfunction bleiben und kann in schweren Fällen zu voller Unbeweglichkeit im Ellbogengelenk führen. Wenn man dazu noch möglicherweise existirende Schmerzen und entsprechende palpable Veränderungen im Ellbogengelenk hinzugesellt, so wird damit, soviel wir es durch die existirenden Beobachtungen kennen, die klinische Physiognomie des Leidens in seinen Hauptstrichen erschöpft. Vom theoretischen Standpunkt aus kann man noch Circulations- und Innervationsstörungen im peripheren Abteil der Extremität zulassen, dank der Compression des Gefässnervenbündels, was übrigens klinisch noch nicht beobachtet war.

Indem ich jetzt zur Frage von der operativen Behandlung dieses Leidens schreite, scheint es mir nöthig, folgendes im Auge zu behalten.

In dem von mir beobachteten Falle wurde die Operation 6 Wochen nach der Luxation, und ergo etwa 3 Wochen nachdem die Anwesenheit der neugebildeten Knochenmassen klargestellt war, ausgeführt. Es wurde folglich die Operation (Entfernung des degenerirten Theils des Muskels) im Stadium der progressiven Entwickelung der Ossification ausgeführt. Wie stellte sich nun das Endresultat dieses Eingriffs dar?

Wir sehen, dass der Patient (der bis 20. August 1899) beobachtet war) mit der operirten Extremität wie mit der gesunden wirkt, wobei die Extension im Ellenbogengelenk eine volle ist, die Beugung aber nur bis zu einem scharfen Winkel, resp. etwas mehr als bis 90^0, möglich ist. Zweifellos ist das Resultat kein schlechtes wie vom operativen so auch vom therapeutischen Standpunkt aus, doch aber kein ideales. Es scheint mir, dass, wenn ich, der starken Schmerzen ungeachtet, dann nur zur Operation geschritten wäre, als die krankhaften Veränderungen schon stationär waren, so würde sich das Endresultat noch mehr dem idealen nähern. Das ist aber eine Voraussetzung, die nicht bestätigt werden kann, weil die klinisehe Casuistik fehlt. Es ist die Aufgabe der künftigen Beobachter dies aufzuklären; meine Sympathie aber lenkt sich dennoch zur Seite eines späten Eingriffes auch desshalb, weil es möglich ist, dass in besonders schweren Fällen die Ossification, im weiteren Verlaufe, über die Grenzen des M. brachialis int. auch auf die benachbarten Muskeln (z. B. Biceps brachii) schreiten kann.

Da wir, zur Therapie einer hinteren Ellenbogenluxation schreitend, nicht voraussagen können, ob sich in jedem einzelnen Falle die Ossification des M. brachialis int. entwickeln wird oder nicht, so wird im Anfang die Therapie wie gewöhnlich durchgeführt werden müssen (Massage, Bewegungen etc.); aber beim ersten Verdacht der beginnenden Ossification kann man Massage und Gymnastik nur äusserst vorsichtig anwenden; vielleicht wäre es sogar besser, beides sogleich ganz zu unterbrechen. Das ist wenigstens der Eindruck, den ich von meiner eigenen Beobachtung bekam.

In der That, in den frischen Fällen, d. h. während des progressiven Wuchses der Knochenneubildung, könnte man die Massage und Gymnastik nur dann anwenden, wenn man mit Sicherheit ausschliessen könnte die in diesem Falle nicht gewünschte Wirkung dieser Heilmethoden, d. h.

gesteigerte Entwickelung der Knochenneubildung, durch Massage und theilweise durch Gymnastik bedingt. Benutzen wir doch jetzt larga manu diesen Zusammenhang der Massage einerseits und der gesteigerten Knochenneubildung andererseits beim Heilen der Knochenbrüche! Das ist der Grund, weshalb ich es für angezeigt halte, die Massage und Gymnastik des Gelenkes sofort zu unterbrechen, sobald nur die beginnende Ossification des M. brachialis int. constatirt wird, um möglichst ihre Endgrenzen einzuschränken, und zur Immobilisation des Gelenkes in vortheilhaftester Stellung hinsichtlich der möglichen Ankylose überzugehen. Vom Kali jodatum ist nicht vieles zu erwarten. Der Process der Ossification schreitet fataler Weise vorwärts und führt zur Unbeweglichkeit im Gelenk in grösserem oder kleinerem Maass. Sie ist es, diese letztere, die hauptsächlich den operativen Eingriff in der Periode der stationären Veränderungen erfordert.

Ein Abwarten also während der Entwickelung der Krankheit und ein actives Vorgehen in der stationären Periode. Weil, wenn wir zur Operation (Exstirpation des entarteten Theils des Muskels schon in der Periode des Wuchses schreiten, es vorkommen kann, dass wir eine isolirt zerstreute Insula ossificationis im Muskelgewebe übersehen können, was, selbstverständlich, die Operation in schlechter Weise beeinflussen wird. Sogar die totale Entfernung des M. brachialis internus kann noch nicht den vollen Heilerfolg sicher stellen, weil die Insula ossificationis weit über die Grenzen des genannten Muskels verbreitet sein kann, und ausserdem kann es leicht geschehen, dass wir die die Luxation complicirenden Verletzungen der Gelenkenden übersehen; die letzteren aber können ihrerseits an der Einschränkung der Gelenkfunction Theil nehmen, Dank der Entwickelung der Knochenablagerungen. Desswegen, wenn wir der starken Schmerzen wegen zu einer Frühoperation gezwungen werden, dann ist, wie es aus den erwähnten Gründen folgt, die totale Exstirpation des M. brachialis internus — dieses einen von den zwei existirenden Beugern des Vorderarms — angezeigt. Was die Complicationen seitens der Gelenkenden anlangt, so können sie ihrerseits entsprechende operative Maassnahmen bis zur Resection des Ellbogengelenks erfordern.

Kaluga (Russland) 7. October 1899.

XII.

Zur Catgutfrage.

Mit Bezug auf den unter obiger Ueberschrift im Bd. 53 Seite 1—52 dieser Zeitschrift publicirten Aufsatz von Dr. R. Minervini ist der Redaction nachfolgende „Erwiderung“ zugegangen. Wir lassen auf dieselbe gleich die Bemerkungen folgen, welche der Verf. obiger Arbeit nach Kenntnissnahme der „Erwiderung“ zu machen wünscht.

Erwiderung an Minervini

von

Dr. E. Saul, Berlin.

Minervini erhebt in der Frage der Desinfection mit siedenden Alcoholen Anspruch auf Autorrechte. Demgegenüber ist zu bemerken,

dass ich auf Veranlassung von Schimmelbusch diesen Gegenstand nächst Répin als erster bearbeitet habe. Diejenigen Momente, durch welche diese Untersuchungen Interesse erlangten, sind von mir vor Minervini ausführlich dargestellt worden. (Langenbeck's Archiv Bd. LII; 1896 und Bd. LVI; 1898.)

Minervini bemängelt, dass meine Ergebnisse sich nicht in allen Theilen mit den seinigen decken. Es ist ihm entgangen, dass Schimmelbusch einen erheblichen Theil meiner Versuche controlirt hat, und dass Rosenbach meine Resultate bestätigen konnte. Im Uebrigen habe ich die Angaben von Schäffer und Hofmeister widerlegt.

Minervini berichtet von Desinfectionswerthen, die er mit Sublimatlösungen erzielt hat. Diese Experimente sind fehlerhaft und deshalb nicht beweisend, wie Geppert gezeigt hat.

Erwiderung an Saul

von

Dr. R. Minervini, Genua.

In meiner Arbeit „Zur Catgutfrage" (D. Zeitschrift Bd. LIII H. I) habe ich unter anderen Sterilisirungsmethoden auch jene mit siedendem Alcohol untersucht, habe aber damit absolut keinerlei Autorrechte beanspruchen wollen, ich habe sogar Saul und wie ich glaube, alle anderen, die diesen Gegenstand bearbeiteten, citirt.

Mit Bezug auf diese Methode sagte ich bloss, dass es nicht die Druckerhöhung des siedenden Alcohols, sondern das in diesem enthaltene Wasser ist, das das Catgut verändert (Seite 25) und dass man mit dieser Methode nicht immer erreicht, die resistirenden Keime in ihren Dauerformen zu vernichten (Seite 35 und 37). Ich kann mir nur wünschen, dass diese Resultate von anderen controlirt werden.

Was den Desinfectionswerth der Sublimatlösungen anbelangt (in der deutschen Uebersetzung ist ein Fehler auf Seite 37 Zeile 6 unterlaufen, statt ein percentiger soll es heissen einpermillige Lösungen), kenne ich die sehr interessanten Versuche Geppert's und weiss, dass, wenn meine Experimente auch keinen absoluten, sie doch einen relativen Werth haben, im Uebrigen ist dieses Desinfectionsmittel noch immer unter jenen, welche das meiste Vertrauen verdienen, und in dieser Meinung scheint es, dass noch immer der grösste Theil der Autoren übereinstimmt.

XIII.

Die Greifswalder chirurgische Klinik in den Jahren 1885—1899.

Ein kurzer Bericht von **Prof. Dr. Helferich.**

Es ist eine auffallende Thatsache, dass die genaueren Verhältnisse unserer chirurgischen Universitätskliniken den Fachgenossen, soweit sie nicht zufällig in persönliche Berührung mit der betreffenden Anstalt ge-

kommen sind, recht unbekannt bleiben. Ich habe diese Beobachtung nicht blos an mir selbst, sondern gelegentlich auch an anderen gemacht. Die Berichte aus den einzelnen Kliniken, welche während einer Reihe von Jahren in den Bänden des klinischen Jahrbuches [1]) erschienen, haben in der angegebenen Richtung eine dankenswerthe Belehrung ermöglicht; allein manches, was eine Klinik angeht, blieb trotz dieser Berichte unbekannt.

Von dieser Voraussetzung ausgehend, war es schon seit einiger Zeit meine Absicht, über die Entwickelung der Greifswalder chirurgischen Klinik einige Notizen zu veröffentlichen, gewissermaassen im Anschluss an die beiden ausführlichen Jahresberichte, welche über die Betriebsjahre 1888/89 und 1889/90 von mir herausgegeben wurden.[2]) Vielleicht gewinnen die folgenden Zeilen einiges Interesse, einmal für diejenigen, welche die Einrichtungen in Greifswald aus eigenem Augenschein kennen und die erwähnten Jahresberichte erhalten haben, dann auch vielleicht für die Collegen, welche bis jetzt noch nicht in das etwas abgelegene vorpommersche Gebiet gelangt sind. Zugleich bilden sie einen abschliessenden Bericht, nachdem ich Ostern 1899 die Leitung der Greifswalder chirurgischen Klinik infolge meiner Berufung nach Kiel aufgegeben habe.

Wegen mancher Details der Einrichtungen in dem Greifswalder Universitätskrankenhause verweise ich auf die beiden erwähnten Berichte, welche ja eine starke Verbreitung gefunden haben.

Das Krankenmaterial.

Das Krankenmaterial der Greifswalder chirurgischen Klinik war im Spätherbst 1885, als ich die Leitung der Klinik übernahm, ein recht mässiges. Ich erinnere mich noch lebhaft, wie gering die Zahl der operabeln Krankenfälle gewesen ist, wie häufig ich in den klinischen Stunden mit der Demonstration und mit den kleinen chirurgischen Eingriffen an Unterschenkelgeschwüren und Varicen vorlieb nehmen musste. In dem Gefühle dieses erheblichen Mangels an Material, der mir gegenüber dem reichen Material der so gross gewordenen Münchener chirurgischen Poliklinik besonders schmerzlich entgegentrat, suchte ich möglichst nach operabeln Fällen, und ich erinnere mich, mit welcher Freude ich bei den zahlreichen Antrittsbesuchen, die man als junger Professor an einer Hochschule zu machen hat, den Befund von mehreren Atheromen an den Häuptern einiger Professoren erhob, welche ich gewissermaassen als ultimum refugium mir zu salviren gedachte. Es stand in der That schlimm mit dem Material der chirurgischen Klinik: In den Nachbarstädten Anclam, Demmin u. s. w. war es üblich geworden, dass die Patienten chirurgische Hülfe in Stettin oder Berlin aufsuchten Das klinische Material kam in der Hauptsache nur aus dem kleinen Bezirk von Neuvorpommern und Rügen, und auch hier wirkten mancherlei Verhältnisse zusammen, welche den Kranken den Eintritt in die Klinik unerwünscht erscheinen liessen.[3])

1) Im Auftrage des Cultusministers herausgegeben von Prof. Dr. Guttstadt. Berlin bei Julius Springer.

2) Jahresber. über die chir. Klinik der Universität Greifswald 1888/9. Julius Abel. 1890 und Jahresbericht 1889—1890. Leipzig, F. C. W. Vogel. 1892.

3) Vergl. das Vorwort zum Jahresbericht 1888—1889. S. III.

Diese Verhältnisse haben sich nun im Laufe der Jahre ganz wesentlich verbessert: Im Gegensatz zu früher ist ein förmlicher Zudrang in die Klinik eingetreten, die Räume der Anstalt sind stark überfüllt, das operative Material ist so reichlich, dass bei gelegentlichem Besuch auswärtige, auch speciell Berliner Collegen, über die Zahl und den Charakter unseres operativen Materials erstaunt waren.

Indem ich auf die ausführlicheren Zahlenangaben, welche anhangsweise mitgetheilt sind, verweise, möchte ich hier nur in kurzem Vergleich zwischen dem Etatsjahr 1885/86 und der gleichen Zeit des Etatsjahres 1898/99 einige Details der Krankenbewegung und des gesammten Krankenmateriales besprechen.

Der Zugang an Kranken betrug im Betriebsjahre

	1885/86	1898/99	
	804	1861	Kranke,
werden hierzu die aus dem Vorjahre Verbliebenen gerechnet:	103	160	„
so ergiebt sich als Gesammtsumme der auf der chirurgischen Klinik Behandelten	907	2021	Kranke.

Mit anderen Worten: Die Zahl der in der Klinik Behandelten ist im Lauf der Berichtsperiode mehr als verdoppelt.

Der Durchschnitt der täglichen Krankenzahl betrug 1885/86 91 Kranke, 1898/99 150 Kranke.

Die durchschnittliche Aufenthaltsdauer eines Kranken betrug im Betriebsjahre 1885/86 36,6 Tage; sie ist fast continuirlich gesunken und betrug im Betriebsjahre 1898/99 nur 27 Tage.

Diese beträchtliche Erhöhung des Krankenmateriales ist als ein Resultat einer Reihe von verschiedenen günstigen Momenten aufzufassen.

In erster Linie ist diese Steigerung die Folge des regen Verkehrs, welcher in immer zunehmendem Grade zwischen den Aerzten unserer Provinz, ja sogar zwischen den Aerzten naheliegender Gebietstheile benachbarter Provinzen mit unserer Hochschule und speciell mit der chirurgischen Klinik sich entwickelte. Ich kann es den pommerschen Collegen nicht hoch genug anrechnen, und möchte ihnen auch an dieser Stelle speciell dafür danken, wie sehr sie mich in dem Bestreben, die Klinik, und speciell deren Krankenmaterial, zu heben, durch Ueberweisuug von Kranken und briefliche Mittheilungen unterstützt haben. Es ist nicht uninteressant, zu constatiren, dass nach dieser Richtung hin eine statistische Aufstellung ergeben hat, dass während des Betriebsjahres 1897/98 nachweislich 254 Aerzte unserer Provinz Patienten mit Begleitbriefen direct an die Klinik gesandt haben, und darunter 93 Aerzte 4—25 Patienten im Jahre.

Erleichtert wurde dieser regere Verkehr aus dem ganzen Pommernlande mit unserer Hochschule durch einzelne Verbesserungen der Verkehrseinrichtungen; namentlich in den letzten Jahren war der Bau zahlreicher Kleinbahnen in Rügen und Neuvorpommern günstig für die Steigerung unseres Materials in der Klinik und besonders auch in der unter gleicher Leitung stehenden chirurgischen Poliklinik. Ich habe mich lange bemüht, eine bessere Zugverbindung zwischen Vorpommern und Hinter-

pommern zu erreichen, die Schwierigkeiten in dieser Richtung sind aber ausserordentlich grosse, da von beiden Gebieten der Hauptverkehr natürlich in der Richtung nach Berlin stattfindet. Immerhin wurde es durch das Entgegenkommen der Eisenbahndirection Stettin ermöglicht, dass wöchentlich ein Mal ein durchlaufender Wagen von Stolp bis Greifswald und umgekehrt eingestellt wurde, sodass schwerbewegliche Kranke nunmehr, ohne in Stettin und Pasewalk umsteigen zu müssen, die weite Strecke durchfahren konnten.

Eine weitere Hilfe lag darin, dass die sehr ermässigte oder völlig unentgeltliche Aufnahme von Kranken ermöglicht wurde. Das geschah einmal durch die Gewährung von klinischen Freistellen seitens der vorgesetzten Regierung, dann auch, indem gelegentlich von seiten des Johanniterordens oder von einzelnen Privatpersonen die Mittel zur Aufnahme von armen Kranken gewährt wurden. In letzterer Hinsicht gedenke ich dankbarst mehrerer vollen Freistellen, welche von seiten wohlthätig gesinnter Persönlichkeiten zur freien Gewährung an Bedürftige mir zur Verfügung gestellt waren.

So kamen denn die Kranken immer zahlreicher und aus grösseren Entfernungen heran. Freilich auch hier boten sich zuweilen unerwartete Schwierigkeiten, indem ein College für einen armen Menschen gelegentlich eine Freistelle erwirkte und nachher den Transport des Kranken doch nicht ermöglichen konnte. So sandte mir ein College aus Gr.-Jestin im Jahre 1894 eine Postkarte mit der Bemerkung: „Von der mir gütigst gewährten Freistelle kann ich leider keinen Gebrauch machen, da Greifswald nach Ansicht der Leute an der dänischen Grenze liegt. Ich bitte das zu entschuldigen."

Das operative Material.

Das operative Material hat sich natürlich entsprechend der Zunahme der Krankenzahl vergrössert. Ausserdem hat es überhaupt an Qualität zugenommen, einmal infolge der Ausbildung und der Fortschritte der neueren Chirurgie, welche sich immer mehr und erfolgreicher den Eingriffen in den Körperhöhlen und an lebenswichtigen Organen zugewendet hat, dann aber auch, weil die Indicationen zur Vornahme solcher Operationen von den Aerzten der Provinz immer richtiger und frühzeitiger beachtet und urgirt wurden.

In dem Zeitraum vom 30. October 1885 bis 31. März 1886 wurden 215 Operationen ausgeführt, was einer Gesammt-Jahreszahl von ungefähr 500 entsprechen dürfte. Die Gesammtzahl der im Betriebsjahre 1886/87 ausgeführten Operationen betrug 626, wogegen die des Jahres 1898/99 auf 1311 gestiegen ist. (Vergl. Anhang Nr. II.)

Im Einzelnen ergiebt sich z. B. bezüglich der operirten Mammatumoren und der Hernien Folgendes (vergl. Anhang Nr. III):

Tumoren der Mamma wurden operirt 1888/89 26, 1898/99 42. Operationen an Hernien wurden 1888/89 im Ganzen 15, nämlich 10 an eingeklemmten Brüchen und 5 reine Radicaloperationen ausgeführt. Dagegen im Jahre 1898/99 im Ganzen 96, nämlich 31 an eingeklemmten Brüchen und 65 Radicaloperationen.

In dem ersten Jahresbericht habe ich den Zeitraum vom 30. October bis 31. December in den Jahren 1885 und 1888 bezüglich der ausgeführten Operationen speciell zur Vergleichung herangezogen.[1]) Wenn ich jetzt denselben Zeitraum in den Jahren 1885 und 1898 vergleiche, so ergiebt sich, dass an diesen 61 Tagen im Jahre 1885 im ganzen 80 Operationen (also durchschnittlich 1,2 pro Tag), im Jahre 1898 aber 224 Operationen (also durchschnittlich 3,5 pro Tag) ausgeführt wurden. Um das operative Material etwas zu charakterisiren, welches in dem Zeitraum vom 1. November bis 31. December des Jahres 1898 bearbeitet wurde, seien folgende Zahlen hier angeführt: Im November und December 1898 wurden ausgeführt 21 Operationen an den Knochen, darunter 3 Oberschenkelamputationen, 1 Oberkieferresection, 6 grosse Sequestrotomien, 3 Osteotomien bei Genu valg., 1 Trepanat. cranii; 33 Operationen an den Gelenken, darunter fünf grössere Resectionen, 5 Repositionen von Luxationen (1 traum. Hülftgelenk, 3 angeborene Hüftgel., 1 Ellbogen blutig); 45 Operationen an den Organen der Bauchhöhle, darunter am Magen 3, Gallenwege 4 (2 Cholecystenterostomien, 2 Cholecystostomien), 6 Darmoperationen, 4 am Appendix vermiformis (3 radicale, 1 Abscess), 7 am Rectum, 15 Operationen an Hernien, 1 Milzexstirpation, 1 Echinococcus der Leber, 1 riesiges Teratom, 4 Operationen an der Niere, 1 Sectio alta, endlich 125 Operationen an verschiedenen Körperstellen, darunter 4 Mammaexstirpationen, 1 Lymphangiom, 1 Echinococcus am Halse, 2 Nervendehnungen (Ischiadicus), 14 Geschwulstoperationen, 40 Abscesse (Phlegmone u. s. w.) u. a.

Die Resultate dieser operativen Eingriffe waren sehr gute, der Verlauf der Wundheilung ein erwünschter. Dabei war unsere „aseptische" Wundbehandlung einfach, ohne Anwendung der modernen Kleinigkeiten, wie Gesichtsmaske, Kopfhaube, Handschuhe u. s. w. Wir legten grösstes Gewicht auf sorgfältige Vorbereitung des Operationsgebietes und der Hände der betheiligten Aerzte; dazu möglichste Verminderung des helfenden Personals und rasche Vollendung der Operation mit guter Blutstillung. Die Herstellung, resp. Desinfection und Sterilisation der bei der Operation benutzten Tupfer, Fäden, Nadeln, Instrumente war in den bewährten Händen des Oberwärters Dümcke[2]), welcher auch sonst durch sein technisches Geschick nützlich war. Dass ich im übrigen sehr Vieles der Sorgfalt und Gewissenhaftigkeit meiner Assistenzärzte zu danken habe, und dass denselben ihre tüchtigen Leistungen unvergessen bleiben sollen, brauche ich nicht besonders hervorzuheben. Viele Operationen sind auch von den Assistenzärzten ausgeführt, wodurch dem Einzelnen erwünschte Gelegenheit zu technischer Ausbildung geboten wurde. Seit Herbst 1885 waren folgende Herren als Assistenzärzte an der chirurgischen Klinik beschäftigt: Dr. Hoffmann, Loewenhardt, Vierow, Koenig, Schleich, Resch, von Dessauer, Cahen, Schoemann, Buchholtz, Lenschow, Berndt, Schwanhäuser, Westhoff, Rüschhoff, Buschke, Barthauer, Bohn, Oergel, Tenderich, Grün-

1) Jahresbericht 1888/89. Vorwort S. V.

2) Dümcke ist mit mir an die Kieler Klinik übergesiedelt, leider aber wenige Wochen später an einer schweren Enteritis oberhalb eines stricturirenden Carcinoma Coli nach nur 24stündigen Krankheitssymptomen gestorben.

wald, Port, Heydemann, Enderlen, Wunsch, Anders, Ahlefelder, Sick, Gerulanos, Lichtenauer, Goebel, Schott, Goebell.

Bei dem so erheblich vergrösserten Krankenmaterial war es, zumal wegen der engen Räume, für die Aerzte keine Kleinigkeit, alles prompt und gut zu erledigen. Eine grosse Hülfe war uns, dass die Tagesarbeit im voraus genau bestimmt und eingetheilt wurde, natürlich unter strenger Einhaltung des Grundsatzes, mit den aseptischen Operationen und Verbänden zu beginnen und Infectionsprocesse erst am Ende zu operiren, resp. zu verbinden. Dabei war die Mithülfe der an die Klinik commandirten Militärärzte, als deren erster Herr Dr. Trapp, nach ihm Herr Dr. Blecher fungirte, um so werthvoller, da dieselben sich dem engen Betriebe vollständig anschlossen und genau wie die klinischen Assistenzärzte von der Anfangsthätigkeit eines „wissenschaftlichen" Assistenten zur Arbeit auf den kleineren und dann den grösseren Krankenabtheilungen aufrückten.

Besonders werthvoll war mir die Mithülfe der als Oberärzte der Klinik fungirenden Herren Prof. Heidenhain, jetzt Director des Krankenhauses in Worms, und Prof. Tilmann. Dieselben hatten die Aufgabe, mich zu vertreten, und haben während meiner Abwesenheit in den Ferien die Leitung der Klinik besorgt. Daneben waren sie mit der Abhaltung der chirurgischen Poliklinik betraut, deren gleichfalls wachsende Krankenzahl bei den in dieser Mittheilung angeführten Zahlen ausser Betracht gelassen worden ist.

Die Krankenräume.

Die für die Zwecke der chirurgischen Klinik disponibeln Räume haben bis jetzt eine nennenswerthe Vermehrung und Verbesserung nicht erfahren. Dafür ist aber die Vollendung der neuen chirurgischen Klinik binnen wenigen Jahren gesichert. In wiederholten Berathungen mit den Commissaren des Herrn Cultusministers haben wir den Bau einer neuen Klinik auf dem erweiterten Terrain des Universitätskrankenhauses vorbereitet; das z. Z. von beiden Kliniken benutzte Gebäude soll in Zukunft lediglich den Bedürfnissen der medicinischen Klinik dienen. Nachdem diese Pläne im Cultusministerium vollendet und von dem Herrn Finanzminister gebilligt sind, wird die Inangriffnahme des Neubaues in kurzer Zeit möglich sein.

Freilich auch die schwierigen Verhältnisse der bisherigen Klinik hatten ihr Reizvolles. Die übervollen Krankenräume waren wohl für die Pfleglinge der Klinik fatal, und eine angenehme Unterkunft fehlte allen denen, welche in den auf die Corridore des Hauses gestellten Betten untergebracht waren, aber unser tüchtiger Verwaltungsinspector, Herr Brandtner, vermochte die Schwierigkeiten zu überwinden, und unsere Schwestern verstanden es, den Patienten den Aufenthalt doch angenehm zu machen. Mir ist kein Fall erinnerlich, in welchem durch diese Ueberfüllung eine grobe Störung herbeigeführt wäre. In Greifswald können die Studenten und die Aerzte sich davon überzeugen, dass auch in einem altmodischen Operationssaal — mit Holzboden, ohne Wasserspülung, mit mangelhafter Beleuchtung — gute Arbeit geleistet und die besten

Erfolge erzielt werden können, und dass die Patienten auch in den überfüllten Krankenräumen ohne dadurch bedingte Verzögerung zur Heilung kommen — ein Erfolg der Lister'schen Wundbehandlung! Unser Medico-Mechanicum, welches in einem kärglich erleuchteten, nicht heizbaren Raum des Dachbodens untergebracht werden musste, ist deshalb in all den Jahren seines Betriebes nicht weniger nutzbringend gewesen, und Viele können sich der schönen, dort gewonnenen Erfolge freuen.

Störend war, dass auf den überfüllten Krankenabtheilungen grössere Verbandwechsel nicht vorgenommen werden konnten; die Patienten mussten hierzu immer in den Operationssaal oder in das daneben liegende „aseptische Zimmer" getragen werden. Ein Vortheil war aber auch damit verbunden, indem bei dieser Centralisirung immer frisch sterilisirte Verbandstoffe und Instrumente zur Verwendung kamen, und indem wegen der gleichzeitigen Anwesenheit mehrerer Assistenzärzte immer einer dem andern sachgemässe Hülfe leisten konnte; auch war es für Alle angenehm, auf diese Weise von dem Verlauf sämmtlicher schweren Fälle der verschiedenen Stationen Kenntniss zu nehmen und interessante Befunde selbst erheben zu können.

So werden die Räume der alten chirurgischen Klinik manchem Arzt, der da mitgearbeitet oder während seiner Studienzeit Belehrung gefunden hat, manchem Patienten, welcher daselbst Heilung oder Besserung erlangen durfte, in freundlicher Erinnerung bleiben. Wer in solcher Stellung ein Stück Lebenszeit verbracht hat wie ich, der freut sich zurückschauend an den errungenen Erfolgen, wenn auch Manches besser zu machen gewesen wäre. Die tüchtige Persönlichkeit meines Nachfolgers im Amt bietet die Gewähr, dass die begonnene Arbeit fortgesetzt und die Verhältnisse der Klinik zumal in den neuen Räumen immer besser und schöner sich entwickeln werden.

Anhang I.

Krankenbewegung der chirurgischen Klinik.

1885/86:	Aus dem Vorjahr verblieben	103	
	Zugang	804	
	Summe der Behandelten	**907**	
	(683 Männer, 224 Frauen)		
	Durchschnitt der täglichen Krankenzahl . .	91	
	Durchschnittl. Aufenthaltsdauer eines Kranken	36,6	Tage
	Todesfälle	46	
1886/87:	Aus dem Vorjahr verblieben	121	
	Zugang	917	
	Summe der Behandelten	**1038**	
	(707 Männer, 331 Frauen)		
	Durchschnitt der täglichen Krankenzahl . .	106	
	Durchschnittl. Aufenthaltsdauer eines Kranken	37,2	Tage
	Todesfälle	60	
1887/88:	Aus dem Vorjahr verblieben	122	
	Zugang	870	

	Summe der Behandelten	**992**	
	(697 Männer, 295 Frauen)		
	Durchschnitt der täglichen Krankenzahl . .	104	
	Durchschnittl. Aufenthaltsdauer eines Kranken	38,3	Tage
	Todesfälle	43	
1888/89:	Aus dem Vorjahr verblieben	97	
	Zugang	862	
	Summe der Behandelten	**959**	
	(627 Männer, 332 Frauen)		
	Durchschnitt der täglichen Krankenzahl . .	92	
	Durchschnittl. Aufenthaltsdauer eines Kranken	34	Tage
	Todesfälle	50	
1889/90:	Aus dem Vorjahr verblieben	95	
	Zugang	1029	
	Summe der Behandelten	**1124**	
	(734 Männer, 390 Frauen)		
	Durchschnitt der täglichen Krankenzahl . .	102	
	Durchschnittl. Aufenthaltsdauer eines Kranken	33	Tage
	Todesfälle	53	
1890/91:	Aus dem Vorjahr verblieben	113	
	Zugang	1077	
	Summe der Behandelten	**1190**	
	(770 Männer, 420 Frauen)		
	Durchschnitt der täglichen Krankenzahl . .	94	
	Durchschnittl. Aufenthaltsdauer eines Kranken	31	Tage
	Todesfälle	73	
1891/92:	Aus dem Vorjahr verblieben	94	
	Zugang	1255	
	Summe der Behandelten	**1349**	
	(893 Männer, 426 Frauen)		
	Durchschnitt der täglichen Krankenzahl . .	112	
	Durchschnittl. Aufenthaltsdauer eines Kranken	30	Tage
	Todesfälle	62	
1892/93:	Aus dem Vorjahr verblieben	131	
	Zugang	1198	
	Summe der Behandelten	**1329**	
	(903 Männer, 46 Frauen)		
	Durchschnitt der täglichen Krankenzahl . .	112	
	Durchschnittl. Aufenthaltsdauer eines Kranken	30	Tage
	Todesfälle	70	
1893/94:	Aus dem Vorjahr verblieben	102	
	Zugang	1453	
	Summe der Behandelten	**1555**	
	(1025 Männer, 530 Frauen)		
	Durchschnitt der täglichen Krankenzahl . .	134	
	Durchschnittl. Aufenthaltsdauer eines Kranken	30	Tage
	Todesfälle	130	

1894/95:	Aus dem Vorjahr verblieben	139	
	Zugang	1341	
	Summe der Behandelten	**1480**	
	(1018 Männer, 462 Frauen)		
	Durchschnitt der täglichen Krankenzahl . .	120	
	Durchschnittl. Aufenthaltsdauer eines Kranken	29	Tage
	Todesfälle	82	
1895/96:	Aus dem Vorjahr verblieben	112	
	Zugang	1385	
	Summe der Behandelten	**1497**	
	(1020 Männer, 477 Frauen)		
	Durchschnitt der täglichen Krankenzahl . .	131	
	Durchschnittl. Aufenthaltsdauer eines Kranken	32	Tage
	Todesfälle	67	
1896/97:	Aus dem Vorjahr verblieben	120	
	Zugang	1629	
	Summe der Behandelten	**1749**	
	(1195 Männer, 554 Frauen)		
	Durchschnitt der täglichen Krankenzahl . .	140	
	Durchschnittl. Aufenthaltsdauer eines Kranken	28	Tage
	Todesfälle	85	
1897/98:	Aus dem Vorjahr verblieben	144	
	Zugang	1813	
	Summe der Behandelten	**1957**	
	(1302 Männer, 655 Frauen)		
	Durchschnitt der täglichen Krankenzahl . .	152	
	Durchschnittl. Aufenthaltsdauer eines Kranken	28	Tage
	Todesfälle	94	
1898/99:	Aus dem Vorjahr verblieben	160	
	Zugang	1861	
	Summe der Behandelten	**2021**	
	(1338 Männer, 683 Frauen)		
	Durchschnitt der täglichen Krankenzahl . .	150	
	Durchschnittl. Aufenthaltsdauer eines Kranken	27	Tage
	Todesfälle	92	

Anhang II.

Gesammtzahl der Operationen der chirurgischen Klinik.

1885/86 (vom 30. October 1885 bis 31. März 1886): 215. — 1886/87: 626. — 1887/88: 563. — 1888/89: 664. — 1889/90: 786. — 1890/91: 1202. — 1891/92: 1126. — 1892/93: 1184. — 1893/94: 1183. — 1894/95: 991. — 1895/96: 966. — 1896/97: 1250. — 1897/98: 1319. — 1898/99: 1311.

Anhang III.

Statistik der an Hernien und wegen Tumoren der Mamma vorgenommenen Operationen.

1888/89: 15 Hernien (eingeklemmte 10, Radicaloperationen 5).
26 Mammaexstirpationen (Carcinome 20, Sarkome 1, sonstige 5)
1889/90: 31 Hernien (eingeklemmte 19, Radicaloperationen 12).
3 Mammaexstirpationen (Carcinome 2, Adenome 1).
1890/91: 24 Hernien (eingeklemmte 17, Radicaloperationen 7).
27 Mammaexstirpationen (Carcinome 27).
1892/93: 38 Hernien (eingeklemmte 14, Radicaloperationen 24).
21 Mammaexstirpationen (Carcinome 21).
1893/94: 34 Hernien (eingeklemmte 19, Radicaloperationen 15).
18 Mammaexstirpationen.
1895/96: 48 Hernien (eingeklemmte 20, Radicaloperationen 28).
30 Mammaexstirpationen (Carcinome 21, Sarkome 4, sonstige 5).
1896/97: 67 Hernien (eingeklemmte 15, Radicaloperationen 52).
28 Mammaexstirpationen (Carcinome 20, Sarkome 4, sonstige 4).
1897/98: 69 Hernien (eingeklemmte 23, Radicaloperationen 46).
24 Mammaexstirpationen (Carcinome 18, Sarkome 1, sonstige 5).
1898/99: 96 Hernien (eingeklemmte 31, Radicaloperationen 65).
42 Mammaexstirpationen (Carcinome 29, Sarkome 4, sonstige 9).

XIV.

Besprechungen.

1.

Dr. Konr. Brunner, Erfahrungen und Studien über Wundinfection und Wundbehandlung. II. Theil. Frauenfeld, Verlag von J. Huber, 1898.

Das Bändchen enthält die Fortsetzung der im I. Theil niedergelegten Studien und trägt die specielle Ueberschrift: Ueber den Keimgehalt und den Heilverlauf accidenteller Wunden. Aseptik oder Antiseptik? Bei seinen Untersuchungen, welche Verfasser an ca. 200 Einzelverletzungen im Laufe von etwa 5 Jahren vornahm, berücksichtigte er folgende Fragen: 1. Finden sich Mikroorganismen in frischen Verletzungen und welche Arten? 2. Welche Mikroorganismen finden sich in Verletzungen, welche bereits klinische Zeichen der Infection darbieten? 3. Wie steht es mit der Virulenz der primär in frischen Verletzungen vorhandenen pathogenen Keime? 4. Wie beinflussen diese den Wundverlauf und was nützen gegen dieselben unsere Wundbehandlungsmethoden? Es werden neben den eigenen Resultaten auch diejenigen anderer Beobachter und namentlich die an Thieren gewonnenen experimentellen Resultate abgewogen. Im Ganzen kommt der verdiente Verfasser zu dem Schlusse, dass ein grundsätzliches Verzichtleisten auf die antiseptische Therapie accidenteller Wunden und inficirter Processe einen Rückschritt bedeuten würde. Die pure Aseptik wird wohl nicht genügen. „Nicht ‚Verzichten' auf die antiseptische Behandlung, sondern ‚Verbessern' derselben scheint die richtige Lösung zu sein." Das genauere Studium der Erfahrungen und Studien Brunner's empfiehlt sich hiernach von selbst.

Helferich.

2.

Schüssler, Bremen, Nervendehnung oder nicht? Zur Orientirung über die Behandlung chronischer Erkrankungen der Nervenstämme und des Rückenmarkes, speciell der Tabes, für praktische Aerzte. Verlag von G. A. v. Halem, Bremen, 1899.

Sch. tritt auf Grund eigener Erfahrungen warm für die Nervendehnung ein; er hat seit 1879 an 44 Personen 82mal diese Operation ausgeführt, nämlich an 32 Rückenmarksleidenden 69 Dehnungen, in 12 anderen Fällen 13 Dehnungen. Die Erfolge waren verschieden, in den letztgenannten Fällen meistens sehr gut, bei den Tabeskranken jedenfalls beachtenswerth; vergl. das Original.

Helferich.

XV.

Aus der königl. chirurgischen Klinik der Universität Genua
(Director Prof. A. Caselli).

Ueber die Regeneration der männlichen Harnröhre.

Von
Dr. Giuseppe Ingianni,
Assistenzarzt.

(Mit 12 Abbildungen.)

Wir wissen aus klinischen Erfahrungen, dass man von einer Urethra, welche tiefgreifende Veränderungen aufweist, beträchtliche Stücke entfernen kann und doch eine Heilung mit vorzüglichem functionellem Erfolg erhält. Daher ist es ein berechtigter Wunsch zu wissen, welche Structur die Gewebe zeigen, die den neugebildeten Canal zusammensetzen: ob es sich um eine bindegewebige Narbe handelt, oder ob sich Gewebe bilden, welche die Structur der normalen Urethra wiederholen. Endlich ist der Regenerationsprocess in seinen verschiedenen Phasen zu verfolgen. Diese Fragen bilden den Gegenstand vorliegender experimenteller Arbeit.[1]) Wie mir scheint sind über Regeneration der Urethra bisher Untersuchungen noch nicht gemacht. Daher beschäftigte ich mich seit 1891 mit diesem Gegenstand; eine vorläufige Mittheilung ist in meiner Dissertation enthalten.

Seit meiner ersten Veröffentlichung habe ich meine Versuchsreihe ununterbrochen vermehrt. Ich habe ausschliesslich an Hunden gearbeitet; von 26 Experimenten sind 22 verwerthbar. Die Thiere werden am 4.—5., 8. (zweimal), 10.—13. 15. (dreimal), 19., 24., 37., 40., 47., 52., 58., 64., 75., 79., 94., 117., 134. Tag getödtet.

Normale Anatomie der Urethra des Hundes.

Die Urethra des Hundes zeigt keine besonderen Eigenthümlichkeiten. Ellemberg und Baum (Anatomie des Hundes p. 341) geben eine kurze Darstellung darüber. Wie beim Menschen kann man

1) Herrn Prof. L. Griffini, Director des Laboratoriums f. allgem. Pathologie der Universität, bin ich zu grossem Dank verpflichtet, dass er mir daselbst die Erlaubniss zur Ausführung der Experimente gab und sie controllirte.

3 Abschnitte unterscheiden: Pars prostatica, membranacea, cavernosa. Bei einem Hund von ca. 15 kg Gewicht mass die Urethra vom Blasenhals bis zur Penisspitze ca. 19 cm, von denen 35 mm auf die P. prost., 15 mm auf die P. membran. und 14 cm. auf die P. cavern. kamen. Die häutige Urethra verläuft zuerst horizontal bis zum Arcus pubis, wobei sie durch das Diaphragma pelvis hindurchtritt; dann tritt sie aus der Beckenhöhle, indem sie einen nach vorn concaven Bogen beschreibt, und legt sich in die von den Corpora cavernosa gebildete Rinne; dann liegt sie in der Furche des Penisknochens und endet an der Spitze der Glans mit einer kleinen Oeffnung. Der im Becken liegende Abschnitt (P. prost. und membran.) ruht auf der Vorderwand des Rectum, auf dem Beckenboden und wird von dem Musc. urethralis Wilsonii eingeschlossen. In der P. prost. münden nicht weit vom Blasenhals die Ductus ejaculatorii und die Ausführungsgänge der Prostata. Das Caput gallinaginis ist wenig entwickelt. Die Urethra ist eng in der P. prost., erreicht ihre grösste Weite in der P. membran., und verengert sich in ihrem Verlauf zwischen den Corpora cavernosa. Bei einem Hund von ca. 10 kg Körpergewicht kann man eine Sonde von Charrière 9, entsprechend einem Durchmesser von 3 mm leicht einführen.

Die Pars peniena (cavernosa) entspricht mit ihrem dorsalen Theil dem Sulcus urethralis der Corpora cavernosa, mit ihrem unteren dem Musc. ischiocavernosus. Im Beginn dieses Abschnittes legen sich zwei wohl markirte Vorsprünge an ihn an (Bulbus urethralis); sie setzen sich nach vorne im Corpus cavernosum urethrae fort, welches eine Bekleidung der Harnröhre mit cavernösem Gewebe bildet, und im cavernösen Gewebe der Glans endet.

Normale Structur der Urethra.

Ich gebe hier die Structur der menschlichen Urethra nach Sappey[1]) wieder mit den wesentlichen Verschiedenheiten, welche die des Hundes auszeichnen.

Die Wand der Urethra besteht aus 3 Schichten; von innen nach aussen gerechnet: Mucosa, Submucosa und Muscularis. Hierzu kommt im vorderen Abschnitt das Corp. cavern. urethrae, inder P. membran. die tiefen Muskeln des Dammes (Musc. perin. prof.) und in der P. prostatica die Vorsteherdrüse.

Ad. 1. Die Mucosa ist glatt und besitzt im vorderen Theil des Canals Papillen und ein geschichtetes Platten-, in der P. membran.

1) Sappey, Anatomie. Vol. 4. p. 611.

geschichtetes Cylinder- und in der P. prost. Uebergangsepithel. Die tieferen Lagen des Epithels bestehen aus rundlichen Zellen. Darüber liegen prismatische Zellen, welche mit ihren Kanten aneinandergefügt sind.

Das Epithel sitzt auf einer Schicht auf, welche zu oberst von einer hyalinen structurlosen Membran (zuerst von Robin und Cadiat[1]) beschrieben), zweitens aus einer grossen Zahl von zarten durch gegenseitige Verschlingung ein feines Netzwerk bildenden elastischen Fasern, drittens aus lamellösen Fasern gebildet ist, welche bündelweise vereinigt oder vereinzelt, aber viel weniger zahlreich sind als die vorerstgenannten. Diese Fasern verlaufen von der Mucosa zur Muscularis, sie legen sich zwischen die Längsfasern der letzteren, umspinnen sie und vereinigen sie so miteinander. Eine Isolirung dieser beiden Schichten gelingt nicht. — Beim Hund besitzt auch die P. bulbosa der P. membran. ein geschichtetes Plattenepithel und keinerlei Drüsen; Letztere zerfallen beim Menschen in 3 Gruppen nach den 3 Abschnitten der Harnröhre. Sie liegen stets zwischen Mucosa und Muscularis. Die Muskelfasern verdecken ihre Anwesenheit zum Theil, es sind Schleimdrüsen.

Die Nerven und Arterien der Harnröhrenschleimhaut stammen aus Nerven- und Gefässästen, welche sich in der Prostata, dem Sphincter der P. membran. und den Schwellkörpern verzweigen. Die Venen ergiessen sich in diejenigen, welche innerhalb der Muscularis verlaufen; die Lymphgefässe münden in die inguinalen Drüsen.

2. Muscularis. Unter der Mucosa und Submucosa folgt eine Muskelschicht aus glatten und besonders in der P. membranacea dichtgedrängten Fasern. Die inneren feineren liegen längs, die äusseren sind Querfasern. In der P. prostatica und membranacea besteht ausserdem noch eine quergestreifte circulöse Muskelschicht, welche bis zur Mündung der Blase reicht und einen wahren willkürlichen Sphincter bildet. Diese Fasern fehlen in der vorderen Portion, wo direct nach aussen von den glatten Circulärfasern das erectile Gewebe des Corpus cavern. urethrae liegt. Das Veru montanum wird in seinem Kern von einem Vorsprung des elastischen und glatten Muskelgewebes gebildet, ist von Mucosa überkleidet, unter welcher eine Schicht cavernösen Gewebes liegt.

3. Das Corp. cav. ur. hat nach Beaunix und Bouchard[2])

1) Robin u. Cadiat, Recherches sur la structure intime de la muqueuse et des glandes uréthrales. Journ. de l'anat. et physiol. (1874).

2) Beaunix u. Bouchard, Nouveaux éléments d'anatomie et d'embryologie. p. 828.

die Structur des andern Corp. cav. (s. Fig. 1a); indessen sind seine Maschen viel enger. In diesem Gewebe sind die Capillaruli, welche sonst zwischen Arterien und Venen eingeschaltet sind, ersetzt durch ein System von unter einander communicirenden Lacunen und Höhlungen, welche beträchtliche Schwankungen zwischen Erweiterung und Verengerung ausführen können und deshalb bald blutleer, bald strotzend mit Blut gefüllt sind. Die Trabekeln oder Septa, welche diese Höhlen einschliessen, sind zum Zweck dieser Eigenschaft sehr elastisch und besitzen zahlreiche glatte

Fig. 1.

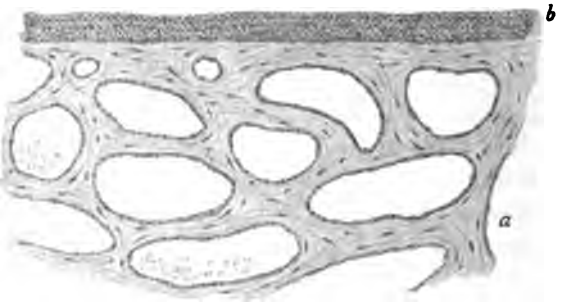

Längsschnitt durch die normale Harnröhre in der Pars cavernosa (Vergr. 90). *a* Cavernöses Gewebe, *b* Epithel.

Muskelfasern. In den erectilen Organen verschmälern sich die Maschen vom Centrum nach der Peripherie hin; die Septa sind ausgekleidet mit Endothel. Die Art und Weise, wie sich die letzten Gefässverzweigungen in die Höhle des cavernösen Gewebes fortsetzen, ist verschieden. Die feinsten Arterien öffnen sich direct in die peripheren Maschenräume; dieser Modus ist zugleich der häufigste, während sie in die weiteren Maschen trichterförmig münden. Dieser Modus ist der der sogen. Art. helicinae, welche sich von einem gemeinsamen Stamm ablösen mit zahlreichen Verzweigungen und darauf korkzieherartig um sich selbst drehen, bevor sie sich in die Maschenräume ergiessen.

Eine weitere Eigenthümlichkeit der Arterien des cavernösen Gewebes besteht in der beträchtlichen Dicke der glatten Ringfasern der Media. Die feinere Structur der Harnröhre des Hundes unterscheidet sich also nicht wesentlich von der des Menschen.

Methodik der Experimente.

Bei den Experimenten, welche ich zum Studium des Regenerationsprocesses der Urethra unternahm, entfernte ich entweder nur

ein kleines Stück der unteren Wand oder einen alle Schichten umfassenden Abschnitt des ganzen Querschnittes. Ich ging in folgender Weise vor: Nach Einleitung der allgemeinen Narkose durch Morphium und Chloroform führte ich in die Harnröhre eine amerikanische Bougie von entsprechender Dicke ein. Die Bougie entfaltete mir die Wände des Canals in genügender Weise und liess ihn besser von den übrigen Geweben unterscheiden. Das Thier wurde in Steinschnittlage gebracht und die Incision in der Raphe des Dammes geführt, von der Wurzel des Scrotums bis 2 cm vom Anus entfernt. Die oberflächliche Aponeurose wurde in gleicher Ausdehnung incidirt und man gelangte auf die periurethralen Muskeln, drang in ihr Interstitium ein und legte mit kurzen Messerzügen die Unterwand der Harnröhre frei, welche vorsichtig von ihrer Verbindung mit den Schwellkörpern mehr oder minder weit abgelöst wurde, je nachdem man nur ein Stück der Unterwand entfernen oder vom ganzen Canal reseciren wollte; im ersteren Falle wurde das Stück mit feiner spitzer Scheere ausgeschnitten, seine Grösse variirte zwischen $^1/_2$ cm bis $3^1/_2$ cm Länge; als Ausgangspunkt wurde ein für allemal das Ende des Penisknochens gewählt. Es blieb so eine Continuitätstrennung von der Form einer elliptischen Oeffnung zurück, welche sich beträchtlich vergrösserte durch excentrische Retraction der Ränder; in ihrem Grunde trat die eingeführte Leitsonde zu Tage.

Wurde der ganze Querschnitt rececirt, so wurde vorher die Wand der Harnröhre völlig von den Schwellkörpern und den periurethralen Muskeln isolirt und dann oberhalb und unterhalb abgeschnitten, wodurch die Leitsonde auf eine oft beträchtliche Strecke freigelegt wurde. Sie lag frei in den umgebenden Geweben. Eine beträchtliche Blutung, herrührend aus dem cavernösen Gewebe, erfolgte. Die Stümpfe entfernten sich stark von einander, oft um ebensoviel als das entfernte Stück mass. Es wurden Stücke von 1 bis 14 cm aus der Continuität der Harnröhre resecirt. Auf diese Weise wurden in 2 Fällen sehr lange Abschnitte der Harnröhre entfernt, und indem sie in einem Fall von dem Ligamentum subpubicum abgelöst und sodann ein gewisser Zug ausgeübt wurde, gelang es, die Portio prostatica zu erreichen und den Canal jenseits desselben zu durchtrennen, sodass im Ganzen 16 cm entfernt wurden.

Die Blutung wurde durch Compression gestillt, einige blutende Gefässe ligirt und nun statt der Leitsonde ein hohles Instrument eingeführt, ein Katheter, welcher als Dauerkatheter liegen blieb und alle 7—8 Tage mit einem dickeren vertauscht wurde oder noch öfters,

wenn trotz der angewandten Hülfsmittel, um die Thiere zu fixiren, denselben es gelungen war, sich des Instrumentes zu entledigen.

Um diese Unannehmlichkeit zu vermeiden, musste ich mir vielerlei ausdenken. Am besten gelang es dadurch, dass der Katheter mit einem Seidenfaden angeschlungen wurde, dessen Enden durch die Weichtheile des Dammes hindurchgeführt und mit einem weiten oberflächlichen Knoten befestigt wurden. Der Hund konnte diese Naht, mit welcher der Katheter befestigt war, nicht zerreissen, weil er bei dem Versuche, daran zu zerren, lebhafte Schmerzen hervorgerufen hätte. So konnte ich in vollkommener Weise ein Instrument dauernd in seiner Lage erhalten, welches einen Boden bildete, über den die neugebildeten Gewebe sich modellirten. Ich vermied zugleich die Urininfiltration. An der Harnröhre des Hundes befindet sich am Uebergang des knöchernen Abschnittes des Penis zum cavernösen normalerweise eine Verengerung des Lumens, welche infolge ihrer mangelnden Ausdehnungsfähigkeit einen Katheter nicht mehr passiren lässt, der sich durch die übrigen Abschnitte bequem durchführen lässt.

Um nun einen Katheter, dessen Lichtung sich nicht so leicht verstopfe, anwenden zu können, beschloss ich, das Instrument jenseits dieser engen Stelle einzuführen, durch eine zweite Oeffnung entsprechend der Peniswurzel direct vor den Hoden. Das Ende des Katheters wurde mit einer Naht an den Rändern der Incision befestigt.

Die Wunde am Damme wurde völlig verschlossen, indem die pericurethralen Muskeln über den Katheter gelegt und mit Etagennähten vereinigt, darauf die Aponeurose und zuletzt die Haut mit einigen Seidennähten verengt wurde. Verband mit Collodium.

An den auf die Operation folgenden Tagen wurden reichliche Blasenausspülungen mit sterilisirtem Wasser und 3procentiger Borsäure gemacht und äusserlich mit 1‰ Sublimatlösung desinficirt. In den Fällen, wo nur beschränkte Stücke der Harnröhre entfernt war, erfolgte Primaheilung der Weichtheile des Dammes. In anderen Fällen von ausgedehnter Resection, welche sich auch manchmal mit blutigen Ergüssen complicirten, heilte die Wunde am Damm theilweise per primam intentionem, während andere Stellen sich öffneten und Urin und zerfallenen Blutgerinnseln den Austritt gewährten. Durch fortgesetzte äussere Desinfection und Blasenspülungen wurde aber bald völlige Verheilung der äusseren Wunde erreicht, so dass man nach längerer Zeit die Operationsstelle am Damm kaum erkennen konnte.

Auch in Fällen ausgedehnter Exstirpation der Harnröhre war es mir möglich, nach einer verschieden langen Zeit (30—40 Tage)

den Dauerkatheter zu entfernen. Er wurde dann täglich zum Zweck von Blasenausspülungen eingeführt, ohne dass sich eine markirte Tendenz zur Bildung einer Stenose gezeigt hätte.

Die Versuchsthiere wurden zur oben angegebenen Zeit getödtet. Der ganze Harnapparat wurde vorsichtig entfernt und die Urethra an ihrer oberen Wand aufgeschnitten, um die untere nicht zu verletzen, an der ich den Regenerationprocess studiren wollte.

Die Stücke wurden mit Nadeln auf Korktafeln aufgespannt und darauf theils in Müller'sche Flüssigkeit, theils in Alkohol (steigend von 80—90 Proc.) eingelegt. Zur mikroskopischen Untersuchung verwendete ich ein kleines rechtwinkliges Stück von der Grenze der normalen und regenerirten Urethra. In frühen Stadien ist letztere an einer leichten Einsenkung der Mucosa zu erkennen und an dem fixen Punkt in Höhe des Penisknochens, an welchem die Excision des Gewebes gemacht war.

Diese Stücke wurden zur feineren Untersuchung, auf Kork aufgespannt, in Flemming'scher Lösung (in Alkohol 70 Proc., Sublimatalkohol oder Müller'scher Flüssigkeit und Osmiumsäure 1 Proc. (Osm.-Säure 1, M. Fl. 12) fixirt.

Nach Härtung in Alkohol und Paraffineinschluss wurden von jedem Stück Serienschnitte in Längs- und Querrichtung angelegt, welche die normale und die regenerirte Partie trafen.

Verlauf nach der Operation (bei Entfernung von nur einem Stück der Unterwand).

In den Tagen nach der Operation entsteht constant eine Anschwellung der Dammgegend. Da aus den Stümpfen der Harnröhre zunächst noch eine, wenn auch mässige Blutung anhält, so entsteht unter der Haut ein Bluterguss; dazu gesellt sich eine gewisse Ansammlung von Urin und ein reactives, seröses und plastisches Infiltrat der Gewebe.

Diese Erscheinungen bleiben beim Hunde indessen kaum sichtbar, wenn nur eine beschränkte Verletzung stattgefunden hatte und der Katheter seine Schuldigkeit that.

Aus irgend einem Punkte der Hautwunde entleerte das Blut sich theils in flüssiger Form theils in Stücken; auf demselben Weg entfernte sich auch der Urin, welcher aus dem Substanzverlust der Harnröhre abfloss und am 7. oder 8. Tag war eine beträchtliche Abschwellung eingetreten.

Der Abschnitt der Wundränder, welcher nicht verheilte und aus welchem in den ersten Tagen Urin und Blut gemischt abfloss, nahm

ein schmutzig graues Ansehen an, stellenweise entstand eine, indessen stets oberflächliche Nekrose. Allmählich reinigten sich diese Stellen, gute Granulationen von lebhaft rother Farbe füllten die Wunde bis zur völligen Vernarbung aus.

Der anatomische Befund in den ersten 4—10 Tagen ergab Adhärenzen zwischen Urethra und den umgebenden Gewebsschichten infolge einer entzündlichen Reaction, die in dem Durchtritt von Urin und dem dadurch bedingten serösen und plastischen Infiltrat seine Ursache hatte, nicht in dem Bluterguss.

Die Haut bildete mit dem Bindegewebe und den periurethralen Muskeln eine Masse. Die letzteren kaum unterscheidbar, adhärirten stark den Wänden der Harnröhre, deren Grenzen so völlig verwischt wurden.

Zu dieser Zeit würde eine Präparation der einzelnen Gewebeschichten völlig unmöglich sein. Schnitt man die Harnröhre an ihrer Oberseite auf, so fand sich in diesen Stadien von 4—10 Tagen (Exp. XII und XV) und zwar nach Entfernung von begrenzten Stücken (1—2 cm) an der Unterfläche eine Oeffnung, da wo die Entfernung gemacht war.

Die Weite des Substanzverlustes ist indessen beschränkt, trotzdem, wie erwähnt, die Wundränder sich beträchtlich retrahiren und das noch mehr, hatte man ein Stück der ganzen Harnröhre resecirt.

In diesem Stadium sind die Ränder des Substanzverlustes geschwellt, unregelmässig, lebhaft geröthet, mit punktförmigen Hämorrhagien besetzt.

Am achten bildet die Perinealwunde einen Trichter, dessen Spitze der Harnröhrenwunde entspricht.

Dies zeigt die lebhafte Proliferation der Harnröhrenschleimhaut im Vergleich mit den umliegenden Geweben. Manchmal trennt ein weiches Zwischenstück den Substanzverlust in 2 Theile, dies rührt von Granulationsknöpfchen her, welche lebhaft gegen den anderen Rand zudrängen, bis sie mit einander verwachsen.

Nach 8 Tagen, vom 8—13 Tag, Exp. XIII, fand ich den Substanzverlust gewöhnlich verheilt. An der Stelle der angelegten Oeffnung war die Schleimhaut etwas unter das Niveau der Umgebung eingesunken, glatt, und an einer lebhaft rothen Färbung von der röthlichen normalen Partie unterscheidbar. In diesem Stadium liessen sich die Schichten der umgebenden Gewebe wieder einzeln erkennen, die Infiltration die sie vorher verlöthet hatte, war verschwunden. Ueber der Urethra allerdings bestande in Granulationsgewebe, fest mit dem neugebildeten Canal vereinigt und von ihm untrennbar.

Manchmal (so Exp. XIII, 13. Tag) fand sich die Wand der Harnröhre bereits wieder hergestellt, während die Granulationsbildung den Schnitt durch den Damm noch nicht völlig ausgefüllt hatte; dies bedeutet wieder, dass die Regenerations- und Proliferationskraft der Mucosa viel lebhafter ist, als die der anderen Gewebsschichten.

Ein Beweis dafür findet sich auch in der Thatsache, dass die Mucosa, sobald sie nur ein Gewebe findet, an welches sie sich anlehnen kann, es sofort auch überzieht; in dem Substanzverlust sieht man Fortsätze der Schleimhaut, welche sich unter einander vereinigen und die primitive Lücke in 2 oder 3 kleinere theilen.

Dieses lebhafte Proliferationsvermögen zeigt sich auch daran, dass die Wundränder sich bereits mit Epithel überkleiden, während die tieferen Schichten noch keine Wucherung aufweisen.

Am 19. Tag (Exp. XI) fanden wir die Lücke in der Harnröhre völlig ersetzt. Sie bleibt indessen immer an einem leichten Grübchen kenntlich. Die periurethralen Gewebe sind an den Canal adhärent, ihre einzelnen Schichten schwer trennbar.

Die Unabhängigkeit des Canals, der sich als eine getrennte Röhre darbietet, während er doch rings von Narbengewebe umgeben ist, in das die Muskeln einbegriffen sind, zeigt sich deutlich in späteren Stadien, z. B. vom 24. Tag.

Hier findet sich (nach Entfernung begrenzter Stücke) auch das kleine Grübchen, welches früher bemerkbar war, nicht mehr vor. Die Mucosa hat ein völlig normales Aussehen wieder erlangt. Man kann die Stelle der Verletzung nur mit Schwierigkeit wiederfinden.

Verlauf in Fällen von Resection eines ganzen Canalabschnittes.

Die Stücke, welche man diesen Fällen entfernte, wo die beiden Stümpfe sich frei retrahirten, variiren von 5—18 cm. (Die Thiere wurden am 8., 15., 40., 47., 52., 58., 64. und 134. Tag getötet.) Folgende waren hier die Ergebnisse dieser Beobachtungsreihe:

Wurden bei der Entfernung eines ganzen Canalabschnittes alle Wandschichten mitgenommen, so entstand eine beträchtliche Blutung, besonders dann, wenn man, um ein recht grosses Stück wegzunehmen, den Schnitt in den Bulbus urethrae hatte legen müssen.

Nach Isolirung des perinealen und des im Penis gelegenen Abschnittes, nach Incision des Diaphragma genitale löste ich die Harnröhre vom Lig. subpubicum und zog sie nach unten an; dadurch konnte ich an die Prostata gelangen und den Canal kurz vor ihr abschneiden. Die Blutung wurde mit kantenförmigen Klemmern

gestellt, welche den Bulbus urethrae fassten; weiter trug dazu bei die spontane Retraction der Resectionsstümpfe.

Die Entfernung beider betrug bei beschränkter Resection mehr als die Länge des entfernten Stumpfes. Die Anlagerung der periurethralen Muskeln um den Katheter stillte die letzte Blutung.

An den Tagen nach der Operation zeigte sich eine mehr weniger ausgebreitete blutige Infiltration der periurethralen Gewebe; in einigen Fällen entstand ein wahres Hämatom. Die comprimirende Wirkung des Collodiumverbandes übte entschieden auf die Blutung einen beschränkenden Einfluss.

Von dem Bluterguss liess sich ein mehr oder minder grosser entzündlicher Process in dem Gewebe nicht abtrennen; er war verursacht durch die Infiltration mit dem unter dem Katheter austretenden Urin. Die Reactionserscheinungen der Gewebe erreichten jedoch nie einen bemerkenswerthen Grad; durch reichliche antiseptische Spülungen gelang es in kurzer Zeit ihrer Herr zu werden.

Bei ausgedehnten Entfernungen bildeten sich von den ersten Operationstagen ab infolge des Austrittes des extravasirten Blutes und der Urininfiltration abnorme Oeffnungen am Damm.

Die reparativen Vorgänge führten indes rasch zum Verschluss dieser accidentellen Oeffnungen; nach 20—30 Tagen war die Dammwunde völlig vernarbt.

Die makroskopische Untersuchung nach Entfernung eines Theiles der Urethra ergab nach 8—15 Tagen (Exp. XII u. XIII), dass an Stelle der infolge der Verletzung und des Urindurchtritts nekrotisirten Gewebsfetzen ein üppiges Granulationsgewebe getreten war, welches sich nach der Röhre des Katheters modellirt hatte, der ihm gewissermassen als Negativ gedient hatte. Die Stümpfe der Urethra, stark fixirt an diesen Granulationscanal, zeigten sich bereits etwas genähert. Ihre Schnittflächen waren nicht mehr erkennbar, und ihre Enden, merkbar geglättet und mit neuer Schleimhaut bedeckt, verloren sich unmerkbar in den Granulationen des neuen Canales. Das rothe Colorit dieser neu sich bildenden Schleimhaut, ihre Glätte, ihr weniger sammtartiges Aussehen lassen sie leicht von der präexistirenden Schleimhaut unterscheiden.

In späteren Stadien, vom 30.—50. Tage verdichtet sich das Granulationsgewebe über dem Katheter und es bildet sich ein neuer nach ihm modellirter Canal, der indessen mit dem Messer sich vom umgebenden Gewebe nicht abpräpariren lässt. Die Mucosa zeigt keine Unterbrechung ihrer Continuität mehr und unterscheidet sich von der präexistirenden nur durch ihre geringere Dicke und ihre lebhaftere Färbung.

In den Stadien vom 52.—58. oder 64. Tag (Exp. V, XVIII und XIX) wird der Regenerationsprocess makroskopisch beendet. Die Harnröhrenwand hat eine normale Dicke, ist stark an die Umgebung adhärent, von welcher sie sich indessen als eigene Schicht abhebt. Die Mucosa hat normale Dicke, ist auf der Unterlage verschieblich; sie besitzt ihre normalen Falten, ihre rothe Farbe; von den in den ersten Tagen häufig erkennbaren punktförmigen Hämorrhagien ist jede Spur verschwunden.

In den spätesten Stadien nach dem 134. Tage (Exp. IV) kann man den Regenerationsprocess als abgeschlossen betrachten.

In diesem Falle wurden gut 14 cm Harnröhre entfernt, und nichtsdestoweniger bildete sich eine neue Harnröhre, die völlig von den benachbarten Geweben unabhängig, leicht isolirbar (siehe Fig. 2) war und eine biegsame Sonde von 14 Charrière ohne die geringste Schwierigkeit durchliess (eben dieselbe, welche vor der Entfernung der Harnröhre durch sie ging), obwohl der Hund seit mehreren Tagen keinen Katheter mehr getragen hatte.

Fig. 2.

a Stück resecirter Urethra (14 cm). *b* Die regenerirte Harnröhre nach 134 Tagen.

Histologie der verschiedenen Stadien.

Nach Entfernung eines Stückchens der Unterwand konnte ich am 4. Tage an den Wunden der Harnröhre folgenden Befund auf Längs- und Querschnitten (Exp. XV und XII) erheben. Die Trabekeln des cavernösen Gewebes waren unregelmässig durchschnitten, viele Maschenräume fanden sich offen, und zum Theil mit coagulirtem Blut erfüllt, als Ueberrest der auf die Blutung folgenden

Thrombose. Eine reichliche kleinzellige Infiltration durchsetzte die Septen und liess sie auf Kosten der von ihnen umschlossenen Hohlräume anschwellen; letztere erschienen dadurch bedeutend verkleinert. Infolge starker Auswanderung weisser Blutkörperchen aus den Capillargefässen wurde die feinere Structur der Trabekeln in der Nähe der Wunde verwischt. Die Kerne der fixen Bindegewebszellen und der glatten Muskelfasern sind zum Theil verdeckt, das Endothel fast völlig abgelöst. Von dieser Stelle, an welcher sich, wenn auch mehr weniger vermischt, doch die ursprüngliche Structur noch erkennen lässt, kommt man an ein anderes Gewebe, das dem Rande noch näher liegt als das untere und völlig aus ausgewanderten Zellen und extravasirten rothen Blutscheiben besteht, beide zusammengehalten von einem feinen Reticulum und zahlreichen Capillarschlingen.

Die Wanderzellen zeigen sich bei starker Vergrösserung rundlich oder polygonal, mit feingranulirtem Protoplasma, kleinem bläschenförmigen Kern und zahlreichen Nucleolen; in einigen lässt sich das Chromatinnetz und indirecte Kerntheilungsfiguren nachweisen. Ueber diesen Zellen findet sich eine feingranulirte Substanz, fast homogen, stark lichtbrechend, welche der ganzen neugebildeten Partie ein gelatinöses Aussehen giebt und von äusserst zahlreichen zelligen Elementen und spärlichen Fibrillen durchsetzt ist.

Die präexistenten fixen Bindegewebszellen sind in den peripheren Partien der Ränder, wo die kleinzellige Infiltration geringer ist, deutlich und zeigen Kerntheilungsfiguren.

Die Harnröhrenschleimhaut in der Nachbarschaft der Ränder ist von Leukocyten stark durchsetzt; ihre einzelnen Schichten sind nicht mehr zu unterscheiden, das Epithel fehlt an den Rändern völlig. Auch an entfernteren Stellen hat ein starker Zerfall der oberflächlichen Schichten stattgefunden; die noch restirenden Elemente sind mehr oder minder verändert; an manchen Stellen sind die Epithelien gekörnt und haben ihr normales Aussehen verloren und sind einer fortgeschrittenen fettigen Degeneration verfallen.

Die weissen Blutkörperchen, welche die übrigen Gewebe infiltriren, durchsetzen auch die Mucosa und drängen sich zwischen die Epithelzellen, welche dadurch emporgehoben werden. Diese diffuse Desquamation der Epitheldicke hängt meiner Meinung nach mit einer entzündlichen Reizung durch den Dauerkatheter zusammen. — An Stellen, die von den Rändern des Substanzverlustes entfernter liegen, sowie in den tieferen Schichten des Epithels beginnen indessen bereits die regenerativen Vorgänge von Seiten der ursprünglichen Zellen, in Gestalt zahlreicher indirecter Kerntheilungsfiguren.

Am 8. und 10. Tage (Exp. XVI u. XXI) fanden wir die entzündlichen Erscheinungen im Abklingen, die Ränder des Substanzverlustes sind weniger geschwollen[1]), feinfaserig und reich an zelligen Elementen.

Die zahlreichen ausgewanderten Wanderzellen sind zum Theil wieder in den Kreislauf gelangt, während die im Gewebe zurückgebliebenen unter verschiedenen Formen zu fixen Zellen werden. Zahlreiche rothe Blutkörperchen finden sich noch an einigen Stellen der mikroskopischen Gerinnsel, in welchen die Elemente entfärbt und in Resorption begriffen sind.

Fig. 3.

Rand eines Substanzverlustes der Harnröhre im Querschnitt, 8 Tage nach der Entfernung eines Wandstückes (Vergr. 80); *a* regenerirtes Epithel, welches vom präexistirenden auf die Ränder des Defectes kriecht und sie bedecken will. *b* Cavernöse Räume.

Durch die Verminderung der kleinzelligen Infiltration verringert sich die Dicke der Scheidewände des cavernösen Gewebes in der Höhe der Verletzung und dies kommt wieder dem Lumen der Blutsinus zu gute. Bemerkenswerth ist, wie sich die Mucosa und das Epithel in der Nähe der Ränder des in Heilung begriffenen Substanzverlustes verhält (s. Fig. 3a). Vom Epithel der Ränder, soweit es nach dem Abfallen der oberflächlichen Schichten zurückgeblieben ist, werden rasch neue Schichten gebildet, welche das neugebildete Gewebe, das ihnen zur Basis dient, bedecken. Von den gesunden Partien, die ein mehrschichtiges Epithel besitzen, verbreitet sich ein niedrigeres Epithel, dessen Mächtigkeit sich vermindert, je weiter es sich von seinem Ausgangspunkt entfernt und an den Rändern des Substanzverlustes besteht es nur noch aus einer Lage von Zellen, welche von oben gesehen rautenförmig erscheinen (Fig. 4a).

Sehr bald aber entsteht durch die lebhafte Zellproliferation ein mehrschichtiges Epithel, welches sich vom normalen nicht unterscheidet.

1) Das gelatinöse Granulationsgewebe und die Blutcoagula finden sich in einigen Fällen ersetzt durch junges Bindegewebe.

Einen Beweis von der Proliferationskraft des Epithels geben die zahlreichen Kerntheilungsfiguren, das rasche Wachsthum der Zellen und die Thatsache, dass das Epithel auch die Aushöhlung völlig auskleidet, welche von den Rändern des Substanzverlustes gebildet wird, also gewissermassen die Tendenz hat, aus der in Heilung begriffenen Oeffnung der Harnröhre herauszutreten. Nach 8 Tagen sind die Folgen der Verletzung zum grössten Theil verschwunden. Die veränderten, nicht mehr lebensfähigen Zellen sind

Fig. 4.

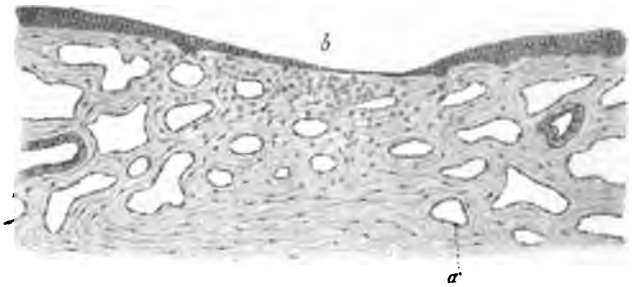

Längsschnitt des regenerirten Canales an einer Stelle, in welcher ein röhrenförmiges Stück Harnröhre entfernt war, 15 Tage nach der Operation. Vergr. 300. *a* Regenerirte venöse Räume. *b* Epithel, welches mit der Entfernung von seinem Ausgangspunkt niedriger wird.

zerfallen und an ihrer Stelle befinden sich junge Bindegewebszellen, die aus den darunterliegenden Schichten stammen, wo die kleinzellige Infiltration zum grossen Theil verschwunden und die Regenerationserscheinungen an den Zellen sehr lebhaft sind und sich an zahlreichen Elementen anzeigen, deren Kerne in Theilung begriffen und deren Nucleolen im Verschwinden sind.

Am 13. und 15. Tage (Exp. XIII und XIV) findet sich ein Substanzverlust von ca. 1 cm ausgeglichen. Eine Delle auf der Oberfläche der Schleimhaut lässt die Stelle, wo der Defect angelegt war, leicht ecknnnen.

Im mikroskopischen Schnitte entspricht diese Stelle bei schwacher Vergrösserung einer geringeren Dicke des Schnittes.

Geht man von dem gesunden Rande nach der neugebildeten Partie hin, so findet sich in diesem Stadium Folgendes:

Das präexistirende Schwellkörpergewebe, in dem die Folgen der kleinzelligen Infiltration grösstentheils verschwunden sind, hat die normale Weite seiner Maschenräume und Dicke seiner Septa wieder angenommen.

Geht man von hier nach dem Punkte, an welchem die Ver-

letzung stattfand, so findet sich ein Gewebe, welches die Structur des cavernösen nachahmt, aber sich davon durch die geringere Zahl der Hohlräume und der grossen Dicke der Septen auf Kosten der eingeschlossenen Räume unterscheidet.

Die Sinus der ursprünglichen Partie haben dünne Scheidewände, deren Form und Anordnung unregelmässig ist. In dem regenerirten Stück sind sie dicker, die Höhlen dazwischen gleichmässiger und machen stellenweise mehr den Eindruck von Spalten, in denen ein regelmässiges Endothel mit deutlichem Kern kaum sichtbar ist. Bei stärkerer Vergrösserung erscheint auch das junge Gewebe, welches zunächst compact aussieht, durch zahlreiche venöse, spaltförmige Räume verändert, deren sie trennende Scheidewände durchaus dicht sind.

Fig. 5.

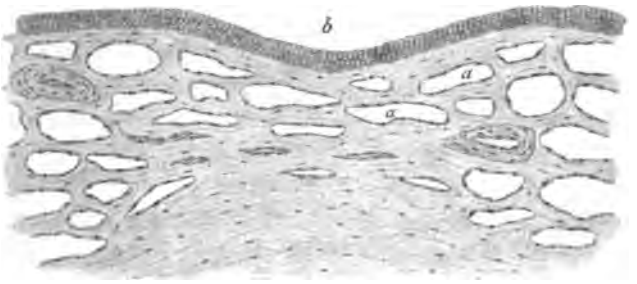

Längsschnitt eines regenerirten Harnröhrenstückes, 19 Tage nachdem ein Stück der Unterwand entfernt war. Der Schnitt umfasst gesunde und regenerirte Partie. Vergrösserung 90. *a* Neugebildete cavernöse Räume, schichtweise angeordnet und mit Endothel ausgekleidet. *b* Leichte Einsenkung der Schleimhaut an der Stelle, an welcher die Entfernung des Wandstückes stattgefunden hatte. *c* Neugebildetes Epithel.

Die Bildung von Hohlräumen tritt in diesem Stadium von 13 Tagen besonders in den oberflächlichen Partien zunächst der Mucosa hervor, wo sie in einer oder höchstens doppelter Lage angeordnet sind; in den tieferen Schichten liegen sie enger zusammen. In älteren Präparaten, z. B. vom 19. Tage (Exp. XI), haben sich 4 oder 5 Lagen gebildet; sie haben hier fast die Weite der präexistirenden angenommen (Fig. 5). Die Septen haben ihre regelmässige Form verloren, sind zarter, und nähern sich auch so dem normalen Typus. In dieser Zeit ist die Bildung von Hohlräumen durchaus progressiv und hängt nicht von einer antagonistischen Wirkung des schrumpfenden Bindegewebes ab.

Ein elegantes Endotel kleidet das Innere aus.

Das Schleimhautepithel ist vollständig regenerirt und nach An-

ordnung und Dicke seiner zelligen Elemente könnte man es nicht vom ursprünglichen unterscheiden.

Dieser Regenerationsprocess wird nun stark gestört durch die Entzündung, welche entweder zufällig hinzukommt oder durch die Einführung der Katheter verursacht wird.

Und zwar glaube ich als Thatsache hinstellen zu können, dass die cavernöse Schicht in einem derartigen Stadium, z. B. in dem von 24 Tagen, nicht von den weiten Räumen sich gebildet findet, wie in den früheren Stadien und wieder in späterer Zeit.

Allerdings finden sich zahlreiche Gefässe, aber an manchen Stellen hat sich die Structur des cavernösen Gewebes nicht erhalten, an seine Stelle ist compactes Bindegewebe getreten. Die Erklärung dafür ergiebt sich aus dem Verlauf nach der Operation in diesem Experiment.

Der Hund riss sich den Katheter heraus und es war sehr schwer ihn wieder einzuführen; es bedurfte dazu langen Manövrirens, auf das eine Entzündung folgte, die die normale Bildung des cavernösen Gewebes unterbrach; an seiner Stelle bildete sich reichliches Bindegewebe.

In den obersten Schichten, aber nach der Mucosa hin, fand sich der an den früher erwähnten Experimenten erhobne Befund ebenfalls vor, nämlich eine reichliche Bildung von venösen Räumen in mehreren Lagen über einander.

Diese stärkere Entwicklung lässt sich vielleicht so erklären, dass dort die Hohlräume weniger in ihrer Entstehung gehindert wurden, weil der Seitendruck des umliegenden Gewebes geringer war. In diesem Stadium sehen wir an der Stelle weiter Sinus ein cavernöses Gewebe mit feineren Maschen, und kleineren aber zahlreicheren Hohlräumen.

Die Schleimhaut erscheint in dieser Periode nicht mehr als eine einfache Epithelschicht, die direct dem Gewebe unter ihr aufliegt. Eine intermediäre lockere Schicht feinfaserigen Gewebes trennt Epithel und cavernöses Gewebe. Durch die Zwischenlagerung dieser lockeren Schicht bekommt die Schleimhaut die Tendenz, sich im Inneren des Canales hinein in Falten zu legen, wie man es bei der normalen Schleimhaut sieht. Zu dieser Neigung zur Faltenbildung scheint mir der Umstand beitragen zu können, dass die Hunde, bevor man sie tödtete, einige Tage ohne Katheter gelassen wurden. Das Fehlen einer Stütze nach innen bewirkt, dass die cavernöse Gewebsschicht, welche an retractilem Gewebe sehr reich ist, das Lumen des Canales concentrisch zu verkleinern strebt. Die Mucosa kann bei der Verschiedenheit ihrer Structur dieser Retraction nicht folgen,

wird für die Auskleidung der verkleinerten Oberfläche zu gross und sucht sich daher in Falten zu legen.

Die einzelnen Epithelschichten unterscheiden sich in diesem Stadium besser als in den früheren von einander. Zu unterst liegt eine Schicht Cylinderzellen, welche mit den breiten Flächen aneinander liegen. Weiter nach oben polyedrische, die sich mit ihren Facetten berühren, und grosse runde Kerne im Ruhezustand besitzen, und zu oberst noch eine platte Zellschicht.

Zahlreiche Karyokinesen finden sich dort, wo die Elemente infolge des verminderten Seitendruckes beliebig wachsen können, sich vermehren und in regelmässigen Schichten die tieferliegenden Stellen überziehen.

Am 37. Tag, in einem Experimente, in dem kein völlig regulärer Verlauf erzielt werden konnte (Nr. VIII) und wiederholter Katheterismus nothwendig war, ist die Bildung von venösen Räumen besonders deutlich.

Sie sind hier zahlreich und unregelmässig; einige sehr weite durchziehen das neugebildete Gewebe. Die Hohlräume sind sogar in tieferen Schichten noch vorhanden, aber das Bindegewebe ist hier dichter.

Dieselbe geschlängelte Anordnung der Mucosa wiederholt sich auch in diesem Experiment, wahrscheinlich auf Grund derselben Bedingungen wie im vorhergehenden Stadium.

Die Mucosa zeigt übrigens keine Abweichungen vom Normalen, sie ist völlig regenerirt und ein vielschichtiges Epithel überzieht ihre Oberfläche.

Ihre oberflächlicheren, also älteren Schichten, haben die Neigung sich zu desquamiren. Einige Zellen zeigen Kerne, die sich schwer färben, ein stark granulirtes Protoplasma und verfallen der Fettdegeneration.

Das cavernöse Gewebe entwickelt sich an einigen Stellen des neugebildeten Abschnittes, aus nicht ersichtlichen Gründen, besonders üppig. An anderen wieder sind die Hohlräume weniger zahlreich. Im Präparat vom 47. Tage (Exp. VII) ist dies zweite Beispiel der Fall.

Mitten in einem dichten und knotigen Bindegewebe findet sich eine Zone, welche wie durchlöchert erscheint. Zahlreiche weite cavernöse Hohlräume durchziehen es, begrenzt von zarten Septen und ausgekleidet mit zierlichem Endothel. An Stellen aber, welche ärmer an cavernösen Räumen sind und ein dichteres Gewebe besitzen, finden sich in grosser Zahl Hohlräume, die in Obliteration begriffen oder völlig verödet sind.

Zu diesem Ausgang trug wahrscheinlich der Umstand bei, dass an vielen Tagen kein Katheter eingeführt war und daher die Wände des neuen Canals einschrumpfen konnten.

Auch in diesen Fällen fanden wir die Schleimhaut zahlreich gefältelt, ein deutliches Zeichen dieser erwähnten Verengerung des Lumens. Indessen ist ihr dadurch kein Schaden entstanden; ein zierliches neugebildetes Epithel kleidet den neugebildeten Canal aus.

52 und 58 Tage nach der Resection (Exp. XVIII und XIX) wiederholt die neugebildete Harnröhre noch völliger den Bau der normalen.

Fig. 6.

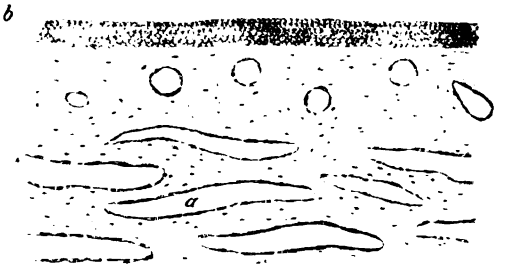

Längsschnitt der neugebildeten Harnröhre, 58 Tage nach ihrer Entfernung. Vergr. 90
a Weite, venöse Hohlräume mit regelmässigem Endothel. *b* Epithel.

Die Sinus, welche das cavernöse Gewebe bilden, haben eine immer grössere Weite angenommen (Fig. 6); die Septen sind zarter als in den früheren Stadien. Aber sie besitzen nicht die unregelmässigen Formen, welche die der präexistirenden Harnröhre auszeichnen.

Die Trabekel umschreiben elliptische rundliche Maschen.

Im ferneren Stadium des Experimentes zeigt die Spärlichkeit der jungen fixen Zellen, welche nun das Gewebe zusammensetzen, das Vorwiegen von Bindegewebsfibrillen, dass das Gewebe nunmehr seine Entwickelung vollendet hat und keine weiteren Veränderungen eingehen und die Weite der Sinus nunmehr constant bleiben wird. Weite arterielle und venöse Gefässe durchfurchen die Septen, welche die Hohlräume umschliessen und sind zur Ernährung des erectilen Gewebes bestimmmt.

Die cavernösen Räume sind mit einer Lage regelmässiger Endothelzellen ausgebildet, die durch intensive Kernfärbung sich auszeichnen.

Am 64. Tag (Exp. V) finden wir, dass das neugebildete cavernöse Gewebe keine gleichmässige Vertheilung besitzt. Wie schon

in anderen Stadien beobachtet, existiren Stellen, an denen weite cavernöse Räume vorliegen, andere, an denen an Stelle eines Gewebes mit weiten Trabekeln eine durch zahlreiche Venen von nicht grösserem Caliber als die normalen, fein netzförmig sich gestaltendes Gewebe getreten ist.

Zwischen diesen beiden Gewebsarten liegen Züge, an denen die narbige Schrumpfung die neugebildeten cavernösen Räume zusammengedrückt hat. Die Spuren dieser Obliteration zeigen sich an Streifen stärker gefärbter Endothelzellen, welche die cavernösen Räume ausgekleidet hatten, und infolge der Schrumpfung haben ursprünglich gegenüberliegende sich aneinandergelegt und behalten dann ihre Anordnung in regelmässigen Reihen.

Spärliche Arterien und Venen grösseren Calibers durchziehen ferner dieses neue Gewebe in allen Richtungen. Dicht an ihm findet sich Muscularis. Längs- und Querfasern durchkreuzen sich ohne bestimmte Ordnung.

Wahrscheinlich stellen diese Bündel nicht eine Neubildung von Muskelgewebe dar, sondern es scheint, dass sie von den benachbarten periurethralen Muskeln stammen und in das Narbengewebe mit eingeschlossen wurden.

Das Epithel ist da, aber an vielen Stellen nicht conservirt.

Am 79. Tag (Exp. X) besitzt die cavernöse Schicht ziemlich weite Maschen und besteht eigentlich nur aus grossen Gefässen. Obwohl dieses Stadium älter ist als das vorhergehende, so finden sich in ihm doch keine obliterirten Hohlräume. Dies erklärt sich leicht daraus, dass hier nur 1 cm der Unterwand der Harnröhre entfernt wurde, während das Stadium vom 64. Tage von einem Versuche herrührte, bei welchem ich 10 cm entfernte.

Es folgt daraus, dass die Regeneration des nervösen Gewebes um so vollständiger ist, je weniger regenerirt werden musste. Das ist wohl leicht erklärlich: Bei ausgedehnten Substanzverlusten bildet sich allerdings ein Granulationsgewebe, welches bald von weiten cavernösen Räumen durchbrochen wird, aber diese gehen nur von den Stümpfen der präexistirenden Harnröhre aus und nicht von den anderen Geweben, welche den Katheter umschliessen; und wenn zwischen den beiden Stümpfen ein grosser Abstand besteht, so wird die Weiterverbreitung der Gefässe zum Theil durch die Neigung des Bindegewebes zur Schrumpfung überholt und man versteht so, wie an den von den Stümpfen entfernteren Stellen eine relative Spärlichkeit der cavernösen Sinus zu Stande kommt. Bei begrenzten Substanzverlusten anderseits findet das Einwachsen des Sinus rascher statt,

und da hier die Ausgangspunkte einander näher liegen, so wird das schrumpfende Gewebe, welches den Harnröhrendefect auszufüllen bestimmt ist, geringer sein und damit auch die Zahl der zur Obliteration kommenden Sinus kleiner werden.

In einem noch späteren Stadium von 134 Tagen (Exp. IV) wurden ca. 14 cm aus der Harnröhre resecirt, und dieselbe musste sich auf diesem langen Abschnitt hin über den Katheter regeneriren, welcher wie gewöhnlich während der ganzen Zeit, die man das Thier am Leben liess, liegen blieb.

In diesem längsten Stadium ist die cavernöse Gewebsstructur noch geblieben.

Zahlreiche, stets regelmässige, rautenförmige Hohlräume sind mitten in ein compactes Bindegewebe eingegraben.

Die Scheidewände, welche die Septen bilden, sind sehr dicht.

Auf Querschnitten des auf dem Kork nicht stark ausgespannten Stückes findet sich ein aus Trabekeln und nicht eben weiten Maschenräumen bestehendes Gewebe. Die venösen Räume sind mit Endothel ausgekleidet.

Mitten in diesem gefässreichen Gewebe, zwischen den weiten neugebildeten Räumen, die der Schrumpfung des Bindegewebes widerstanden haben, finden sich zahlreiche Reste von obliterirten Gefässen: lange Reihen endothelialer Zellen, welche die Wände zahlreicher in der ersten Zeit verödeter Sinus auskleideten. Viele dieser Räume, welche scheinbar obliterirt sind, sind es in Wirklichkeit nicht, sondern das Auseinanderliegen der Epithelflächen ist verursacht durch die Zerrung, welche die Harnröhrenwand bei der Fixation auf dem Kork erfuhr.

Das Epithel hat sich völlig regenerirt.

Experimente über Bildung einer künstlichen Urethra.

Die bemerkenswerthe Tendenz der Urethra, ausgedehnte Stücke ihrer Wand, an denen ein Substanzverlust stattgefunden hatte, zu regeneriren, führte mich dazu, die Bildung eines neuen Canals zu versuchen, indem ich ihn künstlich in einer Gegend und zwischen Geweben bildete, wo normalerweise die Harnröhre nicht verläuft.

Ich wollte versuchen, ob ein kleines Stück der Harnröhre, subcutan eingebracht, fähig wäre, zu proliferiren und eine Wandbekleidung zu liefern.

Ich ging folgendermaassen vor: Ich schälte ein Stück von 4—5 cm aus und schnitt es quer ab. Darauf bohrte ich mit einem langen Pfriemen einen subcutanen Gang in die Dicke der Bauchdecke;

welcher neben dem Nabel begann und am Perineum endigte, an dem Punkt, an welchem ich die Urethra quer abgeschnitten hatte (Fig. 7a).

Darauf steckte ich ihren centralen Stumpf in den neugebohrten Gang und fixirte ihn dort mit einigen Nähten.

Ich beabsichtigte, zu untersuchen, ob eine Wandbekleidung von diesem kleinen Stumpf aus durch den neuen Canal wachsen könne.

Ein (amerikanischer) Dauerkatheter wurde in den künstlichen subcutanen Gang und dann durch die Harnröhre hindurchgelegt.

Fig. 7.

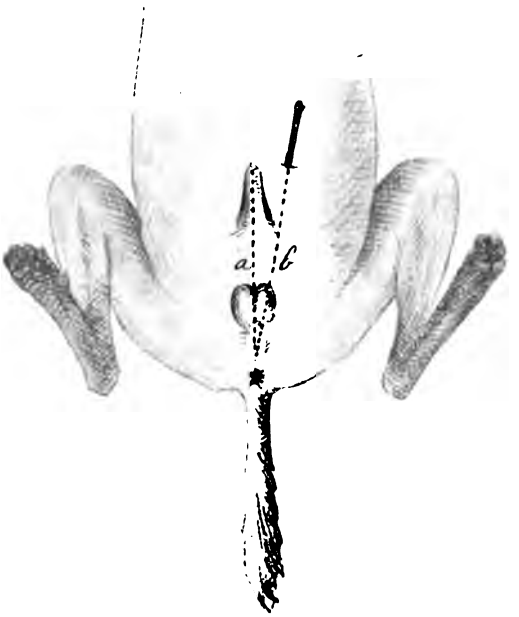

Schematische Figur; zeigt den Verlauf des neuen subcutanen Ganges, der mit der Harnröhre in Verbindung steht und mit einem Verweilkatheter durchgängig erhalten wurde. *a* Verlauf der ursprünglichen, *b* der künstlichen Harnröhre.

Auf diese Weise verlegte ich die Bahn des Urins; er nahm seinen Weg durch einen Canal aus zwei Abschnitten, einem centralen, gebildet aus der ursprünglichen Harnröhre, einem peripheren, aus dem subcutanen Gang, zu welchem ein kleiner Harnröhrenstumpf eingeführt war. Nach Vereinigung der Dammweichtheile lag aber gewissermaassen eine Urethra bifida vor. Wenn die Thiere geheilt waren, so konnte man sie häufig aus 2 Oeffnungen uriniren sehen: der präexistirenden Harnröhrenöffnung und dem neugebildeten Canal, so dass der Act des Urinirens recht merkwürdig aussah.

3 Hunde wurden so operirt. Sie blieben darnach 15, 75 und 117 Tage am Leben. Nach Verheilung der Weichtheile blieb in den Bauchdecken eine von Granulation eingefasste Oeffnung zurück, aus welcher der Katheter heraustrat.

Der neue Canal war völlig für eine Sonde 8 Charrière durchgängig; man palpirte ihn als einen harten Strang, über welchem die Haut frei verlief.

Nachdem die Thiere getödtet waren, präparirte ich die 2 Canäle sorgfältig frei unter Wegnahme des ganzen Harnapparates. Der neue Gang vereinigte sich entsprechend der P. bulbosa mit der präexistirenden Harnröhre und bildete mit dieser zusammen eine Art Ypsilon.

Der neue Canal zeigte sich völlig unabhängig von den Geweben, in welchen er durchgelegt war; seine Wände waren 3—4 mm dick und seine Länge 14 cm.

Die innere Oberfläche dieses Canals zeigte sich am 75. und 117. Tag bedeckt von einer Schicht völlig neugebildeter Schleimhaut, welche sich ohne Demarcation von einem Gang auf den anderen fortsetzte (Fig. 8 und 9a).

Die histologische Structur dieser Theile, die weiter unten ausführlich mitgetheilt werden soll, bestätigte den makroskopischen Befund der Bildung eines Canales, welcher die Structur der präexistirenden Harnröhre wiederholt.

Dieser künstliche Canal, welcher von den Geweben, in denen er angelegt ist, völlig unabhängig liegt, würde sich mit einer plastischen Operation mit einem Hautlappen an dem benachbarten Theile bekleiden, von der Schicht, auf welcher er liegt, abheben lassen, so dass man so ein neues Glied bilden könnte.

Experimente, welche ich in dieser Hinsicht bereits unternommen habe, lassen viel Gutes erhoffen, umsomehr, als die Bildung eines neuen Gliedes eine nützliche Anwendung nach Amputationen des Penis finden könnte, die vom Chirurgen oder auch aus böswilliger Absicht gemacht sind.

Histologie der künstlichen Harnröhre.

Am 15. Tag lassen Längs- und Querschnitte durch die Wände des neugebildeten Canales 3 Schichten unterscheiden: eine äussere, gebildet von einem lockeren Zellgewebe mit reichlicher Fettansammlung innerhalb weiter Maschen; weiter nach innen findet sich eine wohl charakterisirte Schicht von präexistirendem Bindegewebe mit Leucocyten infiltrirt.

Die innerste schliesslich wird von einem Granulationsgewebe gebildet, das von sehr weiten Gefässen durchzogen wird. Letztere

Fig. 8.

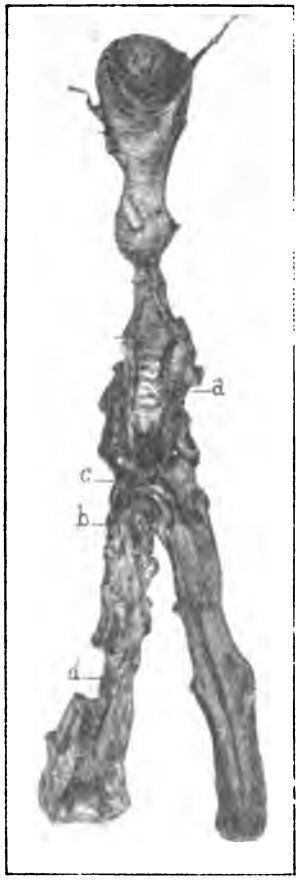

Photographie des Präparates einer künstlichen Harnröhre, 117 Tage nach der Operation. *a* Ursprüngliche Harnröhre, der Länge nach aufgeschnitten. *b* Künstliche Harnröhre, welche sich mit der ursprünglichen vereinigt. *c* Schleimhaut, welche den neuen Canal auszukleiden sucht. *d* Das zur histologischen Untersuchung entfernte Stück.

Fig. 9.

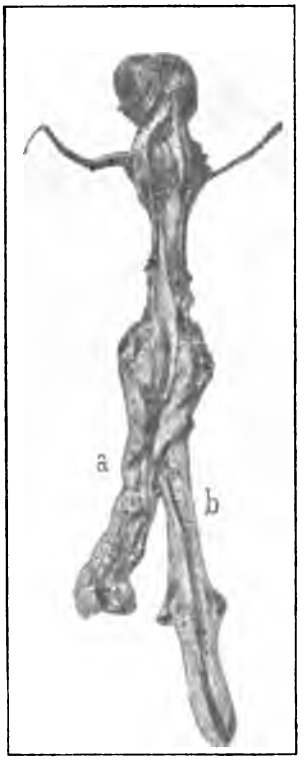

Künstliche Harnröhre von 45 Tagen. *a* Regenerirte Harnröhre; *b* ursprüngliche, die man obliteriren liess.

repräsentiren die Fortsetzung des cavernösen Gewebes der Harnröhre (Fig. 10).

Dies junge Gewebe ist in Maschen angeordnet, welche Trabekel bilden. Sie besitzen meist eine längliche, fast elliptische Gestalt in-

folge der Zerrung, welche die Harnröhre bei der Härtung des Präparates erfuhr.

Das Gewebe der Trabekel besteht in seinen älteren Schichten aus einem fibrillären Bindegewebe mit zahlreichen vielgestaltigen Zellen.

Einige haben bereits eine plattgedrückte Gestalt angenommen und sind von einem feinfaserigen Gewebe eingeschlossen; andere besitzen Sternform und nach der Mitte des Canales hin, wo die Bildung des jüngsten Datums ist, haben sie noch rundliches Aussehen.

Fig. 10.

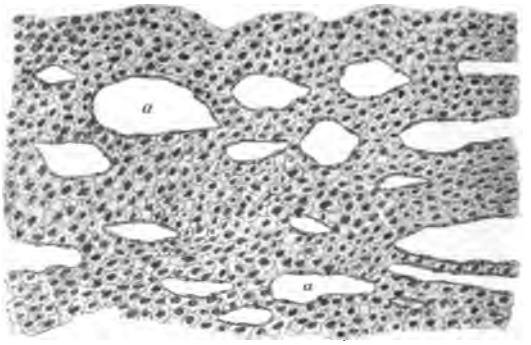

Längsschnitt einer künstlichen Harnröhre, 15 Tage nach der Operation (Vergr. 500). *a* Granulationsgewebe mit weiten Gefässen ohne Epithel.

Der grösste Theil der von den Trabekeln umschriebenen Hohlräume besitzt ein Endothel, einige von ihnen führen sogar Blut.

Dies Granulationsgewebe endet mit einer freien und fast glatten, aber einer Epithelschicht noch entbehrenden Oberfläche.

Bei einem zweiten Thier, das nach 74 Tagen getödtet wurde, fand sich bei der histologischen Untersuchung des neugebildeten Stückes die Harnröhrenwand aus drei wohl von einander zu unterscheidenden Schichten zusammengesetzt: zu äusserst ein lockeres Bindegewebe mit zahlreichen Fettzellen, welche durch Osmiumsäure intensiv geschwärzt sind; darauf folgt eine Zone cavernösen Gewebes, dessen Hohlräume indessen durch Verdichtung des Bindegewebes an manchen Stellen zusammengedrückt sind, während an anderen Stellen die Anordnung in Trabekel und Maschenräume sich erhalten hat.

Die Elemente, welche diese Trabekel zusammensetzen, sind wohl erkennbar und bestehen aus einem fibrillären Bindegewebe reich an fixen Zellen.

Da, wo eine stärkere Verdichtung des Bindegewebes stattgefunden hat, werden die cavernösen Sinus durch eine Linie von Zellen repräsentirt, die vom Zusammenfallen der cavernösen Räume herrührt.

Im Centrum des Canals findet sich nun eine dritte wohl charakterisirte Schicht, die aber jünger ist und aus Bindegewebe besteht, das reich an fixen Zellen ist; ein Epithelüberzug lässt sich nur theilweise nachweisen, der in späteren Stadien vollständig wird.

Fig. 11.

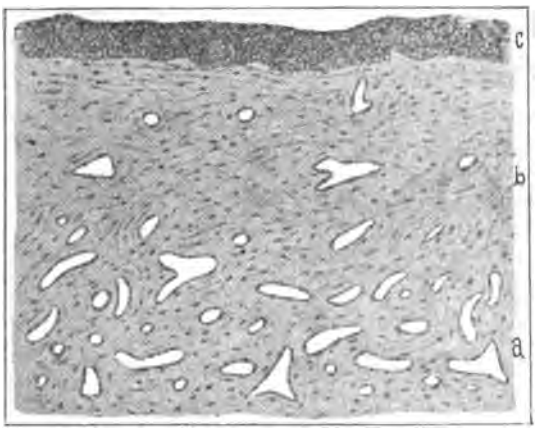

Längsschnitt einer künstlichen Harnröhre, 117 Tage nach der Operation (Vergr. 300). *a* Aeussere gefässreiche Schicht. *b* Media aus compactem Bindegewebe. *c* Innenseite mit geschichtetem Plattenepithel.

Am 117. Tag sind die 3 Schichten in der neugebildeten Harnröhre noch deutlicher als zuvor (Fig. 11 a); mit dem Unterschied, dass sich jetzt eine wohlcharakterisirte Epithelschicht findet, welche am 15. Tage noch fehlte. Die äusserste Schicht von lockerem Zellgewebe zunächst dem Canal liegt hier noch dichter an als in den anderen Präparaten und ist von der medialen weniger unabhängig, deren Dicke sie vermehrt. Diese mittlere Schicht wird von einem compacten Bindegewebe gebildet. Auch hier, wenn auch in weniger regelmässiger Weise als bei den vorhergehenden Präparaten, ordnet sich das Bindegewebe in Maschen an, welche cavernöse Räume umschreiben, die der zunehmenden Schrumpfung des Narbengewebes nicht haben widerstehen können und mehr oder weniger an Lumen eingebüsst haben, aber immer zahlreich geblieben sind, so dass das Gewebe wie durchlöchert aussieht.

Die zu äusserst gelegenen dieser Sinus haben eine fast kreisrunde Gestalt, andere wieder sind zusammengedrückt, sehr selten dagegen finden sich völlig obliterirte. Ihr Lumen ist von einer einfachen Lage von Endothelzellen mit stark gefärbtem Kern ausgekleidet.

In den peripherischen und relativ ältesten Schichten der Wand dieses neuen Canals sind die zelligen Elemente spärlich; die parallel ziehenden Fibrillen eines dichten Bindegewebes fassen da und dort zwischen sich fixe Zellen, welche ihre Entwicklung durchlaufen haben und an ihrer deutlich abgeplatteten Form und ovalem Kern kenntlich sind.

Fig. 12.

Geschichtetes Plattenepithel, welches die künstliche Harnröhre auskleidet, 117 Tage nach der Operation. Vergr. 750.

In den mehr nach innen gelegenen, relativ jüngeren Schichten finden sich die fixen Zellen zahlreicher; einige haben längliche Form, andere sind sternförmig und haben selten nur die rundliche Form bewahrt.

Auf dieser Schicht, welche die eigentliche Wandung des neugebildeten Canales ausmacht, setzt sich direct ein elegantes Epithel auf, welches an der Oberfläche sich mit einer geschlängelten Linie abgrenzt ähnlich der, welche im Malpighi'schen Knäuel der Niere sich vorfindet. Bei starker Vergrösserung bemerkt man den Typus eines geschichteten Plattenepithels (Fig. 12).

Es liegen verschiedene Zellformen vor: die tiefsten besitzen einen grossen intensiv gefärbten Kern oder ein stark granulirtes Protoplasma, welches den Kern etwas kleiner erscheinen lässt.

Viele dieser Zellen sind in Theilung begriffen. Auf die tiefsten Schichten, in welchen die Zellen länglich und senkrecht zur Oberfläche angeordnet sind, folgen andere streifige, aus rundlicheren Zellen mit Kernen und vorwiegend horizontaler Lagerung. In den oberflächlichsten Schichten endlich platten sich die Zellen ab.

Die geschichtete Plattenepithel stammt vom Epithel der Haut,

welches sich in das periphere Ende das Canales einsenkt und ihn auf eine gewisse Strecke hin überzieht.

Die Untersuchung von Parthieen, die mehr central aus der Nachbarschaft des Punktes entnommen sind, wo der Stumpf der Harnröhre eingepflanzt wurde, zeigen umgekehrt ein Epithel aus weniger platten Zellen, welches an das Epithel der Harnröhre erinnert, aus dem es entstand. Es tragen also zur Bildung der epithelialen Schicht des neuen Canals sowohl das Epithel der in den neuen Canal eingepflanzten präexistirenden Urethra, als auch das der äusseren Haut bei, das sich auf eine gewisse Strecke in die neue Harnröhre hineinsenkt.

Versuche über die Regeneration der Harnröhre.

Experiment I. Junger Hund von 10 kg Körpergewicht. Morphium- und Chloroformnarkose. Einführung eines amerikanischen Katheters von No. 9 fil. Charr. in die Blase. Darauf Hautschnitt in der Raphe des Scrotums, welche von dessen Wurzel bis 4 cm vor dem Anus verläuft.

Nach schichtweiser Durchtrennung in dem Muskelinterstitium gelangt man auf die Harnröhre, isolirt sie von den benachbarten Theilen und den Schwellkörpern, entfernt darauf einen kleinen Lappen aus ihrer Unterfläche von ungefähr 4 cm Länge. Als Ausgangspunkt wird das Ende des Penisknochens gewählt.

An der oberen Wand bleibt nur ein ganz schmaler Streifen zurück, welcher die beiden Stümpfe mit einander vereinigt und ihr Auseinanderweichen verhindert.

Um zu verhindern, dass das Thier den Dauerkatheter leicht entfernen könne, lässt man das Instrument nicht vorn aus dem Orificium urethrae austreten, sondern legt eine Urinfistel an der Peniswurzel an, aus welcher der Katheter heraustritt. Man hat so den Vortheil, den knöchernen Theil der Harnröhre zu vermeiden, welcher viel enger ist als der übrige Canal. Der Kather wird in den Gewebe mit einer Naht gesichert wie ein Drainagerohr.

Ueber dem Katheter, der auf eine gewisse Strecke freiliegt, werden die periurethralen Muskeln durch Etagennähte vereinigt.

Seidenknopfnähte der Haut, Collodiumverband.

An den folgenden Tagen behält der Hund den Katheter gut; er ist gelehrig und lässt tägliche Blasenspülungen mit einer schwachen Borsäurelösung machen. Der Urin wird durch den Katheter entleert.

Nach 28 Tagen zeigen sich die Weichtheile des Dammes völlig vereinigt. Der Urin fliesst durch den Katheter aus der Fistelöffnung an der Peniswurzel.

Mit Benutzung der grossen Gelehrigkeit des Thieres wurde nun der Katheter aus der Fistel entfernt, die letztere der Obliteration überlassen, während täglich durch das Orificium urethrae katheterisirt wurde. In wenig Tagen war die Urinfistel völlig verschlossen und der Hund urinirte aufs Beste.

Dies Thier wurde am Leben erhalten, um zu controlliren, ob noch nach langer Zeit die Harnentleerung gut von statten gehen würde.

Nach 3 Jahren ist dies völlig der Fall.

Experiment II. (Stadium von 94 Tagen). Bastardjagdhund von 16 kg Gewicht. Die Operation verlief wie im Fall 1. Man nahm indessen einen dickeren Katheter (No. 12). Am folgenden Tage fanden sich die Nähte am Damm zerrissen, der Katheter herausgezogen.

Mit grossen Schwierigkeiten gelang die Einführung eines neuen, es wurde darnach ein sehr fester Maulkorb angelegt. Aber der Zweck wurde nicht erreicht. Der Katheter wurde im Stall nicht gefunden; bei Rectaluntersuchung fühlte man ihn in die Blase geschlüpft. Da Instrumente zur Extraction fehlten, so legte man nur einen neuen ein, ohne sich um den andern zu kümmern.

Dies neue Instrument, an die Weichtheile mit zahlreicheren Nähten befestigt, blieb 10 Tage, dann gelang es dem Thier, sich davon zu befreien. Mit diesen Zwischenfällen und mit Ausdauer gelang es, den Katheter 30 Tage lang liegen zu lassen; inzwischen war die Dammwunde verheilt und nun wurde das Thier 2 Monate sich selbst überlassen, ohne jegliche Blasenspülung. Während dieses ganzen Zeitraums urinirte das Thier vortrefflich, in der charakteristischen Position, ohne sichtliche Anstrengung, nahm an Gewicht zu und von der langen Incision am Damm blieb nur eine gewöhnliche Narbe zurück.

Am 90. Tag wurde das Thier durch Verbluten getödtet. Die Haut der Dammgegend ist frei auf den unterliegenden Geweben verschieblich. Die Harnröhre ist entsprechend der Resectionsstelle von einem feinen Narbengewebe umschlossen.

Eine elastische Sonde von 10 Charrière lässt sich ohne Schwierigkeit einführen. Harnröhre und Blase werden mit einer feinen Scheere aufgeschnitten. Man notirt: Blase von normaler Grösse und Weite, enthält den amerikanischen Katheter, der hineingeschlüpft war. Schleimhaut an einigen Stellen infolge der Anwesenheit des Fremdkörpers geröthet. Schleimhaut der Harnröhre von normaler Färbung. An der Stelle, an welcher ein Stück der Wand entfernt war, findet sich eine starke Verdickung der Schichten des Ganges herrührend von dem periurethralen Bindegewebe, das der Urethra anliegt und stark mit ihren Wänden verlöthet ist. An der Harnröhre kann man keine Demarcationslinie zwischen dem neugebildeten und dem präexistirenden Stück erkennen.

Das Präparat wurde auf Kork gespannt, in Sublimat fixirt und in Alkohol gehärtet. Dies Präparat wurde als makroskopisches Demonstrationsobject aufgehoben.

Experiment III. (40 Tage) schwerer, alter Bastardjagdhund, von 14 kg Gewicht. Die Harnröhre wird auf eine lange Strecke isolirt von dem Penisknochen an bis zur Prostata, nachdem sie vorher durch eine Bougie gespannt ist. Die Blutung war in diesem Falle sehr erheblich, besonders aus den Schwellkörpern und wurde mit Tamponade gestillt. Das entfernte Stück maass 18 cm.

Der in die Blase eingeführte Katheter lag frei in den Geweben des

Dammes, die mit Etagennähten auf bestmögliche Weise über ihn geschlossen wurden, um eine Urininfiltration zu vermeiden. Das Instrument trat vor dem Scrotum aus.

An den folgenden Tagen öffnete sich die Wunde an verschiedenen Stellen und Urin, mit Blutcoagulis vermischt, floss frei aus diesen Oeffnungen heraus. Urinabscesse aber bildeten sich nicht. Dem Hunde wurde der Katheter wiederholt eingelegt, aber es gelang nicht ihn dauernd drinne zu halten.

Tägliche Blasenspülungen konnten mit Leichtigkeit ausgeführt werden. Die Wunden am Damm waren bereits fast völlig verheilt, als der Hund die Nahrung zu verweigern begann und am 40. Tag starb.

Anatomische Untersuchung der operirten Stelle:

Die Wunde der Dammweichtheile und die des Scrotums, welche in der Mittellinie zum Zweck leichterer Zugänglichkeit der Harnröhre angelegt war, sind bis auf eine kleine Fistel am Damm von 2 cm Länge vernarbt.

Ein Katheter von No. 8 fil. Charrière geht mit Mühe durch.

Die Haut ist auf den tiefen Theilen wenig verschieblich, ein festes narbiges Bindegewebe umgiebt die Harnröhre.

Man entfernt Blase, Harnröhre und öffnet sie an ihrer Oberfläche.

Die Harnröhre zeigt sich in ihrem Caliber verringert. — An der Stelle der Resection zeigt sich nicht das normale sammtartige Aussehen einer Schleimhaut, sondern es präsentirt sich statt dessen eine granulirende Oberfläche. Am Blasenende des Canals zunächst der Prostata findet sich indessen eine zarte Gewebsschicht, welche man makroskopisch als Mucosa ansprechen würde und welche von der präexistirenden Partie her sich fortgepflanzt hat. Die Oberfläche ist an diesem Punkte glatt und sammtartig. Die gleiche Proliferation der Schleimhaut findet sich auch am peripheren Ende des zurückgebliebenen Harnröhrenabschnittes und hat dort bereits auf eine gute Strecke hin den neuen Canal, welcher sich um die Katheterfurche herum gebildet hat, bedeckt. Das Präparat wird in Alcohol von steigender Concentration gehärtet und als Demonstrationsobject aufbewahrt.

Experiment IV (Stadium von 134 Tagen). Grosser junger Wächterhund von 16 kg Gewicht. In die Blase wird ein Katheter von 11 Ch. eingelegt. Incision in der Mittellinie von dem Penisknochen an, endet 2 cm vor dem After und spaltet das Scrotum in seiner Mittellinie. Durch schichtweise Trennung der Gewebe wird die Harnröhre freigelegt, sorgfältig von den Schwellkörpern isolirt, und im Niveau des Penisknochens durchschnitten, dann bis zum Schambein abgelöst, von welchem sie sich nach Incision des Lig. subpubicum ablöst. Durch starkes Anziehen der Harnröhre auf dem in sie gelegten Katheter gelingt es sodann, noch weitere 3 cm hervorzuziehen. Durch das bereits incidirte Diaphragma urogenitale fühlt man die Prostata. Nach Durchschneidung der Harnröhre folgt eine starke Blutung, welche durch die beträchtliche Retraction des im Inneren des Beckens liegenden Harnröhrenstumpfes kaum beherrscht wird. Der Katheter bleibt indessen in der Blase liegen. Um ihn herum wird zur Blutstillung mit Gaze tamponirt. Eine mehrfache

Etagennaht vereinigt die weite Dammwunde. Das Scrotum wird in der Mittellinie durch Nähte vereinigt, den Katheter lässt man wie in den andern Experimenten vor dem Scrotum heraustreten.

Das entfernte Stück Harnröhre misst 14 cm. An den folgenden Tagen functionirt der Katheter gut. Der Tampon wurde täglich erneuert unter wiederholten Blasenspülungen. Am 15. Tag war die Wunde fast völlig verheilt und es blieb nur ein kleines Stück Katheter in dem Penisabschnitt, welcher sonst völlig vernarbt ist, unbedeckt. Nach ungefähr 2 Monaten, welche das Thier den Katheter geduldig aushielt, gelang es ihm, ihn herauszureissen. Die Urinfunction ging gut von statten, nur am Damm, da, wo der Katheter fixirt gewesen war, bildete sich ein Urinabscess aus, welcher incidirt wurde. Dann befestigte man ein neues Instrument mit mehreren Nähten. Auch dieses wurde indessen mit den Zähnen entfernt und nun zog man vor, das Thier täglich zu katheterisiren und die Sonde ungefähr $^1/_2$ Stunde liegen zu lassen. 3 Monate ungefähr nach der Operation hörte man auch hiermit auf und der Hund urinirte nun regelmässig aus dem Orificium urethrae; auch die Fistel, die durch den Katheter gebildet wurde, war vernarbt. Am 134. Tag wurde er getödtet.

Anatomischer Befund: Weichtheile der operirten Gegend völlig vernarbt. Haut über der Unterlage verschieblich. Harnröhre unabhängig von den umliegenden Geweben und leicht, wie bei der früheren Resection, ausschälbar. Nach Entfernung von Blase und Harnröhre werden dieselben in der Längsrichtung aufgeschnitten. Im Gebiete des resecirten Theils scheint die Schleimhaut völlig regenerirt, besitzt ein etwas röthlicheres Colorit als die gesunde, wodurch sie sich von ihr unterscheidet. Dagegen besteht in der regenerirten ein sammtartiges Aussehen wie in der präexistirenden.

Das Präparat, auf Kork gespannt, wird in Alcohol von 70 Proc. fixirt und in solchem von steigender Concentration gehärtet.

Histologischer Befund. Zur histologischen Untersuchung wurde ein Stückchen der Harnröhre ausgesucht, welches regenerirte Stellen umfasste, Fixation und Härtung in Alcohol, Färbung mit Alauncarmin, Einbettung in Paraffin.

Auf Längs- und Querschnitten präsentirt sich eine Schicht Bindegewebe, in welchem indessen die Structur des cavernösen Gewebes zum Theil erhalten ist.

Es bestehen daher zahlreiche, rautenförmige cavernöse Räume. Die Septen sind sehr dicht.

Mitten zwischen diesen Räumen, welche der Schrumpfung des umgebenden Bindegewebes Widerstand geleistet haben, bestehen noch andere, welche völlig obliterirt sind. Die Endothelzellen, welche sie auskleiden, liegen aneinander, an manchen Stellen in langen Reihen angeordnet. Die Wände der Sinus scheinen daher verklebt: aber dies Aussehen wird weniger durch den Schrumpfungsdruck des Bindegewebes, und also durch eine hohe Obliteration, als vielmehr durch die Zerrung bedingt, welche das Präparat während der Härtung auf dem Kork durch die befestigenden Nadeln erlitt. Eine äussere Lage lockeren Bindegewebes erklärt die Unabhängigkeit des Canales, welche wir gefunden hatten. Nach innen end-

lich findet sich eine dritte Schicht, die Schleimhaut, welche direct dem cavernösen Gewebe aufsitzt.

Die Schleimhaut besitzt 1. eine Schicht feinfibrillären Bindegewebes, und 2. ein geschichtetes Plattenepithel, welches von der Harnröhrenfistel stammt, in die sich das Epithel der äusseren Haut eingesenkt hat, um von da aus den Anfangsabschnitt des neuen Canales zu übersehen.

Experiment V (Stadium von 64 Tagen). Junger Wächterhund von 8 kg Gewicht. Man entfernt ein Stück der Harnröhre von 14 cm Länge auf dieselbe Weise wie beim Versuch IV. — Auch hier wird die Harnröhre, nachdem sie vorher von den Schwellkörpern abgelöst ist, vor der Prostata durchschnitten, unter starker durch Gazetamponade gestillter Blutung. In die Gewebe wird ein amerikanischer Katheter von 10 Charrière befestigt. Der Verlauf war durchaus regelmässig, der Hund liess den Katheter stets liegen, und man konnte tägliche Blasenspülungen vornehmen. Am 30. Tage waren die Weichtheile des Dammes vernarbt, es blieb nur die Fistel an der Wurzel des Penis übrig, aus der der Katheter hervorstand. — Am 64. Tage nach der Operation wurde der Hund mit Strychnin vergiftet.

Pathologisch-anatomische Untersuchung. Nach denselben Regeln wie in den vorhergehenden Fällen werden die Harnröhre und die Blase entfernt. Bei dieser Präparation findet man ein narbiges Bindegewebe, welches den neugebildeten Canal umgiebt. Letzterer lässt sich indess leicht als zusammenhängende Röhre aus der Nachbarschaft auslösen. Auf eine gewisse Strecke liess ich dies Gewebe am Canal adhärent, um die Beziehungen mikroskopisch zu studiren. Nach Eröffnung der Blase und Harnröhre erschienen dieselben normal. Der lange neugebildete Canal unterschied sich von dem Reste der Harnröhre durch ein mehr rosiges Colorit der Schleimhaut, welche glatt und sammtartig aussah. Das aufgespannte Präparat wurde in Sublimat fixirt.

Histologische Untersuchung. Zu dieser Untersuchung zog ich es vor, eine Strecke des Canals zu entnehmen, an welchen sich ein reichliches Bindegewebe von der Umhüllung der neuen Harnröhre vorfand, um feststellen zu können, welche Verbindungen es mit derselben eingehe. Das Stück wurde in Sublimat fixirt, in Alcohol gehärtet, in toto in Alauncarmin gefärbt, in Längs- und Querschnitte zerlegt. — Auf Längsschnitten fand sich eine cavernöse Gewebsschicht, welche keine gleichmässige Vertheilung besitzt. An manchen Stellen liegen nur sehr weite Sinusräume. An anderen wieder ein wahres cavernöses, mit Trabekeln durchzogenes Gewebe zusammen mit einem feinfibrillären Gewebe, das von zahlreichen Venen durchzogen ist, die das Caliber normaler nicht überschreiten, aber der ganzen Partie ein durchlöchertes Aussehen verleihen.

Die Wände werden gestützt durch sehr feine Bindegewebsfibrillen mit spärlichen Kernen. Ein regelmässiges Endothel kleidet das innere Lumen aus. Der Vernarbungsprocess hat viele dieser Gefässe und Sinus verändert und obliterirt. — Es blieben lange Reihen und Anhäufungen von deutlich erkennbaren Endothelien mit lebhaft gefärbten Kernen zurück.

Die Gewebe sind nach allen Richtungen von Gefässen grossen Calibers durchsetzt, deren Lumen im Grossen und Ganzen sicher dem der

Hohlräume eines cavernösen Gewebes entspricht. — Nach aussen von dieser Schicht finden sich zahlreiche Bündel von Muskelfasern ohne bestimmte regelmässige Anordnung und zum Theil von dem narbigen Bindegewebe erdrosselt.

Diese musculösen Elemente mit spärlichen, schwer färbbaren Kernen scheinen ein Ueberrest der periurethralen Muskeln zu sein, welche bei dem Regenerationsprocess mit ins Gewebe eingeschlossen wurden.

Die Schleimhaut schmiegt sich dicht an das erectile Gewebe an und besitzt ein geschichtetes Plattenepithel, das zum Theil aber abgefallen ist.

Experiment VI. Junger Terrierbastard von 6 kg Gewicht. Ausgedehnte Entfernung der Harnröhre; das resecirte Stück misst 10 cm. Ein Katheter von 10 Charrière wird direct eingelegt.

An den folgenden Tagen entfernte sich der Hund den Katheter sehr häufig und zerriss die oberflächlichen und tiefen Nähte des Dammes. Man versuchte die Ränder anzufrischen und wieder zu nähen, aber es war nutzlos. Der Raum, in welchem der Katheter lag, granulirte und verschloss sich völlig, das Epithel der Cutis wurde herangezogen und bedeckte die granulirende Harnröhrenfurche.

Das Uriniren erfolgte aus einer Harnröhrenfistel, welche sich am Perineum öffnete, zunächst dem Anus, und aus welcher der Hund seinen Urin vorzüglich entleerte. Ich versuchte nun zum zweiten Mal, den Canal in der Richtung des ursprünglichen excidirten und in der Tiefe des Gewebes zu graben, welches den vom Katheter eingenommenen Raum ausgefüllt hatte, aber auch diesmal riss sich der Hund das Instrument zu wiederholten Malen heraus und das Experiment liess sich in keiner Weise brauchbar gestalten.

Experiment VII (Stadium von 22 und 47 Tagen). Bastardjagdhund von 15 kg Gewicht. Mit der im Experiment III und IV verwendeten Methode wird unter Leitung des Katheters ein 5 cm langes Stück der Harnröhre isolirt, sodann das Instrument langsam zurückgezogen und mit gebogener Scheere ein gewisses Stück des Canales entfernt. Man wollte nur ein Läppchen aus der Unterwand der Harnröhre entfernen, aber bei der Incision wurde auch die Oberwand auf eine gewisse Strecke betroffen.

Einlegen eines Verweilkatheters und Etagennaht.

Am 22. Tage entfernte der Hund den Katheter und es bildete sich ein periurethraler Abscess, welcher gespalten wurde und dann allmählich heilte. Man legte den Katheter wieder ein, und es gelang, ihn auch einige Tage zu halten. Am 30. Tage zeigte sich die Vernarbung in Gang. Die Oeffnung der Urinfistel lag an der Wurzel des Penis und machte den täglichen Katheterismus sehr schwierig. Auch die Passage des Urins war an diesem Punkte behindert und man beschloss daher, das Thier am 44. Tage durch Verbluten zu tödten.

Pathologisch-anatomischer Befund. Weichtheilwunde völlig vernarbt. Die Haut und die periurethralen Gewebe sind an die Harnröhre adhärent im Bereich ihrer Pars cavernosa, und jenseits dieser Stelle zeigt sich die Harnröhre völlig unabhängig von den Nachbargeweben. Nach Entfernung von Harnröhre und Blase wird letztere geöffnet und retrograd eine Sonde in die Harnröhre eingeführt, welche an dem Punkt

einen Widerstand fand, wo der Katheter mündete. Die Harnröhre wird mit feiner Scheere geöffnet und findet sich auf eine Strecke von 7 cm über das Normale erweitert; ihre Wand ist hier weich, zeigt Gefässinjection, die Schleimhaut ist ein wenig geröthet. An der Stelle der Excision findet sich ein neuer von schleimhautähnlichem Gewebe ausgekleideter Canal, der indess zahlreiche Falten bildet. Dies rührt davon her, dass der Hund den Katheter nicht vertrug. Der Canal war an dieser Stelle umgeben von reichlichem narbigem Bindegewebe, das ihn zu verschliessen drohte.

Histologischer Befund. Zur Verwendung kommt ein Stückchen Harnröhre, das regenerirte Partien und einen Theil normaler präexistirender Harnröhre umfasst. Färbung in toto mit Alauncarmin. — Bei schwacher Vergrösserung bemerkt man sofort den Unterschied innerhalb der cavernösen Schicht zwischen regenerirtem und ursprünglich vorhandenem Abschnitt. Im ersteren finden sich regelmässige Räume mit zarten Septen, im letzteren dagegen eine bindegewebige Grundsubstanz, in der Züge mit weiten cavernösen Räumen liegen, begrenzt von zarten Septen, ausgekleidet mit zierlichem Endothel; andere Stellen wieder, an denen die obliterirten Hohlräume vorherrschen und endlich solche, die in Obliteration begriffen sind.

Die Schleimhaut, welche auf dieser Schicht aufsitzt, beschreibt eine wellige Linie, entsprechend den Fältchen, die makroskopisch erkennbar und wahrscheinlich auf die concentrische Schrumpfung zurückzuführen sind, welche die Harnröhre während des langen Fehlens des Katheters erfuhr. Die Schleimhaut formte sich über der Wölbung des Katheters und wurde, so lange derselbe lag, von ihm gespannt gehalten. Als diese Stütze fehlte, suchte das Lumen des Canals wegen seines vorwiegend bindegewebigen Baues sich zusammenzuziehen. Die Schleimhaut wurde nun zu gross für die Auskleidung des verengerten Innenraumes und musste sich daher auf der disponiblen Oberfläche in das Innere der Harnröhre hinein in Falten abheben.

Diese concentrische Schrumpfung der Wände des Canales hat im übrigen auf die die Schleimhaut zusammensetzenden Elemente keinen schädlichen Einfluss ausgeübt. Sie besitzt ein zierliches Epithel, welches sich ununterbrochen von der gesunden Partie auf die regenerirte fortsetzt.

Experiment VIII (Stadium von 37 Tagen). Junger Wolfshund von 8 kg Gewicht. Nach Einführung eines Katheters in die Blase wird ein Abschnitt der Harnröhre am Damm freigelegt. Mit feiner Scheere wird ein Läppchen der unteren Wand von 1 cm Länge entfernt. Verweilkatheter Nr. 10 Charr. Etagennaht. Der Hund entfernte sich den Katheter durch Beissen zu wiederholten Malen; da ich zu dieser Zeit keine ununterbrochene Sorgfalt aufwenden konnte, so bildete sich in der Mitte des Scrotums ein periurethraler Abscess mit Ulceration der Haut.

Unterdessen hatte die Oeffnung, aus welcher der Katheter austrat, sich verschlossen, und es blieb nur ein kleines Loch am Damm, aus welchem Urin austrat. Ich versuchte daher ein zweites Mal die Harnröhre freizulegen. Von einem Dammschnitt aus arbeitete ich mich schichtenweise bis ins Niveau des Canales, excidirte seine Unterwand, führte eine

Sonde ein und liess sie auf retrogradem Weg den Abschnitt der Harnröhre passiren, an welchem ich das Läppchen ausgeschnitten hatte. Die Sonde trat an der Urinfistel aus, an welcher vorher der Katheter eingeführt worden war. Darauf wurde ein neuer Verweilkatheter eingeführt.

Einen Monat nach der ersten Operation war der Hund völlig geheilt. Am Damm bestand noch eine kleine Fistelöffnung infolge einer Naht, welche dazu gedient hatte, den Katheter an die Weichtheile zu befestigen.

Der Katheter wurde entfernt und dadurch die Heilung dieses kleinen Urinabscesses begünstigt, welcher sich noch zu vernarben hatte. Täglich wurde sondirt und die Bougie eine halbe Stunde liegen gelassen.

Am 37. Tage, nachdem inzwischen der Damm völlig verheilt war, wurde das Thier getödtet.

Anatomische Untersuchung. Blase klein, gefüllt. Harnröhre vollkommen normal. Die Stelle, an welcher die Entfernung aus der Wand gemacht war, lässt sich leicht an einer stärkeren Röthung der Schleimhaut erkennen. Die Oberfläche ist indessen hier glatt und spiegelnd wie die gesunde benachbarte Schleimhaut. Dem Punkt der Resection entspricht eine Verdickung der Wand, herrührend von einem reichlichen periurethralen Bindegewebe, welches dem Canal adhärirt. — Das aufgespannte Präparat wird in Alkohol eingelegt. Von dem Ganzen wird ein regenerirtes Stückchen entfernt und in Flemming'scher Lösung fixirt. Färbung der Schnitte mit Safranin.

Histologische Untersuchung. In diesem Stadium war die Regeneration des cavernösen Gewebes nicht viel behindert. Man bemerkt daher zahlreiche Hohlräume von unregelmässiger Form, einige sehr weite liegen mehrschichtig über einander. Auch in den tieferen Theilen und entsprechend mehr nach aussen gelegenen und älteren Parthien, wo das Bindegewebe dichter ist, finden sich obliterirte Sinus nur spärlich.

Die Schleimhaut zeigt sich auch in diesem Falle faltig, wahrscheinlich infolge derselben Bedingungen wie im vorhergehenden Experimente. Sie zeigt übrigens keine abnorme Veränderung; sie ist völlig wieder hergestellt, wird an ihrer Oberfläche von einem mehrschichtigen Cylinderepithel ausgekleidet.

Experiment IX (Stadium von 24 Tagen). Wächterhund von 15 kg. Nach Isolirung der Harnröhre in ihrer perinealen Portion entferne ich ein $3^1/_2$ cm langes Stück der Unterwand. Verweilkatheter von 15 Charr. Die periurethralen Muskeln werden über den Katheter zusammengelegt; Hautnaht.

Der gelehrige Hund hielt den Katheter gut. Am 20. Tag verstopfte er sich und musste gewechselt werden. Beim Versuch, einen neuen einzulegen, fand sich ein Hinderniss an der operirten Stelle und es entstand theilweises Klaffen der bereits vereinigten Weichtheile.

Man verzichtete auf den Katheterismus und liess das Thier ohne Instrument.

Nach einigen Tagen versuchte man abermals die Einführung eines hohlen Instrumentes, aber man stiess immer auf ein spornartiges Hinderniss an der Stelle der Harnröhrenverletzung. Diese Schwierigkeit beim Katheterismus war wahrscheinlich bedingt dadurch, dass das Katheterende

gegen die Ränder der in Regeneration begriffenen Harnröhrenwunde anstiess.

Aus Vorsicht verzichtete man daher auf weitere Manöver, um keine Verletzungen der Harnröhrenwand herbeizuführen, um so mehr, als der Hund sehr gut und in starkem Strahl urinirte. Am 24. Tag wurde das Thier durch Verblutung getödtet.

Anatomische Untersuchung: Die Harnröhre ist leicht für eine Sonde von 12 Charr. durchgängig. Die Operationsstelle ist völlig vernarbt, die Haut lässt sich leicht von den periurethralen Geweben losschälen und diese wieder von der Harnröhre. Das in der Unterwand der letzteren angebrachte Loch ist völlig ausgefüllt. Nach Entfernung der Blase und Harnröhre werden sie mit der Scheere an ihrer Oberfläche aufgeschnitten. Sogleich bemerkt man an der Unterwand eine elliptische, ca. 2 cm lange Einsenkung in der Mucosa. Der Gewebswall, welcher diese Einsenkung umschliesst, springt besonders an einem Punkt spornartig hervor, Diese Erhebung war der Punkt, wo der Schnabel des Katheters anstiess. Die Oberfläche der Einsenkung zeigt sich von röthlicher Farbe, glatt und schon für die blosse makroskopische Betrachtung mit Schleimhaut überzogen.

Histologische Untersuchung: Von dem im Flemming'scher Lösung fixirten Präparat wählt man zur Untersuchung ein Stück, welches theils normal, theils neugebildete Parthieen umfasst. Einbettung in Paraffin. Längsschnitt.

In diesem Stadium ist die Anordnung des cavernösen Gewebes nicht regelmässig. An einigen Stellen finden wir reichliches, narbiges Bindegewebe, welches die bereits gebildeten Hohlräume wieder verschliesst. Das Bindegewebe ist indessen sehr reich an Gefässen, die zum Theil das Fehlen cavernöser Räume ersetzen.

An anderen Stellen finden sich nur wohl entwickelte cavernöse Sinus, welche von den normalen, mit denen man sie am selben Schnitt vergleichen kann, sich in nichts unterscheiden. Der Grund für diese unregelmässige Anordnung des cavernösen Gewebes in Stellen, die reich an Hohlräumen sind und solche, in denen das Bindegewebe vorwiegt, mag an dem Entzündungsprocess liegen, welcher den Katheterisirungsversuchen folgte und die Regeneration der cavernösen Schicht in gewissem Grade störte.

Ein Factum lässt sich in diesen Fällen erheblicher Gewebsschrumpfung beobachten, die zur theilweisen Obliteration der Sinus führte. Das ist die Reichlichkeit und die beträchtliche Weite derjenigen cavernösen Räume, welche zunächst unter der Schleimhaut liegen. Es scheint, dass in diesem oberflächlichen Stratum die in Entwicklung begriffenen Sinus, welche ja nicht nach allen Richtungen von Bindegewebe umgeben werden, sich besser entwickeln konnten und so gewissermaassen durch ihre stärkere Dilatation die Obliteration der tiefer gelegenen compensirten. Nach innen von der cavernösen Schicht folgt die Schleimhaut, welche nicht mehr durch eine einfache, direct dem darunterliegendeu Gewebe aufsitzenden Epithelschicht repräsentirt wird, sondern ein intermediäres, lockeres Bindegewebe besitzt, das das Epithel vom cavernösen Gewebe trennt. Wegen dieser intermediären, lockeren Schicht hat die Schleim-

haut die Neigung, sich in das Lumen des Canales hinein in Falten zu legen; mit dieser Anordnung ähnelt sie den normalen Faltungen der Schleimhaut. Indessen liegt die Möglichkeit nicht ausser Betracht, dass dazu nur der Umstand beitrug, dass das Thier mehrere Tage vor seinem Tode ohne Katheter gelassen wurde und nun infolge des Mangels einer inneren Stütze die retractilem Gewebe zu reiche, cavernöse Schicht das Lumen des Canals concentrisch zu verengern suchte. Die Schleimhaut konnte wegen ihrer verschiedenen Structur dieser Retraction nicht folgen, wurde für die Auskleidung der verkleinerten Oberfläche nun zu gross und musste sich daher so fälteln.

Das Epithel zeigte seine Schichten mehr differenzirt: in der Tiefe Basalzellen mit grösserem verticalen als Querdurchmesser, mit ihrer grössten Oberfläche aneinander gelagert; mehr nach der Oberfläche hin rundlichere Zellen, welche nur spärliche Zeichen von Kerntheilung aufweisen.

Zahlreicher dagegen ist die Karyokinese dort, wo die Schleimhaut sich einsenkt. Infolge des verringerten Seitendruckes können die Elemente nach Belieben wachsen, vermehren sich und füllen die vertiefte Seite mit einer regelmässigen Epithelschicht aus.

Experiment X (Stadium von 79 Tagen). Bastard-Bulldogge von 10 Kilo Gewicht. Nach Isolirung der Harnröhre am Damm wird mit der Scheere ein kleines Läppchen von 2 cm aus der Unterwand ausgeschnitten. Durch eine Fistel am Damm wird ein Verweilkatheter von 10 Charr. eingelegt, der Damm mit Etagennähten geschlossen.

Der Verlauf war sehr günstig. Nach Entfernung des Katheters am 20. Tag vernarbte die Fistelöffnung, in welcher der Katheter gelegen hatte, auch, sodass die Harnröhrencontinuität völlig wiederhergestellt war.

Der Hund urinirte sehr gut. Die Sondirung mit einer Sonde von 9 Charr. gelang leicht, ohne auf ein Hinderniss zu stossen. Am 79. Tag tödtete man den Hund durch Verbluten.

Anatomische Untersuchung: Der am Perineum angelegte Weichtheilschnitt ist durch eine regelmässige, kaum sichtbare Narbe ersetzt. Die Haut und die periurethralen Gewebe sind absolut unabhängig vom Canal.

Die Harnröhre lässt sich leicht von den cavernösen Geweben isoliren, und es bleibt keine Spur davon aussen an der entfernten Parthie.

Nach Eröffnung der Harnröhre findet man auf ihrer Unterwand entsprechend dem excidirten Stück eine leiche Einsenkung der Schleimhaut in welcher die Auskleidung fehlt.

Die Farbe an der operirten Stelle und auf der übrigen Schleimhaut ist völlig normal.

Histologische Untersuchung: Zur Untersuchung wählt man einen Abschnitt des Canales, welcher regenerirte und gesunde Parthie umfasst. Härtung in Alkohol. Massenfärbung mit Alauncarmin. Einbettung in Paraffin, Längsschnitte, um den Uebergang des gesunden in den regenerirten Abschnitt zu studiren.

Bei schwacher Vergrösserung findet man die Einsenkung der Schleimhaut leicht, welche hier ihrem Bau nach von der benachbarten normalen

sich nur durch eine geringere Dicke unterscheidet. Das cavernöse Gewebe wiederholt vollkommen die Structur der benachbarten Parthieen: Weite cavernöse Räume mit zarten Maschen und einer regelmässigen Endothelauskleidung. In diesem Falle erklären die beschränkte Entfernung aus dem Canal, der völlige normale postoperative Verlauf, die lange Zeit, während welcher das Thier am Leben erhalten wurde, die vollständige Regeneration des cavernösen Gewebes und der Schleimhaut.

Experiment XI (Stadium von 19 Tagen). Junger Wächterhund von 9 Kilo Gewicht. Eine 1 1/2 cm langes, 1/2 cm breites Stück der Unterwand der Harnröhre am Damm wird excidirt. Harnröhrenepithel am Penis, durch welche ein amerikanischer Katheter von 11 Charr. eingeführt wird. Etagennaht der Weichtheile am Damm.

3 Tage nach der Operation entfernt sich der Hund den Katheter, der nun nicht erneuert wird, um die operirte Stelle nicht zu verletzen. Am 19. Tag urinirt der Hund vollkommen gut und durch die Harnröhrenmündung. Man tödtet ihn durch Verbluten.

Anatomische Untersuchung: Die Dammwunde ist fast völlig verheilt; es besteht nur noch eine kleine fistulöse, nicht tiefe Grube, welche mit der Harnröhre nicht communicirt. Die Haut adhärirt den periurethralen Geweben, dieselben sind verdickt und hängen innig mit der Harnröhre zusammen. Man entfernt den Canal, indem man ein Stück Haut und periurethrales Gewebe an ihm hängen lässt. Nach Eröffnung der Harnröhre findet sich die an der Unterwand angelegte Wunde verheilt, an ihrer Stelle eine Einsenkung der Schleimhaut von ungefähr 1 cm Länge. Der Rest des Canales und die Blase sind normal.

Mikroskopische Untersuchung: Die Längsschnitte treffen die gesunde und die regenerirte Parthie. Das cavernöse Gewebe in der regenerirten Zone zeigt sich in mehreren Schichten angeordnet. Dieselben nehmen die ganze Dicke der Media ein. In den mehr peripheren Lager des Schnittes sind die Hohlräume enger. Die oberflächlicheren haben die Weite und die Form der ursprünglichen bewahrt. Die Flächen, welche die Trabekeln einschliessen, sind nicht gleichförmig; sie sind zart und haben das gewundene Aussehen, durch welches sich die Trabekel des normalen cavernösen Gewebes auszeichnen.

Obliteration von Sinus oder Gefässen ist nirgends vorhanden. Dieselben scheinen zu dieser Zeit in der Blüthe ihrer Entwickelung zu stehen; sie haben noch nicht die antagonistische Wirkung des umgebenden schrumpfenden Gewebes erfahren. Die Hohlräume der Sinus sind mit einem zierlichen Endothel ausgekleidet. Auch die Mucosa ist völlig regenerirt. Das Epithel setzt sich regelmässig auf das Normale fort und unterscheidet sich von demselben durch eine geringere Dicke; die zelligen Elemente wiederholen die Form und die Anordnung der benachbarten, von denen sie abstammen.

Experiment XII (Stadium von 5 Tagen). Bulldogge von 20 Kilo Gewicht, bereits operirt mit Naht der Vasa deferentia. Man entfernt ein 1 cm langes Stück der Harnröhre am Damm, legt einen Katheter von einer Fistel am Penis her ein. Der Hund hielt den Katheter, bis er am 5. Tag getödtet wurde.

Anatomische Untersuchung: Die Weichtheile des Dammes unter den Nähten lassen sich mit dem Finger in der Incisionslinie trennen. In der Tiefe des Dammes findet sich die Harnröhre, welche noch nicht völlig regenerirt ist; an der Stelle des entfernten Stückchens findet sich noch eine Oeffnung, aus welcher der Katheter herausschaut.

Harnröhre und Blase werden entfernt und gegenüber der Verletzungsstelle aufgeschnitten. Die Harnröhrenschleimhaut ist zunächst der operirten Stelle etwas geröthet und geschwellt, auf eine Zone von ca. 3 cm. Die Verletzung der Unterwand hat unregelmässige und granulirende Ränder. Der Rest der Harnröhren- und Blasenschleimhaut ist normal.

Zur mikroskopischen Untersuchung entnimmt man ein Stückchen, welches den Substanzverlust einschliesst, fixirt und härtet es in Alkohol und fertigt Längs- und Querschnitte an. In der cavernösen Gewebsschicht erscheinen die Trabekel zunächst dem Substanzverlust zum grossen Theil durch den Schnitt getroffen. Ihre Wand ist deshalb an vielen Stellen unterbrochen. Kleine Blutgerinnsel, mehr oder weniger verändert, sind noch an die Ränder der Wunde adhärent, während andere die Höhlung der cavernösen Räume völlig einnehmen. Die Trabekel sind durch ein starkes, kleinzelliges Infiltrat verdickt. Auch die Sinus sind nicht thrombosirt; das Endothel ist fast völlig abgehoben und zerfallen. Eine reichliche, kleinzellige Auswanderung infiltrirt die Ränder des Substanzverlustes.

Bei starker Vergrösserung zeigen sich die Elemente fast rund oder polygonal mit feingranulirtem Protoplasma und kleinem bläschenförmigen Kern und zahlreichen Nucleolen.

Die Harnröhrenschleimhaut zeigt in der Nähe der Ränder folgende Veränderungen: Kleinzellige Infiltration, welche das Epithel abgehoben und auseinandergesprengt hat. Nur an entfernteren Stellen findet sich davon noch ein Rest, die übrigen Schichten der Schleimhaut von einander wegen der beträchtlichen kleinzelligen Infiltration wenig zu unterscheiden.

Experiment XIII (Stadium von 13 Tagen), Bastardsetter von 10 kg. Wie beim Experiment XII wird ein 1 cm langes Stück der Unterwand entfernt. Nach einigen Tagen gelingt es dem Hund, den Katheter herauszuziehen; er urinirte aus der Dammwunde, welche sich an verschiedenen Stellen spontan geöffnet hatte. Es gelang aber, einen anderen Katheter einzulegen, welcher bis zum 13. Tag, an welchem das Thier getödtet wurde, liegen blieb.

Anatomischer Befund. Am Damm findet sich eine granulirende Oeffnung von 3 cm Tiefe in den Weichtheilen; sie communicirt nicht mit der Harnröhre. Die Haut ist den periurethralen Geweben und diese wieder der Harnröhre adhärent. Harnröhre und Blase werden herausgenommen und längsgeöffnet. Sofort kann man die regenerirte Parthie an einer lebhaften blutigrothen Färbung der Schleimhaut erkennen. Die Oberfläche der Schleimhaut scheint sich wiederhergestellt zu haben, indessen besteht noch eine leichte Einsenkung der Oberfläche.

Mikroskopische Untersuchung. Das regenerirte Stück Urethra wird in Flemming's Lösung fixirt und in Längs- und Querschnitte zerlegt.

Bei schwacher Vergrösserung sieht man, dass der Aushöhlung der

Oberfläche des Präparates eine gleichmässige Verdünnung aller die Wand zusammensetzenden Schichten entspricht.

Die Dicke der Trabekel hat sich infolge der Resorption des kleinzelligen Infiltrates verringert. Das cavernöse Gewebe zeigt eine geringere Zahl von neugebildeten Hohlräumen, als es die Norm ist, während die Dicke der Trabekel etwas vermehrt ist, da die kleinzellige Infiltration noch nicht völlig resorbirt ist.

Auch in diesem Versuch liegen in den äussersten Schichten der neugebildeten Parthie venöse, nicht sehr weite Räume; nach der Oberfläche hin aber nehmen dieselben eine über die Norm gehende Weite an.

Die Sinus in der ursprünglichen Parthie besitzen zarte, gewundene, unregelmässig angeordnete Scheidewände. An der regenerirten Partie sind die Scheidewände dichter; die von ihnen umschlossenen Hohlräume gleichmässiger, und erscheinen an manchen Stellen wie eine einfache Spalte. Aber auch in diesen ist ein Endothel mit deutlichem Kern vorhanden.[1])

Experiment XIV (Stadium von 15 Tagen), Bastardjagdhund von 10 kg Gewicht. Operation wie im vorhergehenden Falle. Verweilkatheter. Der Hund hält den Katheter regelmässig, am 15. Tag wird er getödtet. — Der makroskopische und mikroskopische Befund unterscheidet sich nicht von dem des vorhergehenden Falles.

Experiment XV (Stadium von 4 Tagen), Bastardsetter, von 10 kg Gewicht, bereits mit Resection und Naht der Vasa deferentia operirt.

Man entfernt ein Stück der Harnröhrenunterwand von ca. 5 cm Länge. Die urethralen Muskeln werden über den Verweilkatheter herübergenäht. Der Hund hält den Katheter regelmässig. Am 4. Tag wird er getödtet.

Anatomische Untersuchung. Nach Eröffnung der Harnröhre an ihrer Oberwand erscheint die Verletzung umgeben von einem Abschnitt gerötheter Schleimhaut. Die Ränder sind unregelmässig und geschwellt. Das Stück wird zum Zweck der Untersuchung in Flemming'scher Lösung fixirt, in Alkohol gehärtet und in Paraffin eingebettet; Längs- und Querschnitte.

Das cavernöse Gewebe zeigt zunächst der Verletzungsstelle die Trabekel unregelmässig getroffen. An einigen Stellen verdeckt die Anwesenheit eines Blutextravasates die feineren Veränderungen. Auf einen gewissen Abschnitt zunächst den Rändern der Verletzung der Harnröhre sind die Hohlräume des cavernösen Gewebes völlig thrombosirt. Die Septen haben infolge eines reichlichen kleinzelligen Infiltrates an Dicke zugenommen. Der Raum der Höhlungen ist dadurch stark eingeengt.

Durch die starke Leukocytenauswanderung aus den Gefässen ist die Structur der der Verletzung zunächst liegenden Trabekel verwischt. Die Kerne der fixen Zellen des Bindegewebes und der Muskelfasern sind zum Theil von ihnen verdeckt, das Endothel zum Theil verloren gegangen.

---

1) Die Schleimhaut besitzt an der Stelle der Neubildung ein Epithel, welches sich vom ursprünglichen Harnröhrenepithel durch eine geringere Zahl seiner Schichten unterscheidet.

An Stellen, welche ganz am Rande der Verletzung liegen, ist überhaupt die Structur des ursprünglichen Gewebes nicht mehr zu erkennen; statt dessen findet man ein starklichtbrechendes Gewebe von gelatinösem Aussehen aus weissen und rothen extravasirten Blutkörperchen zusammengesetzt, die in einem feinen Reticulum von Capillarschlingen liegen.

Bei starker Vergrösserung sind die Wanderzellen fast rund oder polygonal mit feingranulirtem Protoplasma, kleinem und bläschenförmigem Kern, einige mit Chromatinfäden. Die Harnröhrenschleimhaut ist stark von Leukocyten infiltrirt, das Epithel in der Nähe der Ränder der Verletzung, und auch an entfernteren Stellen abgehoben. An der Stelle der Läsion selbst sind die oberflächlichen Schichten in ausgedehntem Maasse zu Grunde gegangen. An einigen Stellen haben die stark gekörnten Epithelzellen ihr normales Aussehen verloren und sind einer fortgeschrittenen körnig-fettigen Degeneration zum Opfer gefallen.

Die Anfänge einer Regeneration der Epithelzellen finden sich in den tieferen Lagen der übriggebliebenen Epithelien, wo sich zahlreiche Kerne im Stadium der indirecten Kerntheilung finden.

Experiment XVI (Stadium von 10 Tagen), kleiner Wächterhund, von 6 kg Gewicht. Aus der Unterwand der Harnröhre wird 1 cm entfernt. Verweilkatheter. Das Thier wird am 10. Tage getödtet.

Nach Isolirung der Urethra wird sie der Länge nach aufgeschnitten und dabei die Verletzung, welche noch nicht vernarbt ist, halbirt. Zunächst der Operationsstelle findet sich ein weiches, gelatinöses Gewebe, welches die Dicke der Harnröhrenwand auf das dreifache vermehrt. Die Ränder der Verletzung sind geröthet, aber regelmässig, verdickt und mit einem spiegelnden Ueberzug bedeckt, welches wie Epithel aussieht, das continuirlich die Ränder überzieht. Letztere haben die Neigung, sich aus der Harnröhre auszukrempeln.

Histologische Untersuchung. Fixirung mit Flemming'scher Lösung. Färbung der Schnitte mit Safranin. Längs- und Querschnitte. An den Rändern der Verletzung findet sich ein junges Bindegewebe mit in Resorption begriffenen Coagulis. Die cavernösen Räume zunächst der Verletzung sind besser sichtbar, ihre Trabekel hier und da kleinzellig infiltrirt.

Die Harnröhrenschleimhaut an den Rändern beginnt dieselben mit Epithel zu überziehen, von den präexistirenden im geschichteten Plattenepithel, von den gesunden Partien aus, pflanzt sich ein solches fort, aber mit weniger zahlreichen Schichten; und an den Stellen, welche von seinem Ursprung am weitesten liegen, beschränkt es sich auf ein einfaches Plattenepithellager. Auch die Parthie der Ränder, welche die Neigung hat sich umzukrempeln, ist völlig epithelisirt.

Experiment XVII (Stadium von 10 Tagen). Setter von 5 kg Gewicht.

Von der unteren Wand wird ein 2 cm langes Stück entfernt und ein Verweilkatheter eingelegt, am 10. Tag das Thier getödtet. In der Harnröhre zeigt sich der Substanzverlust sehr verkleinert, seine Ränder abgerundet; sie haben die Neigung, sich nach aussen umzukrempeln. Die periurethralen Gewebe hängen innig mit der Harnröhre zusammen. — Die

Schleimhaut der Harnröhre zeigt eine circumscripte Röthung an der Stelle der Verletzung; der Rest des Canales ist normal. Das Stück wird als makroskopisches Exemplar aufbewahrt.

Experiment XVIII (Stadium von 58 Tagen). Bastardsetter von 15 kg. — Ein vollständiges Stück des bulbocavernösen Abschnittes der Harnröhre von 5 cm Länge wird resecirt. — An den erstfolgenden Tagen gelingt es dem Hund mehrere male den Katheter herauszuziehen. Die Dammwunde heilte, aber es entstand eine unüberwindliche Verengerung der Harnröhre. — Der bulbocavernöse Abschnitt der Harnröhre wird zum zweiten Mal freigelegt; an Stelle der entfernten Harnröhre findet man einen strangartigen Nebenast des obliterirten Gewebes. Dieses Gewebe wird auf eine Länge von 6 cm ausgeschnitten, so dass man sich unter denselben Bedingungen befand, wie bei der ersten Operation. Die gesunde Harnröhre wird dabei freigelegt. — Ein Verweilkatheter wird in sie eingelegt, welcher wie gewöhnlich eingeführt und fixirt wird in einer an der Wurzel des Penis angelegten Fistel. Es gelingt ihn während der ganzen Zeit liegen zu halten, unter wiederholtem Wechseln. Am 58. Tag tödtet man das Thier durch Verbluten.

Anatomischer Befund. Der am Damm angelegte Substanzverlust ist völlig vernarbt. Die Haut an der Operationsstelle ist frei auf den unterliegenden Geweben verschieblich. Es besteht eine Verdichtung im lockeren periurethralen Zellgewebe. Die Muskeln, welche die Harnröhre umgeben, lassen sich nicht leicht ablösen. Nach Eröffnung der Harnröhre zeigt die letztere sich als ein von den Weichtheilen des Dammes wohl trennbarer Canal. In der offenen Röhre findet sich der Substanzverlust regenerirt, und zwischen den beiden Stümpfen des resecirten Canales liegt ein Stück neugebildeter Harnröhre, welche sich von der benachbarten nicht unterscheidet. Auch die Schleimhaut ist röthlich und geballt mit jenen Falten, welche auf der Oberfläche leicht vorspringen.

Mikroskopischer Befund. Das Stück wird in Flemming'scher Lösung fixirt; in toto mit Alauncarmin gefärbt, in Längs- und Querschnitte zerlegt.

Die Längsschnitte des neugebildeten Abschnittes lassen in der Schicht des cavernösen Gewebes zahlreiche, sehr weite, von zarten Scheidewänden begrenzte Hohlräume erkennen. Letztere sind rundlich und ellipsoid und besitzen also die unregelmässige Gestalt nicht, welche für die der normalen Harnröhre charakteristisch ist. — Das Endothel, welches sie auskleidet, ist durch grosse lebhaft gefärbte Zellkerne ausgezeichnet. Die Schleimhaut besitzt ein regelmässiges Epithel, welches sich in das des ursprünglichen Canales fortsetzt und den Charakter eines geschichteten Plattenepithels besitzt. Die Differenz zwischen der ursprünglichen und der neugebildeten Harnröhre besteht also nur in der verschiedenen Weite des Lumens der cavernösen Räume, und während dieses Gewebe in der normalen Harnröhre in directen Contact mit der Submucosa tritt, ist es in der neugebildeten durch einen Streifen recht lockeren Bindegewebes davon getrennt. In den Maschen dieses Gewebes finden sich zahlreiche weite, venöse Gefässe vor, welche die Eigenthümlichkeit besitzen, an Weite zuzunehmen, je weiter sie von der freien Oberfläche der Schleimhaut entfernt liegen. Dieser allmähliche Uebergang von Gefässen von

wenig über normaler Weite in cavernöse Sinus im wahren Sinne des Wortes macht den Eindruck, dass erstere das Anfangsstadium letzterer darstellen.

Experiment XIX (Stadium von 52 Tagen). Junger Terrier von 9 kg Gewicht. — Nach den oben beschriebenen Regeln wird ein 5 cm langer Abschnitt der Harnröhre in der Pars bulbosa und cavernosa entfernt und ein Verweilkatheter eingelegt, während die Dammweichtheile mit Etagennähten vereinigt werden. Der Hund behält den Katheter 8 Tage lang ohne Unterbrechung. Danach war er im Stall nicht zu finden. Mit grossen Schwierigkeiten gelang es einen anderen in die Blase einzuführen, welche ca. 20 Tage geblieben ist.

Nach völliger Verheilung der Weichtheilwunde wurde nunmehr der Katheter entfernt und der Canal täglich katheterisirt. Die Urinfunction geht vollkommen vor sich.

Am 52. Tage wird das Thier getödtet. Man findet den verschwundenen Katheter zusammengeschlungen und mit Kalk incrustirt in der Blase.

Der makroskopische und mikroskopische Befund gleicht dem des vorhergehenden Experimentes vollkommen.

Experiment XX. Pudel von 9 kg Gewicht. Man nimmt eine Resection von 4 cm Länge aus der Pars bulbosa und membranacea vor. Verweilkatheter; Etagennaht. — Nach 4 Tagen entfernt der Hund sich das Instrument und man überlässt ihn sich selbst, um den Ausgang zu verfolgen und ein Präparat mit Verengerung der Harnröhre zu gewinnen. Die Urinentleerung wird immer schwieriger und der Hund daher nach 8 Tagen getödtet.

Anatomischer Befund. Am Damm besteht eine fistulöse Bucht, welche mit den periurethralen Geweben communicirt und vielleicht auch mit dem centralen Stumpf der Urethra; diese letztere Verbindung lässt sich aber nicht mit Sicherheit nachweisen.

Nach Entfernung von Harnröhre und Blase führt man in die erstere eine Bougie ein, welche an dem Punkt einen Widerstand findet, wo die Resection eines Stückes stattgefunden hatte. Dort findet sich ein Strang von fibrösem Aussehen, welcher die beiden Stümpfe verbindet. — Die Blase ist stark ausgedehnt und hier und da mit puriformem Exsudat belegt.

Histologischer Befund. Der Strang, welcher an Stelle der Harnröhre sich vorfindet, wird in Alcohol fixirt und gehärtet, und in Querschnitte zerlegt. Er zeigt sich zusammengesetzt aus einer bindegewebigen Grundlage mit zahlreichen weiten Gefässen; einige der letzteren sind in Obliteration begriffen. Keine Spur von einem Lumen.

Die Weite der Gefässe in dieser Schicht lässt an ihre Herkunft aus denen der cavernösen Schicht des Harnröhrenstumpfes denken, welche in diesem der durch den Katheter gebildeten Stütze entbehrenden Falle ohne bestimmte Anordnung wuchsen.

Experiment XXI (Stadium von 8 Tagen). Bastardwächterhund von 12 kg Gewicht. Ein $1^1/_2$ cm langes Stück der Unterwand wird excidirt. Es entsteht dadurch ein elliptisches Loch, aus welchem der Katheter herausschaut, der an der Peniswand in eine dort angelegte Harnröhrenfistel eingeführt ist. Etagennaht der periurethralen Muskeln und der Haut.

Der Hund entfernt sich den Katheter nach 6 Tagen. Um ein Stadium von nur wenig Tagen zu haben, liess ich ihn nun ohne Katheter, ohne die Gefahr einer Stenose zu scheuen. Weitere 3 Tage, während deren das Thier am Leben blieb, urinirte es gut; der Urin floss theilweise aus einem noch nicht völlig verheilten Gang, der sich am Damm gebildet hatte, theilweise aus der Fistel am Penis.

Am 8. Tage wurde der Hund getödtet.

Anatomische Untersuchung. Der Substanzverlust am Damm ist fast völlig vernarbt. Im Centrum desselben findet sich noch eine trichterförmige Oeffnung, mit röthlichen Granulationen umgeben. Die hier eingeführte Bougie dringt in die Urethra ein.

Die Haut ist mit den darunterliegenden Geweben verwachsen, welche mit der Harnröhre eine Masse zu bilden scheinen. — Vorsichtig wird das Stück entfernt, wobei die trichterförmige Oeffnung an den Weichtheilen hängen bleibt. Eine Isolirung dieses Ganges würde ausserdem infolge der festen Adhäsionen, welche ihn an die Urethra befestigen, unmöglich gewesen sein. Die Harnröhre wird an ihrer Oberfläche, gegenüber der Verletzungsstelle, geöffnet und findet sich, besonders entsprechend der Stelle geröthet, wo jene liegt, noch nicht völlig vernarbt. In der Nähe des Substanzverlustes der Harnröhre liegen hier und da punktförmige und auch einige streifige Blutungen.

Der Rest der Harnröhre und die Blase sind gesund.

Histologischer Befund. Das Stück wird in eine aus 10 Theilen Müller'scher Flüssigkeit und 2 Theilen 1 proc. Osmiumsäure gebildete Fixationsmischung eingelegt. Härtung in Alcohol. Quer- und Längsschnitte, welche die Ränder des Substanzverlustes treffen.

Der mikroskopische Befund unterscheidet sich nicht von dem im Stadium von 10 Tagen (Experiment XVI).

Infolge der in der angegebenen Flüssigkeit erreichten schnelleren Fixation fanden sich die regenerirten Epithelien besser conservirt, besonders an der Stelle, welche die Schleimhaut da bedeckt, wo sie aus dem Substanzverlust sich nach aussen krempelt.

Experiment XXII (15 Tage). Junger Wächterhund von 8 kg Gewicht. — Ein 4 cm langes Stück Harnröhre wird von den Schwellkörpern abgelöst, darauf resecirt. — Die beiden übrig bleibenden Stümpfe entfernten sich beträchtlich von einander. Ein Verweilkatheter wird eingelegt. Etagennaht des Dammes. Der Hund lässt den Katheter liegen; derselbe functionirt aufs beste. — Am Damm öffnete sich eine Strecke der genähten Wunde und liess den Urin zum Theil hindurchtreten.

Am 8. Tage wird das Thier getödtet.

Anatomischer Befund. Dammwunde nur zum Theil vernarbt. — An ihrem hinteren Winkel findet sich ein mit guten Granulationen ausgekleideter Gang, welcher bei der Sondirung sich mit der Harnröhre zusammenhängend erweist. Die Harnröhre wird da frei präparirt, wo ein Stück von ihr entfernt worden war. Das Granulationsgewebe, welches die operirte Parthie umgiebt, lässt man in situ. Harnröhre und Blase werden zusammen mit den ihnen adhärenten neugebildeten periurethralen Geweben entfernt.

Die Harnröhre wird an ihrer Oberwand eröffnet; es findet sich die Continuität des Canales durch ein Gewebe hergestellt, das wie Granulationsgewebe aussieht, sehr reich an Gefässen ist und sich über das Katheterrohr modellirt hat. Am centralen Ende des neugebildeten Rohres hat seine Oberfläche ein weniger gefälteltes Aussehen, als die benachbarte Mucosa.

Die Schleimhaut der beiden Resectionsstümpfe endet nicht scharf an dem neuen Canal, welcher sie vereinigt, sondern hat sich vorgeschoben, um so den neuen Harnröhrencanal auszukleiden, und verliert sich unmerkbar an seiner Oberfläche.

Histologischer Befund: Das an die ursprüngliche Harnröhre grenzende neugebildete Stück wird in der auch in den vorhergehenden Versuchen verwandten Flüssigkeit fixirt. Härtung in Alcohol, Längsschnitte, welche die gesunde und die regenerirte Parthie treffen.

Die Schicht cavernösen Gewebes, welche in der ursprünglichen Parthie liegt, ist nur zum Theil durch die Verdickung der stark mit Leukocyten infiltrirten Trabekel und durch die Anwesenheit einiger Thromben, die noch hier und da einen Hohlraum ausfüllen, verändert.

Von diesem ursprünglichen, mehr oder weniger veränderten Abschnitt gelangt man zum neugebildeten, wo sich ein junges, zellreiches Bindegewebe vorfindet, welches von zahlreichen venösen Hohlräumen durchsetzt wird. Dieselben besitzen rundliche Form, sind von Trabekeln begrenzt, deren Dicke die der normalen übertrifft und die von einen regelmässigen Endothel bedeckt sind.

Je mehr man sich von dem Stumpf der Harnröhre entfernt, um so mehr vermindert sich die Weite dieser Räume.

Diese Strecke jungen, cavernösen Gewebes dient der Schleimhaut als Unterlage, welche sich von den gesunden Parthieen aus über sie fortsetzt und sie überzieht. Man sieht daher von den gesunden Stellen zu den regenerirten ein geschichtetes Plattenepithel sich verbreiten, und von diesem wieder ein niedrigeres Epithel ausgehen, welches immer mehr an Dicke abnimmt, je mehr man sich von dem Punkte entfernt, von dem es herstammt, bis es zuletzt sich auf eine einzige platte Epithelschicht beschränkt, deren Zellen von vorne gesehen länglich erscheinen.

Experiment XXIII (15 Tage). Bastardjagdhund von 12 Kilo Gewicht. Isolirung der Harnröhre auf ca. 5 cm von den Schwellkörpern und Resection wie im vorhergehenden Fall. Verweilkatheter. Etagennaht. Die Wunde öffnete sich an den folgenden Tagen, um Blut, das sich unter der Haut angesammelt hatte, und einen Theil des Urins hindurchzulassen.

In wenig Tagen aber schloss sich der Fistelgang und der Hund urinirte ausschliesslich durch den Katheter. Am 15. Tage wurde er getödtet.

Anatomische Untersuchung: Haut ist mit den darunterliegenden Schichten verwachsen. Das periurethrale Bindegewebe bildet an der Operationsstelle eine gleichmässige Masse, welche die beiden Stümpfe vereinigt und unmerkbar von da auf die gesunde Harnröhre übergeht.

Nach Eröffnung des Canales fällt sofort die Resectionsstelle in die Augen infolge einer lebhafter rothen Farbe, welche sie von dem nur rosigen Colorit der normalen Schleimhaut unterscheidet. Die Länge dieses Abschnittes beträgt ungefähr $2^1/_2$ cm; es hat also eine Annäherung beider Stümpfe stattgefunden. Die Oberfläche zeigte die Weite und die Form der gesunden Harnröhre; es bestehen keine Unebenheiten, nur das gefältelte Aussehen wie bei der benachbarten Schleimhaut.

Histologische Untersuchung: Es werden Längsschnitte angelegt, welche normale und regenerirte Harnröhre in sich fassen.

Das cavernöse Gewebe zeigt sich in diesem Stadium mehr als bei dem vorhergehenden Versuche entwickelt. Seine Hohlräume sind weiter und die grösste Länge ihres Durchmessers ist auf Kosten des Trabekelgewebes zu setzen, dessen Maschen zu dieser Zeit zart und runder sind. In ihrem Aufbau dominiren die feinen Bindegewebsfasern über die polymorphen zelligen Elemente, aus welchen die Trabekel im Stadium vom 8. Tag wesentlich zusammengesetzt waren.

Das Epithel der gesunden Schleimhaut beginnt den neuen Canalabschnitt zu überkleiden, und infolge der lebhaften Zellproliferation zeigt sie sich auch nach der Zahl der Zellschichten der normalen Schleimhaut gleich.

Schlusssätze.

Die praktische Verwendung dieses markanten Regenerationsvermögens, welches ich für die Harnröhre nachgewiesen habe, behalte ich mir vor, detaillirt zu erörtern, sobald ich eine andere Versuchsreihe über die Bildung einer neuen Harnröhre abgeschlossen haben werde. Letztere würde in Betracht kommen bei Fällen chirurgischer Amputation des Penis, bei verbrecherischen Verstümmlungen, sowie in manchen Fällen höherer Grade von Hypospadie.

Aus den oben mitgetheilten Experimenten lassen sich folgende Schlüsse ziehen:

1. Man kann experimentell die Regeneration eines mehr oder weniger grossen Abschnittes der Harnröhre erzielen.

2. Die Wandschichten, welche sich dabei regeneriren, sind die Schleimhaut und die cavernöse Gewebsschicht; eine Regeneration der Muscularis lässt sich nicht in der gleichen Weise beobachten.

3. Die Regeneration geht von den restirenden Stümpfen der Harnröhre aus, welche proliferiren und sich über der vom Katheter gebildeten Unterlage modelliren.

4. Die Regeneration des cavernösen Gewebes beginnt mit der Proliferation der Endothelien, welche die

Hohlräume auskleiden, die bei der Entfernung eines Harnröhrenabschnittes eröffnet wurden. Sie überziehen die neuen Hohlräume, welche sich im Granulationsgewebe sinusartig bilden. Möglich erscheint auch, dass das cavernöse Gewebe sich auf dem Wege der Bildung von Endothelknospen regenerirt. Letztere schlagen dann analoge Wege ein wie bei der Gefässneubildung.

5. In dem cavernösen Gewebe erreichen die Sinus bei ihrer Neubildung zuerst ihre grösste Weite zwischen dem 15. und 30. Tag, um sodann infolge der Schrumpfung des umgebenden Bindegewebes eine Verminderung ihres Lumens zu erfahren. Völlige Obliteration ist aber eine Ausnahme.

6. Von dem geschichteten Plattenepithel der Resectionsstümpfe pflanzt sich in der ersten Zeit ein einschichtiges Epithel fort, welches die neugebildete cavernöse Schicht überzieht. Sehr bald aber beginnt eine lebhafte Kerntheilung und Zellvermehrung und es entsteht dadurch ein mehrschichtiges Epithellager.

7. Die Regeneration der verschiedenen die Harnröhre zusammensetzenden Schichten ist aber abhängig von dem Reactionsprocess, welcher nach der Operation auftritt; je geringer die folgende Entzündung ist, um so rascher wird sie beendet und hört auf.

8. Pflanzt man einen kleinen Harnröhrenstumpf in einen künstlichen unter der Haut geschaffenen Canal, so vergrössert er sich und kleidet die innere Wand des neuen Ganges aus; man kann so künstlich eine völlig neue Harnröhre schaffen, welche nach Structur und Function an die normale erinnert und sie ersetzen kann.

9. Die Schichten der Harnröhrenwand, welche als Auskleidung des neuen Canals in ihn vorwärtsgewachsen sind, sind Schleimhaut und cavernöse Schicht, während die Muscularis sich nicht betheiligt.

XVI.

Ueber traumatische Epiphysenlösungen.

Von

Dr. Oscar Wolff,

Assistenzarzt an der chirurgischen Abtheilung des Kölner Bürgerhospitals
(Geheimrath Prof. Dr. Bardenheuer).

(Mit 32 Abbildungen.)

Auf der chirurgischen Abtheilung des Kölner Bürgerhospitals ist für Frauen und Männer je eine besondere Abtheilung eingerichtet, in welcher nach der Bardenheuer'schen Extensionsmethode ausschliesslich Fracturen stationär behandelt werden. Die Männerabtheilung hat 60 Betten, die in der Regel alle belegt sind, die Frauenabtheilung 10—15, je nach Bedarf. Diese sogenannte „Fracturenstation" habe ich von April 1897 bis jetzt, 2½ Jahre als Assistenzarzt geführt, also zu einer Zeit, in der sich das Röntgenverfahren von seinen ersten Anfängen an bis zu seiner jetzigen Leistungsfähigkeit entwickelt hat. Es lag nahe, dass gerade auf dem Gebiet der Knochenbrüche wesentliche Vortheile von der neuen Entdeckung erwartet wurden. Wenn der Erfolg, was die Heilung der Fracturen anlangt, unsere Erwartungen auch nicht so ganz befriedigt hat — trotz des Röntgenbildes kommen Heilungen mit Dislocation noch ebenso gut vor, wie früher — so haben sich doch, was die Diagnostik der Fracturen anlangt, sehr interessante neue Thatsachen ergeben. Die Diagnostik der Knochenbrüche ist in erster Linie gefördert worden.

Von all dem Interessanten, was sich uns geboten hat, will ich hier nur ein Kapitel herausnehmen, die traumatischen Epiphysenlösungen.

Da die Epiphysenlinien nur während der Zeit des Wachsthums existiren, so stellt die Lösung derselben eine Verletzung dar, welche lediglich auf die Wachsthumsperiode beschränkt ist. Einzelne Epiphysen verknöchern früh; die Epiphyse des Epicondylus externus am unteren Humerusende steht vom 8. Jahre ab mit der Rotula in knöcherner Verbindung, die Epiphysen von Rotula und Trochlea untereinander vom 13. Jahre ab; hier können Lösungen nur bis zu dieser

Zeit vorkommen. In der Regel ist die Ossificirung zwischen Epiphyse und Diaphyse aber erst mit Abschluss des Wachsthums, mit 18 Jahren erreicht. Die Wachsthumslinie liegt um so weiter vom Gelenkende des Knochens entfernt, je jünger das Individuum ist, um so näher dem Gelenk, je älter dasselbe. Ihr Zusammenhang mit der Diaphyse ist lockerer, weniger widerstandsfähig, als der Zusammenhang der Diaphysentheile unter sich. Es ist daher erklärlich, dass eine directe oder indirecte Gewalt, welche, je nach dem Alter des Betroffenen, in grösserer oder geringerer Entfernung vom Gelenkende den Knochen angreift, an der schwächsten Stelle — der Epiphysenlinie — zur Wirkung kommt. Beim Erwachsenen würde eine Fractur entstehen, beim Kinde entsteht statt der Fractur die traumatische Epiphysenlösung, zwar nicht immer, aber doch mit Vorliebe. Das Röntgenverfahren hat uns über die Häufigkeit der Epiphysenlösung im Verhältniss zum Diaphysenbruch werthvolle Aufschlüsse gegeben, indem es zeigte, dass die erstere weit häufiger ist, als allgemein angenommen wird. Bevor wir uns der Tabelle zuwenden, noch eine kurze Bemerkung über das Material, dem dieselbe entnommen. Alle complicirten Fracturen sind fortgelassen, nur subcutane nicht complicirte in Betracht gezogen, und zwar nur diejenigen Fracturen und Epiphysenlösungen, welche Humerus, Radius und Ulna, Femur, Tibia und Fibula — die grossen Knochen der Extremitäten — betreffen. In den 2½ Jahren wurden im Ganzen 525 solche Fracturen behandelt, welche sich vertheilen:

auf den Humerus (Fract. colli anatomici,
Fract. colli chirurgici,
Fractur des Schaftes,
Fract. supracondylica,
Fractur der Condylen),
auf den Radius (Fract. capituli radii,
Fractur des Radiusschaftes,
Fract. radii typica),
auf die isolirte Fractur der Ulna,
auf die Fractura antibrachii,
auf das Femur (Schenkelhalsbruch,
Bruch des Schaftes,
Bruch der Condylen,
auf die Tibia,
auf die Fibula,
und auf den Unterschenkel (Flötenschnabelbruch und
Malleolenbruch).

Nur diese Fracturen sind in Betracht gezogen, alle übrigen — (Fract. costarum, columnae vertebralis etc.) sind fortgelassen, da sie zum Vergleich der Häufigkeit der Diaphysenbrüche mit der Epiphysenlösung am selben Knochen nicht herangezogen werden können.

Von den 525 Brüchen fallen 424 auf die Zeit jenseits des 18. Jahres, also auf eine Zeit, wo keine Epiphysenlinien mehr bestehen. 121 betreffen die Wachsthumsperiode. Wie ein Blick auf die Tabelle zeigt, entsprechen diesen 121 Diaphysenbrüchen nicht weniger wie 34 Epiphysenlösungen. Das Verhältniss der Epiphysenlösung zum Diaphysenbruch in der Wachsthumszeit stellt sich wie 1:4.

Zeit des Wachsthums vom 1.—18. Jahre.

Epiphysenlösungen:		Diaphysenbrüche:	
Obere Humerusepiphyse	5	Humerus, obere Hälfte	7
Untere Humerusepiphyse	7	Humerus, untere Hälfte	37
Epicondylen	6	Epicondylen	0
Untere Radiusepiphyse	5	Radius, untere Hälfte	16
Untere Epiphyse von Radius u. Ulna	1	Antibrachium	21
Femurhalsepiphyse	2	Schenkelhals	0
		Femur, obere Hälfte	12
Untere Femurepiphyse	1	Femur, untere Hälfte	9
Untere Tibiaepiphyse	7	Tibia, untere Hälfte und Malleolen	19
Summa:	34	Summa:	121

Weiter ergiebt sich aus der Tabelle, dass im jugendlichen Alter die Verletzung des Ellenbogens unter den Knochenverletzungen am häufigsten ist. Zu 37 Fracturen, supra- und intracondylica, kommen 13 Epiphysenlösungen (6 mal die Epicondylen, 6 mal die ganze untere Humerusepiphyse, 1 mal die Epiphysen von Rotula und Epicondylus externus). Was die Häufigkeit der Epiphysenlösungen für sich betrifft, so steht der Ellenbogen mit der Zahl 15 obenan, die untere Tibiaepiphyse folgt mit 7, die obere des Humerus und die untere des Radius mit je 5, während die übrigen nur 1 oder 2 mal constatirt sind.

Der Ansicht, dass die Epiphysenlösungen meistens durch indirecte Gewalt bedingt werden, können wir auf Grund unserer Beobachtungen nicht beitreten. Im Gegentheil, gerade die directe Gewalt — Fall auf den Ellenbogen, Fall auf die Schulter, Stoss gegen den Oberschenkel — führt zur Verletzung, wie sich bei der Bespre-

chung der einzelnen Fälle ergeben wird. Directe Gewalt ist die Regel, indirecte Gewalt die Ausnahme.

Was die Diagnose anlangt, so hat die Epiphysenlösung viele Symptome mit dem Diaphysenbruch gemeinschaftlich, sie hat aber auch manche Eigenthümlichkeiten, die mehr oder weniger charakteristisch für die Verletzung sind. Aus anatomischen Gründen findet sich in der Regel keine besonders grosse Verstellung zwischen Apophysenfragment und Diaphysenfragment. Das Periost steht mit den Knorpelscheiben der Wachsthumslinie in besonders innigem Contact, so dass von manchen eine Zerreissung des Periosts in der Gegend der Epiphyse überhaupt geleugnet wird. Die Grenze zwischen Epiphyse und Diaphyse ist ferner niemals eine glatte Fläche; warzenförmige Höcker wachsen von der Epiphyse nach der Diaphyse hinein, so dass die Berührungsflächen beider uneben, fast verzahnt sind. Beide Umstände, Festigkeit des Periosts und Verzahnung der Berührungsflächen erschweren selbstverständlich das Zustandekommen einer Verschiebung, ohne sie indessen unmöglich zu machen. Besonders bei der Epiphysenlösung am unteren Oberschenkel kann eine ganz colossale Verschiebung der Fragmente eintreten; eine nicht unbedeutende Verschiebung ist bei der oberen Epiphyse des Humerus die Regel, während an der unteren Tibia eine Dislocation entweder ganz zu fehlen oder nur geringfügig zu sein pflegt.

Die Nähe der Gelenke — besonders im späteren Kindesalter verläuft die Wachsthumslinie ganz nahe am Gelenk —, macht es erklärlich, dass beim ersten Anblick der Epiphysenverletzung der Haemarthros im Vordergrunde des Bildes steht. Der Gelenkerguss kommt entweder selbständig zu Stande, weil dieselbe Verletzung neben der Epiphysenlösung durch directe Contusion des Gelenkes denselben bedingt, oder aber im Zusammenhang mit der Verletzung der Wachsthumslinie, sei es, dass von ihr aus Fissuren sich ins Gelenk fortsetzen, oder sei es, dass die Linie selbst zum Theil intraarticulär verläuft und verletzt ist, wie z. B. beim Ellenbogen. Die Wachsthumslinie zwischen Rotula und Trochlea verläuft hier intraarticulär, eine Verletzung derselben muss die Blutung ins Gelenk herbeiführen. Ist die Verschiebung gering, die Verzahnung der Bruchflächen nicht ganz aufgehoben, so kann auch die abnorme Beweglichkeit keine grosse sein. Dementsprechend wird der Nachweis dieses Symptoms an der unteren Tibia selten gelingen, am oberen Humerus, am unteren Humerus, am unteren Femur die Regel sein.

Infolge der knorpeligen Beschaffen- heit der Epiphysenlinie wird das Reibegeräusch, das beim Verschieben der Fragmente entsteht,

dumpfer und weicher sein, als bei Diaphysenbrüchen, und gerade die Weichheit der Crepitation gilt als charakteristisches Symptom für Epiphysenverletzungen. Das ist insofern richtig, als beim Vorhandensein dieses Symptomes die Verletzung positiv angenommen werden muss; fehlt das weiche Knorpelreiben, so darf die Verletzung deshalb nicht ausgeschlossen werden. Je älter das Individuum, desto mehr ossificiren seine Epiphysen, desto härter wird das Crepitationsgeräusch; es kann dem Reiben harter Knochenflächen, wie es der Diaphysenbruch giebt, nahe oder gleich kommen — trotzdem kann eine reine Lösung der — allerdings der Ossification nahe gekommenen — Epiphyse vorliegen. Selbst bei jungen Kindern kann das Reiben sich scharf präsentiren, wenn mit der Epiphyse Stücke oder ein Stück der Diaphyse abgerissen sind, was nicht selten vorkommt. Die aneinander reibenden Diaphysenflächen geben dann hartes Knochenreiben, welches die gleichzeitige Knorpelcrepitation nicht erkennen lässt, und doch handelt es sich hier im Wesentlichen um eine Lösung der Epiphysenlinie.

Blutung in die Weichtheile, Verbreiterung des Knochens, und Druckschmerz lassen sich bei beiden, bei der Epiphysenlösung wie beim Diaphysenbruch, stets nachweisen. Es scheint aber, als wenn der Druckschmerz bei der Epiphysenverletzung geringer wäre, als beim Knochenbruch. Das ist besonders auffallend bei der Epiphysenlösung am oberen Humerus. Jeder noch so leise Druck auf der Bruchstelle wird bei der Humerus*fractur* als heftiger Schmerz empfunden, bei der *Epiphysen*lösung darf man auf das vorspringende Schaftfragment einen schwachen, allmählich sich steigernden Druck ausüben, ohne dem Verletzten besondere Schmerzen zu bereiten. Dies Symptom ist weder an die obere Humerusepiphyse gebunden, noch ist es als individuell zu betrachten, es findet sich auch bei anderen Epiphysen und bei den verschiedensten Patienten meist ausgeprägt. Die Erscheinung hat vielleicht ein Analogon: Bei Verletzungen, welche das äusserste Ende des acromialen Theiles der Clavicula treffen, ist es manchmal schwer nachzuweisen, ob eine Fractur oder eine Luxation des Schlüsselbeines vorliegt. Im Falle einer Fractur kann das abgebrochene, mit dem Acromion verbunden gebliebene Gelenkstück so klein sein, dass sich beim Vergleich des gesunden mit dem verletzten Schlüsselbein eine messbare Differenz nicht ergiebt. Immerhin lässt sich die Diagnose durch die Palpation mit fast absoluter Sicherheit stellen. Liegt Fractur vor, so löst ein leise ausgeübter Druck auf die Bruchfläche des nach oben dislocirten Schlüsselbeines heftigen Schmerz aus. Drückt man dagegen zuerst leise', verstärkt

dann den Druck ohne dass besondere Schmerzen entständen, so liegt keine Fractur vor, sondern eine Luxation. Man wird bei der Kenntniss und richtigen Verwerthung dieses Symptomes in der Diagnose kaum fehl gehen.

Um die klinische Diagnose einer Epiphysenlösung stellen zu können, müssen alle in Betracht kommenden Momente in Erwägung gezogen werden: Alter, Art der Gewalt, Kenntniss des Verlaufs und der Ossificationszeit der Epiphysen, Verhalten des benachbarten Gelenks, Verschiebung, abnorme Beweglichkeit, Art der Crepitation, Druckschmerz. Dann ist es nicht schwer, aus Grund der klinischen Untersuchung die Diagnose zu stellen; die klinische Untersuchung ist hier um so wichtiger, weil das Röntgenverfahren bei den Epiphysenlösungen diagnostisch nicht so viel leisten kann, wie bei Diaphysenbrüchen, wenn es uns auch eine wesentliche, nicht mehr zu entbehrende Hülfe bei den Untersuchungen über die Verletzungen der Wachsthumslinie geworden ist. Je jünger das Individuum, desto weicher, dem Knochengewebe unähnlicher sind seine Epiphysen. Ihre Ossification ist Anfangs noch so wenig entwickelt, dass sie, für die Röntgenstrahlen ebensowenig ein Hinderniss bei der Durchleuchtung darstellen, wie es die Weichtheile thun. Infolge dessen sind sie, wie die Weichtheile, skiagraphisch nicht darstellbar. Daraus erklärt sich die Thatsache, dass Verletzungen der Epiphysenlinien bei kleinen Kindern mit dem Röntgenverfahren nicht nachweisbar sind. Mit $2^1/_2$ bis 3 Jahren sind einzelne Epiphysen, z. B. die des Oberschenkelhalses so weit ossificirt, dass sie einen kleinen, ganz schwachen Schatten auf dem Bilde geben. Mit der Zeit wächst der Knochenkern, der Schatten wird grösser und deutlicher und rückt der Diaphyse näher. Die Zeit des Beginnes und Abschlusses der Ossification ist bei den verschiedenen Epiphysen verschieden. Die Kenntniss dieser Verhältnisse ist für die richtige Auslegung des Röntgenbildes unbedingt erforderlich, ich werde bei der Besprechung der einzelnen Fälle darauf zurückkommen.

Trotzdem die Epiphysen in den ersten Jahren wegen der mangelhaften Ossification skiagraphisch nicht darstellbar sind, gibt uns das Röntgenverfahren werthvolle Aufschlüsse, unterstützt und ergänzt es die klinische Diagnose. Die Ossification des Diaphysenendes ist auch in frühester Jugend gross genug, um ein deutliches Röntgenbild zu geben. Jede Verletzung, Fractur oder Abreissung, der Diaphyse wird sich in der Regel skiagraphisch darstellen lassen. Haben wir auf Grund der klinischen Symptome eine Verletzung des Knochens festgestellt, und vermuthen als Sitz der Verletzung die Epiphysenlinie, so

kann unsere Vermuthung mit Hülfe des Röntgenbildes zur Gewissheit werden. Wenn auch die Epiphyse selbst unsichtbar bleibt, eine Fractur des Diaphysenendes müsste sich im Bilde zeigen; fehlt dieselbe, so kann die Verletzung nur in dem Bereich der Epiphyse liegen. Vom 12. Jahre ab geben wohl alle Knochenkerne deutliche Schatten, Epiphysenverletzungen äussern sich von da ab direct im Bilde.

Ist die Verschiebung der gelösten Apophyse, wie meist, eine geringe, so ist die Therapie einfach. Die Heilung der Verletzung geht schnell von statten, sie ist nach 3—4 Wochen unter Bildung eines geringen knöchernen Callus durchweg erreicht. Fixation des betheiligten Gelenkes im Gipsverband oder die Anwendung der Extensionsbehandlung führen zu guten Resultaten. Anders ist es, wenn eine Dislocation der Epiphyse gegen die Diaphyse eingetreten ist. Wird die Dislocation nicht gehoben, so stellen sich schwere Schädigungen ein. Wenn auch eine Pseudarthrose in der Regel nicht zu befürchten ist, — die Callusbildung ist bei Epiphysenverletzungen so ergiebig, dass in den allermeisten Fällen Consolidation erfolgt —, so erleidet doch das benachbarte Gelenk durch die Verstellung eine directe Behinderung seiner Beweglichkeit — und vor allen Dingen treten Wachsthumsstörungen auf. Die Epiphysenlinie reagirt durchaus nicht sehr empfindlich gegenüber Verletzungen, die sie treffen. Fissuren und Lockerungen üben keinen Einfluss auf die Wachsthumsenergie aus, nicht einmal vollständige Lösungen, wenn die Fragmente reponirt und in ihre frühere Lage zurück gebracht werden. Bleibt dagegen eine Verstellung bestehen, so leidet das Längenwachsthum des Knochens, und zwar um so mehr, je jünger das Individuum ist und je mehr die verletzte Epiphyse normaler Weise zum Wachsthum des Knochens noch beitragen muss. Daraus ergibt sich für die Therapie als erste Anforderung die Reposition der dislocirten Fragmente; sie gelingt bei den Epiphysen meist nicht so leicht, als bei Diaphysenbrüchen und macht in vielen Fällen die Anwendung der Narcose unentbehrlich. Andrerseits besitzen einzelne Epiphysen eine besondere Neigung, nach erfolgter Reposition wieder in die alte Verstellung zurückzukehren, eine Neigung, welche nur durch exacte Verbände gehoben werden kann. Auf beide Punkte werde ich bei der Besprechung der einzelnen Epiphysenlösungen zurückkommen. Nur so viel sei betont, dass die Prognose der Epiphysenlösungen als durchaus gut zu bezeichnen ist, wenn die geeignete Therapie eingeleitet wird, die zwei Bedingungen zu erfüllen hat:

1. Genaue Reposition der dislocirten Fragmente;
2. eine exacte Retention der reponirten Fragmente durch geeignete Verbände.

Die Epiphysenlösung am oberen Humerusende.

Unter 31 Brüchen des Humerus, welche den anatomischen Hals, den chirurgischen Hals und die obere Hälfte des Schaftes betreffen, befinden sich 24 jenseits des 18. Jahres, während 7 in die Zeit des Wachsthums fallen. Diesen 7 entsprechen 5 Epiphysenlösungen, die in derselben Zeit in Behandlung kamen. Demnach tritt bei Kindern die Lösung der oberen Epiphyse fast ebenso häufig ein, wie der Bruch in der oberen Hälfte der Diaphyse.

Man nimmt im allgemeinen an, dass nur eine indirecte Gewalt im Stande sei, die Verletzung zu verursachen. Während beim Erwachsenen durch forcirte Hyperextension des Oberarms in der Regel die Luxatio humeri zu Stande kommt, tritt beim jugendlichen statt ihrer die Epiphysenlösung ein. Sie bildet hier das Aequivalent für die Luxation, welche bei Kindern so gut wie gar nicht beobachtet wird. Meist wird indessen die Verletzung durch directe Gewalt bedingt, durch Fall auf die Schulter, 4mal unter unseren 5 Fällen. Fällt ein Erwachsener direct auf die Schulter auf, so kann, je nach der Intensität und Richtung des Falles, ein Schlüsselbeinbruch, ein hochsitzender Oberarmbruch oder eine Fractura tuberculi majoris eintreten. Schlüsselbein- und Oberarmbruch (Diaphysenbruch) finden sich unter denselben Bedingungen auch bei Kindern, während hier eine Fractur des Tuberculum als Seltenheit zu verzeichnen sein dürfte. Man kann die Epiphysenlösung als Aequivalent für die Fractur des Tuberculum majus betrachten, wenn eine directe Gewalt in Frage kommt.

Die Epiphysenlinie liegt im frühen Alter ziemlich weit vom Schultergelenk entfernt, mit den Jahren nähert sie sich dem Gelenke, um mit Abschluss der Wachsthumszeit die untere Grenze der Tubercula zu erreichen. Kopf, anatomischer Hals und die beiden Tubercula bilden dann die Epiphyse.

Die Verstellung der Bruchstücke pflegt bei kleinen Kindern gering zu sein. Blutung in der Gegend der Epiphyse, Verbreiterung des Durchmessers, der Ausfall activer Bewegungen des Oberarms machen die Diagnose wahrscheinlich, welche durch den Nachweis abnormer Beweglichkeit und weichen Knorpelreibens gesichert wird.

Ein ganz anderes, charakteristisches Bild bietet die Verletzung bei grösseren Kindern im Alter von 14—18 Jahren. Die grosse Verstellung des Schaftfragmentes gibt der Schulter eine eigenthümliche Form. Die Gelenkgegend ist kugelig aufgetrieben, bei seitlicher Betrachtung findet sich der Tiefendurchmesser der Schulter stark verbreitert. Am inneren Rande des Deltoides tritt ein abnormer Vorsprung auf, auf dessen Höhe sich nicht selten eine trichterförmige Einziehung der Haut befindet. Der Vorsprung wird durch das obere Ende des Schaftfragmentes bedingt, welches durch den Zug des Pectoralis major, des Latissimus dorsi und Teres major nach innen, nach dem Thorax zu, gezogen wird, mit einer vorderen Schaftkante die Haut aufspiesst und sie nicht selten trichterförmig einzieht. Das untere Schaftende bewegt sich in der entgegengesetzten Richtung, der Ellbogen entfernt sich vom Thorax, um so mehr, je mehr das obere Schaftende der Brust genähert ist; der Vorderarm ruht in der gesunden Hand, sie stützt ihn, um jeden Zug und jede Bewegung an der Fracturstelle zu verhindern. Dieses Bild muss, wenn es sich um ein Kind handelt, den Verdacht auf Epiphysenlösung nahe legen, die exacte Diagnose ergibt sich dann aus der weiteren Untersuchung. Umfasst man beide Schultergelenke mit Daumen und Zeigefinger, — der Daumen liegt auf der Vorderfläche, Zeige- und Mittelfinger auf der Rückfläche des Gelenkes, — so wird die Verbreiterung der verletzten Seite deutlich fühlbar. Gleitet die Daumenkuppe von der Höhe der Schulter nach abwärts, so gelangt sie auf einen treppenförmigen Vorsprung, welcher von dem abgewichenen oberen Schaftende gebildet wird. Bei Rotationen des Oberarmes bewegt sich der Kopf nur wenig oder gar nicht mit, um so deutlicher das obere Schaftende. Setzt man den Daumen auf die Mitte des Deltoides und abducirt mit der anderen Hand den Ellbogen der verletzten Seite, so lässt sich der Arm an der Bruchstelle abknicken. Die hierbei auftretende Crepitation ist nicht so charakteristisch für Epiphysenverletzung, wie sonst wohl. Da der Riss sich in der Regel nicht lediglich auf die Epiphysenlinie localisirt, sondern in den Schaft hineingeht, so ist das Reiben härter und erinnert an Knochenreiben. Im Allgemeinen wird ein directer Druck, der mit dem Finger ausgeübt wird, bei Epiphysenverletzungen viel weniger schmerzhaft empfunden, als bei Diaphysenbrüchen. Dieser Unterschied ist bei keiner Epiphyse so deutlich aufgetreten, wie gerade an der Schulter. Während bei dem Diaphysenbruch schon eine leise Berührung eines Bruchendes zu heftiger Schmerzäusserung führt, kann man auf den treppenförmigen Vorsprung des Schaftendes recht kräftig drücken, ohne dass dadurch

dem Verletzten besonderer Schmerz verursacht würde. Die Dislocation der Fragmente soll sich, wie Hoffa angibt, leicht beseitigen lassen durch Extension und gleichzeitige Adduction des Ellbogens und Druck auf den Vorsprung nach hinten; das trifft bei uns nur in einem Falle zu, bei drei liess sich die Dislocation auf die obige Weise nicht beseitigen, sondern erst in Chloroform-Narcose unter erheblicher Gewaltanwendung; selbst in Narcose gelang trotz wiederholter und energischer Versuche in einem Falle ein vollständiger Ausgleich der Verstellung nicht. Sicher ist, dass die mit oder ohne Narcose reponirten Fragmente grosse Neigung haben, sich wieder zu verstellen. Die Kenntniss beider Umstände, der unter Umständen schwierigen Reposition und der Neigung zur abermaligen Dislocation, ist wichtig für die Therapie und die Prognose der Verletzung.

Die Prognose gilt insofern als ungünstig, als Wachsthumsstörungen des Oberarms von 5—6 cm beobachtet worden sind. Vielleicht sind diese durch mangelhafte Reposition bedingt gewesen. Die letzte ist nur dann eine correcte, wenn möglichst die ganze Wachsthumslinie wieder in Contact tritt und das dürfte in vielen Fällen nur mit Hülfe der Narcose zu erreichen sein. Ueberall, wo der Ausgleich der Verstellung sich nicht leicht vollzieht, ist die Narcose nöthig. Die Reposition ist natürlich nur dann von Werth, wenn die Fragmente auch wirklich dauernd reponirt bleiben. Bei der Neigung derselben, sich wieder zu verlassen, ist also ein zweckmässig wirkender Verband von grosser Bedeutung, der dieselben in der richtigen Stellung hält und ein Abweichen verhindert. Ich glaube nun nicht, dass sich dieser Zweck durch einen noch so geschickt angelegten Gipsverband erreichen lässt; auch die Anwendung des vielfach beliebten Achselkissens dürfte ein Abweichen der Bruchflächen nicht verhindern. Einen Verband, der den Arm an den Thorax fixirt, halte ich für unzweckmässig, weil er die Dislocation des Schaftendes nach vorn nicht beseitigen kann. Die Dislocation gleicht sich aus, wenn der Arm vorgestreckt und bis zur Schulterhöhe gehoben wird. Einigermassen geeignet würde also ein Gipsverband sein, der den ganzen Thorax und den nach vorn gestreckten und bis zur Schulterhöhe gehobenen Arm umfasst. Keine Annehmlichkeit für den Patienten! Die permanente Gewichtsextension, welche von Bardenheuer bei dieser Verletzung angewendet wird, hat uns so gute Resultate gegeben, dass ich das Verfahren nur empfehlen kann: Nach genauer Reposition der Fragmente wird der Patient ins Bett gelegt (Fig. 1). Durch den Zug *a* wird der Arm nach oben gezogen, sodass er zur Längsachse des Körpers im

Winkel von 90° steht. Durch die Elevation des Armes wird die Dislocation am besten ausgeglichen, indem das nach vorn abgewichene obere Schaftende nach hinten geleitet wird. Durch den Zug *b* wird ein directer Druck in der Richtung nach hinten auf das vornstehende Schaftfragment ausgeübt. Die Wirkung dieses Zuges wird durch den Zug *c* verstärkt, indem dieser das untere Fragment des Oberarms in einen zweiarmigen Hebel verwandelt mit dem Drehpunkt in der Mitte des Schaftes. Der eine Endpunkt des Hebels befindet sich am Ansatz des Zuges *b*, also an der Bruchstelle, der andere am Ansatz von *c*. *a* wird mit 10 Pfd., *b* mit 6 Pfd. und *c* mit 5 Pfd. belastet. Diese Extensionsbehandlung dauert 3—4 Wochen, dann ist die Consolidirung dieser Fracturen in der Regel erreicht.

Fig. 1.

Es ist ohne weiteres ersichtlich, dass sich die reponirten Fragmente bei dieser Art der Behandlung nicht wieder verlassen können. Die Methode wurde in 4 Fällen angewandt. 3 davon sind ohne wesentliche Verstellung geheilt, eine vollständige Restitutio ad integrum kann man ja billigerweise nicht verlangen. Bei 1 blieb eine erhebliche Verstellung des Schaftfragmentes nach vorn zurück; hier war es trotz der Narcose nicht gelungen, das untere Bruchstück zu reponiren. Trotzdem ist auch in diesem Falle functionell ein einwandfreies Resultat eingetreten, indem der Arm bei der Entlassung bis zu 180° activ elevirt werden konnte. Die Function kehrt bei dieser Verletzung schnell wieder. Die Patienten, welche beim Anlegen des ersten Verbandes den Arm in der Schulter nicht heben können, halten ihn nach 3 wöchentlicher Extensionsbehandlung sämmtlich activ bis zur Schulterhöhe elevirt. Wachsthumsstörungen sind nicht beobachtet worden. Bei 3 Patienten war das Wachsthum zur Zeit der Verletzung nahezu beendet; zu ihnen gehört der Fall, bei dem die Reposition nicht vollständig gelang und infolgedessen eine Verstellung zurückblieb. Hätte es sich hier um einen jungen Menschen gehandelt, der noch im Wachsthum begriffen ist, so wäre eine Störung desselben wohl nicht ausgeschlossen. Bei den beiden

andern Patienten macht der nahezu vollkommene Ausgleich der Verstellung spätere Wachsthumsstörungen unwahrscheinlich.

Krankengeschichten.

1. Franz Schäfer, 18 Jahre alt, aus Köln, fiel am 29. Mai 1897 von einem Wagen herunter. Er schlug zunächst auf die linke Hand, dann auf die linke Schulter auf und kann seitdem den linken Oberarm nicht mehr gebrauchen.

Status: Die Achse des linken Oberarms ist nach der Brust hin abgewichen, der Vorderarm ist im Ellbogengelenk rechtwinklig gebeugt und wird von der linken Hand gestützt. Die Gegend der Schulter ist stark geschwollen, der Tiefendurchmesser reichlich verbreitert. Bei der Palpation findet sich ein treppenförmiger Vorsprung an der Innenseite des Deltoides, vom oberen Schaftende gebildet, welcher sich bei Rotationen des Oberarms dreht. Dabei entsteht Crepitiren, welches etwas weich erscheint. Druck auf den Vorsprung ist auffallend wenig schmerzhaft. Auf der Rückfläche des Schultergelenks lässt sich die Gegend unter dem Acromion tiefer eindrücken als auf der gesunden Seite. Die Diagnose Epiphysenlösung wird durch das Röntgenbild bestätigt. Der Riss läuft nicht genau in der Epiphyse, sondern geht an der Aussenseite in die Diaphyse hinein. Das nach vorn und innen gewichene obere Schaftende lässt sich selbst in Narcose nicht vollkommen reponiren. Der treppenförmige Vorsprung wird zwar weniger prominent, lässt sich aber nicht vollkommen beseitigen. Gewichtsextension nach Bardenheuer in Bettlage des Patienten.

Die Extensionsbehandlung dauert 4 Wochen.

28. Juni. Nach Abnahme der Strecke wird der Arm activ bis zur Schulterhöhe vorgestreckt gehalten.

2. Robert Engmann, 17 Jahre alt, aus Köln-Sülz, aufgenommen am 13. December 1898. Pat. fiel vor 9 Wochen aus der Höhe von 8 Meter vom Dach auf die vorgestreckten Hände. Er ist bis jetzt auswärts mit Gipsverbänden behandelt worden.

Status bei der Aufnahme ins Kölner Bürgerhospital: Die linke Hand steht adducirt und in Dorsalflexion — Bajonnettstellung. Dicht oberhalb des Handgelenks ist der Radius verbreitert und schmerzhaft auf Druck, keine abnorme Beweglichkeit. Die Musculatur des linken Oberarms ist atrophisch, die Achse des von der Schulter schlaff herabhängenden Oberarms ist nach innen, nach der Brust zu dislocirt. Vorn und innen, dicht innerhalb des Schultergelenks, findet sich ein querverlaufender, treppenförmiger Vorsprung, der vom oberen Schaftende gebildet wird. Druck auf diese Bruchfläche wird nicht besonders schmerzhaft empfunden. Der Tiefendurchmesser des Oberarms ist innerhalb des Gelenks verbreitert, bei Rotationen und Abductionsbewegungen des Armes tritt deutliches weiches Crepitiren und abnorme Beweglichkeit auf. Das untere Ende des rechten Radius ist verbreitert, die Hand nicht adducirt.

Diagnose: Fract. radii utriusque sanata, Epiphysenlösung am oberen Humerus mit starker Verstellung des Schaftendes nach vorne-innen und verzögerter Consolidation. Wie das Röntgenbild zeigt, handelt es sich bei allen 3 Verletzungen um Epiphysenlösungen. Während die Lösung

an beiden Radii sich genau an den Verlauf der Epiphysenlinie hält, geht sie beim Humerus streckenweise in Gestalt zweier Risse in die Diaphyse hinein (Fig. 2).

In Narcose wird die verstellte linksseitige Radiusfractur eingeknickt, ebenso das hintere Humerusfragment reponirt, was mit Schwierigkeiten verbunden ist. Es besteht grosse Neigung zum Wiedereintritt der Dislocation.

Extensionsbehandlung nach Bardenheuer für 4 Wochen. Nach Abnahme des Verbandes kann Patient den Arm activ in Schulterhöhe elevirt halten. Der treppenförmige Vorsprung ist, wenn auch nicht ganz, so doch zum grössten Theil gehoben. Fractur consolidirt. Patient wird auf Wunsch mit diesem Befund entlassen.

Fig. 2.

3. Conrad Heyden, 16 Jahre alt, aus Köln, fiel am 25. April 1899 über ein über die Strasse gespanntes Seil und schlug auf die rechte Schulter auf; seitdem kann er den rechten Arm nicht mehr heben.

Status: Die Achse des rechten Oberarms ist nach innen verlagert. Die Schultergegend ist geschwollen und verbreitert. Vorn fühlt man innerhalb des Gelenkes einen scharfen Vorsprung, dem oberen Schaftende gehörend; bei Abduction des Ellbogens tritt an dieser Stelle abnorme Beweglichkeit und weiche Crepitation auf. Druck auf den Vorsprung ist nicht sehr schmerzhaft. Die Dislocation lässt sich bei Elevation des Armes ausgleichen, hat aber Neigung, wiederzukehren.

Diagnose: Epiphysenlösung mit Dislocation des Schaftfragmentes nach vorn-innen (Fig. 3). Extensionsbehandlung nach Bardenheuer.

Wie das Röntgenbild zeigt, klafft die Epiphysenlinie besonders weit an der äusseren Hälfte, während, sowohl an der Innen- wie an der Aussenseite, je ein Riss ins obere Diaphysenende hineingeht.

28. Juni. Patient kann den Arm sinken lassen und dann wieder activ bis zum Winkel von 90° vorstrecken. Unterhalb des Schultergelenks findet sich ein $^1/_2$ cm vorspringender, treppenförmiger Absatz, der dem nach vorn und innen gewichenen oberen Schaftende angehört. Die Fractur ist vollkommen fest. Patient steht auf, trägt den Arm 8 Tage in einer Mitella, die dann fortfällt. Beginn der Stabübungen und Massage.

14. Juli 1897 Entlassung. Objectiver Befund der Bruchstelle wie am 28. Juni. Functioneller Befund: Der Oberarm kann activ bis zu 180° gehoben werden. Der Vorderarm kann activ vollständig auf den Rücken gelegt werden; diese Bewegung wird langsamer ausgeführt, als mit dem rechten Arme. Mässige Atrophie des Deltoides.

Fig. 3.

Fig. 4.

4. Julius Lenkewitz, 18 Jahre alt, aus Rotterdam, fiel am 21. Juli 1897 aus der Höhe von 2 Meter herunter und schlug mit der linken Schulter auf eine Schwelle auf; er kann seitdem den linken Arm nicht mehr heben.

Status: Typische Epiphysenlösung des linken Humerus mit mässiger Verschiebung des oberen Schaftendes nach vorn-innen. Auffallend ist die geringe Schmerzhaftigkeit bei Druck auf das letztere (Fig. 4).

Wie das Röntgenbild zeigt, verläuft der Riss ziemlich genau in der Epiphysenlinie. Vom äusseren Schaftende geht schräg nach innen und unten eine 3 cm lange Fissur in die Diaphyse hinein. Die Reposition der Fragmente gelingt erst in Narcose vollständig, dabei besteht grosse Neigung zur abermaligen Verstellung. Extensionsbehandlung nach Bardenheuer für 4 Wochen.

20. August. Fractur consolidirt. Verbreiterung des oberen Humerustheiles. Vorne findet sich eine vorspringende Leiste, die quer unterhalb

des Schultergelenks verläuft. Sonst ist die Stellung des unteren Fragmentes gut, die Achse des Oberarms weicht nicht mehr nach innen ab. Ziemlich starke Atrophie des Deltoides. Der Arm kann im Schultergelenk activ bis zum Winkel von 90° erhoben und in dieser Höhe gehalten werden.

31. August. Entlassung auf Wunsch: Der Arm wird activ bis zum Winkel von 120° gehoben.

5. Peter Schreiner, 2 Jahr alt, fiel am 5. Mai 1898 vom Tisch herunter; wie er aufgeschlagen ist, ist nicht bekannt.

Status: Blutung und Schwellung der oberen Hälfte des linken Oberarms, der Knochen fühlt sich im oberen Drittel verdickt an. Das Aermchen hängt in der Schulter schlaff herunter und wird nicht bewegt. Bei passiver Bewegung fühlt man an der Stelle der Verdickung ganz weiches Knorpelreiben und abnorme Beweglichkeit.

Diagnose: Epiphysenlösung ohne Dislocation. Längsextension des Oberarms nach oben, ohne Anwendung von Querzügen.

28. Mai. Geheilt entlassen. Bewegungen im Schultergelenk frei, geringe Verdickung in der Gegend der Epiphysenlinie, keine abnorme Beweglichkeit.

Die Epiphysenlösung am untern Humerusende.

Zum bessern Verständniss ist es nöthig, zunächst einen Rückblick auf die anatomischen Verhältnisse und die Entwicklung des untern Humerusendes zu werfen. Der Gelenkfortsatz, bestehend aus Rotula und Trochlea, heisst Processus cubitalis Er entwickelt sich aus zwei Knochenkernen, einem für die Rotula und einem für die Trochlea, welche mit dem 13. Jahre untereinander verwachsen zu sein pflegen. Die Verknöcherung mit dem unteren Diaphysenende ist erst vom 18. Jahre ab erreicht. Nach aussen liegt der Rotula der flache Epicondylus externus auf, er hat eine eigene Epiphyse, welche sich nur bis ins 8. Jahr erhält. Um diese Zeit ist er mit der Rotula knöchern verwachsen, Rotula und Epicondylus externus heissen nach ihrer Vereinigung Condylus externus. Aehnlich liegen die Verhältnisse zwischen Trochlea und dem ihr innen anliegenden Epicondylus internus. Der Condylus internus behält seine Epiphysenlinie allerdings lange, bis zum 18. oder 19. Jahr. Nach der Vereinigung mit der Trochlea werden beide als Condylus internus bezeichnet.

Die Fractur des Ellbogens d. h. des untern Humerusendes kommt während der Wachsthumsperiode am häufigsten von allen Fracturen vor, später wird sie wieder seltener. Von 109 Fracturen zwischen dem 1. und 18. Jahre fallen 37 auf den Ellbogen, d. h. 33 Proc. Diesen 37 Fracturen stehen 7 Epiphyenlösungen gegen-

über, wobei die Epiphysenlösung der Epicondylen nicht eingerechnet sind. Demnach gestaltet sich das Verhältniss der Epiphysenlösung zur Fractur wie 1:4, oder 25 Proc. aller Knochenverletzungen des untern Humerusendes, welche in der Wachsthumszeit vorkommen, sind Epiphysenlösungen.

Entsprechend den 4 Epiphysen sind die Formen der hier auftretenden Lösungen verschiedene. Jede einzelne Epiphyse kann für sich als Ganzes gelöst werden. Dass die Epiphysenlösung des Epicondylus internus häufig vorkommt, seltener die des externus, ist bei der exponirten Lage der Vorsprünge begreiflich. Die isolirte Lösung der Rotula und Trochlea gehört zu den grössten Seltenheiten, wenn auch Hahn und Steinthal je einen Fall der ersten Verletzung — und Laugier einen solchen der letzten anzuführen imstande sind. Bei der Lösung der Rotula geht vielmehr meist der Epicondylus externus mit, wohl immer vom 8. Jahre ab, wo die beide trennende Epiphysenlinie verschwunden ist. Wir haben dann eine Verletzung, welche der Fractura condyli externi des Erwachsenen entspricht. Der Fractura condyli interni entspricht die Lösung der Trochlea in Gemeinschaft mit dem Condylus internus. Beide Formen der Epiphysenlösung werden unten nach eigenen Beobachtungen dargestellt werden. Die isolirte Lösung des Processus cubitalis, d. h. der Trochlea plus rotula, ist von Bardenheuer und andern an einwandfreien Präparaten nachgewiesen. Sie scheint aber selten zu sein und findet sich unter unsern Fällen nicht, während die Diagnose auf Epiphysenlösung des ganzen untern Humerusendes, der Rotula, Trochlea und Epicondylen als Ganzes betrachtet, 6mal gestellt werden konnte. Was die Häufigkeit der Epiphysenlösungen am untern Humerus betrifft, so ist die Reihenfolge diese:

1. Epiphysenlösung der Epicondylen 6 mal.
2. Lösung sämmtlicher Epiphysen zusammen 6 mal.
3. Lösung der Trochlea mit dem Epicondylus externus 1 mal.
4. Lösung der Rotula mit dem Epicondylus internus 1 mal (der Fall ist keine reine Epiphysenlösung, sondern mit einer Diaphysenfractur combinirt).

Die häufigste Veranlassung für die Lösung eines Epicondylus ist directe Gewalt; beim Fall auf die innere oder äussere Seite des Ellbogens kann die Lösung der Epiphyse eintreten. Fällt jemand auf die vorgestreckte Hand, so kann eine Abreissung des Epicondylus externus oder internus durch Zug der überdehnten Liga-

menta lateralia erfolgen, je nachdem der Vorderarm bei gestrecktem Ellbogen eine gewaltsame Abductions- oder Adductionsbewegung erleidet. Dabei können sogar beide Epicondylen verletzt werden. So findet sich bei 2 von unsern Fällen eine Epiphysenlösung des Epicondylus internus verbunden mit einer Absprengung der Spitze des Epicondylus externus. Wie sich bei Luxationen des obern Humerusendes häufig eine Fractur des Tuberculum majus findet, so tritt bei der Luxatio cubiti der Kinder nicht selten eine Absprengung der Epicondylusepiphyse ein, meist der innern, die hier als Rissfractur zu deuten ist.

Während die Epiphysenlinien der Rotula und Trochlea innerhalb der Gelenkkapsel verlaufen, liegen dieselben bei den Epicondylen extraarticulär. Dennoch findet sich bei der Lösung durchaus in der Regel ein Erguss im Ellbogengelenk. Er könnte ja lediglich durch die Contusion bedingt sein, die das Gelenk mehr oder weniger betrifft. Wahrscheinlich handelt es sich hier aber um eine Fortsetzung des Risses in die benachbarten intraarticulären Epiphysen von Trochlea oder Rotula. Denn man findet bei Absprengung des Epicondylus in der Gelenkgegend einen Druckschmerz, der in der Nähe der Verletzung besonders heftig ist, sich aber nicht selten noch am gegenüberliegenden Condylenende auslösen lässt. Die Annahme, dass hier eine partielle Läsion der benachbarten Epiphysenlinie stattfindet, wird gestützt durch die Verbreiterung des Querdurchmessers des Gelenkendes, welche sich im Laufe der Heilung nicht selten einstellt.

Mag den Epicondylus eine directe oder indirecte Gewalt treffen, er bleibt selten an Ort und Stelle, meist dislocirt er sich nach unten, seltener nach hinten oder vorn. Ist die Dislocation gering, so tritt in kurzer Zeit, meist nach 14 Tagen, knöcherne Heilung ein. Ist die Dislocation gross, so kann die Heilung ausbleiben. Der Epicondylus bleibt da, wo er hin verschoben ist, liegen, er wird pseudarthrotisch. Meist gelingt es nicht, den Epicondylus unblutig an seine frühere Stelle zu reponiren. Manche empfehlen deshalb, wenn die Reposition so nicht gelingt, blutig vor zugehen, den Epicondylus an den Humerus durch Knochennaht zu fixiren. In der Regel macht aber der pseudarthrotische Epicondylus keine Störungen, weder die Beweglichkeit des Ellbogengelenks noch die Kraft der Streck- oder Beugemuskeln der Finger erleidet Einbusse. Man kann ihn also zunächst ruhig an Ort und Stelle lassen und abwarten, ob sonstige Erscheinungen später eine Operation benöthigen. Wir waren einmal in der Lage, zu operiren, weil der

nach unten gewichene Epicondylus internus auf den Nervus ulnaris drückte und Paraesthesien in den vom Ulnaris versorgten Partbieen der Hand auslöste. Durch Resection des abgesprengten Fragmentes wurde das Uebel gehoben.

Die Epiphysenlösung eines Epicondylus, welche beim externus nur bis zum 8. Jahre, beim internus bis zum 18. vorkommt, entspricht genau der spätern Fractur des Epicondylus. Demnach finden sich bei beiden die gleichen Symptome. Handelt es sich um den Epicondylus internus, so lässt sich der Vorderarm abnorm weit ra-

Fig. 5.

Fig. 6.

dialwärts adduciren, handelt es sich um den externus, so lässt er sich abnorm weit ulnarwärts abduciren. Beuge- und Streckbewegungen des Ellbogen sind activ in beschränktem Masse möglich, gewöhnlich im Winkel von 70^0—145^0. Erst wenn die Bewegung durch passive Nachhilfe weiter getrieben wird, spannen sich die Ligamenta lateralia an und lösen durch Zerrung der Epicondylen den Bruchschmerz aus. Die sichere Diagnose wird gestellt durch den Nachweis, dass der Epicondylus internus an der normalen Stelle fehlt; er findet sich meist an der Innenseite der Ulna, wo man ihn nicht selten zwischen Daumen und Zeigefinger fassen und verschieben kann.

Auf dem Röntgenbilde lassen sich die verschiedenen Grade der Dislocation erkennen. Während der gelöste Epicondylus auf Fig. 5

seinem frühern Platze genau gegenüberliegt und sich um kaum 1 cm nach aussen entfernt hat, ist er auf Fig. 6 nach zwei Richtungen verschoben, in der Richtung nach unten und vorn. Beide Verletzungen kamen durch directe Gewalt, Fall auf die untere Kante des gebeugten Ellbogens zustande, und beide heilten in 3 Wochen mit normaler Gelenkfunction knöchern an. In Fig. 7 und 8 handelt es sich um Abrissfracturen, welche durch indirecte Gewalt, Fall auf

Fig. 7. Fig. 8. Fig. 9.

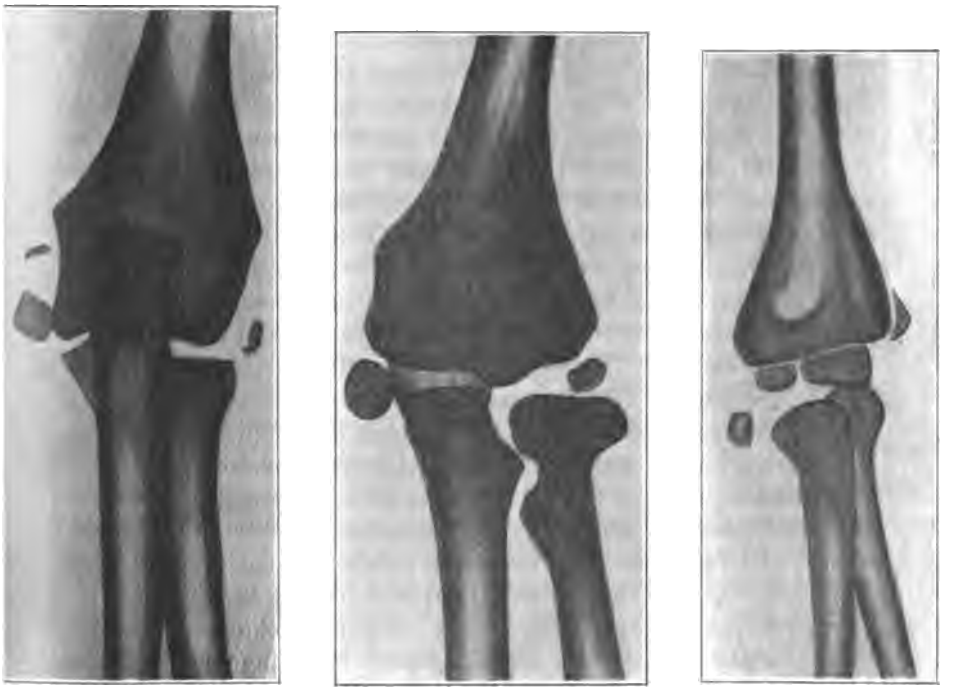

die vorgestreckte Hand zustande gekommen sind; bei beiden ist der Epicondylus internus in der Epiphyse gelöst, der Epicondylus externus fracturirt. Eine Epiphysenlösung konnte hier nicht eintreten, weil die Verletzungen das 14. resp. 16. Jahr betreffen, also eine Zeit, wo die Wachsthumslinie des Fortsatzes längst verschwunden ist. Während bei Fall 7 knöcherne Heilung eintrat, blieben bei 8 beide Epicondylen pseudarthrotisch. Der innere musste wegen Druck auf den Ulnaris 6 Jahre nach der Verletzung entfernt werden. Dabei bestand vollkommen normale Beweglichkeit des Ellbogengelenks und normale Kraft der Extensoren und Flexoren der Finger. In

Fall 9 ist durch Fall auf die innere Kante des Ellbogens eine starke Verschiebung des Epicondylus nach unten eingetreten. Er liess sich nicht reponiren und blieb pseudarthrotisch, ohne indessen die Beweglichkeit des Gelenkes dadurch zu beeinträchtigen.

Fast ebenso häufig, wie die Lösung der Epicondylen, ist die folgende Verletzung: die vier Epiphysen am untern Humerus bleiben zwar untereinander im Zusammenhang, trennen sich aber vom Diaphysenende des Schaftes. Wir haben diese Verletzung 6mal beobachtet, sie ist klinisch am wichtigsten von allen hier vorkommenden Epiphysenverletzungen. Die untere Apophyse des Humerus ist infolge ihrer exponirten Lage zahlreichen Gewalteinwirkungen ausgesetzt. Risse und Lockerungen, leichte Verschiebungen eines Theiles oder der ganzen Wachsthumslinie kommen hier ganz sicher häufiger vor, als angenommen wird. Manche angebliche Contusion des Gelenkes würde besser unter der Diagnose Epiphysenläsion geführt. Eigentliche Epiphysenlösungen sind es nicht, weil die Linie streckenweise ihre Continuität behält, weil eine nachweisbare Dislocation nicht immer da ist. Deshalb ist die Verletzung nicht in unsere Statistik aufgenommen, sie verdient aber doch mit ein paar Worten erwähnt zu werden, weil sie sich lediglich im Bereich der Epiphysenlinien abspielt und als Vorstufe der wirklichen Lösung betrachtet werden muss.

Wie schon erwähnt, ist die Abtrennung eines Epicondylus häufig mit der Läsion der Epiphysenlinie verbunden, ebenso die Luxation im Ellbogengelenk. Selbständig kommt die Verletzung zustande durch Fall auf den Ellbogen oder die ausgestreckte Hand, indem sich die Gewalt durch die Vorderarmknochen auf das untere Ende des Humerus fortpflanzt. Der Arm pflegt im stumpfen Winkel gebeugt und in leichter Pronation zu stehen; leichte active Bewegungen sind ohne Schmerz möglich, aber in geringerer Excursion, wie bei Verletzung der Epicondylen. Da die Wachsthumslinien intraarticulär liegen, findet sich stets ein Erguss im Gelenk. Der Querdurchmesser ist nach dem Grade der Verletzung bald mehr, bald weniger verbreitert. Immer lässt sich eine Differenz beim Vergleich mit der gesunden Seite feststellen. Geht die Läsion weit in die Epiphysenlinie hinein, so hat man den Eindruck, als wenn der untere Theil des Humerus nicht die normale Festigkeit und Unnachgiebigkeit zeigte, sondern leicht federte. Das Gefühl der Crepitation wird sich nur selten finden.

Die Diagnose kann sich in diesen Fällen nur auf die klinischen Symptome stützen, das Röntgenbild lässt hier vollständig im Stich.

Handelt es sich um Kinder, die noch nicht 2—3 Jahre alt sind, so ist die Epiphyse am untern Humerus überhaupt nicht sichtbar. Die Knochenkerne sind noch nicht genügend ossificirt, um auf dem Bilde einen Schatten zu geben. Man sieht wohl das runde untere Diaphysenende, während die Epiphyse vollkommen fehlt. Erst mit dem 2. oder 3. Jahre ändern sich die Verhälnisse. Der Kern der Rotula ist von dieser Zeit ab skiagraphisch darstellbar, er bildet einen rundlichen Schatten, der anfangs klein und allseitig getrennt vom Schaftende mit den Jahren grösser und deutlicher wird und mit beendigtem Wachsthum die untere Grenze des Diaphysenendes erreicht. Von der Trochlea ist bis zum 8. Jahre gar nichts zu sehen, von da ab giebt ihr Kern einen Schatten. Diese Entwicklungsverhältnisse machen es erklärlich, dass das Röntgenbild in den frühesten Jahren keinen Aufschluss über die Verletzung giebt. Man muss sich in acht nehmen, sich durch Trugbilder irreführen zu lassen und etwa den isolirten Schatten der Rotula für ein abgesprengtes nach unten verschobenes Fragment zu halten. Wer nicht sicher in der Deutung des Skiagramms ist, thut gut, das Bild der kranken Seite mit dem der gesunden zu vergleichen, um eine irrthümliche Auslegung des Gesehenen zu vermeiden.

Mit 15 Jahren sind die inzwischen vereinigten Kerne von Rotula und Trochlea noch durch eine nicht ossificirte Schicht gegen die Diaphyse geschieden, diese Schicht stellt sich auf dem Bilde als relativ breite helle Linie dar; Continuitätstrennungen oder Risse, die im Bereich dieser Linie liegen, sind naturgemäss nicht sichtbar. Wenn auch das Röntgenbild in diesen Fällen negativ ist, so genügt doch die klinische Erfahrung, um eine sichere Diagnose stellen zu können, die ihre Bestätigung während oder nach der Heilung erfährt. Stets wird bei derartiger Verletzung eine geringe aber deutliche Verbreiterung der Gelenkenden im queren Durchmesser zurückbleiben, welche indessen für die spätere Function ohne Bedeutung ist. Die Verletzung hat stets eine gute Prognose. Es genügt, das Gelenk etwa 3 Wochen ruhig zu stellen, um dann mit Massage in weiteren 3—4 Wochen vollständig normale Beweglichkeit zu erzielen.

Ganz anders liegen die Verhältnisse bei der wirklichen Lösung der unteren Epiphysen, welche immer mit Dislocation verbunden ist, und an die Behandlung grosse Anforderungen stellt, wenn ein gutes Resultat erreicht werden soll. Man kann nicht sagen, dass die Verletzung der Fractura supracondylica der Erwachsenen entspräche, da die Fractura supracondylica auch im jugendlichen Alter häufig vorkommt und zwar weit häufiger als

die Trennung der Epiphyse in toto. Und doch haben beide Verletzungen manches gemeinsam.

Die Richtung der einwirkenden Gewalt bestimmt die Art der Dislocation. Fällt Jemand direct auf den Ellbogen und kommt es zur Fractur, so verschiebt sich das untere Fragment der Gewalt folgend nach vorne, das obere weicht nach hinten. Concentrirt sich die Haupteinwirkung der Gewalt auf die Diaphyse und nicht auf die

Fig. 10. Fig. 11.

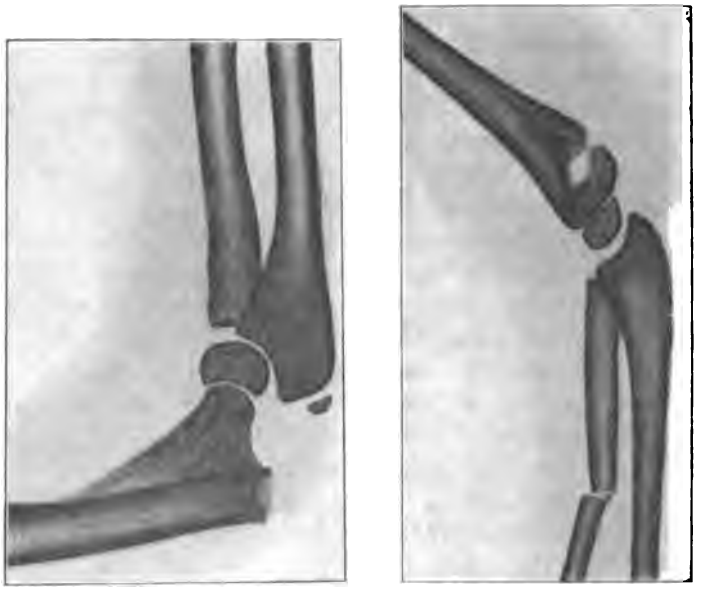

Epiphyse, so entsteht der sogenannte Flexionsbruch der Diaphyse: Das nach vorne gewichene Gelenkstück bildet mit dem nach hinten gewichenen Schaftstück einen Winkel, dessen Spitze nach hinten gerichtet und der nach vorn offen ist. Eine derartige Verletzung stellt Fig. 10 dar, während auf Fig. 11 die Gewalt nicht hinreichte, um eine vollständige Continuitätstrennung zu verursachen. Die Lösung ist nur in dem hinteren Bereich des Schaftes erfolgt, die vordere Corticalis hat gehalten. Nebenbei zeigt die Figur eine Radiusfractur in der Mitte des Knochens. Fällt Jemand auf die Hand bei gestrecktem Vorderarm, so überträgt sich die Gewalt auf das untere Ende des Humerus und es kommt meist zur Fractura supracondylica. Das untere Bruchstück weicht entsprechend der Richtung der Gewalt nach hinten, das obere nach vorne; beide bilden einen Winkel, dessen Spitze nach vorne liegt,

der nach hinten offen ist. Es resultirt die sogenannte Extensionsfractur, wie sie Fig. 12, 13 und 14 zeigen. Die auf Fig. 12 vorgestellte Verletzung betrifft einen 14jährigen Knaben, die Apophyse ist hier deutlich sichtbar und mit dem unteren Diaphysenende verschoben. Dieselbe Verschiebung ist auf Fig. 13 und 14 anzunehmen, wenn auch die Epiphyse hier nicht sichtbar ist. Es handelt sich um Kinder von drei bis vier Jahren, bei denen die Ossification noch nicht so weit fort-

Fig. 12.

Fig. 13.

geschritten ist, um im Skiagramm einen Schatten der Apophyse zu geben.

Ein Trauma, welches in der Regel zur Fractura supracondylica führt, kann die Epiphysenlösung veranlassen, wenn es mehr peripherwärts, näher am Gelenkende angreift. Je nachdem die Epiphyse von vorne oder von hinten getroffen wird, — im ersten Fall durch Fall auf den gebeugten Ellbogen, im zweiten durch Fall auf die Hand bei gestrecktem Vorderarm, — verschiebt sie sich nach vorne oder nach hinten, das Diaphysenende macht eine Bewegung in entgegengesetzter Richtung. Die Gewalt braucht nicht genau von vorne oder hinten zu kommen, manchmal wirkt sie mehr in seitlicher Richtung

ein. Kommt sie von hinten und aussen, so treibt sie die Epiphyse nach vorn innen, kommt sie von hinten innen, so treibt sie dieselbe nach vorne aussen. Es resultirt dann sowohl eine Verschiebung ad axin wie ad latus. Der Typus der Verletzung wird indessen stets durch die sagittale Verschiebung bedingt, rein seitliche Dislocationen kommen so gut wie gar nicht vor. Unter 6 Fällen findet sich 1 mal die Dislocation des Gelenkendes nach vorn, nur 2mal nach hinten. Die Lösung der

Fig. 14.



Fig. 15.

Epiphyse scheint also häufiger durch Fall auf den Ellbogen, als auf die Hand zu entstehen. Beim Fall auf die Hand entstehen mit Vorliebe Fracturen, — Radius- und Vorderarmbruch — oder Luxationen des Cubitus.

Bei der klinischen Untersuchung findet man den Vorderarm stumpfwinklig zum Oberarm gebeugt und in leichter Pronation stehend. Er ruht in der gesunden Hand des Verletzten. Infolge des intraarticulären Verlaufs der Wachsthumslinie tritt eine Blutung im Gelenk ein, die meist stark ist und erhebliche Schwellung bedingt. Bei der Lösung eines Epicondylus und bei blosser Lockerung der Epiphyse kann der Vorderarm activ schmerzlos von 70—145° gebeugt und gestreckt werden. Bei der Epiphysenlösung ist jede

Spur activer Beweglichkeit verschwunden, während passive Bewegungen möglich, aber sehr schmerzhaft sind.

Nehmen wir an, das Gelenkende sei nach vorne gewichen. Dann fühlt man an der Streckseite des Ellbogens einen scharfen Knochenrand, der vom unteren Schaftende gebildet wird. Der Epicondylus internus, der sonst scharf und deutlich vorspringt, fehlt an der normalen Stelle. Der Querdurchmesser des Gelenkendes ist sichtbar verbreitert, die hintere Fläche des Gelenkes abgeflacht, da das Olecranon mit der Apophysenach vorn gewichen ist und nicht mehr, wie sonst vorspringt. Der Oberarm scheint verkürzt, der Vorderarm verlängert. Auch der sagittale Durchmesser des Ellbogens ist vermehrt durch das nach der Ellbeuge gerückte Apophysenfragment, welche hier als abnorme Resistenz bei der Palpation undeutlich nachzuweisen ist. Bei kleinen Verhältnissen gelingt es nicht, die nach vorn gewichene Apophyse zwischen Daumen und Zeigefinger zu fassen. Man thut deshalb besser, das obere Ende des Vorderarmes in die Hand zu nehmen, um durch seitliche Verschiebung abnorme Beweglichkeit und weiches Knorpelreiben nachzuweisen.

Ist das Gelenkende nach hinten gerichtet, so bildet der vordere Rand des Diaphysenendes einen undeutlichen Vorsprung in der Ellbeuge. Die Streckseite des Gelenks ist nicht abgeflacht, der Epicondylus springt deutlich vor, ebenso das Olecranon, beide haben ihre Lage zu einander nicht verändert. Betrachtet man den Vorderarm von oben, von der Beugeseite, so scheint er im Vergleich zur gesunden Seite verkürzt, betrachtet man ihn von der Seite oder besser noch von unten, so scheint er verlängert und nach hinten gewichen, wie bei der Luxatio cubiti posterior, mit der eine Verwechslung passiren könnte. Am leichtesten unterscheidet man zwischen beiden durch den Nachweis abnormer Beweglichkeit, die sich bei der starr fixirten Luxation niemals findet.

Es ist keineswegs leicht, die Richtung der Verschiebung im einzelnen Fall festzustellen, es besteht eine erhebliche Blutung und Schwellung der Weichtheile, es handelt sich andrerseits um kleine Verhältnisse, wenn auch die Diagnose Epiphysenlösung im Allgemeinen keine sonderlichen Schwierigkeiten bereitet. Wer nicht sicher ist, thut gut, die Narcose anzuwenden, wodurch die Untersuchung für den Patienten schonender, für den Arzt einfacher wird. Ausserdem bietet uns jetzt das Röntgenverfahren die Möglichkeit, in zweifelhaften Fällen Aufschluss zu erhalten, aber nicht in allen, sondern erst von der Zeit ab, wo die Ossification der Knochenkerne weit genug fortgeschritten ist, um ein Bild zu geben.

Dass die Deutung des Röntgenbildes nicht so einfach liegt, zeigt

die Betrachtung von Fig. 15. Ich will die Diagnose vorwegnehmen, es handelt sich um eine Epiphysenlösung des unteren Humerus mit Dislocation der Apophyse nach vorn bei einem vierjährigen Kinde. Weder die Epiphyse des Olecranon, noch des Radiusköpfchens ist genügend ossificirt, um skiagraphisch sichtbar zu sein. Der Humerus ist annähernd in der Frontalebene getroffen. Etwa in der Mitte des unteren Randes, 1 mm von ihm entfernt, befindet sich ein länglicher, fast rundlicher Schatten. Der Rand bildet die untere Grenze der Diaphyse, der Schatten ist alles, was von der Apophyse sichtbar ist, und stellt den Knochenkern der Rotula dar, während von der noch nicht ossificirten Trochlea nichts zu sehen ist. Dieser Schatten der Rotula befindet sich nicht in der normalen Lage und nicht an der richtigen Stelle, er ist medianwärts um $^1/_2$—$^3/_4$ cm verschoben. Ob eine Dislocation auch in der Richtung nach vorn vorliegt, lässt das Bild nicht entscheiden, erst eine seitliche Durchleuchtung des unteren Humerusendes würde hierüber vielleicht Aufschluss geben. Das Bild beweist, dass wir in solchen Fällen in erster Linie auf die klinische Untersuchung angewiesen sind, um die richtige Diagnose zu finden, dass wir allerdings durch richtige Auslegung eines an sich nicht sehr klaren Skiagramms dieser Diagnose eine Stütze geben können. Immerhin sind wir auf Grund des vorliegenden Röntgenbildes allein nicht im Stande, uns über die Verhältnisse der Trochlea zu informiren.

Fig. 16.

Wesentlich leichter verständlich ist das Bild (Fig. 16), welches eine traumatische Epiphysenlösung des unteren Humerusendes bei einem 14jährigen Knaben wiedergiebt. Vor dem hinteren Schaftende findet sich ein etwa 3 cm langer, halbmondförmiger Schatten, dessen Convexität nach unten gerichtet und unschwer als Gelenkende des Humerus zu erkennen ist. Der Schatten stellt ein einheitliches Gebilde dar, trotzdem er sich aus 3 Kernen entwickelt hat. Er enthält Rotula, Trochlea und Condylus externus, die ja schon mit dem 13., resp. 8 Jahre mit einander verknöchern, also in dem vorliegenden

Falle keine sichtbaren Wachsthumslinien mehr führen. Der Epicondylus internus geht erst mit dem 18. Jahre knöcherne Verbindung mit der Trochlea ein. Seine Epiphyse ist in der That auf dem Bilde sichtbar. Das rundliche Gebilde, welches hinter der Apophyse und unter dem Schaftende liegt, ist nichts anderes, als der Epicondylus internus, und zwar der dislocirte Epicondylus internus. Er ist mitsammt dem Gelenkfortsatz nach vorn gewichen und hat seinen ihm normaler Weise gebührenden Platz an der Innenseite des Schaftendes verlassen.

Die klinische Diagnose Epiphysenlösung mit Dislocation nach vorn wurde noch in zwei weiteren Fällen gestellt, in zwei anderen Fällen eine Verschiebung nach hinten festgestellt. Es handelt sich um Kinder bis zu 3 Jahren. Auf den Röntgenbildern ist von der Apophyse nichts zu sehen, ich theile sie aus diesem Grunde nicht mit.

Die Therapie muss in erster Linie die Beseitigung der Dislocation anstreben. Die Fragmente lassen sich gar nicht so leicht in ihre frühere, richtige Lage hineinbringen, die Reposition ist sehr schmerzhaft und es empfiehlt sich auch hier, die Narcose heranzuziehen, die eventuell schon zur Stellung der Diagnose nöthig ist. Man lässt am gestreckten oder auch am rechtwinkelig gebeugten Vorderarm einen Zug ausüben und drückt gleichzeitig mit den Fingern das verschobene Gelenkfragment in die richtige Stellung. Das gelingt nicht sofort, durch Wiederholung des Manövers kommt man schliesslich zum Ziele.

Nach den bisherigen Erfahrungen ist die Extensionsbehandlung jedem fixirenden Verbande überlegen. Der Arm wird in gestreckter Stellung extendirt. Die Heftpflasterstreifen fassen nicht nur den Vorderarm, sie gehen über die Bruchstelle hinauf bis zur Schulter. Die Kraft der Extension leidet, wie Bardenheuer experimentell bewiesen, keine Einbusse, wenn die Streifen über die Fracturstelle hinaufreichen. Im Gegentheil, das nach vorn oder hinten vorspringende Gelenkfragment wird durch die Streifen direct angefasst und nach unten geleitet. Geht die Extension bis zum Oberarm, so kann man grössere Gewichte anhängen, ohne ein Abgleiten derselben zu befürchten. Wir nehmen bei Kindern bis zu 5 Jahren 5 Pfd., bis zu 10 Jahren 6 Pfd., darüber hinaus 8—10 Pfd. zur Belastung der Längsextension. Sie werden gut vertragen. Die Kinder liegen zu Bett, der gestreckte Arm wird entweder parallel zur Längsaxe des Körpers gerade nach unten oder senkrecht zur Körperaxe nach oben extendirt. Ist das Schaftfragment nach vorn gewichen, so wird es durch einen Querzug nach hinten geleitet; ist es nach hinten gewichen, so wird es durch einen Querzug nach vorn geleitet.

Der Querzug trägt ein Gewicht von 3—5 Pfd., je nach dem Alter des Verletzten. Das obere Ende des Vorderarmes, welches mit dem humeralen Gelenkende zusammen verschoben ist, wird durch einen Querzug nach der entgegengesetzten Richtung extendirt, wie das untere Diaphysenende. Der Gipsverband ermöglicht zwar eine ambulante Behandlung, die die Patienten nicht ans Bett fesselt, es hat aber den Nachtheil, dass es die Fragmente nicht genügend reponirt hält. Die Resorption des Haemarthros tritt rasch ein, die ursprüngliche Schwellung geht zurück, der Gipsverband, der anfänglich gut anlag, wird zu weit und bietet keine Garantie mehr für eine dauernde richtige Lage der Fragmente.

Fig. 17.

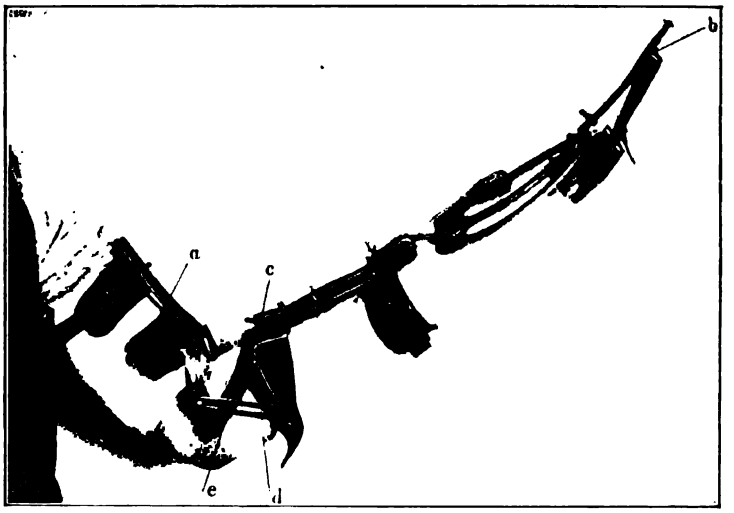

Diesen Nachtheil vermeidet die Bardenheuer'sche Ellenbogenschiene, die durch Federextension wirkt und eine ambulante Behandlung ermöglicht. Wir wenden sie an, wenn das Schaftfragment nach hinten gewichen ist. Die Wirkung der Schiene ist aus der obenstehenden Fig. 17 ersichtlich. Durch die Brücke *a* wird das nach vorn gewichene Diaphysenende nach hinten gedrückt, das nach hinten und oben gewichene Gelenkstück wird durch Zug *b* nach vorn, durch Brücke *c* nach unten gedrückt. Die Schiene besteht aus einem Oberarmstück und einem Vorderarmstück, welche durch ein Scharniergelenk *d* verbunden sind. Für die ersten 8 Tage bleibt das Gelenk festgestellt, von da ab werden zweimal täglich leichte passive

Bewegungen im Sinne der Beugung und Streckung gemacht. Sind die Bewegungen ausgeführt, so wird das Gelenk durch Andrehen der Schraube *e* für die übrige Zeit des Tages wieder ruhig gestellt, aber nicht immer in derselben Stellung des Vorderarms. Alle paar Tage wird der Winkel, in dem Vorderarm und Oberarm stehen, geändert, bald spitzer bald stumpfer gemacht. Auf diese Weise wird das Gelenk nicht zu lange ganz ausser Function gesetzt. Das ist beim Ellenbogen sehr wesentlich, weil gerade hier durch eine längere Fixirung üble Folgen für die spätere Beweglichkeit entstehen können.

Genaue Reposition der Fragmente, eventuell in Narcose, geeignete Retention mittelst Extension, und keine zu lange Ruhigstellung des Gelenkes, das sind die drei Momente, von denen die Prognose der Verletzung abhängt. Sie ist nur dann günstig, wenn alle drei berücksichtigt werden. Im Allgemeinen geschieht das nicht in genügender Weise, und darum muss die Prognose der Epiphysenlösungen am unteren Humerus im Allgemeinen als ungünstig bezeichnet werden.

Eine Pseudarthrose ist, auch bei grosser Dislocation, nicht zu befürchten. Die Callusbildung pflegt stark zu sein, und gerade der starke Callus hindert die spätere Beweglichkeit, die durch Kapselschrumpfung und mangelhafte Stellung der Gelenkenden so beschränkt werden kann, dass der Zustand der Ankylose nahe kommt.

Wenn die Elemente der Wachsthumslinie gegeneinander verschoben sind, so leidet naturgemäss das Längenwachsthum des Knochens. Auch wenn die Reposition der Fragmente nur mangelhaft ausgeführt wird, brauchen dieselben nicht ganz ausser Contact zu bleiben. Ist die Epiphyse nach innen verschoben, ulnarwärts, so steht die innere Seite des Diaphysenendes nicht mehr in Berührung mit wachsthumsfähigem Gewebe, wohl der radiale Theil des Schaftendes; an dieser Stelle schreitet das Wachsthum fort, an jener hat es aufgehört. Dadurch entstehen ungleiche Verhältnisse im Wachsthum des unteren Humerusendes, welche eine anormale Stellung des Armes bedingen. Ist das Wachsthum der innen gelegenen Parthie am unteren durch Verschiebung der Apophyse nach aussen aufgehoben, und wächst die äussere Parthie weiter, so wird der Vorderarm in ulnare Abduction gedrängt, es entsteht der Cubitus valgus; liegen die Verhältnisse umgekehrt, wächst das untere Humerusende in seinen nach innen gelegenen Parthien weiter, in den äusseren, radialwärts liegenden nicht, so wird der Vorderarm in radiale Adductionsstellung gedrängt, es entsteht der Cubitus varus. Je mehr das Wachsthum fortschreitet, je älter das Individuum wird, desto schlimmer wird die Verstellung, die erst

University of California LIBRARY

mit dem 18. Jahre in den dauernden bleibenden Zustand gelangt. Einen derartigen Fall beobachteten wir. 6 Wochen nach der Verletzung, als das fünfjährige Kind entlassen wurde, hatte der gestreckte Vorderarm einen geradlinigen Verlauf, active Beugung und Streckung war in fast normaler Ausgiebigkeit möglich. Die Verhältnisse an der Bruchstelle liessen aber darauf schliessen, dass trotz der guten Function eine genügende Reposition der Fragmente nicht stattgefunden hatte. An der Innenseite, am unteren Ende des Oberarmes, sprang eine scharfe Kante, 1 cm weit, vor. Die Kante gehörte dem unteren Diaphysenende an, dessen Epiphyse mit dem Vorderarm nach aussen gewichen war. Während also aussen wachsthumsfähige Elemente aneinanderlagen, war das an der inneren Seite des Schaftendes nicht der Fall, so war ein ungleichmässiges Fortwachsen des unteren Humerusendes zu befürchten. Ein Jahr später sah ich das Kind wieder. Der gestreckte Vorderarm stand zum Oberarm in einem nach innen offenen Winkel, Cubitus varus, von etwa 150°, die bei der Entlassung in fast normaler Weise mögliche Beugung und Streckung war beschränkt auf einen Winkel von 90 bis 160°.

In der Regel ist es bei mangelhafter Reposition so, dass in der ersten Zeit, 6—8 Wochen nach der Verletzung, das Resultat recht schön zu sein scheint. Beugung und Streckung ist recht gut, die Stellung des Armes befriedigend. Dann kommen die Folgen des ungleichen Wachsthums im Geschwindschritt heran. Der Arm wird, wie die Eltern richtig sagen, krumm, die Beweglichkeit schlechter, kurzum das Resultat verschlechtert sich zusehends, ohne dass etwas dagegen zu machen wäre. Man thut gut, in Voraussicht der kommenden Dinge, die Eltern vorher und zeitig darauf aufmerksam zu machen, um später gegen etwaige Unannehmlichkeiten gedeckt zu sein. Nur wenn die Untersuchung der Bruchstelle nach beendigter Consolidirung keine, oder geringe Verstellung zeigt, kann man ein gutes Resultat auf die Dauer in Aussicht stellen und seine Prognose darnach stellen. Immerhin soll man sich lieber etwas zu viel als zu wenig vorsichtig hier äussern.

Von den fünf übrigen Patienten habe ich nur drei, ein halbes bis anderthalb Jahre nach der Verletzung, wieder gesehen. Das Resultat war hier gut, der Vorderarm war nicht verstellt, konnte über den rechten Winkel gebeugt werden, während eine active Streckung bis zum Winkel von 180° zwar nicht ganz, aber doch nahezu erreicht wurde.

Die Epiphysenlösung der Rotula im Zusammenhang mit dem Epicondylus externus entspricht der Fractura condyli externi des Erwachsenen. Die Verletzung kommt entweder indirect zu Stande,

durch Fall auf die vorgestreckte Hand; dann stösst das Radiusköpfchen gegen die beim Kinde frühzeitig stark entwickelte Eminentia capitata der Rotula an, und löst sie aus ihrer Verbindung mit Trochlea und Diaphyse. Vom 8. Jahre ab bleibt der Epicondylus externus wohl immer an der Rotula hängen, da dann bereits eine Verschmelzung beider Kerne vorhanden ist. Oder aber die Verletzung kommt durch directen Fall auf die Aussenseite des Ellenbogens zu Stande.

Im Vordergrunde des Bildes steht die Gelenkläsion, welche sich in einem Haemarthros äussert. Der Vorderarm steht fast rechtwinkelig zum Oberarm gebeugt, jede active Bewegung ist unmöglich, passive werden dadurch verhindert, dass der verletzte Arm von der gesunden Hand gehalten wird. Der Epicondylus externus fehlt an der normalen Stelle. Ist eine Dislocation nach vorn eingetreten, so findet sich an der radialen Seite in der Ellenbeuge eine abnorme Prominenz, die nur undeutlich zu palpiren ist, sich aber verschieben lässt, und zuweilen das Gefühl weichen Knorpelreibens giebt. Hat eine Verschiebung nach hinten stattgefunden, so ist das dislocirte Fragment neben dem Olecranon an der Aussenseite desselben zu palpiren. Die Lageverhältnisse des inneren Condylus haben sich nicht geändert, wenn auch Druck auf die Gegend dieser Epiphysenlinie schmerzhaft ist. Wahrscheinlich beschränkt sich die Verletzung eben nicht ganz ausschliesslich auf die Rotula, sondern spielt auch noch in die Wachsthumslinie der Rotula hinein, die sie zwar nicht löst, aber doch in gewissem Grade mit afficirt.

Die Prognose der Verletzung gilt im Allgemeinen als günstig bezüglich der späteren Function und des Fehlens der Wachsthumsstörungen. Das wird wohl dadurch bedingt, weil hier die Dislocation in der Regel nicht sehr bedeutend zu sein pflegt. Ist die Verstellung bedeutend, dann ist auch die Prognose ungünstig, und zwar um so mehr, als eine Reposition hier schwierig ist. Gelingt die Reposition nicht, so kann eine bedeutende Behinderung in der Beugung und Streckung des Gelenks eintreten, wie der von uns beobachtete Fall beweist; bei der Ungleichheit des Wachsthums ist eine Varusstellung des Ellenbogens für später nicht ausgeschlossen. Wenn der Nachweis einer bedeutenden Dislocation erbracht ist, so empfiehlt sich die Reposition in Narcose und daran anschliessend Extensionsbehandlung, welche wir in Gestalt der Bardenheuer'schen Ellenbogenschiene anzuwenden pflegen.

Die Figur 18 stammt von einem 8jährigen Jungen, der sich eine Verletzung des Ellbogens zuzog. Er fiel mit der Aussenseite

des gebeugten Armes auf einen Stein und legte uns bei der Untersuchung die Vermuthung nahe, dass es sich hier um eine Verletzung der Epiphysenlinie der Rotula mit dem Epicondylus externus handeln könnte, wenn wir auch keineswegs diese Diagnose als absolut sicher hinstellen wollten. Der Epicondylus fehlte an der normalen Stelle, er lag weiter nach aussen und mehr in der Richtung nach dem Vorderarm hin. Die hier nachweisbare, abnorme ver-

Fig. 18.

Fig. 19.

schiebliche Prominenz war aber zu gross, um nur dem Epicondylus anzugehören. Wir nahmen, da es sich um ein Kind handelte, an, dass der Epicondylus die schon mit ihm ossificirte Rotula aus der Verbindung mit Trochlea und Diaphyse gelöst und mit nach vorn gerissen hätte, wenn wir auch nicht durch Nachweis weicher Crepitation die Diagnose stützen konnten. Das Röntgenbild zeigt an der radialen Seite des Ellbogens, 2 mm unterhalb dem unteren Rande der Humerusdiaphyse, ihn nach aussen um fast $^1/_2$ cm überragend, einen rundlichen Schatten. Dieser Schatten ist der Kern der Rotula mit dem Epicondylus. Die Rotula findet sich nicht an ihrer normalen Stelle, sie ist nach aussen dislocirt und um ihre sagittale Achse gedreht. Ob auch eine Dislocation nach vorn oder

hinten erfolgt ist, lässt das Bild nicht erkennen. Die Strahlen sind in der Richtung von vorn nach hinten durch den Knochen gegangen, lassen deshalb nur eine seitliche Verschiebung erkennen. Ob auch eine Verschiebung nach vorn oder hinten da ist, würde erst eine seitliche Durchleuchtung ergeben. Ueber die Verhältnisse der Trochlea erhalten wir keinen Aufschluss, ihr Kern ist bei der Jugend des Patienten noch nicht darstellbar. Wir sind demnach auf Grund des Röntgenbildes nur im stande zu sagen, es handelt sich um eine seitliche Verschiebung der Rotula mit dem Epicondylus externus nach aussen. Da die klinische Untersuchung normale Verhältnisse in der Lage der Trochlea ergab, so ergänzen wir durch sie den Aufschluss, den das Röntgenbild giebt, um zu einer vollständigen, sicheren Diagnose zu gelangen. Es gelang uns in dem vorliegenden Falle nun nicht, das dislocirte Fragment zu reponiren. Dementsprechend ist das Resultat schlecht, eine Wachthumsstörung ist zwar nicht nachweisbar, obschon bereits 2 Monate seit der Verletzung vergangen sind, dagegen ist der Ellbogen nur im Winkel von 80° bis 120° beweglich. Wir erwarten aber von der Massagebehandlung erhebliche Besserung.

Eine reine Epiphysenlösung der Trochlea mitsammt dem Epicondylus internus haben wir nicht beobachtet. Die Figur 19 stammt von einem 10jährigen Mädchen, welches mit der Innenseite des rechten Ellbogens auf eine Trottoirkante aufschlug. Man sieht an der ulnaren Seite des Ellbogens einen dreieckigen Schatten, dem an seiner nach abwärts gerichteten Seite ein rundliches, erbsengrosses Gebilde anhaftet. Das dreieckige Gebilde gehört offenbar der Diaphyse an, es ist von ihr abgerissen, die Bruchlinie ist dann schräg nach unten ins Gelenk gegangen und hat die Epiphyse der Trochlea von der Rotula gelöst, während die Epiphyse zwischen Trochlea und Schaft unversehrt geblieben ist. Das Schaftfragment im Zusammenhang mit der Trochlea ist ulnarwärts verschoben. Der rundliche Schatten wird durch den erst schwach entwickelten Kern der Trochlea gebildet, während die Rotula einen breiten, ovalen Schatten giebt. Von der Epiphysenlinie zwischen Rotula und Schaft ist auffallenderweise nichts zu sehen. Der Fall zeigt, wie im jugendlichen Alter Combinirungen von Epiphysen- und Diaphysenverletzung vorkommen.

Die Epiphysenlösung am unteren Radiusende.

Der typische Radiusbruch ist mit die häufigste Fractur, die wir beim Kinde beobachten. Die Verstellung ist in der Regel unbe-

deutend und dementsprechend die Heilungsdauer kurz, die Prognose günstig. Da die Fractur meist ambulatorisch behandelt wird, hier aber ausschliesslich das Material der stationären Behandlung im Krankenhaus herangezogen ist, so verfüge ich nur über 16 Fälle zwischen dem 11. und 18. Jahre. Beim Erwachsenen ist die Dislocation meist grösser, die Prognose nicht immer so günstig; die Behandlung stellt zuweilen Anforderungen, die der practische Arzt nicht gern über-

Fig. 20.

Fig. 21.

nimmt, und diese Fälle kommen dann erst ins Krankenhaus. So betrug die Zahl der typischen Radiusfracturen bei Erwachsenen 64. Auf dieselbe Zeit fallen 5 Epiphysenlösungen am unterem Radiusende; Epiphysenlösung und typischer Radiusbruch stehen also bezüglich der Häufigkeit des Vorkommens während der Wachsthumszeit im Verhältniss von 1 : 3. Wie die Aetiologie bei den Verletzungen dieselbe ist, — Fall auf die vorgestreckte Hand, selten directe Gewalteinwirkung, — so besteht auch bezüglich der Heilungsdauer und der Prognose kein Unterschied. Nach 3 Wochen ist in der Regel vollständige Heilung eingetreten,

Störungen von seiten des Handgelenks bestehen nicht, da die Epiphysenlinie hier gänzlich extraarticulär liegt. Senkrecht zur Längsachse des Radius verlaufend trennt sie die Diaphyse von der Apophyse, welche durch das carpale Gelenkende und den Processus styloideus gebildet wird. Schwellung und Verbreiterung der untersten Radiuspartie, Druckschmerz dicht oberhalb des Handgelenks, leichte oder grössere Adductionsstellung der Hand führen zur Diagnose, wenn auch der

Fig. 22.

Fig. 23.

Nachweis abnormer Beweglichkeit in vielen Fällen nicht zu erbringen ist, und weiches Knorpelreiben sogar in den meisten Fällen vermisst wird. Die Diagnose wird gesichert durch das Röntgenbild, das nur bei kleinen Kindern bis zu 3 Jahren im Stich lässt. Bei diesen ist der Apophysenkern des Radius noch nicht skiagraphisch darstellbar. Ganz reine Epiphysenlösungen, d. h. solche, die sich scharf an die Richtung der Wachsthumslinie halten, sind die Regel. Vergl. Fig. 20, seltener ist ein Knochenfragment vom vorderen oder äusseren Rande der Diaphyse mit abgerissen oder gehen Fissuren in einer der Epiphysenlinie annähernd parallelen Richtung ins

Schaftende hinein. Siehe Fig. 21 und 22. Auf Fig. 23 ist eine Verschiebung der Apophyse nach der radialen Seite erkennbar.

Die Therapie unterscheidet sich in nichts von der sonst üblichen Behandlung des typischen Radiusbruches.

Die gleichzeitige Lösung der unteren Epiphyse beider Vorderarmknochen gehört zu den seltenen Verletzungen. Unter 21 Vorderarmbrüchen, die zwischen dem 1. und 18. Jahr beobachtet wurden, findet sie sich nur einmal. Die Verletzung entstand durch Fall auf die vorgestreckte Hand aus einer Höhe von 3 Metern. Wahrscheinlich hat die Gewalt gleichmässig auf Radius und Ulna eingewirkt und eine glatte Lösung der Epiphyse herbeigeführt, die, wie Fig. 23 zeigt, besonders am radialen und ulnaren Rande der Vorderarmknochen abnorm weit klaffen.

Die Epiphysenlösung des Oberschenkelhalses.

Am oberen Ende des Femur liegen 3 Epiphysenlinien, je eine für die beiden Trochanteren und eine für den Kopf; letztere scheidet den Kopf vom Schenkelhalse und entspricht bezüglich ihrer Lage fast genau dem Rande des Kopfes. Die Fractur des kindlichen Schenkelhalses kommt zwar vor, (einmal unter 189 Fällen bei Bruns), gehört aber zu den grössten Seltenheiten, während im späteren Alter die Fractura colli femoris bekanntlich einer der häufigsten Brüche ist. Der Unterschied zwischen Jugend und Alter ist durch anatomische Verhältnisse bedingt. Der jugendliche Schenkelhals ist elastisch, durch die eigenthümliche Anordnung seines Balkensystems geeignet, Gewalteinwirkungen zu widerstehen. Im Alter wird der Knochen spröder, seine Structur ändert sich zu Ungunsten seiner Tragfähigkeit; durch Osteoporose wird das Balkengefüge weniger dicht und von markhaltigen Hohlräumen unterbrochen. Während der kindliche Schenkelhals zur Schaftrichtung im Winkel von etwa 130° geneigt steht, verkleinert sich dieser Winkel mit den Jahren, um sich im späteren Alter dem Rechten zu nähern. Je grösser aber die Knickung der Achse des Knochens, desto geringer ist seine Widerstandsfähigkeit, umgekehrt um so grösser, je gestreckter er verläuft. Auch dieser Umstand erklärt die relative Seltenheit des Bruches im kindlichen Alter.

Die schwächste Stelle des Schenkelhalses bildet die Epiphysenlinie, die hier ganz intraarticulär liegt. Die Lösung derselben stellt eine seltene Verletzung dar. Wir haben 2 Fälle beobachtet; auch die traumatische Luxatio femoris kommt während der Wachsthumszeit ausnahmsweise vor; in der Regel entsteht die Fractur des Ober-

schenkelschaftes — 21 Fälle — bei directen oder indirecten Gewalten, die den Oberschenkel treffen. Directer Fall auf die Gegend des Trochanter major führte in den beiden Fällen zur Lösung der Kopfepiphyse.

Die Diagnose stützt sich hier nur auf die klinische Untersuchung, der Nachweis durch Röntgenbilder gelang nicht. Der erste Fall ist vom Juli 1897 und fällt in eine Zeit, als unsere Röntgenkünste erst in der Entwicklung begriffen waren, als es uns noch nicht gelang, von der Hüfte gute Bilder zu gewinnen. Der zweite Fall ist von diesem Jahre. Technische Schwierigkeiten würden der bildlichen Darstellung jetzt nicht mehr im Wege stehen, hier liegt das Hinderniss in der mangelhaft vorgeschrittenen Entwicklung des Knochenkerns am oberen Femurende. Der Knochenkern lässt sich erst mit beendigtem zweiten Lebensjahre skiagraphisch darstellen, bei dem $1^1/_2$jährigen Kinde, um dass es sich handelt, bietet er auf der Photographie nur einen ganz schwachen, kaum abgrenzbaren Schatten, der eine Deutung der Verletzung nicht zulässt. Es fehlt aber auf dem Bilde jede Spur einer Diaphysenverletzung. Eine Fissur oder eine Continuitätstrennung im Bereich der Diaphyse würde auf der Platte sichtbar geworden sein. Insofern darf man die Diagnose doch als gesichert bezeichnen. Während eine Diaphysenverletzung mit Sicherheit auszuschliessen ist, besteht am oberen Ende des Femur eine Continuitätstrennung, die, abgesehen von sonstigen Symptomen, abnorme Beweglichkeit und weiches Knorpelreiben verursacht, also wohl nur auf eine Epiphysentrennung zurückgeführt werden kann.

Da die Epiphysenlinie innerhalb des Gelenkes liegt, so macht ihre Lösung klinisch zunächst dieselben Erscheinungen, wie die lose intraarticuläre Fractur des Schenkelhalses. Das gestreckte Bein kann in der Hüfte nicht activ gebeugt werden. Fordert man den Verletzten auf, den Oberschenkel in der Hüfte zu beugen, so stellt er mit Hilfe der Wadenmusculatur das Kniegelenk in Flexion. Dabei schleift diese Ferse auf dem unterliegenden Betttuche, die Condylen des Oberschenkels werden gehoben, so dass sich auch das Hüftgelenk in Flexion stellt. Diese Bewegung ist natürlich keine active, nicht durch Psoaswirkung bedingt, sondern nur eine Uebertragung der Flexionbewegung des Kniegelenks auf das obere Schaftende. Das Bein liegt nach aussen rotirt und ist verkürzt, der Trochanter steht höher und weiter nach hinten als auf der gesunden Seite. Bei Rotationen liegt der Drehpunkt nicht im Hüftgelenk, sondern im Trochanter, wodurch der Ausschlag, den der Trochanter bei der Drehung des Beines macht, kleiner wird als auf der gesunden Seite. Infolge des Ergusses und der Drehung des Kopf-

fragmentes ist der Tiefendurchmesser des Hüftgelenks vermehrt. Die aneinander reibenden Knorpelflächen geben das Gefühl weicher Crepitation. Da der eine Patient erst 14 Tage nach der Verletzung in unsere Behandlung kam, so konnte die geringe Schmerzhaftigkeit, welche passive Bewegungen auslösten, für die Diagnose keine Anhaltspunkte mehr geben. Auch bei Diaphysenbrüchen hat die Schmerzhaftigkeit nach 14 Tagen ja erheblich nachgelassen. Der Kranke versicherte, dass er weder unmittelbar nach der Verletzung, noch bei der ersten ärztlichen Untersuchung besonderen Schmerz in der Hüfte empfunden habe. Viel weher als das Bein habe ihm die rechte Schulter gethan — hier war bei derselben Verletzung eine Fractur des Schlüsselbeins entstanden. Die Angaben bestätigten die von uns des öfteren gemachte Erfahrung, dass die Verletzungen der Epiphysen auffallend weniger schmerzhaft sind als die Fracturen der Diaphyse.

Beide Fälle verliefen gut. Der eine wurde fest ohne grosse Callusbildung; es handelte sich eben um ein 1½jähriges Kind, das frühzeitig nach der Verletzung in Behandlung kam, so dass sich die Verstellung leicht ausgleichen liess. Im anderen Falle bestand schon ein beträchtlicher Callus, als er in unsere Behandlung kam. Die richtige Diagnose war draussen durch Verwechselung mit Luxation nicht gestellt worden, eine Reposition des 4 cm nach oben und hinten gewichenen Schaftendes hatte nicht stattgefunden. Es trat zwar auch hier nach weiterer siebenwöchentlicher Behandlung Consolidirung ein, aber unter Entwickelung eines beträchtlichen Callus. Trotzdem der Oberschenkel mit einem Gewicht von 30 Pfd. 6 Wochen lang nach unten extendirt wurde, liess sich das nach oben gewichene Schaftfragment nur um 2 cm herunterholen. Wenn die Fälle so spät in Behandlung kommen, ist der Ausgleich der Verstellung erheblich erschwert. Die anfänglich nur contrahirten Muskeln sind mit der Zeit in einen Zustand dauernder elastischer Retraction gerathen, welche, neben dem schon bestehenden Callus, das Haupthinderniss für die Reposition bildet. In frischen Fällen gelingt der Ausgleich mit Gewichtsextension leicht, die Fragmente stellen sich gut zu einander und verheilen, ohne dass eine ausgiebige Callusbildung nöthig wäre. Nur wo grosse Dislocation besteht, bildet sich auch grosser Callus.

Trotz des guten Verlaufs, den beide Fälle nahmen, muss bei Epiphysenlösung des Schenkelkopfes die Prognose mit Vorsicht gestellt werden. Der Schenkelkopf erhält sein Blut im jugendlichen Alter einerseits durch Gefässe, welche ihm durch das Ligamentum

teres zugeführt werden; andererseits wird er von der Schenkelhalsspongiosa aus ernährt. Die Blutzufuhr von der Spongiosa aus wird bei vollständiger Lösung der Epiphyse abgeschnitten. Das Ligam. teres ist ein zartes Gebilde, das trotz seiner Länge und Nachgiebigkeit wohl zerreissen könnte. Dann würde der Kopf seiner Ernährung beraubt sein und der Gefahr der Nekrose anheimfallen. An diese Möglichkeit muss man bei der Stellung der Prognose jedenfalls denken. Die Gefahr der Nekrose ist im jugendlichen Alter zwar nicht so gross, wie beim späteren Alter, wo die Gefässe des Ligam. teres grösstentheils verschwinden. Und thatsächlich haben wir unter 40 Schenkelhalsbrüchen zwei beobachtet, wo nach loser intraarticulärer Fractur die Nekrose des Schenkelkopfes eintrat. Beide endeten tödtlich durch Pyämie. Es kam in beiden Fällen zur Vereiterung des Hüftgelenks; der erste Fall verlief so stürmisch, dass trotz der Resection des Kopfes der Tod eintrat, der zweite, mehr chronisch verlaufend, führte 4 Wochen nach der Verletzung zum Exitus. Bei der Section ist das Hüftgelenk voll Eiter (bakteriologisch Streptokokken nachgewiesen), die Kapsel an der vorderen Seite weit offen, der Eiter senkt sich den Gefässen entlang bis zur Mitte des Oberschenkels. In der Eiterhöhle des Gelenks liegt vollkommen lose der glatt am Gelenkrande abgebrochene nekrotische Kopf.

Die Epiphysenlösung stellt an die Therapie dieselben Anforderungen, wie der lose Bruch des Schenkelhalses. Gelingt es durch Extension die Verstellung zu heben, sind die Bruchflächen aneinander zu bringen, so wird Festigkeit eintreten ohne grossen, die Beweglichkeit des Hüftgelenkes hindernden Callus (Fall II). Bleibt die Verschiebung der Bruchstücke bestehen, so wird die Beweglichkeit des Hüftgelenks nach allen Richtungen beschränkt bleiben (Fall I); das ist um so bedenklicher, als dann für später durch die Entwickelung einer Synovitis traumatica unangenehme Folgen auftreten können.

Krankengeschichten.

6. Josef Düshaus, 15 Jahre alt, aus Rehde in Westf. wird am 28. Juli 1897 ins Kölner Bürgerhospital aufgenommen. Er giebt an, vor 14 Tagen von einem Kirschbaum aus einer Höhe von 5 Meter heruntergefallen und auf die rechte Körperseite aufgeschlagen zu sein. Unmittelbar nach dem Fall empfand er heftigen Schmerz in der rechten Schulter und Schmerzen in der rechten Hüfte. Er kann nicht aufstehen und nicht mehr gehen. Patient ist angeblich bisher nur mit Bettruhe behandelt worden.

Status am 28. Juli 1897: Das rechte Bein ist in der Hüfte nach aussen rotirt und 4 cm verkürzt. Die Gegend des Hüftgelenks ist stark

aufgetrieben. Active Bewegungen des rechten Oberschenkels sind nicht möglich. Bei der Palpation findet sich der Tiefendurchmesser des Gelenks wesentlich vermehrt; die Gelenkgegend ist eingenommen von stark entwickelten Callusmassen. Der rechte Trochanter ist nach oben und hinten verschoben; die Rotation des Beines erfolgt um den Trochanter als Drehpunkt, dabei tritt an Knorpelreiben erinnernde Crepitation auf. Die Bewegungen des Beines lösen keine nennenswerthen Schmerzen aus. Trotz der starken Callusproduction ist das Schaftfragment ohne Zusammenhang mit dem Kopffragmente. Die rechte Clavicula weist an der Grenze des mittleren und äusseren Drittels eine Verdickung auf. Auf dem Röntgenbilde ist die Gegend des rechten Hüftgelenks von einem undeutlichen Schatten verdeckt, der keine Einzelheiten erkennen lässt.

Diagnose: Epiphysenlösung im Femurhals, Fractur des rechten Schlüsselbeins.

Extensionsbehandlung. Längsextension nach unten, die 30 Pfund beträgt, Rotationszug von 8 Pfund, um den nach aussen rotirten Oberschenkel einwärts zu drehen. Die Extension wird 6 Wochen hindurch fortgesetzt, dann ist eine Consolidirung der Fragmente unter ganz erheblicher Callusproduction erreicht. Crepitation besteht nicht mehr, die Drehungsachse des Oberschenkels scheint im Hüftgelenk zu liegen. Der Trochanter steht etwas höher und mehr nach hinten, als auf der gesunden Seite. Die Verkürzung des Oberschenkels beträgt 2 cm. Patient kann keine activen Bewegungen im Hüftgelenk ausführen. Der Quatriceps wird nicht contrahirt und reagirt nicht mit Zuckungen auf den galvanischen oder faradischen Strom. Electrische und Massagebehandlung.

11. October 1897. Entlassung aus dem Krankenhaus. Der objective anatomische Befund der Hüfte ist der obige. Die Musculatur des Quadriceps ist kräftiger. Reagirt prompt auf electrische Reize. Patient geht mit Hilfe eines Stockes recht gut, wobei die Verkürzung von 2 cm keine Störung verursacht. Die Beugung und die Rotationsbewegungen des Hüftgelenks sind um die Hälfte der normalen Excursionsfähigkeit vermindert. Schmerzen und Anschwellung des Beines treten nach längerem Gehen nicht auf.

7. Josef Henker, 1½ Jahr alt, aus Köln, fiel am 20. Juni 1899 von einem Tische auf den Fussboden. Wie das Kind aufgeschlagen ist, lässt sich nicht ermitteln. Es wird mit der Diagnose Coxitis ins Krankenhaus gebracht.

Status: Das linke Bein liegt in der Hüfte nach aussen rotirt, die Gegend des Gelenkes ist verdickt. Activ gebraucht das Kind das Bein nicht, passiv ausgeführte Bewegungen bringen das Kind sofort zum Schreien. Dabei fühlt man deutlich ein ganz charakteristisches, weiches Knorpelreiben. Im Schenkelhals zeigt sich der Oberschenkel abnorm beweglich. Er ist vielleicht um ein 1 cm verkürzt, der grosse Trochanter steht etwas höher als rechts. Der Tiefendurchmesser der Gelenkgegend ist verbreitert. Das Röntgenbild zeigt keine Fractur oder Fissur in dem deutlich sichtbaren Diaphysentheil des Oberschenkels. Der Apophysenkern ist nur als ganz schwacher Schatten auf der Photographie angedeutet.

Diagnose: Epiphysenlösung im Schenkelhals. Das Bein wird mit

einem Gewichte von 8 Pfund vertical nach oben extendirt, senkrecht zur Längsachse des Körpers.

Nach 7 wöchentlicher Extensionsbehandlung bewegt das Kind das Hüftgelenk activ und schont das Bein nicht mehr. Kitzeln der Fusssohle löst Flexionsbewegung des Oberschenkels im Hüftgelenk aus. Eine Verkürzung ist nicht nachweisbar, ebensowenig Crepitation. Der Trochanter scheint auf beiden Seiten gleich hoch zu stehen, der sagittale Durchmesser der linken Hüfte ist vermehrt.

23. August 1899 geheilt entlassen.

Die Epiphysenlösung am unteren Femurende.

Während diese Verletzung nach der Statistik Bruns unter den Epiphysenlösungen am häufigsten ist — unter 100 Fällen 28 mal —, beobachteten wir bei 59 Fällen nur eine einzige Lösung dieser breiten, nahezu querverlaufenden Wachsthumslinie am unteren Ende des Oberschenkels. Der Fall unterscheidet sich von den übrigen hinsichtlich der Art des Zustandekommens und der Dislocation der Fragmente. Gewöhnlich soll die Verletzung hier durch indirecte Gewalt zu Stande kommen, durch übertriebene Beugung oder Streckung des Unterschenkels, durch seitliche Inflexionen oder durch sehr heftig einwirkende Rotationsbewegungen. In unserem Falle handelt es sich um eine directe Gewalt, die das gestreckte Kniegelenk in der Richtung von vorn nach hinten trifft — eine Schiffsschaukel, wie man sie auf Jahrmärkten sieht, trifft beim Zurückschwingen den aufrechtstehenden Patienten direct oberhalb des Kniegelenks — das untere Schaftende des Oberschenkels wird nach hinten in die Kniekehle getrieben, während die Epiphyse nach vorn ausweicht. Entsprechend der grossen Gewalt ist auch die Dislocation eine grosse, wie das Röntgenbild zeigt: Die Apophyse, also das Condylenende des Femur, hat eine Drehung um 90° gemacht; es liegt ziemlich genau unter der Patella, die Gelenkfläche correspondirt nicht mehr mit der Gelenkfläche der Tibia, zu der sie sich senkrecht gestellt hat, sondern mit der Gelenkfläche der Patella. Die Kniescheibe selbst hat ihre normale Lage beibehalten. Diese Art der Verstellung ist selten, meist weicht das Gelenkende nach der Kniekehle zurück und kann hier durch Druck auf Gefässe und Nerven gefährliche Erscheinungen hervorrufen.

Die klinische Diagnose liess sich in diesem Falle richtig stellen, wenn auch die Grösse der Dislocation erst durch das Röntgenbild klar gestellt wurde. Es fiel zunächst eine starke Anschwellung der Gegend des Kniegelenks auf, welche indessen nicht durch einen Haemarthros bedingt sein konnte. Die Patella tanzte zwar leicht bei

Druck, liess sich aber nur wenig in der Richtung von vorn nach hinten hinabdrücken, was bei Betrachtung des Röntgenbildes nicht zu verwundern ist: Das Hinderniss wird durch die untergeschobene Epiphyse gebildet. Es bestand ferner eine ausgiebige abnorme seitliche Beweglichkeit im Kniegelenk, wenn der Unterschenkel abducirt wurde. Diese musste den Verdacht auf eine Abreissung des Liga-

Fig. 24.

Aufnahme bei seitlicher Durchleuchtung.

Fig. 25.

Aufnahme bei der Durchleuchtung von vorn nach hinten.

mentum laterale internum vom Condylus internus femoris nahelegen. Auffallend war nur, dass sich die Verbreiterung des Querdurchmessers, der Condylen, die für diese Verletzung charakteristisch ist, nicht vorfand, während der Tiefendurchmesser des Kniegelenks ganz erheblich vermehrt war. Die genauere Untersuchung liess weiches Knorpelreiben fühlen und jetzt gelang es auch, unter der Patella, den abnormen Ursprung, den oberen Rand der gedrehten Epiphyse zu palpiren. In der Kniekehle fand sich eine abnorme Resistenz,

ohne dass es bei der starken Schwellung gelungen wäre, deren scharfen, vom unteren Schaftende gebildeten Rand durchzufühlen.

Handelt es sich um so ausgesprochene Verhältnisse, so lässt sich bei genauer Untersuchung nicht nur die Art der Verletzung, sondern auch die Richtung der Dislocation mit Sicherheit feststellen, allerdings ist die Diagnose auch hier keineswegs leicht. Ist die Dislocation geringer, haben sich die Fragmente nicht ganz verlassen, so ist die Diagnose hauptsächlich auf das weiche Knorpelreiben zu gründen, während der Nachweis der abnormen Beweglichkeit gerade am Knie dann auf Schwierigkeiten stösst. Das untere Fragment ist klein, im Kniegelenk besteht ein starker Erguss mit Lockerung der Kapsel; man ist dann leicht geneigt, die abnorme Beweglichkeit, welche bei seitlichen Bewegungen des Unterschenkels zu Tage tritt nicht in die Epiphysengegend, sondern ins Gelenk zu verlegen und sich mit der Diagnose traumatischer Kniegelenkserguss mit Abreissung am Condylus internus zu begnügen, wo es sich in Wirklichkeit um eine Epiphysenlösung handelt. Eine Verwechselung mit Luxation des Kniegelenks dürfte weniger leicht vorkommen, da die hier vorhandene Starrheit und Unbeweglichkeit der Gelenkenden bei der Epiphysenlösung stets vermisst wird.

Bei fehlender Dislocation genügt für die Therapie die Ruhigstellung im Gypsverband, der zweckmässig die Hüfte der verletzten Seite umfasst. Nach einigen Tagen wird der Verband gefenstert und die Resorption des Gelenkergusses durch Schwammcompression beschleunigt.

Anders ist es bei grösserer Dislocation der Fragmente. Genaue Reposition ist hier um so wesentlicher, weil nur durch sie die spätere gute Beweglichkeit des Kniegelenks ermöglicht wird, und weil nur dann Störungen des Wachsthums bei dieser für den Oberschenkel wichtigsten Epiphyse sich vermeiden lassen. Der Ausgleich der Verstellung ist hier schwierig und nur mit Hilfe der Narkose gut zu erreichen. In tiefer Narkose wird ein kräftiger, stetiger Zug am Unterschenkel der verletzten Seite ausgeübt; der Zug überträgt sich durch die Kapsel und ihre seitlichen Bänder auf die Epiphyse selbst. Gleichzeitig wird mit den Fingern ein directer Druck auf die nach oben gewichene Epiphyse ausgeübt, um sie abwärts zu bringen. Ist die Epiphyse nach der Kniekehle gewichen, so wird der Chloroformirte zweckmässig auf den Bauch gelegt und dann durch Zug am Unterschenkel und gleichzeitigem directen Druck auf das nach hinten gewichene Gelenkfragment die Reposition angestrebt. Ist die Reposition gelungen, so wird das verletzte Bein in Extension gelegt. Ein Heftpflasterstreifen läuft

von der Innenseite des Oberschenkels beinabwärts, umkreist, eine Ansa für die Gewichte bildend, die Fusssohle und steigt an der Aussenseite des Beines nach aufwärts bis zum Trochanter. Ueber diese vorher durch einige Cirkeltouren fixirte Längsextension wird ein Gypsverband angelegt, der Fuss und Hüfte, resp. Becken der verletzten Seite umfasst. Die Ansa wird mit 20 Pfund belastet.

Fig. 26.

Aufnahme bei seitlicher Durchleuchtung nach der Reposition.

Fig. 27.

Aufnahme bei der Durchleuchtung von vorn nach hinten nach der Reposition.

Der stete Zug, der durch die Längsextension ausgeübt wird, verhindert den etwaigen Wiedereintritt der Verstellung der Bruchstücke.

Die spätere Nachbehandlung — Massage, active und passive Bewegungen — bieten keine Besonderheiten.

Was sich mit dieser Behandlungsmethode selbst bei Verstellungen schwerster Art — wozu unser Fall zu rechnen ist — erreichen lässt, geht einmal aus dem Vergleich der Röntgenbilder hervor. Zwischen der ersten und zweiten Aufnahme, welche die Verhältnisse vor und nach der Reposition erkennen lassen, liegt eine Zeit von 14 Tagen

(Fig. 26 u. 27). Die Dislocation ist nahezu ganz behoben, der obere Rand der Apophyse steht nur wenig mehr über den unteren des Schaftendes hervor. Das Gelenkende des Oberschenkels hat sich um 90° zurückgedreht und seine frühere Lage wiedergewonnen, in der es mit der Gelenkfläche der Tibia correspondirt.

Den anatomischen Verhältnissen entspricht das klinische Resultat. 6 Wochen nach der Verletzung steht der Patient auf, nach weiteren 3 Wochen wird er entlassen. Die Richtung des Beines ist die normale, der Unterschenkel steht im Kniegelenk weder abducirt noch adducirt. Während keine abnormen seitlichen Bewegungen mehr möglich sind, wird der Unterschenkel im Kniegelenk activ bis zu 180° gestreckt, bis zu 90° gebeugt. Eine Verkürzung des Oberschenkels besteht nicht, er hat genau die Länge der gesunden Seite. Spätere Wachsthumsstörungen dürften bei der guten Stellung der Bruchstücke kaum zu erwarten sein.

8. Ludwig Petitjean, 14 Jahre alt, Former, aus Köln-Sülz, erhielt am 21. Juni 1899 von einer in rascher Schwingung befindlichen Schiffsschaukel in aufrechter Stellung einen Stoss gegen das gestreckte rechte Knie. Er fiel um und wird am selben Tage mittels Wagen ins Kölner Bürgerhospital gebracht.

Status bei der Aufnahme: Das rechte Knie steht im Winkel von 160°. Die Gegend des Kniegelenks ist ganz erheblich geschwollen. Eine Verkürzung des rechten Oberschenkels und Unterschenkels lässt sich nicht nachweisen, da eine genaue Messung durch die Schwellung des Kniegelenks nicht möglich ist. Saltement der Patella ist vorhanden, wenn auch nicht stark ausgeprägt. Der Querdurchmesser des Kniegelenks rechts ist kaum verbreitert, der Tiefendurchmesser dagegen ganz erheblich. Unter der Patella, den oberen Rand derselben nach oben überragend, befindet sich eine abnorme Resistenz, die Kniekehle lässt sich rechts weniger eindrücken als links. Sie scheint durch eine harte, unbewegliche Resistenz ausgefüllt. Der Unterschenkel lässt sich abnorm ausgiebig abduciren. Die abnorme Beweglichkeit scheint im Kniegelenk zu liegen, lässt aber seitlich weiche Crepitation empfinden. Active Bewegungen sind nicht möglich.

Diagnose: Epiphysenlösung der unteren Epiphyse des Oberschenkels mit Verschiebung der Apophyse nach vorn.

Die näheren Verhältnisse ergeben sich aus den Röntgenbildern (Fig. 1 u. 2).

22. Juni. Chloroformnarkose und Reposition der Fragmente, welche durch Zug am Unterschenkel und gleichzeitigen Druck auf das obere Fragment eingeleitet wird. Dabei verschwindet die abnorme Resistenz unter der Kniescheibe, die Kniekehle lässt sich tiefer eindrücken. Die Reposition ist allmählich erfolgt, ohne das bei Luxation typische Einschnappen zu geben.

Längsextension am Bein mit 20 Pfund belastet, darüber Gypsver-

band, der unten den Fuss umfasst, oben die Hüfte der verletzten Seite und das Becken.

Eine am 11. Juli aufgenommene Röntgenphotographie ergiebt nach Entfernung des ersten Verbandes gute Stellung der Fragmente (Fig. 26 und 27).

Ein zweiter Gypsverband mit Fenster wird angelegt, keine neue Extension. Schwammcompression, unter der sich der Gelenkerguss bald verliert.

10. August. Abnahme des Verbandes. Gelenkerguss verschwunden. Seitliche abnorme Beweglichkeit im Kniegelenk nicht mehr nachweisbar. Active Bewegung im Kniegelenk im Sinne der Beugung bis zum Winkel von 145° möglich, active Streckung bis zu 180°. Massage des ziemlich atrophischen Quadriceps, active Bewegungen, ganz leichte passive Bewegungen.

21. August. Patient steht auf, geht vorläufig mit Hilfe zweier Stöcke, deren er nach wenig Tagen nicht mehr bedarf. Oedeme des Beines stellen sich auch für die Folgezeit nicht ein.

6. September. Patient wird aus dem Krankenhaus zur ambulanten Behandlung entlassen. Die Stellung des Beines ist die normale, es besteht keine Verkürzung und keine seitliche Beweglichkeit im Kniegelenk. Der Gang ist gut und sicher, der Unterschenkel ohne Oedem. Active Beuge- und Streckbewegungen sind im Winkel von 90° bis 180° im Kniegelenk möglich. Atrophie des Quadriceps noch ziemlich ausgeprägt.

Ausser dem erwähnten Falle kamen im letzten Jahre noch 2 Epiphysenlösungen am unteren Femurende in unsere Behandlung; sie sind in die Statistik nicht aufgenommen, weil es sich hier nicht um subcutane, sondern um complicirte Verletzungen handelt. Beide wurden durch directe Gewalt veranlasst; der 11jährige Knabe, um den es sich handelt, gerieth unter die Räder eines Pferdebahnwagens, wobei er complicirte Verletzungen beider Oberschenkel erlitt. Die Doppelamputation wurde nöthig, und die Untersuchung der amputirten Beine ergab, dass an beiden Oberschenkeln die unteren Epiphysen ohne besondere Verstellung gelöst waren. Dabei klaffte die Gelenkkapsel weit in beiden Kniekehlen, wo sich eine ausgedehnte Zerreissung derselben befand.

Die Epiphysenlösung am unteren Ende der Tibia.

Am häufigsten von allen Knochen finden wir den Unterschenkel in seiner unteren Hälfte gebrochen; es handelt sich entweder um den isolirten Bruch der Tibia, Fibula, eines Knöchels, oder meist um den Bruch beider Knochen, den Flötenschnabelbruch, den supramalleolären und den Malleolenbruch. Von 525 Fracturen fallen 200 auf die untere Hälfte des Unterschenkels. Während aber von diesen 181 jenseits des 17. Jahres liegen, ist die Zeit des Wachsthums mit nur 19 Fällen vertreten. Demgegenüber stehen 7 Fälle von Lösung

der unteren Epiphyse der Tibia, d. h. von Knochenverletzungen, welche die untere Hälfte des Unterschenkels zwischen dem 1. und 18. Jahre treffen, sind 30 Proc. Lösungen der unteren Epiphyse der Tibia.

Meist ist es auch hier directe Gewalt, Ueberfahrung, welche die Gegend der Epiphysenlinie oder die Vorderfläche der Tibia trifft und zur Lösung der leicht wellenförmig verlaufenden, horizontalen Wachsthumslinie führt. Es entsteht dabei keine besonders grosse Dislocation, die Bruchstücke verlassen sich nicht vollkommen, wie wir es bei der unteren Epiphyse des Femur sahen; der Contact bleibt in der Regel sogar ein ziemlich fester, nur in einem Falle findet sich eine theilweise Verschiebung der Apophyse nach vorn.

Die Kenntniss der geringen Verschiebung ist wesentlich für die Diagnose der Verletzung.

Fallen doch, wie aus den anatomischen Verhältnissen hervorgeht, zwei wichtige Symptome zur Stellung der Diagnose in der Regel hier fort: die abnorme Beweglichkeit und die Crepitation; die unvollständig gelöste, nur gelockerte Apophyse lässt sich eben nicht gegen das Schaftende verschieben und kann infolge dessen auch keine Crepitation geben. Trotzdem lässt sich die klinische Diagnose aus den übrigen Symptomen mit Sicherheit stellen. Der Querdurchmesser am unteren Tibiaende ist verbreitert, wie der Vergleich mit der gesunden Seite leicht erkennen lässt; meist besteht eine erhebliche Schwellung der Weichtheile, die sich bis auf den Fussrücken erstreckt; der Fuss wird starr gehalten, active Bewegungen im Talocruralgelenk werden vermieden, passive lassen sich leicht ausführen. Der Druckschmerz entspricht genau dem Verlauf der Epiphysenlinie. Geht man mit der Fingerkuppe in querer Richtung, in der Richtung der Epiphysenlinie, über die vordere Tibiafläche, so wird überall derselbe, bei dieser Verletzung ziemlich lebhafte Druckschmerz ausgelöst. Anders ist das beim Malleolenbruch, mit welchem die Epiphysenlösung gar nicht selten verwechselt wird. Hier concentrirt sich der Druckschmerz lediglich auf die Gegend der Knöchel, die Vorderfläche der Tibia bleibt frei. Nur wenn die äussere Kante der Tibia, das sogenannte Volkmann'sche Dreieck, mit abgerissen ist, findet sich hier der typische Fracturschmerz, während er an allen anderen Stellen der unteren Tibiafläche vermisst wird. Nur eine exacte Untersuchung kann hier vor Irrthümern bewahren. Am häufigsten wird die Epiphysenlösung für eine Contusion des Fussgelenkes gehalten. Indessen ist hier der Druckschmerz nie so ausgeprägt, findet sich nur am 1. oder 2. Tage nach der Verletzung, und vor

allem fehlt die Verbreiterung des Querdurchmessers bei der Contusion.

Da die Verschiebung der Fragmente unbedeutend ist, ist eine Reposition nicht nothwendig. Eine dreiwochenlange Ruhigstellung im Gypsverband oder, was vorzuziehen ist, ebensolange Extensionsbehandlung nach Bardenheuer, genügt, um vollkommene Heilung zu erzielen. Die Patienten standen alle nach 4 Wochen auf, gingen gut und hatten vollkommen freie Beweglichkeit im Talocruralgelenk. Spätere Wachsthumsstörungen sind bei den anatomischen Verhältnissen dieser Verletzung wohl nicht anzunehmen.

Fig. 28.

Die Verletzung kam vor dem 10. Jahre nicht zur Beobachtung, sondern alle Patienten standen im Alter zwischen 10 und 15 Jahren.

Die Röntgenbilder zeigen drei verschiedene Typen dor Verletzung: Während sich die normale Epiphysenlinie der unteren Tibia als meist einfacher, zuweilen mehrfacher, wellenförmiger Strich auf Fig. 28 darstellt, sehen wir auf den Figuren 28, 29, 30 die Linie abnorm breit und an einzelnen Stellen scheinen mehrere Linien übereinander zu liegen, die zum Theil in die Diaphyse hineingehen. Der zweite Typus findet sich auf Fig. 31. Hier hat die Epiphyse in den mittleren Parthien den Zusammenhang bewahrt; die Gegend der äusseren und inneren Kante, besonders der äusseren, klafft dagegen weit auseinander. Fig. 32 stellt die schwerste Form dar, die einzige, in der eine Verschiebung der Apophyse nach vorn, des Schaftendes nach hinten eingetreten ist.

9. Wilh. Becker, 13 Jahr alt, aus Köln, wurde am 4. Aug. 1899 von einem Flaschenbierwagen über den rechten Fuss gefahren und direct nach der Verletzung ins Krankenhaus gebracht.

Status: Der rechte Fuss steht zum Unterschenkel im Winkel von 90°, nicht abducirt oder adducirt. Die Gegend des Fussgelenks und der Fussrücken bis zu den Zehen ist stark geschwollen. Lebhafter Druckschmerz entsprechend dem Verlauf der unteren Tibiaepiphyse, deren Querdurchmesser verbreitert ist. Malleolen nicht schmerzhaft bei

Fig. 29.

Fig. 30.

Druck. Keine abnorme Beweglichkeit und keine Crepitation. Der Querdurchmesser des Taluskopfes ist ebenfalls verbreitert, Compression dieses Knochens sehr schmerzhaft. Active Bewegungen im Sprunggelenk kaum möglich, passive zu schmerzhaft.

Diagnose: Epiphysenlösung der unteren Tibia, Compressionsfractur im Taluskopf.

Extensionsbehandlung, Längszug nach unten und Querzug nach aussen; der Querzug umfasst das vordere Ende des Unterschenkels.

Patient steht nach 5 Wochen auf. Epiphysengegend und Taluskopf deutlich verbreitert, Bewegungen im Tabocruralgelenk ganz frei, Gang entsprechend vorsichtig.

10. (Fig. 29.) **August Gail**, 15 Jahre alt, aus Köln-Ehrenfeld, schlug beim Gehen auf der Strasse der linke Fuss um; Patient fiel um und konnte auf dem verletzten Fuss nicht mehr auftreten.

Status bei der Aufnahme am 2. November 1897: Schwellung mässigen Grades über dem Sprunggelenk des Knöchels und dem Rücken des linken Fusses bis zu den Metatarsi hin. Knöchelgegend nicht schmerzhaft auf Druck. Querdurchmesser am linken Tibiaende deutlich verbreitert, daselbst, entsprechend dem Verlauf der Epiphysenlinie lebhafter

Fig. 31.

Fig. 32.

Druckschmerz. Keine abnorme Beweglichkeit oder Crepitation. Die **Diagnose** Epiphysenlösung der Tibia wird durch das Röntgenbild bestätigt.

Extensionsbehandlung 3 Wochen lang; nach 5 Wochen steht Patient auf.

22. December 1897. Entlassung: Querdurchmesser der unteren Tibia wenig, aber deutlich verbreitert. Knöchel nicht verdickt. Fuss steht in normaler Stellung, Dorsal- und Plantarflexion vollkommen frei. Gang normal.

11. (Fig. 30.) **Friedrich Faust**, 15 Jahre alt, wird am 3. October 1898 wegen einer frischen Verletzung des rechten Fusses ins Kölner

Bürgerhospital aufgenommen. Patient ist aus einer Höhe von 3 Metern aus einer Dachlucke auf den Fussboden gefallen, wobei ihm angeblich der rechte Fuss umgeschlagen ist. Patient kann, wenn auch mit Schmerzen, auf den verletzten Fuss auftreten.

Status: Geringe Blutung über dem Sprunggelenk und vor beiden Knöcheln. Fussrücken wenig geschwollen. Plantar- und Dorsalflexion des rechten Fusses beschränkt und schmerzhaft, aber doch möglich. Prägnanter Druckschmerz im Verlauf der unteren Tibiaepiphyse, deren Querdurchmesser unbedeutend verbreitert ist. Keine Crepitation oder abnorme Beweglichkeit.

Die Diagnose Epiphysenlösung wird durch das Röntgenbild bestätigt.

14 Tage Extensionsbehandlung. Patient steht nach 3 Wochen auf und wird nach 4 Wochen geheilt entlassen: Stellung des Fusses gut, Bewegungen frei, Gang normal. Nur eine geringe Verbreiterung der unteren Tibia im queren Durchmesser weist auf die stattgehabte Verletzung hin.

12. (Fig. 31.) Otto Kröll, 12 Jahre, aus Köln, befand sich hinter einem leeren Handwagen, den er drückte. Der Wagen kippte nach hinten über und schlug ihm gegen die Vorderfläche des linken Unterschenkels. Direct nach der Verletzung wird am 19. August 1897 folgender Status im Krankenhaus aufgenommen: Starke Schwellung über dem Fussgelenk, über beiden Knöcheln und dem Fussrücken bis zum Ansatz der Zehen. Der Fuss wird starr gehalten und activ nicht bewegt. Lebhafter Druckschmerz auf der Vorderseite des unteren Tibiaendes, dessen Querdurchmesser verbreitert ist. Nachweis von Crepitation oder abnorme Beweglichkeit gelingt nicht.

Diagnose: Epiphysenlösung (s. Fig. 31).

4 Wochen lang Behandlung mit Extension, nach weiteren 8 Tagen steht Patient auf.

3. October 1897 Entlassung: Gang gut, Bewegungen im Sprunggelenk frei. Unteres Tibiaende verdickt, ohne Verstellung der Apophyse.

13. (Fig. 5.) Andreas Brambach, 12 Jahre alt, aus Köln, wird am 23. April 1898 von einem schweren Lastwagen über den rechten Fuss gefahren und nach stattgehabter Verletzung ins Bürgerhospital gebracht.

Status: Starke Schwellung des Sprunggelenks, der Knöchelgegend und des Fussrückens. Fuss absolut starr, wird activ nicht bewegt im Talocruralgelenk. Der Fussrücken erscheint verlängert gegenüber dem des gesunden Fusses. Das hintere Tibiaende ist sehr druckempfindlich, ebenso der Malleolus externus. Geht man mit der Fingerkuppe entlang der Tibiakante nach abwärts, so gelangt man oberhalb des Sprunggelenks auf eine Prominenz, deren Configuration infolge der starken Schwellung nicht deutlich durchzufühlen ist. Abnorme Beweglichkeit ist nicht deutlich, dagegen hat man zuweilen bei Druck auf das Tibiaende das Gefühl weicher Crepitation.

Diagnose: Epiphysenlösung der Tibia mit Dislocation der Apophyse nach vorn; Fractur des Malleolus externus (s. Fig. 32).

Extensionsbehandlung, wobei der Längszug mit 2 Querzügen combinirt wird. Das nach hinten gewichene Schaftende wird nach oben extendirt, gleichzeitig der Fuss (der mit der Apophyse nach vorn gewichen ist) durch einen Heftpflasterstreifen nach hinten extendirt. Die Extensionsbehandlung wird 4 Wochen lang fortgesetzt. Bei Abnahme der Strecke findet sich eine erhebliche Verbreiterung der unteren Tibiaepiphyse, eine geringere des äusseren Knöchels. Die Stellung der Apophyse zum Schaft ist bedeutend besser geworden, wenn erstere auch noch ein wenig nach vorn prominent ist.

Nach weiteren 8 Tagen steht Patient auf. Trotz des nicht vollständig erreichten Ausgleichs der Verstellung ist der Gang gut, eine Behinderung der Dorsalflexion oder Plantarflexion findet nicht statt.

Die beigefügten Röntgenbilder verdanke ich der Kunst und Zuvorkommenheit des Röntgenassistenten am Bürgerhospital, Herrn Dr. Wildt; ich versäume nicht, ihm auch an dieser Stelle meinen Dank dafür auszusprechen.

XVII.

Aus der I. chirurg. Universitätsklinik des Hofrathes Prof. Albert in Wien.

Operative Therapie des Mastdarmvorfalles.

Von

Dr. Jar. Bakeš,

Operateur der Klinik.

(Mit 1 Abbildung.)

Das Rectum wird in seiner Lage im Becken durch einen eigenen Aufhängeapparat erhalten. Dieser Apparat besteht aus dem periproctalen, fettreichen Zellgewebe, aus dem Mesorectum, welches nicht allein aus den beiden Peritonealblättern zusammengesetzt ist, sondern auch Bindegewebe und Gefässstränge enthält, ferner aus den musculösen Elementen an seinem unteren Ende; es ist dies die Sphincterengruppe, dann die Musculatur des Beckenbodens: Musc. levat. ani, die Musc. retractores recti (auch rectococcygei genannt) und Musc. transversus perinei, der an der vorderen Peripherie des Rectum einen Halbring bildet, und den Sphincter externus in seiner Action unterstützt (Fischel).

Ausser diesen äusseren Befestigungselementen besitzt der Mastdarm in sich einen, aus einer Anzahl von kleinen, glatten Muskelbündeln sich zusammensetzenden Muskel, den Kohlrausch als Musc. sustentator tunicae mucosae beschrieben hat. Dieser liegt im lockeren, submucösen Bindegewebe und befestigt die Mucosa an die Muscularis.

Wird dieser Apparat durch irgend ein schädigendes Moment relaxirt oder gedehnt, fällt der Mastdarm aus dem After vor: zuerst nur die untere Schleimhautfalte: Prolapsus mucosae ani; dann die Analportion: Prolapsus ani; schliesslich der Mastdarm in toto: Prolapsus recti. Dieses letzte Stadium ist es, welches in hohem Grade das Interesse des Chirurgen erweckt, denn die Beschwerden, welche sich an einen habituell gewordenen Prolaps knüpfen, sind bedeu-

tend und erheischen in den meisten Fällen kategorisch eine rasche Abhülfe.

In einer Reihe von Fällen wird die blossliegende Schleimhaut durch Einschnürung der Sphincteren venös hyperämisch, ödematös, durch äussere Noxen, z. B. Reiben der Kleider u. s. w. insultirt, entzündet sie sich, hypertrophirt schwammartig, bedeckt sich mit tiefgreifenden Ulcerationen, welche zu profusen Blutungen und starken eitrig-schleimigen Secretionen Veranlassung geben; es stellt sich Fieber ein; der Defäcationsact ist mit so grossen Schmerzen verbunden, dass ihn Dieffenbach treffend mit einer förmlichen Geburtsarbeit verglich, der Kranke kommt durch Säfte- und Blutverluste, Fieber und Verdauungsstörungen sehr von Kräften, die Schmerzen hindern ihn bei Verrichtung seiner Lebensfunctionen, er kann weder sitzen, noch gehen, noch liegen, kurz sein Zustand gestaltet sich zu einem unerträglich jammervollen.

„In einzelnen, besonders schweren Fällen" — schreibt Albert im III. Bande seiner Chirurgie, „bringen die Schmerzen, die Blutungen, Verdauungsstörungen u. s. w. den Kranken an den Rand des Grabes, wenn ihm nicht geholfen wird."

Natürlich gestaltet sich der Verlauf dieser Krankheit nicht immer so ungünstig; in anderen Fällen wird die durch chronische Oedeme verdickte Schleimhaut xerotisch, bekommt nach und nach einen epidermoidalen Charakter und verursacht dem Kranken nahezu keine Beschwerden.

Aber auch in solchen Fällen sind Gefahren, wie die Möglichkeit einer Hydrocele, oder eine Einklemmung des Prol. durch die Sphincteren, in deren Folge eine brandige Abstossung mit tödtlicher Peritonitis hinzutreten kann, vorhanden, die dem Chirurgen gebieterisch das Messer in die Hand drücken. —

In der That hat sich die Chirurgie, man kann behaupten, schon in ihrer Wiege mit der Lösung der therapeutischen Frage dieses pathologischen Zustandes beschäftigt, und in allen Epochen haben ihre grössten und genialsten Jünger verschiedene Operationsmethoden ersonnen und geübt, deren grosse Anzahl uns für die Hindernisse und Schwierigkeiten, welche sich dem Operateur bei der Lösung des Problemes gegenüberstellen, beweisend ist; ja wir müssen uns gestehen, dass bis zum heutigen Tage diese Frage als noch nicht gelöst betrachtet werden muss.

Obzwar die Technik der modernen Chirurgie mit der Einführung der Anti- und Asepsis in der letzten Zeit so colossale Fortschritte zu verzeichnen hat, können wir doch nicht behaupten, dass

sie im Besitze eines radicalen, operativen Eingriffes wäre, der eine absolute Heilung eines jeden schweren Prolapskranken, eine Restitutio ad integrum — herbeiführen kann; auch die besten und modernsten derselben haben Recidive zu verzeichnen. —

Der gesammten Prolapstherapie liegt die Aufgabe ob, theils die schädlichen Causalmomente des Mastdarmvorfalles zu beheben, theils dem relaxirten Rectum und seinen gelockerten Schichten ihren Tonus wiederzugeben, dann die erschlaffte und weit gewordene Afteröffnung und deren paralytischen Schliesser operativ zu verengern, weiter die ausgedehnte und überflüssig gewordene Mastdarmschleimhaut zu beseitigen und den habituell gewordenen und irreponiblen Prolaps zu entfernen.

Schon in den Schriften des grauen Alterthums finden wir Erwähnungen von den verschiedenen Behandlungsweisen der Prolapskranken, und in der ganzen forensischen Litteratur aller Zeitalter lesen wir eine so grosse Anzahl von zu diesem Zwecke geübten Methoden und Mitteln, dass es uns der besseren Uebersicht halber geboten erscheint, das ganze hierher gehörende Heilverfahren in folgende vier Gruppen einzutheilen:

I. medicamentöse Therapie,
II. Verband- und Apparattherapie,
III. Massage- und Elektricitätstherapie,
IV. die operative Therapie,

welch letztere, unterstützt durch den epochalen Aufschwung in der Chirurgie und durch ihre relativ prompten Erfolge, nach und nach beinahe das ganze therapeutische Feld für sich erobert hat.

Wir wollen deshalb die, sit venia verbo, unblutigen drei Gruppen nur vollständigkeitshalber kurz anführen, um gleich dem eigentlichen Zwecke dieses Aufsatzes, nämlich den verschiedenen Operationsmethoden uns zuzuwenden, um dieselben, jeder die in der Litteratur gesammelten und in der obengenannten Klinik operirten einschlägigen Fälle hinzufügend, mit ihren Vor- und Nachtheilen zu beschreiben.

I. Die medicamentöse Behandlung ist entweder eine interne oder externe.

1. Die interne Therapie ist hauptsächlich in der Kinderheilkunde im Gebrauche, wo die Prolapse als Folge von Enteritiden, Kachexien anderer Art und Rhachitis häufig vorkommen.

Bei Enterokatarrh müssen durch kleine Gaben von Calomel mit Rheum und Natr. bicarb. die häufigen Durchfälle hintangehalten werden.

Barez[1]) verabreicht Extract. nuc. vomic. aquos. in sehr geringen, aber ansteigenden Dosen (1—4 g tägl.). Die schwachen, schlecht genährten Kinder müssen Eisenpräparate, Leberthran und kräftige Kost zugeführt bekommen.

F. Schmey[2]) fand bei allen Kindern mit Prolapsus ani deutliche Zeichen von Rhachitis, die er als directe Ursache desselben betrachtet, zumal er durch antirhachitische Therapie ausnahmslos glänzende Resultate erzielte. Er verschreibt: Phosphor-Leberthran: Phosph. 001, Leberthr. 100,0; 1—3 Kaffeelöffel tägl.

2. Die externe Application von Medicamenten auf Prolapse findet schon bei Hippokrates ihre Erwähnung.

Er benutzte adstringirende Decocte, um die Prolapse zu heilen. Sehr beliebt, besonders in der Kinderpraxis, sind kalte Klysmen mit adstringirenden Beimengungen: wie Alaun, Ratanhia, Liquor ferri sesquichlorati. Dieselben sollen gleich nach dem Stuhlgange oder abends vor dem Schlafengehen und nur in kleinen Mengen, dass sie nicht gleich wieder ausgestossen werden, verabreicht worden. Auch Tanninstuhlzäpfchen wurden hie und und da versucht. Hypodermatische Injectionen von Strychnin (Weber[3]), hauptsächlich aber von Ergotin in die Analhaut sollen, insbesondere bei Mastdarmvorfällen mässigen Grades, sehr gute Resultate geben und finden in der Litteratur häufige Erwähnung (Beltrame[4]), Steinbach[5]), Vidal[6]). Die Mittel kann man auch in Suppositorien appliciren.

Das weitaus zweckmässigste und am meisten verbreitete Verfahren ist das Bestreichen der Prolapse mit ätzenden Substanzen, von denen Argent. nitr. und Acid. nitr. fumans am meisten favorisirt werden. Delens[7]), Words[8]), auch Dittel berichten über zufriedenstellende Resultate.

---

1) Barez, Journal für Kinderkrankheiten. II. Bd.

2) F. Schmey, Zur Behandlung des Prolapsus ani bei Kindern. Centralbl. für Kinderheilkunde. 1897. 2.

3) Weber, Cases of prolaps. ani successfuly treated by hypodermatic. inject. of strychnin. Med. Rec. N.-Y. 1880. XVIII. 652.

4) V. Beltrame, Prolapso del retto in una bimba di due anni curato e guarito colle injezioni di ergotina. Gaz. med. d. Torino. 1885. XXXVI. 121. — Prolapso del retto curato coll' injezione sottocutanea d'una soluzione d' ergotina. Observatore. Torino 1881. XVII. 369.

5) Steinbach, Ueber die Behandlung des Mastdarmvorfalles mit Ergotininjectionen. Inaug.-Dissert. Berlin 1876.

6) Vidal, Traitement du prol. rectal par des injections hypodermat. d'ergotine. Bull. et mém. Soc. de therap. Paris 1880. 2 s. VI. 261.

7) Delens, Traitement du prol. du rectum par la cautérisation avec l'acide nitrique fumant. J. de therapie. Paris 1881. VIII. 525. — Prol. du rectum chez femme de 74 ans.; bons effets de la cautéris. avec l'acide nitrique fumant. Med. prat. Paris 1881. II. 409.

8) Words, Sehr bedeutender Mastdarmvorfall bei einem Kinde geheilt durch Arg. nitr. und Salpetersäure. J. f. Kinderheilkunde von Behr u. Hilde. 1860. 4. Heft 3, 4,

Esmarch beschreibt die Methode in folgender Weise: „In der Narcose wird der Prolaps gut abgetrocknet und mit einem in Säure getauchten Wattebausch solange betupft, bis sich ein grüner Schorf bildet. Darnach bestreicht man den ganzen Prolaps mit Borvaselin, reponirt und führt ein Stopfrohr ein. Um das heraushängende Ende wird ein Wattering gelegt, die Hinterbacken darüber zusammengedrückt und mit breiten Heftpflasterstreifen befestigt. Vier Tage lang hält man den Stuhlgang mit einigen Tropfen Opium zurück."

Bei der Aetzung mit Acid. nitr. fum. muss die Umgebung sorgfältig gegen unabsichtliche Verätzung geschützt werden. Dies erreicht man mittels aufzutragender Fettschichten, und Dittel beschreibt sein diesbezügliches Verfahren folgendermaassen: „Die Sicherung ist mir am besten dadurch gelungen, dass ich den Patienten auf einen Tisch stellte und die entblössten Untertheile eine Stellung einnehmen liess, wie zur Verrichtung der Noth, oder über einen Schemel setzen liess. Da war der Anus zu unterst und den betupfte ich mit dem in HNO_3 getauchten Asbestpinsel; anfangs sehr intensiver Schmerz; erzeugt bei Männern lästige Harnretention."

II. Auch die Verband- und Apparatetherapie findet schon bei Hippokrates Erwähnung; er führte behufs Zurückhaltung des Prolapses einen mit Adstringentien getränkten Schwamm ins Rectum und befestigte denselben mit Bindentouren (Fischel[1]).

Etwas Aehnliches beschreibt Esmarch: „Stellt sich der Prolaps beim Gehen wieder ein, so leistet ein mit Alaunlösung oder Eichenrindendecoct getränkter Schwamm, der am After durch breite Heftpflasterstreifen befestigt wird, gute Dienste."

Blegni führte die Harnblase eines Schweines in den After, um sie daselbst aufzublasen; auch ein Silberrohr, um welches ein Truthahnkropf gelegt war, führte er ins Rectum ein, um denselben ebenfalls aufzublasen (Fischel).

Scarpa construirte für Prolaps ein Bracherium, nämlich einen Beckengurt, von dem ein Schenkelgurt mit Feder abgeht, der in der Gegend des Anus eine Elfenbeinpelotte trägt, die den Vorfall zurückhält.

Dittel[2]) liess die Pelotte statt aus Elfenbein aus Kautschuk machen und versah sie mit einem in der Achse verlaufenden Hohlcanal für den Abgang von Flatus.

Unzählig gross ist die Reihe der abenteuerlichsten Apparate, welche behufs Retention der Prolapse nicht nur von Fachmännern, sondern auch von Laien ersonnen wurden (B. Gooch[3]), M. Juville[4]), Hofer[5]).

1) Fischel, Der Mastdarmvorfall, seine Anatomie u. s. w. Zeitschrift für Heilkunde. Prag 1889. X. 161.

2) v. Dittel, Die Operation des Mastdarmvorfalles. Wiener med. Wochenschrift. 1883. Nr. 18.

3) Vogt, Bandage zur Retention und Heilung des Prolapses. Berliner klin. Wochenschr. Nr. 50. 1872.

3) B. Gooch, Cases and practical remarks in Surgery. Norvich 1867.

4) M. Juville, Traité des bandages herniaires. Paris 1786.

5) Hofer, Lehrsätze des chirurg. Verbandes (Erlangen 1791).

Die modernsten Portativapparate basiren auf dem Principe der federnden Pelotten und Pessare, werden aber auf die Dauer dem Patienten unerträglich.

Erwähnung von diesen sog. „Mastdarmträgern" verdient der Apparat von Vogt[1]): Dieser besteht aus einem leicht mit Luft füllbaren Kautschukschlauch, der vorn in 2 Schenkel getheilt ist. Die Enden desselben werden wie eine T-Binde an einem Beckengurt befestigt. Entsprechend der über dem Anus zu liegenden Stelle ist ein 1 cm hoher und ebenso breiter Hartgummicylinder angebracht, welcher den Vorfall zurückhält. Beim Niedersetzen des Patienten dehnt sich der elastische Schlauch und presst den Cylinder noch fester gegen den Prolaps. Auch bei der Defäcation schliesst der Apparat eben aus demselben Grunde sicher — und das soll seine Haupttugend sein —; er bewährte sich in einigen Fällen.

Der von L. Fürst in den „Beiträgen zur Geburtshilfe, Gynäkologie und Pädiatrik (Leipzig, 1881) beschriebene Apparat besteht aus einer Bleiplatte mit centraler Oeffnung, über welcher ein ebenfalls durchbohrter Bleizapfen befestigt ist; Achselträger halten das ganze Instrument in situ.

Dieser Apparat soll den Vortheil besitzen, dass er gleichzeitig eine andere Behandlungsmethode zulässt.

Die besten Dienste leistet der Portativapparat von Esmarch[2]), über den der Autor in seinem Werke: „Ueber Mastdarmkrankheiten" Folgendes schreibt:

„Nur um das Heraustreten des Mastdarmes schon beim Gehen zu verhindern, können die Mastdarmträger nützlich sein, und hier habe ich einen weichen Gummiball, der durch eine elastische T-Binde gegen den After angedrückt wird, am wirksamsten gefunden. Die anderen Portativapparate haben nur ein historisches Interesse (Warnecke[3]).

Von den Verbänden wäre der in der Kinderpraxis übliche, von Basevi[4]) in der Medic. Presse 1878 beschriebene Heftpflasterverband von Bedeutung. Die Anlegung desselben geschieht in folgender Weise:

Das Kind wird mit dem Rücken nach oben, mit zugleich gehobenem Becken gehalten. Nach Reposition des Prolapses hält man die Hinterbacken des Kindes mit der linken Hand aneinandergepresst und heftet mit der rechten Hand etwa zweifingerbreite Heftpflasterstreifen dachziegelförmig übereinander von unten nach oben ausgehend quer über die Hinterbacken und von einem Trochanter zum anderen reichend. Zur Unterstützung der Heftpflasterstreifen kann man eine Leinwandbinde darüber wickeln. Dieser Verband verhindert die Defäcation nicht und kann bei guter Wartung bis 15 Tage und darüber liegen gelassen werden.

---

1) Vogt, Bandage zur Retent. und Heilung des Prolapses. Berliner klin. Wochenschr. Nr. 50. 1873.

2) Esmarch, Die Krankheiten des Mastdarmes und des Afters. 1857.

3) Warnecke, Bandage zum Zurückhalten des Mastdarmvorfalles. Med. Zeitung. Berlin 1842. XI. 53.

4) S. Basevi. Beitrag zur Therapie des Prolaps bei Kindern. Wien. med. Presse. 1878. 37, 1153.

Elvy[1]) wandte bei einer Reihe von acut entstandenen Prolapsen folgendes Verfahren mit gutem Erfolge an: Nach Reposition des Prolapses führte er einen vulcanisirten Uterusdilatator einen Zoll in das Rectum ein und befestigte ihn mit einem Collar of dentist's wax, Baumwolle und einer T-Binde in seiner Lage. Die Bandage bleibt bis zum nächsten Tage liegen.

III. Die methodische Reposition führt insbesondere bei Kindern mitunter auch zum Ziele. Bei Erwachsenen soll sich das, nun beinahe in Vergessenheit gerathene Thure-Brandt'sche Verfahren, welches auch im Wiener allgem. Krankenhause durch Dr. Kumpf[2]) mit Erfolg geübt und in der „Wiener klin. Wochenschrift" 1889 beschrieben wurde, oft bestens bewährt haben. Es besteht vorwiegend in gymnastischen Uebungen wie: „Kniethеilung unter Kreuzbeinhebung" und Massage: „Kreuzbeinbeklopfen", wodurch die betreffenden Rückenmarksnerven erregt und die contractilen Elemente durch die fortgepflanzte, leichte Erschütterung gereizt werden sollen; S-romanum-Hebung", wodurch die Musculatur des Beckenbodens (hauptsächlich Musc. levat. ani) und die Sphincteren gedehnt und zur Contraction gereizt werden, und in verschiedenen „Drückungen am Anus" welche ebenfalls contractionserregend, also dadurch übend, wirken sollen.

Da die Methode sehr leicht ausführbar und die Technik derselben von jedem Arzte unschwer zu erlernen ist, entbehrt sie keinesfalls für den Practicus eines Interesses.

Zu erwähnen wäre noch die faradische Behandlung bei Paralyse des Sphincters, welche mehreremale in der Literatur Erwähnung findet, deren Resultate jedoch sehr dubios zu nennen sind. Mader[3]), Ehrlichs[4]) haben Erfolge, Boyer, Duchenne de Boulogne, Rosenthal, haben keine Heilung erzielt. (Fischel.)

IV. Operative Therapie.

Wie schon früher bemerkt, gelangte die operative Therapie, deren Anfänge seit dem XV. Jahrhundert datiren, durch Heranziehen verschiedener Errungenschaften in der Chirurgie zu solch einer Mannigfaltigkeit, dass es uns geboten erscheint, des historischen Ueberblicks halber nicht nur die modernen und jetzt allgemeinen

1) Elvy, Treatment of acute prolapsus ani. The Lancet. 1897. Decemb. 11.

2) Kumpf, Zur Thure-Brandt'schen Methode. Wiener klin. Wochenschr. 1889, II. 700.

3) Mader, Paralysis d. Sphinct. ani. Faradisation, Heilung. Bericht der k. k. Krankenanst. Rudolfstfg. Wien 1881—1882. 334.

4) Ehrlichs, Heilung eines veralteten Prol. ani u. s. w. Faradisation. Prakt. Arzt. Wetzlar 1876. XVII. 169.

üblichen, sondern auch die verlassenen und veralteten Methoden in einer chronologischen Reihenfolge anzuführen und die gesammten operativen Eingriffe je nach dem Modus und dem Angriffspunkte am Operationsfelde in folgende sechs Gruppen zu scheiden:

I. Cauterisation.
II. Operationen behufs Verengerung des Afters.
III. Elastische Ligatur.
IV. Resection.
V. Suspensionsmethoden.
VI. Torsionsmethode.

I. Cauterisation.

Einer der allerersten und ältesten operativen Eingriffe, welche behufs Heilung des Prolapses ausgeführt wurden, ist die Cauterisation desselben mit dem Glüheisen. Nach Fischel wurde das Verfahren im XV. Jahrhundert von Leonida und Aetius eingeführt, von Fabricius ab Aquapendente, Riolanus de Aegina und Severinus weiter ausgebildet. Es fanden sich aber damals entschiedene Gegner desselben, wie Nicolaus Blegny und Peter Dionys, so dass sich zwischen beiden Parteien ein gelehrter Streit entspann, in welchem Severinus, dem diese Methode als barbarisch und grausam erklärenden Dionys wegen Nichtanwendung derselben den Vorwurf der Faulheit macht (Fischel).

Das Verfahren kam keinesfalls in Vergessenheit und Béranger thut in den Celandre ou haitè nouveau des décente Paris 1695 folgenden Ausspruch: Le fer est le seul et unique remède, que l'on peut employer ûtilement (Fischel).

Kluyskens verschorfte die ganze prolabirte Schleimhaut und reponirte hierauf.

Sedillot und Barthélemy verschorften den Prolaps durch Einführen eines olivenförmigen Glüheisens.

Dieffenbach[1]) übte die Cauterisation auf folgende Weise: In der Narcose wurde der Prolaps reponirt und durch einen Wattetampon zurückgehalten. Hierauf wurde mit einem kugelförmigen Glüheisen der ganze Afterrand solange gebrannt, bis, wie Dieffenbach sagt, die ganze Umgebung desselben in der Breite von 3—4 cm derartig sich verschorft, dass sie wie hartes Leder geworden ist. Nach Entfernung des Wattetampons wurde ein in Glycerin getränkter Bausch in den After eingeführt und die Brandwunde mit Liniment bedeckt. Vom zweiten Tage an Verabreichung von Abführmitteln (Oleum Ricini), um einen weichen Stuhlgang zu erzeugen. Diese Methode hatte den Zweck, durch die circuläre Narbenbildung einen callösen Verschlussapparat der Analöffnung zu erzeugen.

Esmarch verschorft nicht, wie Dieffenbach, die Analhaut, sondern den Prolaps selbst und zwar wie folgt: Er cauterisirt wiederholt

1) Dieffenbach, Operative Chirurgie. Bd. II. 1848.

sehr energisch den herausgepressten Prolaps, bis er seine ganze Oberfläche verkohlt, dann bestreicht er denselben mit Oel oder Glycerin und reponirt. Die Brandwunden heilen ab und die gebildeten Narben verengern durch Schrumpfung das Darmlumen.

Sehr beliebt, besonders in der Kinderpraxis, und mehrmals in der Litteratur erwähnt ist die lineare Cauterisation nach Quersant[1]), welcher mit einem kleinen messerförmigen Glüheisen an vier radiär gestellten Punkten die Analöffnung bis auf den Sphincter verschorfte. Wichtig ist, dass auch die Haut radiär verschorft wird und dass die Brandwunden bis in die Musculatur (Sphincter) reichen; denn es ist ja der Zweck dieser Methode, den geschwundenen Muskeltonus zu heben.

Svenson in Stockholm[2]) hält die lineare Cauterisation der vorgestülpten Innenfläche des Darmes für die vorzüglichste. Auf diese Weise soll am besten der Zweck erreicht werden, die Mucosa an die Muscularis durch Entzündung und Narbenbildung in der Submucosa zu fixiren. Selbstverständlich sind diese Methoden nur bei sehr geringen Graden von Prolaps und hauptsächlich in der Kinderpraxis anwendbar.

Fischel lobt ausser der vorher erwähnten Quersant'schen Methode die Galvanopunctur des Afterrandes, welche auch in der Münchener Klinik mit Erfolg geübt wurde.

Demarquay soll durch Galvanopunctur des Sphincters Heilung erzielt haben, und H. Schmidt trug die in von ihm eigens zu diesem Zwecke construirten Elfenbeinzangen gefassten und abgeklemmten Schleimhautfalten mit einem scheerenförmigen Glüheisen ab.

Dittel trug im Jahre 1857 mit der galvanocaustischen Platinschlinge einen Prolaps ab. Die Folge dessen war eine langandauernde, sehr schwer zu beseitigende Strictur. „Seitdem habe ich öfters von Analstricturen gehört," schreibt Dittel, „die nach solchen Missgriffen entstanden sind." Ueber Verschorfungen spricht er sich dahin aus, dass die geringen Blutungen, die man oft bei kleinen Schleimhautvorfällen nicht vermeiden kann, kein hinreichender Grund sind, den practischen Werth dieses Verfahrens zu schmälern. Es ist aber Dittel bekannt geworden, dass es bei der Cauterisation grösserer Wülste zu recht copiösen Blutungen gekommen ist, deren Stillung nur durch Unterbindung mehrerer Gefässe möglich wurde.

In unserer Klinik wurden zwei Fälle mit Cauterisation behandelt.

I. Fall. M. W., 39jähriger Arbeiter aus Böhmen.

Aufnahme in die Klinik: 5. November 1889.

Anamnese: Vor 3 Jahren bemerkte Patient angeblich nach einer Verkühlung das erstemal, dass ihm bei der Defäcation der Mastdarm heraustrete. Dies wiederholte sich nun bei jedem härteren Stuhlgang; Patient musste manuell den Prolaps reponiren. Da in der letzten Zeit

---

1) Quersant, Des Chutes du rectum et de leur traitement chez les enfants. Union médicale. 109. 1853. — Ueber den Mastdarmvorfall bei Kindern. Heilung durch Cauterisation des Afterrandes. Journ. f. Kinderheilkunde. Erlangen 1859. XXXII.

2) Schmidt's Jahrbücher.

sich sein Zustand durch copiösen Schleim und Blutabgang und einen unerträglich schmerzhaften Stuhldrang verschlimmerte, der Prolaps auch beim Gehen und Stehen hervortrat, sucht Patient operative Hilfe.

Status praesens: Stark abgemagerter, blasser Mann, sonst normale interne Befunde aufweisend. Beim Pressen stülpt sich ein mannsfaustgrosser Prolaps aus dem After vor, in dessen rechter Seite, welche prall ist und bei Palpation ein deutliches Gurren vernehmen lässt, bei Percussion deutlich tympanitischen Schall giebt, sich eine Hedrocele befindet.

Nach Irrigationen mit Salicyllösung und Darreichung von Opium am 19. November Operation, Assist. Dr. Frank. Nachdem der Prolaps stark vorgezogen und fixirt wurde, werden mit dem Paquelin sieben tiefe Längsfurchen eingebrannt, ein mit Jodoformgaze stark umwickeltes Stopfrohr eingeführt, der Prolaps reponirt und ein Verband mit einer T-Binde über dem Anus befestigt. Ungestörte Wundheilung.

23. November. Nach Verabreichung von Oleum Ricini unter grossen Schmerzen und Abgang des Stopfrohres ausgiebiger Stuhl.

24. November. Stuhlentleerung auf Abführmittel ohne Schmerzen.

25. November wird Patient bei gutem Allgemeinbefinden geheilt entlassen.

Der II. Fall betrifft den 41jährigen Mediciner K. M., welcher vor 10 Jahren das erstemal anlässlich einer Verkühlung einen Mastdarmprolaps unter begleitenden profusen Blutungen acquirirte. Eine Kaltwasserkur verschaffte dem Patienten 2 Jahre Ruhe. Hie und da fiel zwar der Darm vor, konnte aber immer mit Leichtigkeit zurückgeschoben werden.

Seit ca. 6 Jahren verschlimmerte sich aber sein Zustand insofern, als mit dem Häufigerwerden der Recidive auch der Prolaps sich vergrösserte und sich eine hartnäckige Obstipation nach und nach hinzugesellte. Ein Portativapparat besserte seinen Zustand keineswegs. Die schleimige Secretion aus dem After sowohl als auch die habituelle Obstipation bewogen Patienten, sich in die Klinik behufs Operation am 12. März 1896 aufnehmen zu lassen.

Status praesens: Kräftiger, gesund aussehender Mann mit normalen inneren Organen. Aus dem Anus tritt ein ca. 3 cm hoher, von einem Kranz praller Knoten gebildeter Mucosaprolaps vor.

17. März. Prof. Hohenegg fasste die prolabirten Mastdarmpartien nach und nach mit der Langenbeck'schen Hämorrhoidalzange und verkohlte sie mit dem Paquelin. Jodoformpulver, Stopfrohr.

18. März klagt Patient über Schmerzen im Bauch; muss katheterisirt werden. Intern Opium.

20. März trotz Opium erste Stuhlentleerung, wobei wieder ein geringer Vorfall der Mastdarmschleimhaut zustande kam, welcher seit 25. März immer grösser wurde und bei jedem Pressen und bei jedem Stuhlgang zum Vorschein kommt und dem Patienten trotz Abführmittel sehr starke Schmerzen verursacht, so dass am 27. März Docent Ewald zur neuerlichen Operation sich entschloss. Unter Cocaïn-Anästhesie wird der Prolaps durch eine Kugelzange vorgezogen und durch Scheerenschläge, denen gleich eine Seidennaht folgte, partheenweise abgetragen.

Stopfrohr, Ruhigstellung des Darmes durch Opium. Der weitere Wundverlauf gestaltete sich sehr günstig, und Patient wird am 8. April geheilt aus der Klinik entlassen.

Der II. Fall wurde angeführt, um den Beweis zu liefern, dass auch bei Mucosa-Prolaps die Cauterisation nicht verlässlich ist.

Die übrigen zahlreichen Fälle von Prol. muc. ani wurden durchwegs mit gutem Erfolge paquelinisirt. Heutzutage wird zur Cauterisation nicht mehr das Glüheisen, sondern der Thermocauter nach Paquelin verwendet. Bei kleinen Mucosa-Prolapsen verfährt man so, dass die Falten desselben wie Haemorrhoiden mit Blatt-Zangen abgeklemmt und verkohlt, oder ganz einfach die Oberfläche der heraustretenden Schleimhaut verschorft und reponirt werden.

In der Kinderpraxis übt man noch hie und da das Verfahren nach Quersant; bei Total-Prolapsen des Rectum aber hat die moderne Chirurgie die Verschorfungsmethode zum grössten Theil verlassen, erstens, weil der Operateur nie genau die Verheerungen dosiren kann, die er eventuell anrichtet, nie die Tiefe genau bestimmen kann, in welche einzudringen ihm gestattet ist, zweitens wegen der leider allzu häufigen consecutiven Strictureu durch Narbenschrumpfungen nach Brandwunden, welche der hartnäckigsten Nachbehandlung trotzen und in der Chirurgie mit vollem Recht gefürchtet sind. Zu erwähnen wäre noch, dass bei Paralysen des Sphincters die Cauterisationsmethode mitunter gute Resultate bietet. Andererseits wird dieses Verfahren seiner Einfachheit, rascher Erfolge und Gefahrlosigkeit halber noch heutzutage in der operativen Chirurgie geschätzt und ist hauptsächlich bei Schleimhautectropium, beginnenden Prolapsen, kleinen Recidiven nach anderen Methoden, z. B. nach Rectopexis indicirt. Dass Recidive auch hier vorkommen, erhellt aus dem Vorhergesagten.

II. Operationsmethoden behufs Verengerung des Afters und des unteren Mastdarmabschnittes.

Die Idee, den Prolaps durch blutige Verengerung des Afters zu heilen, fasste Hey 1788 und führte dieselbe folgendermaassen aus: Nach Reposition des Prolapses hob er mit einer Balkenzange mehrere, gewöhnlich 4—6 radiär gestellte Hautfalten beim Anus auf, trug dieselben mittels Scheerenschlägen bis in die Afteröffnung ab und vernähte die so entstandenen Wundränder miteinander. Dadurch erzielte er ein System von radiären Narben, welche, wie Esmarch sich ausdrückt, nach Art des zusammengezogenen Tabaksbeutels die Afteröffnung verengern und den Prolaps zurückhalten sollten.

Dieses Verfahren ahmte auch Dupuytren nach und berichtete in den Leçons orales de clinique chirurgicale 1822 über gute Resultate.

Nach Dupuytren versuchte eine ganze Reihe von Chirurgen diese Methoden, jedoch die minderen Erfolge zwangen die Operateure, das Verfahren zu modificiren.

Velpeau, welcher Recidive meistens durch Narbendehnung beobachtete, veränderte den Operationsmodus insofern (Leçons orales de clinique chirurgicale 1857), als er ausser den Hautfalten auch Schleimhautfalten excidirte.

Nach Velpeau wird diese Methode in der Litteratur nicht mehr erwähnt, bis im Jahre 1868 Croly[1]) dieses Verfahren mit folgender Modification angewandt hat: In Chloroformnarcose hob er eine Hautfalte beiderseits vom After bis zum Tuber ischii auf, trug sie mit Hohlscheere ab und vernähte die Wundränder mit Eisendraht. Eine dritte Falte in der Richtung der Steissbeinspitze wurde ebenfalls excidirt und genäht (Hospital Reports, City of Dublin Hospital; operation for enormes prolapsus recti. The medical Press and Circular 1868).

Ein viel complicirterer, eingreifenderer und bessere Resultate bietender Eingriff war die von Dieffenbach 1822 angegebene Methode der Keilexcision aus dem Afterrande. Nach Reposition des Prolapses wird ein Keil, dessen Breite sich nach der Grösse des Prolapses richtet, aus dem Vorfall und dem After sammt Haut, Musculatur und periproctalem Zellgewebe herausgeschnitten und der Defect mit einer tiefgreifenden Naht vereinigt. Die innere Spitze des Keiles reicht in den Rand der reponirten Falte hinein, die grösste Breite liegt in der Afteröffnung. Dass diese Operation kein gleichgiltiger Eingriff war, beweist die Aussage des Autors, welcher selbe als eine der grössten und blutigsten bezeichnete.

Dieffenbach verwendete sie bei grossen, alten, schwammigen Prolapsen mit Paralyse des Sphincters und weitklaffender Afteröffnung. Wenn der exstirpirte Keil nicht genügend gross, infolgedessen die Verengerung des Afters zu klein ausfällt, wird das Verfahren an einer anderen Stelle des Afters wiederholt. Ob diese Methode viel Nachahmung fand, bleibt dahingestellt, denn in der Litteratur fehlen weitere Berichte; jedenfalls ist sie nicht in Vergessenheit gerathen, vielmehr wird sie als Combination mit Suspensionsmethoden noch ihre Erwägung finden. (Siehe Modification des Rectopexis nach König.)

In unserer Klinik wurde ein ähnliches Verfahren in nachstehenden zwei Fällen geübt:

I. Fall. Patient hat vor 7 Jahren beim Stuhlabsetzen unter heftigen Schmerzen und starker Blutung einen Prolaps acquirirt, welcher nach und nach sich vergrösserte und habituell wurde; in der letzten Zeit vermehrten sich die Beschwerden des Patienten durch den hinzugetretenen Mastdarmkatarrh derart, dass er sich behufs Operation in die Klinik aufnehmen liess.

Status praesens: Stark abgemagerter, blasser Mann, aus dessen

1) Hohlfeld, Die Behandlung des Prolapsus recti. Inaug.-Dissert. Halle a. d. S. 1896.

Analöffnung sich ein 2 cm hoher, lebhaft rother, stellenweise mit blutig tingirtem Schleim bedeckter Schleimhautwulst hervorstülpt. Sphincter schlaff, ebenso die Ampulle.

2. November Operation, Dr. v. Friedländer, in Chloroformnarcose. In Steinschnittlage des Patienten wird aus dem mit Kugelzangen hervorgezogenen Vorfall auf zwei correspondirenden Seiten je ein Keil, dessen grösste Breite den Aftersaum einnimmt und dessen Spitzen einestheils in die Afterhaut, anderntheils ins Rectum hineinragen, mit Scheere excidirt. Nach Vereinigung der Wundränder mit tiefgreifenden Seidennähten erscheint an der Stelle des Prolaps eine horizontale, durch die Afteröffnung unterbrochene Nahtlinie. Bestreuen mit Jodoformpulver, aseptischer T-Verband. Intern dreimal täglich Opium.

10. November Verbandwechsel, Prima intentio, Entfernen der Nähte; Stuhlgang ohne Beschwerden.

14. November wird Patient geheilt entlassen.

II. Fall. O. B., 52jähriger Schächter aus Ungarn.

Anamnese: Patient hereditär nicht belastet, leidet seit seiner Jugend an chronischen Ostipationen. Vor sechs Jahren beim mühsamen Stuhlabsetzen Beginn seines jetzigen Leidens, welches in den letzten 2 Jahren sich verschlimmerte, indem der Vorfall stetig wuchs und der Sphincterenschluss ungenügend wurde. Patient wird behufs Operation in die Klinik aufgenommen am 3. Februar 1899.

Status praesens: Mittelgrosser, ziemlich kräftiger, sonst gesunder Mann. Sein Prolaps ist über apfelgross, beim Pressen vergrössert er sich und wird wurstförmig. Die Afteröffnung ist bequem für 2 Finger durchgängig, Ampulle weit und schlaff.

8. Februar Operation, Dr. Bakes, in ruhiger Schleich-Narcose. In Steilrückenlage des Patienten wird der Vorfall mit 2 Kugelzangen vorgezogen, links ein dreieckiger Hautkeil, mit der Basis im Sphincter excidirt und gleich genäht; ebenfalls aus der vorgezogenen Schleimhaut wird ein gleich grosser Keil mit der Scheere so entfernt, dass nach jedem Scheerenschlage sofort durch tiefgreifende, starke Nähte die Wundränder vereinigt werden. Die Spitze des Schleimhautdreieckes wird ligirt und abgetragen; die Enden der ins Rectum versenkten Nähte werden lang belassen. Glatter Wundverlauf.

15. Februar. Erster Verbandwechsel mit Entfernung der Hautnähte.

20. Februar. Wegen schmerzhafter Defäcation lauwarme Sitzbäder.

28. Februar. Da Patient beim Stuhlabsetzen keine Beschwerden mehr hat, die Fäden aus dem Rectum abgegangen sind und die äussere Wunde sich linear geschlossen hat, wird er mit verengter Analöffnung und vollkommener Continenz, welche auch beim flüssigen Stuhle sich geltend machte, geheilt entlassen.

Die modernste Operationsmethode dieser Art ist das von J. B. Roberts[1]) 1890 angegebene und als Posterior Proctectomy benannte Verfahren:

Steinschnittlage des narcotisirten Patienten; von einem nahe am Steissbein beginnenden, in der Mittellinie geführten, 1 cm vor der After-

1) J. B. Roberts, Annal. of Surgery. 1890.

öffnung endenden Schnitt aus wird die hintere Mastdarmwand aus ihrem periproctalen Fettlager in derselben Weise wie es bei Mastdarmexstirpationen üblich ist, losgelöst. Darauf wird mittelst zweier schräger Schnitte ein hinteres Dreieck, welches Haut, das subcutane Gewebe und den Sphincter umfasst, dessen Basis am Afterrande und dessen Spitze am Steissbein sich befindet, ausgeschnitten. Ebenfalls aus der hinteren Rectalwand wird ein correspondirendes Dreieck, dessen Basis dem ausgeschnittenen Sphincterenstück entspricht und dessen Spitze etwa 3 Zoll über der Afteröffnung liegt, in ihrer ganzen Dicke exstirpirt. Nach Blutstillung exacte Naht der Wundränder.

Durch dieses Verfahren soll man, nach Meinung des Autors, nicht nur Verkleinerung der Afteröffnung, sondern auch Verengerung des unteren Rectalabschnittes erzielen, so dass dieser in einen Trichter mit einer oberen, weiteren und einer unteren, engeren Oeffnung verwandelt wird.

Im Jahre 1893 publicirte Roberts[1]) drei Fälle von im 22., 33. und 45. Jahre stehenden Patienten, die nach dieser Methode operirt und radical geheilt wurden. Weitere Berichte sind abzuwarten.

Auch durch operative Verkürzung des Sphincters selbst wurde die Verengerung des Afters herbeigeführt.

H. Lee[2]) führte eine Art Sphincteroraphie aus, indem er ein Stück aus dem Sphincter excidirte und die beiden Muskelstümpfe durch Silberdraht vereinigte.

Kehrer behandelte den durch Ausdehnung des Sphincters weitklaffenden After nach dem Principe des weitgewordenen Kautschukringes; denselben kann man enger machen, indem man einen Theil seiner Continuität in eine Schlinge auszieht und diese mittels Ligatur abschnürt. Gestützt auf den erwähnten Grundsatz verfährt Kehrer[3]) wie folgt:

Blosslegung des Sphincters durch Einschneiden von Schleimhaut, Ausziehen in eine Schlinge, Zusammenklappen derselben mittels exacter Naht. Dadurch verwandelt man das ausgeschaltete Stück in einen festen anhängenden Strang, welcher durch Naht der Schleimhautwunde versenkt wird und breite Adhäsionen mit seinem Wundbette eingeht.

Am 25. October 1879 operirte Kehrer bei einer 42jährigen, mageren, an allgemeiner Ptosis leidenden Frau, deren Anus so weit klaffend war, dass die halbe Hand ziemlich leicht durchfahren konnte, in Narcose und Steissrückenlage nach Reposition des Prolapses, so, dass er nach Querspannung des Sphincters mit dem breitetesten Simon'schen Rinnen-Spe-

1) J. B. Roberts, The cure of complete prolapse of the rectum by posterior proctectomy. Americ. Journ. of the med. sciences. 1893. Mai.

2) Fischel, Mastdarmvorfall u. s. w.

3) Kehrer, Eine neue Methode der operativen Behandlung des Mastdarmvorfalles. Deutsche med. Wochenschr. 1880. Nr. 33

culum aus dem hinteren Umfange der Mastdarmschleimhaut ein Dreieck mit einer 6 cm breiten Basis am Afterrand ausschnitt und somit die dorsale Hälfte des Sphincters blosslegte. Nun wurde der Sphincter mit einem Haken gefasst, in eine Schlinge nach rückwärts gezogen und deren Schenkel durch feste Catgutnaht zu einem Strang vereinigt. Der ursprünglich breite Schleimhautdefect wurde durch die Sphincterenkürzung so gering, dass zwei Nähte zu seiner Vereinigung genügten. Nach der Operation war der Anus für die Fingerkuppe gerade noch durchgängig; Heilung nach 14 Tagen.

Am 26. Juni 1880 kam Patientin wieder mit einem kleinen Recidiv, aber nur in der vorderen Analhälfte. Die hintere Afterpartie war straff, die Analhaut daselbst radiär gefaltet und der explorirende Finger fühlte die sufficiente von der Sphincternaht herrührende wulstige Narbe. Infolge dieser Beobachtung hält es Autor für zweckmässig, nicht nur hinten, sondern auch vorne die Operation in einer Sitzung auszuführen.

In einem zweiten operirten Falle erzielte Kehrer vollständige Heilung. Durch die feste und ausgedehnte Verwachsung der Innenflächen des ausgeschalteten Muskelstückes glaubt Autor eine grössere Sicherheit gegen Narbenbildung, welche leider bei den linearen, nach anderen Operationsmethoden entstandenen Narben zu oft vorzukommen pflegt, erreicht zu haben.

König operirte nach dieser Methode ebenfalls mit Erfolg, musste aber auch nach Eintreten des Recidiv's das Verfahren wiederholen.

In dieses Capitel gehört auch die originelle, von Thiersch[1]) im Jahre 1891 in dem Naturforscher-Congress in Halle a. S. angegebene Zuschnürung des Afters mittels in das perirectale Gewebe eingelegten Silberdrahtes, welchen man auf folgende Weise einführt:

Man sticht in der Raphe mit einer krummen Nadel ein, führt dieselbe im Bogen eine Strecke weit subcutan, sticht aus, um an der Ausstichstelle von neuem einzustechen, was man solange wiederholt, bis die Nadel in der ersten Einstichstelle wieder ausgestochen wird. Ueber einem Finger oder Bougie wird nun die Drahtschlinge, bis die erwünschte Verengerung des Afters erzielt ist, zusammengedreht, abgekneipt und versenkt. Der Prolaps wird entweder vor der Operation oder, wenn sein Zurückhalten Schwierigkeiten bereitet, unmittelbar vor der Zuschnürung des Drahtes reponirt. Die Wirkung soll erstens rein mechanisch sein, indem die durch Lockerung der Schleimhaut und durch Dehnung des periproctalen Gewebes zum Prolaps disponirten Mastdarmhäute am Vorfall gehindert werden, und zweitens soll der Reiz, den der im Gewebe liegende Drahtring auf die Nachbarschaft ausübt, Proliferation des periproctalen Gewebes hervorrufen, welches durch Schrumpfung schliesslich eine feste Verbindung zwischen Mastdarm und Nachbarschaft herstellt.

1) Goldmann, Ueber Mastdarmvorfall mit besonderer Berücksichtigung der Thiersch'schen Operation. Inaug.-Dissert. Strassburg 1892. Verhandlung deutscher Naturforscher und Aerzte. 64. Versammlung zu Halle a. d. S. S. 281.

Die Einfachheit und Gefahrlosigkeit hat diesem Verfahren, besonders in Deutschland vielfach Freunde erworben und wird dieses in mehreren Kliniken häufig verwendet; so sind sechs Fälle aus der Strassburger Klinik und ebensoviel aus der Hallenser mit nachstehenden Resultaten publicirt worden.

Die Strassburger Fälle sind meistens Kinder von 3 Monaten bis 3 Jahren.

I. Fall betrifft eine 68jährige Frau und der letzte Fall einen 14jährigen Knaben. In 5 Fällen, in welchen der Ring 2 Monate bezw. 14 Tage nach der Operation entfernt wurde, trat Recidiv ein. Nach Wiederholen der Operation dauernde Heilung. Die Resultate der 6 Hallenser Fälle, welche 2 Kinder von 4 und 6 Monaten, zwei erwachsene Männer von 36 und 59 Jahren und 2 Knaben von 14 und 5 Jahren betreffen, waren ebenfalls sehr gute; nur bei dem 59jährigen Landarbeiter stellte sich bald Recidiv ein, worauf ein zweiter Silberdraht eingelegt wurde und vollständige Heilung erfolgte.

Lücke verlangt, dass nach der Operation für flüssigen Stuhl gesorgt werde; er musste nämlich bei einem Patienten den Ring entfernen, da eine Obturation des verengten Afters durch Kothstauung eingetreten war. Ausserdem wird empfohlen, um ein Recidiv mit Sicherheit auszuschliessen, den Ring möglichst lange tragen zu lassen. Die Patienten fühlen sich dabei sehr wohl und haben von der Prothese gar keine Beschwerden (Goldmann, Inaug.-Diss.).

Aehnlich, jedoch mit einer kleinen Modification, operirte Benissovic[1]) bei einer mit einem hartnäckigen, 22 cm langen Prolaps behafteten Frau. Von einem circulär im Afterrande geführten Schnitte aus wird die mobilisirte Ampulle mit einem nach Thiersch'scher Methode eingeführten (ohne Durchbohrung der Schleimhaut) Silberdraht tabaksbeutelartig bis auf 6 cm Lichtung zugeschnürt, abgekneipt und versenkt. Dasselbe wird am paralytischen Sphincter wiederholt, und die circuläre Naht der Hautwunde beschliesst die Operation. Heilung nach $2^1/_2$ Wochen; nach Platzen des inneren Silberringes Recidiv, worauf der Eingriff wiederholt und dauernde Heilung erzielt wurde.

Nachdem diese Methode in unserer Klinik nie verwendet wurde, fehlt uns jedwede Kritik derselben; wir verweisen auf das in der Litteratur Verzeichnete. Francke[2]) sagt vom Thiersch'schen Verfahren folgendes: „Es hat zwar den Vorzug der Einfachheit und Ungefährlichkeit; es berücksichtigt aber nur ein einziges, ziemlich unwesentliches Moment, nämlich die Erschlaffung und Erweiterung des Sphincters.“ Deshalb lobt er diese Methode in der Kinderpraxis, wo Thiersch's Ring durch das ganz mechanische Zurückhalten

1) Benissovič, Zur Frage der Behandlung des Mastdarmvorfalles. Južno russkaja medicinskaja gazeta No. 39. 1896.

2) Francke, Zur operativen Behandlung des reponiblen Mastdarmvorfalles. Deutsche Zeitschr. f. Chirurgie. 1899.

des Vorfalles uns Zeit gewinnen lässt, die eventuellen Ursachen des Vorfalles, wie Darmkatarrhe, Lithiasis u. s. w. zu beseitigen, den allgemeinen Kräfteverfall zu bessern, den Gewebstonus herzustellen und dadurch dauernde Heilung zu erzielen. Bei alten Leuten mit erschlafftem Gewebe sind Dauerresultate kaum zu erwarten, denn es lässt sich nicht beweisen, dass der im Gewebe eingeführte Ring durch entzündliche Reizung eine Proliferation mit Schrumpfung und dadurch festes Anheilen des Mastdarmes an das periproctale Gewebe herbeiführt. Bei dieser Methode besteht auch die Gefahr der Obturation, indem sich das mobile Rectum vor dem Ring in Falten legen und mit den angesammelten Kothmassen die ohnedies verengte Oeffnung versperren kann. Deshalb kann dieses Gebahren einer Controlle, wie es zur Genüge ein Strassburger Fall beweist, nicht entbehren.

Dass die meisten in dieses Capitel gehörende Methoden heutzutage ganz verlassen sind, ist genügend bekannt. Von den alten Verfahren ist die Dieffenbach'sche Keilexcision noch im Gebrauch; von den modernen wird die Robert'sche hintere Proctectomie als nachahmungswerth erwähnt, und das Thiersch'sche Verfahren hat insbesondere in Deutschland viele Anhänger gefunden.

Operationsmethoden mittels Ligatur.

Die operative Entfernung des Prol. mittels Ligatur hat schon in der vorantiseptischen Zeit ihren Ursprung.

Bevor die sogenannte elastische Ligatur in der operativen Chirurgie sich eingebürgert hatte, benutzte man dazu verschiedenes Nähmaterial wie Seide, Catgut etc.

Copeland, Howship und Busche fassten den prolabirten Mastdarm in Längsfalten, ligirten dieselben und trugen sie ab.

Grenhay zog einen doppelten Faden durch den Vorfall, unterband ihn nach beiden Seiten und ätzte das ligirte Stück mit Kali causticum weg. Diese Methoden wurden jedoch wegen der sich oft wiederholenden gefährlichen Zwischenfälle, wie Abgleiten der Ligatur mit consecutiven Nachblutungen, Retraction der ligirten Stümpfe, diversen Eiterungen mit nachfolgender Pyämie etc. ganz verlassen.

Der erste, welcher elastische Drains zur Abbindung des Mastdarmvorfalles benutzte, war Weinlechner[1]).

Das sinnreiche und einfache Verfahren, welches er im Jahre 1867 das erstemal geübt hatte, besteht darin, dass in das Lumen des prolabirten Darmes behufs Erhaltung der Wegsamkeit ein starres Rohr eingeführt und über demselben der ganze Prolaps mittels elastischen

1) Weinlechner, Verhandlung der k. k. Gesellschaft der Aerzte zu Wien. 8. Juni 1883 und 2. April 1886.

Schlauches abgebunden wird. Nach ungefähr 6—8 Tagen fällt gewöhnlich das gangränescirte Darmstück zugleich mit dem starren Rohre ab. Weinlechner berichtet über nachstehende 4 Fälle, welche nach seiner Methode operirt wurden, wie folgt:

I. Fall im Jahre 1867, betrifft einen 8 Monate alten Knaben, welcher an einem 12 cm langen Prolaps litt. Ligatur über dem starren Rohre. Genesung nach 4 Wochen. Die Operation war in dem Falle dringend geboten, da bei den vorhergegangenen Repositionsversuchen ein Längsriss in den Mastdarm erfolgt war.

II. Fall im Jahre 1882 betrifft eine 62jährige Frau, bei der ein 12 cm langer Darm, an dessen Spitze ein exulcerirtes Adenom aufsass, durch den Anus vorgefallen war. Vollkommene Genesung ohne Narbenstrictur.

Im III. Falle handelte es sich um einen dreijährigen Knaben, bei welchem das starre Rohr mit dem gangränescirten Darmstück am neunten Tage post operationem wegfiel.

Heilung erfolgte erst nach vier Wochen wegen Behandlung einer eingetretenen Narbenstrictur.

IV. Fall gelangte im September 1884 zur Operation. Bei einem 43jährigen Manne mit einem 17 cm langen Prolaps, an dessen Spitze ein Epithelial-Krebs sich etablirte, trat bald nach der Operation Recidiv in Form eines 12—13 cm langen, neuerlichen Vorfalles ein. Im November desselben Jahres Wiederholen des Eingriffes und Erzielung vollständiger Heilung ohne Narbenstrictur. Bis April 1886 blieb Patient ohne Recidive.

Auch Hofmokl operirte im Jahre 1868 nach dieser Methode mit gleich gutem Erfolge.

Mikulicz[1]) berichtet ebenfalls über einen Fall, in welchem er diese Methode verwendete.

Es handelte sich um ein marantisches Kind mit einem grossen Prolapse, welches jedoch bald nach der Operation, aber schon nach Abstossung des Rohres in Reconvalescenz an zunehmendem Kräfteverfall starb. Bei der Obduction zeigte sich an der Abschnürungsstelle ein circulärer in Vernarbung begriffener Granulationsring, über welchem 3 cm höher ein tiefliegendes durch Druck des centralen Rohrendes entstandenes, in Vernarbung begriffenes Decubitusgeschwür etablirt war.

Auch unsere Klinik hat drei nachstehende Fälle, welche nach dem oben beschriebenen Verfahren operirt wurden, aufzuweisen.

Der I. Fall betrifft den mosaischen Galizianer R. L., 60 Jahre alt, Wirthschaftsbesitzer, dessen Prolapsleiden seit seinem 11. Lebensjahre datirt. Damals drängte sich beim Stuhlgang ein etwa kirschengrosses Darmstück aus dem After vor, welches im Laufe der Jahre sich vergrösserte und in den letzten drei Jahren, in welchen Patient überdies an Enterokatarrh mit heftigen Obstipationen zu leiden begann, sich derart verschlimmerte, dass Patient zur operativen Behandlung sich entschloss und behufs derselben am 29. Juni 1897 in die Klinik sich aufnehmen liess.

1) Mikulicz, Zur operativen Behandlung d. Prol. recti et col. invag. Arch. f. klin. Chirurgie. Bd. XXXVIII. 1889.

Status praesens: Mittelkräftiger, gutgenährter Mann, dessen innere Organe keine pathologischen Veränderungen aufweisen. Bei Anstrengen der Bauchpresse tritt aus dem Anus langsam sich vorstülpend, ein circa 15 cm langer, 8 cm breiter, wurstförmiger mit dunkelrothen, bis roth-violetten Schleimhautwülsten, an denen reichlich blutig tingirter Schleim mit Kothpartikelchen haftet, bekleideter Tumor hervor. Bei der Palpation zeigt sich, dass aus der vorderen, etwas voluminöseren Partie desselben, welche bei Percussion einen tympanitischen Schall giebt, unter gurrendem Geräusch sich Eingeweide, vermuthlich Dünndarmschlingen reponiren lassen, also dass hier ein Prolaps mit Hedrocele vorliegt. Derselbe wird vom Patient sammt der Hedrocele leicht zurückgeschoben.

5. Juli Operation. Docent Ewald, in Cocaïn-Anästhesie.

Der Patient, welcher zur Operation durch gründliche Entleerung des Darmes vorbereitet wurde, presst in Knieellbogenlage den Prolaps heraus. Reinigung und reichliche Einpinselung desselben mit Cocaïn-Glycerin. Nun wird ein 20 cm langes im Querdurchmesser circa $2^1/_2$ cm fassendes, der Länge nach mit parallelen Reihen von kleinen Lücken versehenes Hartgummirohr nächst dessen oberen Ende eine seichte, circuläre Furche sich befindet, in den prolabirten Mastdarm eingeführt, letzterer darüber gleichsam hervorgestülpt und am Ende mit vier Zügelnähten versehen. Die im Peritonealraum des Prolapses befindlichen Dünndarmschlingen werden durch manuelles Streichen centralwärts reponirt und durch Anlegen eines Kautschukschlauches, der, von der Spitze des Prolapses beginnend, über denselben bis zur Analöffnung aufgewickelt wurde, vor dem neuerlichen Vorfall gesichert. Knapp vor der Analöffnung wird mittels eines dünnen Drainrohres correspondirend mit der oben erwähnten seichten Furche im Hartgummirohre eine elastische Ligatur angelegt (das Knüpfen wie beim elastischen Abbinden der Hämorrhoidal-Knoten) und mittels einiger Seidennähte am Damme befestigt. Um das Herausgleiten des Rohres zu verhindern, werden unterhalb der elastischen Ligatur zwei starke und lange Nadeln (sog. Myomnadeln) durch den Prolaps und die correspondirenden Löcher des Hartgummirohres durchgesteckt, nachdem man sich durch Eröffnung der vorderen Prolapspartie die Gewissheit verschafft hatte, dass nichts von den vorgefallenen Darmschlingen eingebunden wurde, oder mit anderen Worten, dass die Hedrocele vollständig leer sei. Bestreuen des Prolapses mit Jodoformpulver und aseptischer Verband.

Intern dreimal täglich Tinct. opii. Glatter Wundverlauf.

10. Juli werden beim ersten Verbandwechsel die oberflächlichen mumificirten Prolapspartien abgetragen und behufs Desodorisation ein Gypstheerverband angelegt.

Dieses Verfahren wurde bei jedem nachfolgenden Verbandwechsel wiederholt, bis den 20. Juli der Rest des ganzen, gangränescirten Prolapses abgetragen und das starre Rohr mit entfernt wurde.

Von diesem Tage an werden täglich Sitzbäder verordnet. Der heftige Tenesmus und die Obstipation verschwinden auf ausgiebige Irrigationen, welchen ein massiger Stuhl folgt.

1. August verlässt Patient mit einem energischen Purgativmittel versehen, geheilt die Klinik.

II. Fall betrifft den 40 Jahre alten mosaischen Diener J. S. aus Russland. Aufnahme in die Klinik 2. August 1897.

Anamnese: Patient will ausser der habituellen Obstipation, an welcher er seit seiner Jugend leidet, nie ernstlich krank gewesen sein. Seinen Vorfall bekam er vor 10 Jahren und führt sein Entstehen auf das sehr heftige Pressen bei jedem Stuhlgang, der gewöhnlich zweimal wöchentlich erfolgt, zurück. Vor drei Jahren unterzog sich Patient einer Haemorrhoidaloperation in Charkow.

Status praesens: Mittelkräftiger Mann von spärlichem Panniculus und leidendem Aussehen. Die Untersuchung innerer Organe vermag keine pathologischen Zustände aufzuweisen. Der 5—6 cm lange, beim Pressen wurstförmig heraustretende Prolaps, dessen Oberfläche dunkelroth gefärbt und in leistenförmig vorspringende unregelmässige Querfalten gelegt ist, wird vom Patienten mit Leichtigkeit reponirt, fällt aber bei der geringsten körperlichen Anstrengung wieder vor.

Nachdem Patient durch reichliche Gaben von Abführmitteln gründlich zur Operation vorbereitet wurde, führte Docent Ewald in dem vorher beschriebenem Falle ganz analoger Weise dieselbe mit Cocaïn-Anästhesie aus (6. August), jedoch gestaltete sich das Verfahren insofern einfacher, als keine Hedrocele bestand. Gleich nach der Operation 15 Gtts. Tinct. opii. Tag darauf (7. August) klagt Patient über heftige Schmerzen im Abdomen und um die Analöffnung herum, ist sonst ruhig; Temperatur 37,8. Dreimal täglich 15 Gtts. Opium. Der weitere Verlauf gestaltet sich ohne erhebliche Schmerzen sehr glatt, und 19. August fällt der ganze abgebundene Darm mit dem Prolapsrohre ab, worauf dem Patienten Sitzbäder und Abführmittel verordnet wurden. 26. August wird Patient geheilt entlassen.

III. Fall. G. W. 59 Jahre alter Fabrikarbeiter aus Hainburg.

Patient war angeblich immer gesund. Von Seite des Intestinaltractes so wie der Defäcation hatte er nie Beschwerden. Vor circa 7 Jahren bemerkte Patient plötzlich, als er bei der Arbeit eine schwere Last aufhob, dass aus seinem After etwas unter Schmerzen heraustrete. Zu Hause gelang es ihm, den sich etablirten Mastdarmvorfall zurückzuschieben. Seit dieser Zeit aber wiederholte sich dieser Zustand nicht nur bei jedem Stuhlabgang, sondern auch bei jeder körperlichen Anstrengung, der Vorfall musste vom Patienten immer reponirt werden, was ihm zwar anstandslos gelang, ihn aber bei der Arbeit derart hinderte, dass er sich zur Operation entschloss, und in die Klinik behufs derselben 9. Januar 1898 aufgenommen wurde.

Status praesens: Mittelgrosser, kräftig gebauter Mann mit entsprechendem Panniculus. Die Brust- und Bauchorgane bieten normale Verhältnisse. Beim Pressen, besonders in Knieellbogenlage tritt aus dem After ein circa faustgrosser mit rother nicht exulcerirter Schleimhaut bekleideter Prolaps heraus. Nachdem behufs gründlicher Entleerung dem Patienten zwei Tage hindurch Laxantia verabreicht und am Morgen des Operationstages der Darm durch eine Gabe Opium ruhig gestellt wurde,

vollführte Assistent Dr. v. Friedländer (15. Januar) die Operation in folgender Weise: Chloroformnarkose. Nach einigen Minuten plötzliche Asphyxie bei gutem Pulse, die nach künstlicher Respiration behoben wird. Fortsetzung der Narkose mit Aether — ruhiger Verlauf.

Der Prolaps wird in Steinschnittlage des Patienten mit Kugelzangen vorgezogen gehalten, das oben beschriebene Prolapsrohr ins Rectum eingeschoben, und über demselben eine zweifache elastische Ligatur an der Basis des Prolapses angelegt. Die Befestigung des Rohres geschieht mittels zweier Myomnadeln. Nun wird das ganze abgebundene Stück mit Jodoformgaze eingehüllt und ein aseptischer Verband über demselben mit einer T-Binde befestigt.

Decursus: 16. Januar. Katheterisation des Patienten. Im Prolaps leichtes Spannungsgefühl, sonst Wohlbefinden; erhält täglich dreimal 15 Gtts. Tinct. opii.

18. Januar. Keine Schmerzen, nur das Gefühl leichter Spannung besteht fort.

19. Januar. Spontane Urinentleerung, leichter Stuhldrang — Spannungsgefühl etwas nachgelassen. Mit Opium wird aufgehört.

20. Januar. Am Vormittag bekommt Patient plötzlich unter Collapserscheinungen heftige Schmerzen in abdomine, welche hauptsächlich um den Nabel sich localisiren. Die Haut ist mit kaltem Schweiss bedeckt, der Puls klein und frequent. Singultus und Brechreiz. Winde gehen seit früh nicht mehr ab. Am Prolaps sieht man peripher von der Ligatur die beginnende Gangrän, die in Jodoformgaze gehüllte Schleimhaut ist trocken und schmerzlos. Beim Ausspülen des Rectums mit warmer Salicyllösung wird kein Stuhl erzielt. Subcutan 0,01 Morph. zur Linderung der mittlerweile im ganzen Bauche verbreiteten und unerträglich gewordenen Schmerzen. Gegen Abend ist der Status unverändert, Puls 150. Um $6^1/_2$ Uhr Nachts unter zunehmendem Collaps Exitus letalis.

Obductionsbefund: Peritonitis suppurativa ex perforatione recti partis infimae supra diaphragma pelveos post operationem prolapsus.

Die Rectalwand ist in der linken Hälfte ihrer Circumferenz kurz vor dem Austritt aus dem kleinen Becken durch die elastische Ligatur über dem Hartgummirohre durchgeschnitten, und es kam aus der Perforationsöffnung an der tiefsten Stelle des kleinen Beckens zum Kothaustritte, welcher die Peritonitis zur Folge hatte. Im Bauchraum freies Gas; das eitrig flüssige Exsudat grünlich braun gefärbt. (Assistent Dr. Störk).

Was dürfte nun die Ursache dieses unglücklichen Ausganges gewesen sein?

Nach der Meinung Dr. v. Friedländers ist die elastische Ligatur zu straff angezogen worden, so dass die Durchschneidung der Darmwand durch dieselbe noch vor Bildung fester Serosa-Adhäsionen erfolgte; jedenfalls spielt hier auch der Zug des durch das lange Bestehen des Prol. ausgedehnten Mesorectums eine nicht zu unterschätzende Rolle. Da der Prol. bei der Operation mit Kugelzangen vorgezogen wurde, wurde das Gekröse des Rectums in eine

stärkere Spannung versetzt. Es bildeten sich zwar oberhalb der Durchschneidungsstelle durch die elastische Ligatur Adhäsionen der anliegenden Serosaflächen (das sah man an der ganzen übrigen Peripherie des ligirten Darmes), aber wahrscheinlich nicht so feste, dass sie dem continuirlichen elastischen Zuge des gespannten Mesorectums hätten genügenden Widerstand leisten können. Daher auch das immerwährende Spannungsgefühl im Prol. Daraus wird ersichtlich, dass diese Methode vielen Zufälligkeiten ausgesetzt und nicht

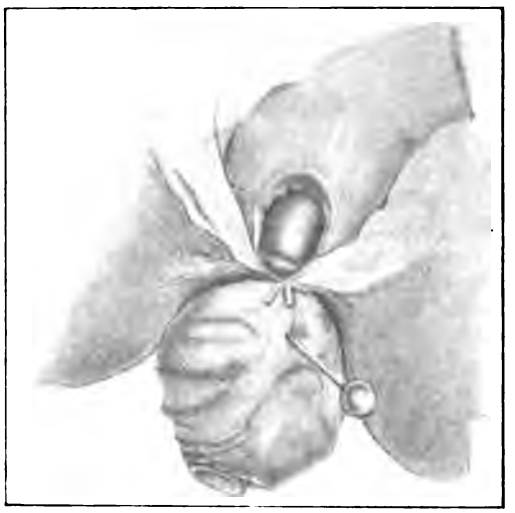

absolut ungefährlich ist. Mikulicz legt ihr auch zur Last, dass sie das eventuelle Vorhandensein einer Hedrocele nicht genügend berücksichtige und ausserdem zu Sticturirungen sehr leicht neigende Narben erzeuge. Was die Hedrocele anbelangt, so ist es dem Operateur eine Leichtigkeit, dieselbe in Sicherheit zu bringen und sich nach Anlegen der elastischen Ligatur durch Eröffnen des ligirten Prolapses (Ewald) zu überzeugen, dass nichts von anderen Organen mit eingebunden ist; ich erlaube mir, den Leser auf die Beschreibung der vom Docenten Ewald in unserer Klinik ausgeführten Operation des als I. Fall angeführten 60jährigen Galizianers A. L. zu verweisen. Was die häufigen nach dieser Operationsmethode auftretenden Narbenstricturen betrifft, mag der Vorwurf nach den in der Litteratur verzeichneten Fällen ein gerechtfertigter sein; wir besitzen in dieser Beziehung keine Erfahrung, da unsere Fälle sich der weiteren Beobachtung entzogen haben. Anderseits ist es zwei-

fellos, dass diese Methode durch ihre Einfachheit insbesondere für den Practicus, welcher über keine modernen Behelfe und keine genügende Assistenz verfügt, einen unschätzbaren Werth hat. Dies bezieht sich insbesondere auf die Fälle, wo bei irreponiblem Prolaps ein rasches Eingreifen unumgänglich nothwendig ist; in diesem Falle kann man diese Operation mit vollem Recht den lebensrettenden anreihen. Auch der moderne Operateur hat in diesem Verfahren ein kostbares therapeutisches Behelf in den glücklicherweise seltenen verzweifelten Fällen, wo es ein gewagtes Spiel wäre, die letzten Kräfte eines durch profuse Blutungen und Verdauungsstörungen herabgekommenen Individuums der Gefahr eines grösseren, operativen Eingriffes mit Narcose auszusetzen.

Der zweite, welcher die elastische Ligatur mit vielen Erfolgen zur operativen Beseitigung des Prolapses benützte, war Prof. v. Dittel[1]). Er verfügte über ein überaus reichliches Material, so dass er selber in seiner Publication über seine Methode folgendes schrieb: „Ich kann ohne Uebertreibung sagen, dass ich die Anzahl dieser Operationen nach Hunderten und Hunderten zähle!" Als Material verwendete er bei seinem Verfahren elastische Röhrchen französischen Fabrikats von 1—2 mm Durchmesser, dann eine aseptische starke Seide, krumme Polypenzangen und ein Glas Wasser; er operirte folgendermassen:

In Steinschnittlage presst Patient den Prolaps heraus. Nach Reinigung desselben fasst Dittel eine von den bis hoch hinauf in den Mastdarm gehenden, längsverlaufenden Schleimhautfalten zwischen die Branchen der Polypenzange, klemmt sie ein und stülpt die Spitze der Zange aus dem Rectum heraus. Nun folgt das Anlegen der elastischen Ligatur um die Basis der gefassten Falte (natürlich hinter der Zange) und Knüpfen derselben beim maximalen Anspannen des Röhrchens, indem der Knoten noch durch eine Ligatur mit der aseptischen Seide versichert wird. Da das Kreuzen der Ligaturfäden zum Knoten während ihrer Spannung geschieht, könnte es sich ereignen, dass die Schenkel derselben durch gegenseitige Reibung reissen. Dies verhütete Dittel durch leichte Anfeuchtung des Drains mit dem im daneben stehenden Glase paraten Wasser. Zum vollständigen Gelingen der Ligatur ist es nöthig, dass sie um die Falten in grösster Spannung angelegt werde. Auf diese Weise werden alle Falten des Prolapses gefasst und ligirt. Die Wülste werden gleich nach der Operation blau, in wenigen Stunden schwarz und bis Abend collabiren sie bereits matsch zusammen; nach 4 bis höchstens 7 Tagen fallen sie ab und hinterlassen eine ziemlich grosse, mit gesunden Granulationen bedeckte Fläche, die sich in 3—4 Wochen in eine

1) Prof. v. Dittel, Die Operation des Mastdarmvorfalles. Wien. med. Wochenschr. 1883. Nr. 18.

flache, durch Schrumpfung immer solider werdende Narbe verwandelt, welche als Schutzmittel gegen Recidive dient.

Von unangenehmen Begleiterscheinungen dieser Methode erwähnt der Verfasser den mitunter heftigen Schmerz, lästige Harnretention und manchmal, am ersten Tage der Schwellung, auch einige Schwierigkeiten beim Abgange der Flatus. Die Nachbehandlung hat zur Aufgabe, durch Opiumgaben den Stuhl während der ersten Tage künstlich hintanzuhalten und den manchmal bei gangränösem Zerfall des Knotens sich verbreitenden üblen Geruch durch Bestreuen mit Bit. fagi 10,0, Calc. sulf. subt. pulv. 50,0 zu beseitigen. Nach Abfall der Ligaturen Bestreuen der Granulationen mit Jodoformpulver.

Dittel benutzte zur Förderung der Narbenbildung auch eine Lösung von Kali caustic. 10 : 500,0.

In unserer Klinik wurde diese Methode einmal mit sehr gutem Erfolge angewendet, da Patient, der heuer wieder die Klinik behufs Radicaloperation seiner Leistenhernie aufsuchte, bis heute vollkommen recidivlos ist.

Es handelt sich um einen 35jährigen Tagelöhner K. R., welcher seit langen Jahren an chronischer Obstipation und Hämorrhoiden leidet und bei dem seit ca. $1^1/_2$ Jahren sich ein bei jedem Stuhle wiederkehrender, leicht blutender und schmerzhafter Vorfall der Mastdarmschleimhaut etablirte. Aufnahme in die Klinik 24. September 1894.

Status praesens: Bei einem stark anämischen, sonst gesunden, kräftig gebauten Manne, stülpt sich aus der Analöffnung ein, in vier wallnussgrosse, mit bläulich injicirter Schleimhaut bekleidete Wülste getheilter Prolaps der Analschleimhaut vor.

30. September. Nach gründlicher Vorbereitung des Patienten (Abführen u. s. w.) werden die Wülste nach Dittel'scher Methode mit Drains ligirt. Durch Opiumgaben Hintanhalten der Stuhlentleerung.

1. October. Harnretention, sehr heftige Schmerzen im Anus und ein leichter Icterus.

7. October. Patient urinirt spontan; Schmerzen haben nachgelassen; Aussetzen mit den Opiumgaben.

8. October. Auf Bitterwasser ausgiebige Defäcation und Abstossung etlicher Ligaturen. Vollkommenes Wohlbefinden des Patienten.

13. October stiess sich die letzte Ligatur ab, worauf Patient am 15. October geheilt die Klinik verlassen hat.

Unabhängig von den zwei vorgenannten Autoren operirte Kleeberg[1]) in Odessa 2 Fälle auch mit elastischer Ligatur. Er berücksichtigt bei seiner Methode das eventuelle Vorhandensein einer Hedrocele, benutzt kein starres Rohr zur Operation, sondern verfährt folgendermaassen: Knapp unter der Analöffnung legt Kleeberg, um im Prolapse die Blutcirculation aufzuheben, eine provisorische, elastische Ligatur an; dann eröffnet er durch einen mehrere Centimeter langen Längsschnitt, welcher die ganze Dicke des äusseren Darmrohres betrifft, den Peritonealsack. Die in beiden Fällen bestehende Hedrocele wird reponirt, indem die

1) Kleeberg, Archiv f. klin. Chirurgie. Bd. XXIV. S. 841.

provisorische elastische Ligatur auf einen Moment ein wenig gelockert wird. Nun führt er mittels starken Luer'schen Troiquarts 2 Drainröhrchen knapp vor der elastischen Ligatur durch die Mitte des ganzen Prolapses und unterbindet mit denselben die ganze Masse in 2 Hälften. Die erste antihämorrhagische Ligatur wird nun entfernt, worauf der ligirte Prolaps vor der Ligatur abgeschnitten wird. Im ersten Falle erzielte Kleeberg vollständige Heilung, im zweiten jedoch erfolgte, aber nicht infolge des Eingriffes, wenige Stunden nach der Operation Exitus. Die Section zeigte nämlich äusserste, allgemeine Anämie und seröse Durchfeuchtung der hinteren Lungenparthien.

Ob diese zuletzt beschriebene Methode eine Nachahmung fand, ist unwahrscheinlich, da in der ganzen Litteratur keine weitere diesbezügliche Publication verzeichnet ist.

IV. Die Resection des Prolapses.

Der erste, welcher die Idee, den Mastdarmvorfall durch Resection operativ zu beseitigen, gefasst und ausgeführt hat, war Sabatier; er verfuhr so, dass er den mit Zangen gefassten und auf diese Weise vorgezogenen Prolaps mittels Messerzügen abtrug und die Wundränder mit Naht vereinigte. Dieses Verfahren ahmten auch Cooper und Dieffenbach nach. Dabei geschah es jedoch sehr oft, dass sich der obere Wundrand retrahirte und zu lebensgefährlichen Blutungen geführt hat. Deshalb wurde vorgeschlagen, noch vor Abtragung des Prolapswulstes mit durch die Basis des Prolapses durchgeführten Fäden, die man sofort nach Resection desselben knüpft, den Prolaps noch vor dem Entschlüpfen zu sichern; ebenfalls mit langen Nadeln, um welche man eine umschlungene Naht machen konnte, wurde die Retraction verhindert. Trotzdem waren die Resultate infolge von Nachblutungen und häufigen durch Eiterungen unterhalb der Naht entstandenen Pyämien sehr schlecht. Demzufolge liess man ab von diesem Verfahren, bis Auffret[1]) im Jahre 1882 einen Fall nach einer Methode operirte, deren Grundidee die Resection der vorgefallenen Mastdarmparthie war und dadurch die Resectionsidee zum neuen Leben brachte.

Es handelte sich um ein mit essentieller, ausgebreiteter Kinderlähmung behaftetes, an der hartnäckigsten Obstipation 3 Jahre leidendes, einen irreponiblen, stets sich vergrössernden Prolaps besitzendes Mädchen.

Operation: Eine Längsincision durch die äussere Dammwand überzeugte den Operateur, dass keine Hedrocele vorhanden. Es wurde auch das innere Darmrohr eröffnet und durch vier, von innen nach aussen angelegte, nach oben, unten, rechts und links herausgeführte Silberdrahtnähte der Darm an einem eventuellen Zurückschlüpfen verhindert.

Knapp unter diesen Nähten werden die beiden Peritonealflächen durch 18 Catgutnähte lückenlos aneinandergeheftet, worauf 1 cm unter dieser Naht die Absetzung des Tumors erfolgt.

---

1) Auffret, Un cas de procidence du gros intestin d'une longeur de 90 cm. Opération par excision. Double rangée de suture. Mort. Progrès méd. Paris 1882. No. 34.

Unter zunehmendem Collaps Exitus in folgender Nacht; ob dieses Verfahren bei den Franzosen Nachahmung fand, ist zweifelhaft.

Esmarch, welcher in seinen Krankheiten des Mastdarmes sich dahin ausspricht, dass bei schweren Mastdarmvorfällen die Resection des ganzen Vorfalles als die beste und sicherste Operationstherapie anzusehen ist, operirt, indem der Patient die Steinschnittlage einnimmt, in Narcose, unter Anwendung der Blutsparung auf folgende Weise:

Man schiebt einen runden Holzstab oder ein dickes Mastdarmbougie, in welches man nahe dem oberen Ende eine seichte Furche geschnitten hat, so tief in den Prolaps hinein, dass die Furche noch vor die Afteröffnung zu liegen kommt. Bei Vorhandensein einer Hedrocele Reposition derselben, worauf man mittels einer schmalen Kautschukbinde oder mittelst zusammengepresster Hände den Prolaps blutleer macht. Darauf schnürt man mit einem dünnen Kautschukrohr den Vorfall in der Furche des Bougies zusammen. Vorsichtige Durchschneidung sämmtlicher Schichten des Prolapses, 2 cm vor der elastischen Ligatur, dann sorgfältige Unterbindung aller sichtbaren Gefässe und Naht: zunächst mit feinem Catgut die Schnittränder der Serosa aneinander. Darnach löst man den Schlauch, besorgt die Blutstillung und näht ringsum die Musculatur und Schleimhautschichte mit Catgutnähten genau zusammen. Darauf entfernt man das Bougie und schiebt ein (mit Jodoform umwickeltes) Stopfrohr in den Mastdarm ein.

Mikulicz erhebt gegen diese Methode folgende Bedenken:

Die Blutsparung wird nicht in allen Fällen anwendbar sein, weil man den Schlauch oder die manuelle Compression wegen der Schlüpfrigkeit der Schleimhaut nicht anlegen können wird. Die elastische Ligatur, mit welcher er den blutleer gemachten Prolaps in der Bougierinne fixirt, kann nur bei langen cylindrischen Prolapsen in Anwendung gebracht werden. Bei kugeligen Vorfällen könnte dieselbe, wenn nicht gleich, so bei der Operation abgleiten.

Auch die vollkommene, ringförmige Durchschneidung des Darmes und dann erst die Naht erscheint Mikulicz gewagt, indem sich nämlich das innere Darmrohr, dessen Mesenterium oft sehr straff gespannt ist, trotz des elastischen Schlauches weit hinauf retrahiren und zu sehr unangenehmen Complicationen führen könnte.

Mikulicz[1]), welcher in seiner Publication 1889 Nicoladoni als den ersten, der einen reponiblen Mastdarmvorfall durch Resection heilte, bezeichnet, beschreibt seine nun überall geübte und am besten sich bewährende Resectionsmethode folgendermaassen:

„Es giebt schwere Fälle von Prolapsen," schreibt er in seiner Publication, „welche durch die bisherigen Operationsmethoden gar nicht oder nicht dauernd zu beseitigen sind; sie haben bis vor Kurzem für unheilbar gegolten."

Darauf beschreibt er 7 Fälle von schweren, meist über 10 cm langen reponiblen und irreponiblen Prolapsen, die er sämmtlich durch seine Methode geheilt hat.

1) Mikulicz, Zur operativen Behandlung des Prol. recti et coli invaginati. Archiv f. klin. Chirurgie. Berlin 1888—89. Bd. XXXVIII. S. 74.

Die Technik der Operation ist wie folgt:

Als Vorbereitung gründliche Entleerung des Darmes; eine Stunde vor der Operation 10 Tropfen Tinct. opii. Steinschnittlage des Patienten. Durch die Kuppe des Prolapses werden zwei tiefgreifende Zügelnähte zum Dirigiren und Festhalten des Darmes gelegt. 1—2 cm von der Analfalte wird das äussere Darmrohr in seinem vorderen Umfange bis auf die Serosa durchtrennt; die Peritonealtasche zwischen beiden Darmrohren ist mithin eröffnet. Darauf sorgfältige Vernähung der beiden Serosaflächen, dann wird der vordere Umfang des inneren Darmrohres ebenfalls durchtrennt und nun in der ganzen Schnittlinie beide Därme durch eine Reihe tiefgreifender, alle Schichten umfassender Nähte vereinigt. Die Fadenenden lässt man behufs Haltens lang.

Analog wird der hintere Abschnitt beider Darmrohre schichtweise durchtrennt und genäht. Die Blutung aus dem manchmal hier befindlichen Mesenterium und Darmwand wird am besten durch die durchgreifenden Nähte gestillt, die man der schrittweisen Durchtrennung des Darmes gleich folgen lässt. In dieser Weise vollendet man schrittweise die vollständige Vereinigung beider Darmenden. Nach Kürzen der Nähte zieht sich der Darm gewöhnlich von selbst zurück, so dass ein Verband überflüssig erscheint. Nähmaterial, mittelstarke Seide, da die Spannung an der Nahtlinie besonders bei Invaginationen oft eine recht beträchtliche ist. Die Nachbehandlung besteht in der Zurückhaltung des Stuhles eine Woche lang (15 g Tinct. opii simpl., dreimal tägl.). Wohl etablirt sich in allen Fällen an der Nahtlinie eine circuläre, in den ersten Wochen rigide Narbe, welche aber in keinem der beschriebenen Fälle die Mastdarmfunctionen behinderte.

Zum Schlusse seiner Publication bekräftigt Mikulicz seine Methode und ihre Brauchbarkeit mit folgenden Worten:

„In allen schweren Fällen, aber zumal bei Recidiven, ist nach meiner Ueberzeugung die Resection das rationellste Verfahren!“

Und thatsächlich hat sich die sehr practische, wohl durchdachte und im Grunde einfache Methode rasch in der Chirurgenwelt beliebt gemacht und wurde mit verschiedenen Modificationen von den berühmtesten Operateuren mit verschiedenem Glücke angewendet

Gleich im Jahre 1884, also ein Jahr nach der Publication Mikulicz's, operirte Billroth bei einem 45jährigen Manne einen irreponiblen, fast kindskopfgrossen Prolaps nach der Mikulicz'schen Methode, wich aber von dessen Verfahren insofern ab, als er sowohl die Peritonealtasche als auch das Rectum drainirte.

Mikulicz hält es für zweckmässiger, vom Drainiren ganz abzusehen, da ja das spärliche Secret spontan durch den After abfliesst, dessen Sphincter in jedem Falle gedehnt und relaxirt ist.

Im Nicoladoni'schen[1]) Falle handelte es sich um ein 22jähriges Mädchen, welches seit 6 Jahren an Mastdarmvorfall litt, der 8 cm lang und mit einer Hedrocele complicirt war. Nachdem Nicoladoni zweimal den erfolglosen Versuch gemacht hatte, den Prolaps durch energische

1) Nicoladoni, Prol. recti., Hedrocele. Resection des Prolapses. Heilung. Wiener med. Presse. 1885. Nr. 26.

Cauterisation zu heilen, schritt er am 28. Februar 1885 zur Resection des vorgefallenen Darmes. Operationstechnik in der beschriebenen Weise. Im eröffneten Peritonealsack fand sich eine Darmschlinge, welche reponirt wurde. Wundverlauf glatt, Heilung nach 3 Wochen.

Zehnder[1]) beschreibt einen Fall von einem 11 cm langen, irreponiblen Prolapsus recti bei einem 13 Wochen alten Kinde, welchen Krönlein durch Resection heilte, wie folgt:

Nach gründlicher Reinigung wird der Vorfall unmittelbar am Anus mit einem Gummischlaueh umschnürt und das Abgleiten desselben mit einer durch den Darm gestochenen Nadel verhindert. Darauf Umstechen des Prolapses etwa 4 cm vom After mit 5 Catgutnähten, worauf das Absetzen des peripheren Theiles mit dem Scalpell erfolgt. Andauernde Heilung.

Bogdanik[2]), welcher nach der Mikulicz'schen Methode 4 Fälle im Alter von 1—3 Jahren operirte, berichtet folgendes:

Nach der Operation erholten sich die Kinder sehr rasch und konnten schon in einigen Tagen sitzen. Ein Fall starb an Pocken. Sectionsbefund: An der resecirten Stelle die Darmrohre fest verwachsen und das Darmlumen etwas verengt. Beim dritten Kinde entwickelte sich nach einem Jahre eine so hochgradige Strictur, dass eine temporäre Colostomie angelegt werden musste.

Bogdanik schreibt das Zustandekommen der Strictur dem schlechten Diätverfahren des Patienten und auch der circulär angelegten, den Darm tabaksbeutelartig verengenden Steppnaht zu. Deshalb legt er nun die Steppnaht nicht in continuo, sondern in 4 Theilen an.

Ein V. Fall, bei dem der Mastdarm-Prolaps mit Hedrocele complicirt war, starb nach 3 Tagen nach der Operation an Peritonitis und Ileus.

Volkmann[3]), 1889, beschreibt, geleitet von der Mikulicz'schen Idee, auch ein Resectionsverfahren, dessen er sich in 2 Fällen mit gutem Erfolge bediente, auf folgende Weise: Der Operirende führt, nachdem er mit Sicherheit die etwa vorgefallenen Eingeweide aus der Peritonealtasche reponirt hat, seine Finger bis über die Analöffnung hinaus in den Darm. Darauf wird knapp an der Analöffnung mit kurzgebogenen Nadeln eine sehr dichte Naht, Sutura transgressiva, unter Fühlung des Fingers durch alle Schichten angelegt. Dieser Naht fällt die Aufgabe zu, die Peritonealtasche des Vorfalles gegen das Abdomen vollständig abzuschliessen. Nun wird das prolabirte Darmstück dicht vor der Naht aufgeschnitten, jedes blutende Gefäss ligirt und eine ganz feine Naht, welche die beiden Mucosae vereinigt, auf das Genaueste angelegt. Ein Verband erwies sich, da sich gleich nach der Operation der Darm retrahirte, als überflüssig. In der ersten Woche Opium. Der erste von den beiden Fällen wurde 15 Tage post operationem mit vollständiger Continenz geheilt, der zweite

1) H. Zehnder, Inaug.-Dissert. Zürich 1892.

2) Bogdanik, Ein Fall von Resection des Prolapses. Wiener med. Presse. Nr. 1. 1888. — Ueber Mastdarmresection wegen Vorfall. Langenbeck's Archiv. Bd. XLVIII. S. 847.

3) Dr. R. Volkmann, Ueber die Behandlung des „Prol. ani invaginatus". Aus der chirurgischen Universitätsklinik in Halle. Berliner klin. Wochenschrift. 1889. Nr. 46.

nach 14 Tagen ebenfalls geheilt entlassen. Sowohl Recidive als auch Stricturirungen traten nicht ein.

Glänzer[1]), 1890, berichtet über 4 Fälle, die Helferich ebenfalls durch Resection heilte. Er modificirt das Resectionsverfahren in der Weise, dass er den Prolapsus median zwischen Klemmen spaltet, das Peritoneum im Schnittwinkel vernäht und dann durch Matratzennähte die Rectalwand rechts und links sichert. Nach Anlegung dieser Nähte wird vor ihnen der Prolaps abgetragen und die Schleimhaut mit dem Analrand vereinigt.

Hoffa[2]) operirte bei einer sonst gesunden Patientin, die mit einem 10 cm langen, mit einer Hedrocele complicirten, reponiblen Vorfall behaftet war, typisch nach Mikulicz am 18. October 1892. Das exstirpirte Mastdarmstück hatte eine Länge von 7 cm. Idealer Wundverlauf ermöglicht der Patientin, schon am 5. November geheilt die Klinik zu verlassen. Berichte, die seitdem eingelaufen sind, melden fortdauerndes Wohlbefinden.

Den letzten in der Litteratur verzeichneten Fall beschreibt Francke[3]) aus der Charité: Schwächliches, 8 Monate altes Kind in elendem Ernährungszustand mit einem seit 5 Monaten bestehenden, 11 cm langen Prolaps, dessen Schleimhaut gelockert und mit oberflächlichen Erosionen bedeckt war; trotzdem die Reposition selbst in der Narcose nur sehr schwer möglich ist, tritt der Vorfall bald wieder heraus.

15. December 1898. Typische Resection nach Mikulicz, wobei vorgefallene Darmschlingen aus der eröffneten Peritonealtasche zurückgeschoben werden müssen, gelingt anstandslos.

16. December. Exitus an allgemeiner Schwäche. Section ergiebt nichts Wesentliches.

W. Serenin[4]) theilt auch zwei, erfolgreich nach Mikulicz resecirte Fälle, von denen der letztere mit Hedrocele verbunden war, mit.

In unserer Klinik wurde das Resections-Verfahren in nachstehenden drei Fällen mit wechselndem Erfolge angewandt.

I. Fall. F. M., 50 Jahre alt, Private.

Anamnese: Patientin leidet seit Jahren an chronischer Obstipation. Vor 3 Jahren bemerkte sie zum ersten Male beim Stuhlgang den beginnenden Prolaps, welcher sich immer leicht reponiren liess, jedoch im Laufe der Zeit sich vergrösserte und sogleich beim Gehen und bei der Arbeit hervortrat und die Patientin nicht wenig belästigte. Dies veranlasste sie, sich operiren zu lassen.

Aufnahme in die Klinik 20. Juni 1897.

Status praesens: Schwächliche, magere, blasse Frau, welcher beim Pressen eine faustgrosse, von rother, glatter, vielfach gefalteter

1) Glänzer, Zur operativen Behandlung des Mastdarmvorfalles. Inaug.-Dissert. Greifswald 1890.

2) Glaser, Mastdarmvorfall und seine operative Behandlung. Inaug.-Dissert. Würzburg 1893.

3) Francke, Deutsche Zeitschr. f. Chirurgie. 1899.

4) Serenin, Zur Behandlung von Prolapsus und Hernia recti. Chirurgitscheskaja letopis. 1895. Bd. V. Heft 5.

Schleimhaut überkleidete Geschwulst, an deren Basis der Uebergang der Schleimhautfalte in die Cutis nachzuweisen ist, aus der Analöffnung heraustritt.

Typische Resection nach Mikulicz (Stopfrohr), Dr. Schnitzler, 23. April 1894. Wundverlauf ungestört.

28. April wird durch Abführmittel Stuhlgang erzeugt, wobei das Stopfrohr entfernt und Sitzbäder verordnet werden.

29. April. Patientin fühlt sich ganz wohl; beim Stuhlgang keine Schmerzen, beim Pressen kein Schleimhautvorfall aus dem After mehr.

30. April wird Patientin geheilt entlassen.

Der II. Fall betrifft die 22jährige Magd J. F., welche seit ihrer Jugend immer beim Stuhlgang das Hervortreten eines die Länge von 5—6 cm nie übersteigenden, stets ohne Hilfe von selbst zurückgehenden Mastdarmvorfalles beobachtete. Erst in der letzten Zeit verursachte ihr dieser Zustand Beschwerden, welche sich in stechenden Schmerzen im Mastdarm manifestiren.

Status praesens: Die Daten über Allgemeinbeschaffenheit des Körpers fehlen. Die Analöffnung der Patientin ist sehr weit, klaffend, für zwei Finger leicht passirbar.

Bei Wirkung der Bauchpresse stülpt sich die Mastdarmschleimhaut wurstförmig in einer Länge von gut 5 cm aus dem After vor, zieht sich aber wieder spontan nach Sistirung der Bauchpresse zurück. — 4. Januar 96 Operation: Dr. Kundrat. In Steinschnittlage wird der Prolaps herausgepresst und sofort mit vier Péan's vor der Analöffnung fixirt. Hierauf Narcose und typische Resection nach Mikulicz. Einführen eines Stopfrohres. Trotz Opium heftige Schmerzen und Stuhldrang. Normaler Wundenverlauf. — 15. Januar. Beim Pressen tritt aus dem Anus noch immer ein daumenkuppengrosser Schleimhautprolaps vor. Patientin wird 16. Januar geheilt entlassen, nachdem man die vorgefallene Schleimhaut paquelinisirt hatte.

Der III. Fall, eine kachektisch aussehende 43jährige Näherin St. K. betreffend, ist insofern interessant, als er einen Beitrag zu Aetiologie der Entstehung von R. Pr. bildet und beweist, dass die Resection unter gegebenen Umständen zu einem sehr schweren und sehr blutigen Eingriff sich gestalten kann; es sei mir denn auch erlaubt die Operation, welche Docent Ewald ausgeführt und mir gütigst mitgetheilt hatte, hier anzuführen: Wie oben erwähnt, handelte es sich um ein mageres, herabgekommenes Arbeiterweib von sonst normalen, inneren Organen. Der Prolaps, in vollständig vorgezogenem Zustande 15 cm lang, betrifft das Rectum und die Analportion. Eine Hedrocele bestand nicht; auch an Uterus und Vagina waren keine auffallenden Senkungserscheinungen aufzuweisen. Die Beschwerden waren durch Blutungen mässigen Grades, aber hauptsächlich durch stark ziehende Schmerzen und Störungen der Stuhlentleerung gegeben. Nach vorausgegangener, gründlicher Entleerung des Darmes wird die Operation mit Cocainglycerin folgendermassen durchgeführt: In Steinschnittlage der Patientin wird nach Anlegen mehrerer Zügelnähte der Prolaps ausgiebig vorgezogen, hierauf an seiner vorderen Partie bis an das Intussusceptum hinein eingeschnitten. Die arterielle Blutung, welche aus dem sehr reichlichen, festen und kernigen Fettgewebe, das sich zwischen Intussuscipiens und Intussusceptum einschiebt, ist eine

sehr beträchtliche. Durch die rapide Zurückziehung der durchschnittenen Gefässe wird die Blutstillung ausserordentlich erschwert, so dass sich der Eingriff zu einem recht blutigen und wirklich schwierigen gestaltet; natürlich steigerten sich die Schwierigkeiten in dem Masse, als die rückwärtige Peripherie erreicht wurde, wo das Fettgewebe und die Gefässe reichlicher, die letzteren auch grösser wurden. In diese Partie gelangte man, nachdem das Intussuscipiens und Intussusceptum, soweit sie vom ersten Schnitte durchtrennt worden waren, durch einige Seidennähte, welche sämmtliche Schichten derselben und einen Theil des zwischenliegenden Fettgewebes fassten, vereinigt wurden. Man gelangte schrittweise schneidend und nähend zur vollständigen circulären Abtragung des Prolapses, doch dauerte die Operation infolge der erwähnten Schwierigkeiten circa 2 Stunden. Der Wundverlauf liess nichts zu wünschen übrig und Patientin wurde am 20. Januar 1895 geheilt entlassen.

Bemerkenswerth war bei dieser sonst kachektischen, mageren Frau das succulente, ausserordentlich reichlich vascularisirte und hypertrophische periproctale Fett, welches sicher eine nicht geringe Rolle beim Entstehen des Vorfalles gespielt hat. Man kann annehmen, dass durch das mächtige Anwachsen desselben der Mastdarm sozusagen gewaltsam aus seinem Platze verdrängt wurde, und dass das Pressen bei der erschwerten Defaecation und schliesslich das Moment der Schwere das Zustandekommen dieses Vorfalles beschleunigt haben. Natürlich fehlen sichere Beweise für diese Annahme, welche durch weitere einschlägige Beobachtungen erst ihre Bestätigung finden könnte.

Ausserdem war trotz der Mächtigkeit des Prolapses keine Hedrocele vorhanden, weil das reichliche periproctale Fett die Peritonealtaschen ausfüllte und so ein Herabrücken von Dünndarmschlingen verhinderte.

Die Heilung der Patientin war leider von kurzer Dauer; schon im April 1895 bemerkte sie die Anfänge des sich einstellenden Recidivs, welches Anfangs September l. J. eine derartige Grösse erreichte, dass sich Patientin veranlasst fühlte, abermals die Klinik aufzusuchen. Ihre weitere Behandlungsweise wird bei der Colopexie eine ausführliche Erwähnung finden.

Aus den der Litteratur entnommenen Fällen und den casuistischen klinischen Mittheilungen ist ersichtlich, dass die Resection eine sehr werthvolle, aber durchaus nicht ungefährliche Operation ist; die Todesfälle, welche ab und zu vorkommen und denen gewöhnlich nur an und für sich marantische Individuen zum Opfer fallen, erfolgen zumeist durch allgemeinen Kräfteverfall; die Patienten halten den langdauernden, blutigen, in Narcose ausgeführten Eingriff nicht aus. Aber auch darin ist eine grosse Schattenseite des Eingriffes zu suchen, dass man auf einer Stelle, welche sich nie absolut sterilisiren lässt, die Peritonealhöhle öffnen muss; die sich an die Heilung mitunter anschliessende Narbenstrictur, welche

manchmal lange jeder Behandlung trotzt (Bogdanik), gehört zu ihren unangenehmsten Complicationen. Andererseits weist dieses Verfahren wieder soviel Gutes auf, dass es den später zur Besprechung gelangenden Indicationen gemäss unentbehrlich erscheint. Dass Mikulicz das Verdienst gebührt, der Resection, deren Idee schon alt gewesen sein mag, bestimmte Formen gegeben, sie durch seine in den 7 publicirten Fällen dargebrachten Erfolge in der Chirurgenwelt bekannt und zur vielfachen Nachahmung gebracht zu haben, ist zur Genüge bekannt.

Zum Schluss noch ein Wort über die Indication: Absolut indicirt ist die Resection in allen Fällen von chronischen, durch Serosa-Adhäsionen irreponibel gewordenen, mit exulcerirter, schwammiger, leicht blutender Schleimhaut bekleideten Prolapsen; ebenfalls absolut indicirt in Fällen von acuten, mit foudroyanten Incarcerationserscheinungen einhergehenden irreponiblen Vorfällen. Relativ indicirt ist diese Methode in Fällen, bei welchen nach anderen Operationsmethoden hartnäckig sich Recidive einstellen.

Zu bemerken wäre noch, dass auch bei Prolapsen und Colon-Invaginationen, welche durch Tumoren meist maligner Art bedingt sind, die Resection auch ihre volle Berechtigung hat.

Leider sichert aber auch diese Methode nicht vor Recidiven, wie uns die Misserfolge aus der Litteratur (Boiffin[1]) und Segond) und der in unserer Klinik operirte Fall St. K. zur Genüge beweisen. Ausserdem wird diese Methode infolge ungünstiger Körperzustände, bei welchen sie zur Anwendung gelangt und infolge der oben erwähnten Gefahren immer eine gewisse, wenn auch minimale Mortalität aufweisen.

V. Suspensionsmethoden.

Die modernsten und in der letzten Zeit von allen operativen Verfahren am häufigsten verwendeten sind zweifellos die Suspensionsmethoden.

Es sind dies insgesammt grössere, complicirte, nur mit Hilfe der Narcose ausführbare Eingriffe, deren Aufgabe es ist, das prolabirte Rectum durch verschiedenartige Nahtmethoden in seinem ursprünglichen Lager zu fixiren und dadurch den Vorfall zur Heilung zu bringen. Diese Suspensionsnähte kann man entweder am Rectum selbst oder an der Flexura sigmoidea anbringen; daher zerfällt diese Gruppe je nach dem Operationsterrain in zwei verschiedene Capitel: a) das der Rectopexie mit ihren Modificationen, b) das der Enterofixation, auch Colopexie genannt.

1) Boiffin, Arch. prov. de chirurg. T. II. p. 702.

Das Hauptverdienst, die Suspensionsmethoden creirt und ihnen das Bürgerrecht in der Chirurgie verschafft zu haben, gebührt unstreitig den Franzosen, von denen Verneuil[1]) die Reihe der hierher gehörenden, operativen Eingriffe durch Angabe der Rectopexie eröffnete. Die Methode beruht auf folgendem: In Steinschnittlage des Patienten werden nach Reposition des Prolapses von der Afteröffnung aus senkrecht auf die Längsfalte des Afters, zwei 4—5 cm lange Schnitte nach aussen geführt, ihre beiden äusseren Endpunkte durch zwei andere convergente Schnitte mit der Steissbeinspitze vereinigt, so dass der umschnittene Bezirk ein Dreieck bildet. Dieser dreieckige, von Haut, subcutanem Zellgewebe und Musculatur gebildete Lappen wird von der Spitze zur Basis abpräparirt, jedoch mit der Umrandung des Afters im Zusammenhang belassen und mit Haken nach abwärts umgeschlagen. Durch die so blossgelegte, hintere Mastdarmwand werden unter Schonung der Mucosa vier einander parallele Nähte „fils suspenseers" gelegt, die oberste in der Höhe des Steissbeines, die unterste ca. 1 1/2 cm von der Afteröffnung entfernt. Die freien Fadenenden werden mit geraden Nadeln bewaffnet und ca. 4 cm von der Mittellinie durch die Haut nach aussen-oben geleitet, so dass die oberste in der Höhe des Kreuzsteissbeingelenkes zum Vorschein kommt. Das Knüpfen über Jodoformgazeröllchen geschieht so, dass jederseits der erste Faden mit dem zweiten und der dritte mit dem vierten geknotet wird. Durch kräftiges Anziehen der Fäden beim Knoten wird der längsgefaltete Mastdarm erheblich verengt und stark nach hinten und oben gezogen, in welcher Lage die Vereinigung zwischen seiner hinteren Wand in dem Beckenboden erfolgen soll. Jetzt wird der dreieckige Lappen unter Schonung der Uebergangsstelle am Anus an seiner Basis abgetragen und die Wundränder nach Einlegen eines Stopfrohres ins Rectum vernäht.

Diese Methode erwies sich aber durch häufiges Auftreten von Recidiven als unzureichend. Sie erfuhr im Jahre 1891 durch Gérard Marchant[2]) ihre erste Modification, und erhielt vom Autor den Namen Rectococcygopexie. Sie beruht auf folgendem: Von der Afteröffnung ziehen zwei 4 cm lange Schnitte nach hinten aussen, zwischen ihren vorderen Enden bleibt ca. 1/4 der Circumferenz des Sphincter ani, welches mit entfernt werden soll. Die hinteren Enden der Schnitte werden durch weitere zwei Schnitte mit der Steissbeinspitze vereinigt und der so umschriebene Lappen mit partieller Excision des Sphincters unter Schonung der Schleimhaut exstirpirt. Die auf diese Weise blossgelegte, hintere Mastdarmwand faltete Marchant durch einige Catgutnähte mehrfach in querer Richtung und fixirte die Falten am Steissbeine, indem er das Periost desselben in die letzten Nähte mitfasste. Die vier Hauptnähte legte er analog denen der Rectopexie an; das Vernähen des zurückbleibenden Defectes beschliesst die Operation. Autor fügt zu dieser Publication als casuistische Mittheilung einen Fall hinzu, welcher einen mit einem 10 cm langen, 12 Jahre bestehenden Prolaps behafteten Mann betrifft. Voll-

1) Verneuil, Sur le prolapsus du rectum. Bull. et mém. de la soc. chir. de Paris. T. XV. 1889.

2) Gerard Marchant, Prol. total du rectum, traité et guéri par le procédé de M. Verneuil modifié (recto-coccygopexie). Bull. et mém. de la soc. de chir. de Paris. T. XVI. 1891.

ständige Heilung. Ein Jahr darauf 1892 berichtete Marchant[1]) noch über drei nach seinem modificirten Verfahren mit gutem Erfolge operirte Fälle, einige practische Winke hinzufügend: Den rautenförmigen oder manchmal auch ovalen Hautlappen entfernt er nur bei hochgradig schlaffen Weichtheilen; bei festen Geweben legt er die hintere Mastdarmwand durch einen linearen, von der Steissbeinspitze bis zum After führenden Schnitt bloss. Auch vermeidet er die Mastdarmhautnähte, vielmehr begnügt er sich damit, den in quere Falten gelegten Mastdarm durch 2—3 Seitenschlingen an die vordere Wand des Kreuz- oder Steissbeines zu suspendiren. Die von ihm früher angeschlossene Sphincterectomie ersetzt er durch eine in den Anus gelegte Tabaksbeutelnaht; natürlich darf keine der Nähte die Mastdarmschleimhaut selbst treffen oder gar durchbohren.

Tachard[2]), welcher nach dieser Operation ein kleines Recidiv bekam, ist der Ansicht, dass man der Rectococcygopexie in einer zweiten Sitzung eine Resection der gewulsteten Schleimhaut in Längsrichtung hinzufügen soll.

Lejars[3]) veröffentlichte im Jahre 1893 neun, sämmtlich nach der modificirten Verneuil'schen Methode operirten Fälle, mit nachstehenden Resultaten: Zwei wurden dauernd geheilt, bei fünf stellte sich nachträglich ein Prolapsus mucosae ani ein und zwei bekamen bald nach der Operation ihren alten Zustand wieder. Autor selbst operirte einen 39jährigen Mann, welcher noch nach 17 Monaten recidivfrei blieb.

Bazy hat den 8 cm langen Prol. einer 35jährigen Frau nach der Marchant'schen Methode mit nachfolgender Sphincterorhaphie operirt und eine trotz darauffolgender Geburt dauernde Heilung erzielt.

Chapuis hat ebenfalls in zwei Fällen gute Erfolge gehabt und Schwarz berichtet von einem glänzend geheilten Falle, den er vor drei Jahren nach diesem Verfahren operirte.

Latouche[4]) modificirte in einem Falle von hochgradigem Prolaps die Rectopexie mit sehr gutem Resultate insoferne, als er aus der blossgelegten hinteren Mastdarmwand einen breiten, queren Schleimhautstreifen entfernte und nach Verschliessen des Defectes durch Naht, durch die typischen Suspensionsnähte nach hinten-oben befestigte; eine plastische Verengerung des Sphincters beschloss die Operation.

Auch Ziegler[5]) meldet einen Fall, welchen er nach Gérard Marchant mit gutem Erfolge behandelte.

Tricomi[6]) operirte einen 9 cm langen Prolaps nach Marchant

---

1) Gérard Marchant, Sur le traitement du prolapsus du rectum. Bull. et mém. de la soc. de chir. de Paris. 1892. T. XVIII. p. 15.

2) F. Tachard, Prol. du rectum. Rectococcygopexie. Guérison incomplète. Arch. prov. de chir. 1892. I. p. 343.

3) Lejars, Contribution à l'étude des résultats éloignés de la rectopexie. Gaz. des hôp. No. 67. 1893.

4) Latouche, Prol. rectal. Rectop. postérieure avec perineoraphie et avancement de l'anus. Arch. provinc. de Chir. 1895. No. 3.

4) Discussion: Bull. et mém. de la soc. chir. de Paris. T. XXII. p. 684.

5) Ziegler, Ueber Operation d. Prol. recti. Dneonik obščestva vračsci pri impera torskom kasanskom universitate. 1895. Heft 2.

6) Tricomi, Un caso di Prolapso del retto trattato con la rettopexi posteriore. Riforma med. 1892. April.

mit einer kleinen Modification der Nahtmethode und Combination des Verfahrens mit einer Keilexcision aus dem hinteren Afterrande, unter Mitnahme des Sphincters in einer Ausdehnung von $1^1/_2$ cm. Vollständige Heilung.

Die jüngste Modification erfuhr dieses Verfahren durch König[1]), welcher mit Hinzufügen einer an die Dieffenbach'sche Operation angelehnten Keilexcision in sechs Fällen mit guten Anfangsresultaten operirte. Sein Verfahren ist folgendes: In Steissrückenlage des Patienten ein etwa $1^1/_2$ cm vom Afterrande beginnender, oberhalb des Kreuz-Steissbeingelenkes endigender Längsschnitt; nach Ablösung der Haut und Weichtheile mit Messer und Elevatorium über den Rand des Kreuz- und Steissbeines hinaus und Reposition des Prolapses, Anlegen zweier paralleler vertical gestellter, seitlich gelegener Suspensionsnähte, Einstich im unteren Wundwinkel bei der Afteröffnung, Durchführen der Nadel in möglichst grosser Ausdehnung 2—5 cm durch die Serosa und Muscularis des Rectum, Ausstich im oberen Wundwinkel so hoch wie möglich durch den Knochen selbst. Die Mucosa darf nicht durchstochen werden. Bei Kindern wird der Knochen leicht von der Nadel durchdrungen, bei Erwachsenen muss man mit dem Drillbohrer vorbohren. Zwischen diesen zwei Nähten werden median noch 2 oder 3 ähnliche Nähte, die entweder auch durch den Knochen oder nur durch das straffe Gewebe desselben führen, angelegt. Nahtmaterial: Seide, Catgut oder Känguruhsehnen. Beim straffen Anziehen und Knüpfen der Nähte erzielt man ausser der Querfaltung des Mastdarmes auch eine Fixation desselben gegen den Knochen nach oben. Darauf exacte Hautnaht mit Versenkung der Suspensionsnähte. Der explorirende Finger fühlt nach der Operation deutlich die Querfaltung und Unverschieblichkeit der hinteren Mastdarmwand nach unten.

Bei sehr schlaffen Weichtheilen und erheblicher Ausdehnung der Afteröffnung schliesst König als zweiten selbständigen Act die schon erwähnte Keilexcision aus dem Afterrande an: Durch zwei elliptische Schnitte wird ein Keil aus Haut, Darmwand und Gesammtmusculatur aber nur bis zum äusseren Wundwinkel, wo derselbe noch belassen wird, um als Handhabe zum Herunterziehen der Schleimhautwunde zu dienen, ausgeschnitten. Tiefgreifende Nähte vereinigen die Wunde, wobei besonders auf knappen Schluss der Musculatur Gewicht gelegt wird. Nach schliesslicher Excision des Keiles beschliesst eine exacte Hautnaht die Operation.

Nachstehend die Resultate der sechs nach diesem Verfahren operirten von Francke publicirten Fälle.

I. Fall. 1jähriges Mädchen mit 7 cm langem Prol. 16. November 1896 Rectopexie mit zwei derben Catgutnähten und einer Seidennaht; prima intentio. 3. December: mit einem nur beim Pressen sich zeigenden geringen Schleimhautvorfall geheilt entlassen.

II. Fall. 63jähriger Arbeiter mit einem faustgrossen Prolaps. 1. December 1897 Rectopexie mit zwei Catgut- und drei Seidennähten. 14. Januar 1898 geheilt entlassen.

III. Fall. 47jähriger Arbeiter mit weitklaffender Analöffnung,

1) Francke, Zur operativen Behandlung des rep. Mastdarmvorfalles. Deutsche Zeitschr. f. Chirurgie.

schmerzhaftem Mastdarmkatarrh und Schleimhautvorfall. 20. Juni 1898 Keilexcision so, dass der Anus für einen Finger passirbar ist. 17. September geheilt entlassen. 2. November 1897 Recidiv. Rectopexie mit vier Catgut- und vier Seidennähten. 11. December. Heilung und Entlassung. III. Aufnahme 10. October 1898. Seit zwei Monaten Recidiv mit den alten Beschwerden. 27. October. Nochmals typische Keilexcision, nach welcher der Anus knapp für einen Finger passirbar ist. 26. November. Nach vollständigem Verschwinden aller Beschwerden endlich definitive Heilung.

IV. Fall. 2½jähriger Knabe mit einem 10 Monate bestehenden, 6 cm langen Prol. 18. Januar 1898. Rectopexie mit Keilexision. 26. Februar. Entlassung. Das Resultat soll bis jetzt ein vorzügliches sein.

V. Fall. 60jährige, herabgekommene Frau mit faustgrossem Prolaps und bequem für vier Finger durchgängiger Analöffnung.

10. October 1898. Rectopexie mit, durch das Kreuzbein gehenden Catgutnähten. Dann Keilexcision.

28. November. Mit einem kleinen Schleimhautvorfall, der spontan zurücktritt, geheilt entlassen. Den letzten Nachrichten gemäss Recidiv.

VI. Fall. 3jähriges Mädchen mit einem 3 cm langen Prolaps und für zwei Finger durchgängiger Afteröffnung.

Rectopexie 8. November 1898 mit drei Känguruhsehnennähten. Drainage des oberen Wundwinkels.

13. November. Vereiterung sämmtlicher Nähte.

24. December. Wunde per granulationem geheilt, Anus für einen Finger passirbar. Die Vereiterung geschah, der Meinung Francke's nach, infolge Eindringens von Infectionskeimen durch das Drain in die Wunde; deshalb spricht er sich für exacte Hautnaht ohne Drainage der Weichtheile aus.

In übrigen fünf Fällen tadelloser Wundverlauf.

Die unmittelbar nach der Operation sich ergebenden Resultate sind durchschnittlich günstig, jedoch die Dauererfolge sind zumindest dubios zu nennen.

Die in der französischen Litteratur publicirten einschlägigen Fälle zeigen auch der Mehrzahl nach Recidive in Form von Schleimhautvorfällen, welche durch Cauterisation behoben werden müssen. Das Zustandekommen dieser Schleimhautrecidive erklärt sich einfach daraus, dass die ohnedies bei Prolapsen gelockerte Mucosa gegenüber den durch Suspensionsnähte fixirten Wandschichten mobil bleibt.

Die Rectopexie mit ihren Modificationen fand in unserer Klinik keine Nachahmung; es sei uns also erlaubt, aus Erfahrungsmangel die der Litteratur entnommenen Meinungen über ihre Vor- und Nachtheile und Indicationsstellung anzuführen.

C. Syot[1]) behauptet, dass sich die Rectopexis, auch anale

1) C. Syot, Traitement des prolapsus du rectum. Thèse de Paris. 1890. Paris, G. Steinheil. 85 S.

Perineoraphie genannt, zur Operation kleiner Prolapse eigne, da nur die hintere Mastdarmwand bis zur Höhe von 6 cm nach hinten oben gezogen werden kann; sie soll aber der Schlaffheit des Sphincters gut entgegenwirken. Francke legt ihr zur Last, dass den Suspensionsfäden, welche ja nur in den oft nachgiebigen und schlaffgewordenen Geweben angelegt werden, ein fester Rückhalt fehlt. Auch er rügt die Kleinheit des Schnittes und die wegen der Communication der Wunde mit der Afteröffnung drohende Infectionsgefahr. Das modificirte König'sche Verfahren soll hingegen am besten den Intentionen der Restitutio ad integrum entsprechen, indem es den dislocirten Mastdarm in seine Stellung zurückbringt und denselben an die hintere Beckenwand fixirt. — Ausserdem bezeichnet Francke den Eingriff als ungefährlich, technisch leicht durchführbar und mit Rücksicht auf die Mehrzahl der Patienten, welche entweder elende, kleine Kinder oder alte Personen sind, als wenig zeitraubend. Die Indicationen für die Rectopexie sind zu stellen: 1. bei kleinen, leicht reponiblen, mit starker Sphincterparalyse combinirten Prolapsen; 2. kann dies Verfahren bei beginnenden Recidiven nach anderen Methoden, z. B. der Resection, mitunter gute Dienste leisten; bei grossen Prolapsen ist diese Methode nicht anwendbar, da die anatomischen Verhältnisse eine hochhinaufreichende Befestigung der Rectalwand nicht zulassen. Nach Francke darf die Länge des Prolapses bei Kindern die Länge von 10 cm, bei Erwachsenen die Länge von 12 cm nicht übersteigen.

Die zweite hierhergehörende Methode ist die Colopexie, auch Ventrofixation genannt. Ihr Urheber ist Jeannel in Toulouse 1889.[1]) Derselbe, von der Idee geleitet, dass bei Entstehen des Prolapses die Dehnung und Zerreissung des Mesorectum's sehr wichtige Factoren sind, veröffentlichte folgende, bei einer 57jährigen Frau geübte Methode:

Von einer im l. Hypogastr angelegten Laparotomiewunde aus stülpte Jeannel, indem er einen Zug am Mesorectum und am Mesocolon nach oben ausübte, den reponiblen Mastdarmprolaps der Patientin zurück, fixirte die dadurch heraufgezogene Flexura sigmoidea in der Bauchwunde und nach sechs Tagen eröffnete er die fixirte Schlinge, machte also zum Schluss eine gewöhnliche Maydl'sche Colostomie. Den Anus praeternaturalis legte er deshalb an, um durch Ausschaltung des Rectums den persistirenden Mastdarmkatarrh, welcher auch einen der Hauptfactoren bei Entstehen des Prolapses bildete, zu heilen. Dies gelang ihm, worauf

1) Verneuil, Rapport sur un mémoire de M. le Dr. Jeannel (de Toulouse) relatif à la colopexie, nouvelle opération pour la cure des formes graves du prol. rectal. Bull. de l'Acad. No. 10. 1889.

nach Monaten die arteficielle Schliessung des künstlichen Afters erfolgte und Patientin geheilt entlassen wurde.

Dass diese Methode noch aus der vorantiseptischen Zeit stammt, und dass die Priorität weder Jeannel noch Bogdanik, welch' letzterer dieselbe ganz ungerechterweise für sich beansprucht, gebührt, beweist folgende im Jahre 1867 von Uhde[1]) im Langenbeck-Archiv über Hedrocele erschienene Publication. Dieser berichtet über einen schweren Prolaps bei einem kleinen Mädchen und schreibt auf Pag. 14 seines Aufsatzes folgendes: „16. November, wenn heute der seit vier Tagen vorliegende, umgestülpte Prolaps nicht zu reponiren ist, so will ich einen Einschnitt in die Bauchhöhle machen, über dem linken Seitenbein parallel mit den Fibern des Musculus obliquus internus drei Zoll lang eingehen, mit dem beölten Daumen und Zeigefinger der rechten Hand das S-Romanum fassen und heraufziehen und dann mittels zweier Fäden in der Wunde befestigen, damit es hier anwachsen und nicht wieder herabsteigen könne. Diesen Operationsplan theilte ich Herrn G. und H. mit, die ihn beide billigten. G. sagte mir, dass Professor Binger schon einmal eine solche Operation mit Glück an einer Frau gemacht habe."

Bogdanik[2]) machte seine Prioritätsanforderungen in dem, in der Wiener med. Presse 1895 veröffentlichten Artikel folgendermaassen geltend: „Die traurige Erfahrung liess mich jedoch nicht ruhen, und ich grübelte nach, bis ich eine neue Operation ersann, welche ich als Colopexia abdominalis, oder wenn man will Colopexia anterior am Chirurgen-Congress in Berlin beschrieb." —

Zu bemerken wäre noch, dass obengenannter Aufsatz Bogdanik's sogar sechs Jahre nach der Publication Verneuil's über die Jeannel'sche Colopexie erschien, was einen schlagenden Beweis für die Nichtigkeit seiner Ansprüche liefert.

Im Jahre 1890 beschrieb C. Syot[3]) die Jeannel'sche Colopexie und hob besonders zwei Momente hervor, welche dieses Verfahren therapeutisch werthvoll machen. Erstens halten die gebildeten Peritoneal-Adhaesionen das Colon nach oben fixirt und verhüten dadurch einen neuerlichen Vorfall; zweitens kann durch Ausschaltung des Rectums der etwa bestehende Katarrh desselben erfolgreich behandelt werden. Dadurch, dass der Mastdarm durch den permanenten Zug nach oben gehalten wird, stellt sich der Tonus des periproctalen Gewebes wieder her und die Adhaesionen des Rectums mit seinem ursprünglichen Lager gewinnen an Festigkeit. Wenn kein Mastdarmkatarrh besteht, so wird von der Eröffnung des Colon Abstand genommen und nur eine Colopexie, d. h. die Befestigung des Peritoneum viscerale an das Peritoneum parietale ausgeführt und die Laparotomiewunde durch Naht geschlossen.

Nach Bogdanik[4]) besteht die Hauptaufgabe des Operateurs darin, dass die Nadel nicht die ganze Dicke der Darmwand durchsteche und dass möglichst grosse Peritonealflächen aneinander zu heften sind. Er

1) Uhde, Hedrocele. Langenbeck's Archiv. IX. 1867. S. 14.
2) J. Bogdanik, Ueber Colopexia ant. zur Beseitigung hochgradiger Mastdarmvorfälle. Wiener med. Presse. Nr. 12. 1895.
3) C. Syot, Thèse de Paris. 1890. (Steinheil. 85 S.)
4) Bogdanik, Wiener med. Presse. Nr. 12. 1895.

empfiehlt auch das Einführen von Jodoformzäpfchen ins Rectum, sofort nach der Operation, um eine Infection der Wunde von innen her zu vermeiden. Er behauptet nämlich, dass man an einem bereits septisch erkranktem Darme operire, dessen Schleimhaut verdickt, geröthet, mitunter mit zahlreichen, leicht blutenden Geschwüren bedeckt ist, also einen hinreichenden Infectionsherd biete. Bogdanik operirte in zwei Fällen mit sehr gutem Erfolge.

Die aus der Litteratur zusammengestellte, einschlägige Casuistik verzeichnet glänzende Resultate. So operirte Sarfert[1]) in einem geradezu verzweifelten Falle mit entschiedenem Erfolge. Es handelte sich um eine 70jährige Frau mit starker Arteriosclerose, diffuser Bronchitis und Decubitusgeschwüren am Kreuzbein. Der 12 cm lange, leicht blutende Rectalprolaps mit schlaffer, für 3 Finger leicht permeablen Afteröffnung, war von fortwährendem Durchfall und Harnincontinenz begleitet; ausserdem bestand auch ein totaler Uterusprolaps. Bei der Operation wurde das Colon bis zur mässigen Spannung hochgezogen und sein Mesenterium durch Catgutnähte am Peritoneum parietale und so auch der Darm mit drei Serosa-Muscularisnähten daselbst fixirt. Von der Ventrofixation des Uterusprolapses wurde, um die entkräftete Patientin nicht länger der Narcose auszusetzen, Abstand genommen. Nach normalen Wundverlauf — Heilung.

A. Caddy[2]), welcher dem blossen Vernähen der Darmserosa mit dem Peritoneum parietale wegen eventueller starker Peristaltik nicht traute, modificirte die Suspensionsnaht des straffangezogenen Colons, indem er zwei Matratzennähte durch sein Gekröse anlegte und zwar am oberen und unteren Wundrand durch Peritoneum und Bauchmusculatur. Beim Vernähen der Bauchwunde fasste er auch etliche Appendices epiploicae in die Naht mit. Dauerhafter Erfolg.

Eine ziemlich abenteuerliche Modification rührt von Mac-Leod[3]) her. Dieser verfolgt das Princip, ohne Eröffnung der Peritonealhöhle zu operiren; er verfährt so, dass unter Leitung einer hoch in den Mastdarm bis zur Flexur eingeführten Hand die letztere gegen die Inguinalgegend vorgestülpt, mit zwei langen, durch Bauchdecken und Darm gestochenen Nadeln daselbst angespiesst wird. Die Nadeln werden 24 Stunden liegen gelassen. Der zweite Act der Operation besteht im Anlegen eines kleinen, zwischen den Nadeln gelegenen, bis aufs Peritoneum reichenden Schnittes. Unter Leitung der wiederum in die Flexur eingeführten Hand wird der Darm ohne Eröffnung des Peritoneums durch etliche Reihen von Serosanähten an dasselbe fixirt und die Operation nach Entfernen der Nadeln durch Bauchdeckennähte beschlossen. Dass dieses Verfahren sehr gefährlich und unzuverlässig ist, bedarf keiner weiteren Erläuterung.

Bryant[4]) schliesst zur Verhütung des, eventuell nachfolgenden

1) Sarfert, Die Colofixation bei Mastdarmprolaps. Wiener med. Blätter. 1895. No. 35.

2) A. Caddy, Complete rectal prolapse treated by ventrofixation of the rectum. Anals of surgery. 1895. Februar.

3) Mac Leod, A new operat. for prol. of the rectum. Lancet. XIX. Jahrg.

4) Bryant, Colopexy for the relief of prolapsus of the rectum. Anals of surgery. 1897. August.

Mucosaprolapses eine electrische Behandlung des Sphincters an. Er veröffentlicht 29 mit Colofixation behandelte Fälle, von denen 22 vollkommen geheilt, 3 mit partiellem und 4 mit totalem Recidiv ausgegangen sind.

In unserer Klinik wurde diese Methode in nachstehenden drei Fällen angewandt;

Der erste Fall betrifft die uns schon bekannte 44 Jahre alte Näherin St. Cl., deren Prolaps im December 1894 vom Docent Ewald durch Resection nach Mikulicz operirt wurde.

Im April 1895 bemerkte Patientin das erstemal nach der Operation das Recidiv: es drängte sich nämlich anfangs nur beim Pressen, später bei jeder Bewegung ein Wulst aus dem Anus vor, welcher nicht nur stetig an Grösse zunahm, sondern auch sehr lästige Blutungen der Patientin verursachte. Dies veranlasste sie, abermals die Klinik aufzusuchen.

1. September 1895. Status praesens. Bei der sonst gesunden mageren Patientin stülpt sich ein 8 cm langer Vorfall aus dem After vor; bei Anstrengen der Bauchpresse vergrössert er sich bis zur Länge von 12 cm, lässt sich leicht reponiren, tritt aber sofort wieder auf.

9. September 1895. Nach üblicher Vorbereitung Operation, Docent Schnitzler, in ruhiger $CHCl_3$-Narkose. Parallel zum linken Pouparti-schen Bande circa 3 cm oberhalb wird die Bauchhöhle eröffnet, und die Flexura sigmoidea aufgesucht. Der Assistirende geht nach Reposition des Prolapses mit einem Finger hoch ins Rectum hinauf und stülpt dasselbe gegen die Bauchhöhle vor; der Operirende zieht nun, nachdem er den vorgestülpten Darm getastet, denselben bis zur Laparotomiewunde unter mässigem Anspannen empor und befestigt ihn daselbst durch 8 Seidennähte auf übliche Weise. Etagennaht beschliesst die Operation. Bei der Operation ist die abnorme Länge der Flexur und ihres Gekröses aufgefallen. Nach ungestörtem Wundverlauf wird Patientin 11. October 1895 geheilt entlassen.

II. Fall. Sch. F., 65 Jahre alte Pfründnerin, giebt an, niemals ernstlich krank gewesen zu sein; auch schwanger war sie nie, musste aber ihr ganzes Leben hindurch schwer arbeiten. Vor 3 Jahren stellte sich bei ihr ein Uterusprolaps ein, den sie mit einem Pessar zurückhält. Anfangs Januar 1898 acquirirte Patientin allmälig einen sich stets vergrössernden Mastdarmvorfall, welcher ihr Beschwerden verursachte, so dass sich selbe zur Aufnahme in die Klinik 15. Januar 1898 entschloss.

Status praesens. Mittelgrosse, kräftige, gutgenährte Frau mit normalen inneren Organen. Aus dem After tritt bei jeder körperlichen Anstrengung, insbesondere beim Pressen ein mit geschwellter, nirgends exulcerirter Schleimhaut bedeckter leicht reponibler Prolaps in der Grösse einer Faust vor. Die Digitaluntersuchung des Rectums (nach Reposition des Prolapses) ergiebt normale Verhältnisse.

23. Januar 1898. Colofixation in $CHCl_3$-Narcose. Docent Ewald.

7 cm langer Schnitt in der Linea alba zwischen Nabel und Symphise. Die Ränder des eröffneten Peritoneum parietale werden beiderseits durch eine Fixationsnaht an die Haut befestigt. Nun wird der Uterus durch zwei starke Seidennähte angeschlungen und hervorgezogen gehalten. Dann wird eine Schlinge der Flexura sigmoidea von unten nach oben gezogen,

bis sie im oberen Wundwinkel durch Serosa-Muscularisnähte an den Peritonealrändern fixirt werden kann; zugleich wird auch die Peritonealwunde oben geschlossen. Auf dieselbe Weise wird der hervorgeholte Uterus im unteren Wundwinkel fixirt. Die zahlreichen Appendices und der Fettreichtum des Peritoneums erschweren sehr erheblich die Operation. Das Schliessen des Peritoneums durch Nähte in die auch die hintere Fascie und Muskulatur mitgenommen werden, Fascien- und Hautnaht beenden den Eingriff. Aseptischer Verband.

Nach etwas protrahirtem Wundverlauf (mehrere Bauchdeckenabscesse) wird Patientin 17. Februar 1898 geheilt entlassen.

III. Fall. 56jährige Arbeiterin M. Sch. aus Inzersdorf war immer gesund. Vor Ostern 1898 stellte sich bei ihr in Begleitung von profusen Diarrhöen ein Mastdarmvorfall ein, welcher stets sich vergrössernd ihr grosse Beschwerden verursachte. Aufnahme in die Klinik behufs Operation 4. August 1898.

Status praesens. Mittelgross, kräftig gebaut, schlecht genährt. Herztöne pathologisch, sonst nichts Abnormes. Bei geringster Körperanstrengung fällt der Mastdarm in der Länge von 4 cm aus dem After vor. Seine Schleimhaut ist beinahe nicht verändert, der Sphincterschluss so schlaff, dass man bequem mit 2 Fingern das Rectum entriren kann. Im Rectum nichts Pathologisches.

7. August Colopexie in Schleich-Narcose. Docent Ewald führte die Operation (wieder mit Fixiren des Uterus, obzwar kein Prolaps bestand) in dem vorhergehenden Falle ganz analoger Weise aus. Schnittlegung wieder zwischen Nabel und Symphyse in der Linea alba.

Nach normalem Wundverlauf wurde Pat. 24. August mit einer Bauchbinde versehen geheilt entlassen.

Die in der Litteratur verzeichneten Fälle bieten beinahe alle sehr gute Resultate und zwar von 33 Fällen entfallen 26 auf vollkommene Heilung, 3 auf partielle und 4 auf totale Recidive; natürlich sind die Heilungen keine Dauerresultate, aber die Ziffer allein lehrt uns, dass diese Methode eine der besten sein dürfte. Viele Chirurgen jedoch fürchten dieselbe, indem sie ihr den Vorwurf allzu zeitraubenden Eingriffes und nicht zu unterschätzender Gefährlichkeit machen.

Francke schreibt in seiner Publication folgendes: „Wir stehen dem Verfahren mit grosser Reserve gegenüber; die Schwere des Eingriffes, die sich anschliessende, längere Fesselung ans Bett, Möglichkeit einer Ventralhernie, Gefahr der Incarceration durch die entstehenden peritonealen Adhäsionen — diese Methode nur bei Prol. von besonderer Länge, oder bei hartnäckigen, bisher ohne Erfolg operirten Fällen erlaubt ist. Ob man dann nicht aber doch die Resection vorziehen sollte, lassen wir dahingestellt!“ —

Was die Gefahr, welche die Eröffnung des Peritoneum mit sich bringt, anbelangt, so kann man wohl behaupten, dass sie heutzutage verschwindend klein ist, denn eine Colopexie ist nichts anderes als eine Probe-Laparotomie und die statistischen Angaben über dieselbe weisen nahezu keine Mortalität auf. Uebrigens ist in der ganzen

Litteratur kein einziger nach diesem Verfahren letal endender Fall verzeichnet. Natürlich ist das eventuelle Entstehen einer Ventral-Hernie, wie bei jedem Bauchschnitt, auch da nicht zu vermeiden. Darum verlegt auch Ewald den Schnitt in die Linea alba, wo eine exacte Fasciennaht, auf die es ja hauptsächlich ankommen soll, technisch möglich ist und bei welchen die Musculatur und die trophischen Nerven derselben nicht verletzt werden. Das Einzige, was man dieser Methode zur Last legen kann, ist, dass dieselbe nicht vor Recidiven schützt und nicht bei jedem Prolaps-Fall angewendet werden kann. Man kann von ihr nur bei vollkommen reponiblen Vorfällen Gebrauch machen; denn wenn einmal ein Prolaps durch Adhäsionen der anliegenden Serosaflächen oder durch Einklemmung irreponibel geworden, ist dieses Verfahren nicht ausführbar und in Kraft tritt nur die Resection oder die Ligatur über dem starren Rohre. Bei Recidiven, welche nach anderen operativen Heilverfahren, insbesondere nach Resection vorkommen, bewährt sich diese Methode geradezu glänzend. Dass bei hartnäckig jeder Therapie trotzenden Prolapsen die so oft vorgefundene abnorme Länge der Flexur und ihres Gekröses schuldtragend sein dürfte, bestätigt Nélaton, welcher bei einem derartigen Falle, gestützt auf diese Idee, folgende Methode anwendete und diese in der Pariser Gesellschaft für Chirurgie zur Discussion brachte.

Er verfuhr wie folgt: I. Act der Operation: Von einer Laparotomiewunde aus Ligatur und Durchtrennung des Flexurgekröses und Naht der Bauchwunde. II. Act: Circuläre Umschneidung des Prolapses 1 cm vom Anus, Eröffnung des Douglas und Resection des ganzen Rectum mit Herabziehen der frei gemachten Flexur und Annähen des oberen Darmendes an die Haut des Afters.

Dass dieser Eingriff, gegen welchen sich bei der entstandenen Discussion Bazy, Felizet, Schwartz und andere entschieden aussprechen, ungemein gefährlich ist und gar nicht im Einklange mit der Grösse der Erkrankung steht und dass kein Chirurg denselben nachahmen wird, ist selbstverständlich. Auch die Idee, die Colopexie mit einer Resection des zu langen S. Romanum zu combiniren, ist zu verwerfen, da eine Resection des Colon kein gleichgiltiger Eingriff ist und die Gefahr, welche mit dieser Operation verbunden ist, nicht im Einklange mit dem Nutzen, welchen man durch dieses Verfahren dem Patienten bringen könnte, steht.

VI. Die Torsionsmethode.

wurde von Gersuny angegeben und findet bei Resectionen und Amputationen des Rectums wegen maligner Neoplasmen häufig ihre Verwendung. Sie besteht darin, dass das mobilisirte Rectum um 90°, 180° und darüber gedreht und in dieser Stellung mittels Nähte befestigt wird. Die Continenz soll durch dieses Verfahren bedeutend gehoben und ein Vorfall des resecirten Darmes verhindert werden. Als Prolapsoperation katexochen wird dieselbe selten verwendet, und in der Litteratur finden wir dieselbe nur zweimal verzeichnet:

Wreden[1]) operirte bei einem 22 Jahre alten Patienten, der an einem 8 cm langen habituellen Vorfall litt, wie folgt: Er umschnitt nach Reposition des vorgefallenen Rectums den After bis auf den Levator ani, löste den Mastdarm aus dem periproctalen Lager, drehte den mobilisirten kurzen Darmcylinder um 180° und fixirte ihn in dieser Position durch Nähte. Heilung per primam. Patient blieb recidivlos und erfreute sich vollster Continenz.

Einen zweiten, hierher gehörenden Fall beschreibt Liermann: Frau B. wurde im Jahre 1895 wegen Carcinoma recti radical operirt; es stellte sich Incontinenz und nach 3 Wochen ein stets zunehmender Vorfall des resecirten Mastdarmes ein. Da durch Pelottenbehandlung, welche stets vergrössert werden mussten, keine Abhilfe geschaffen wurde, vielmehr der Prolaps stetig an Grösse zunahm, so dass er eine Länge von 7 cm bereits erreicht hatte, entschloss sich Patientin zu einer Operation, die am 18. December 1896 vorgenommen wurde. Steinschnittlage; nach medialer Spaltung der hinteren Vaginalwand, Durchtrennung des Frenulums und des Dammes, circuläre Umschneidung der Analöffnung, Mobilisirung und Hervorziehen des Rectums, welches in einer Länge von 8 cm nach Abklemmen des centralen Theiles amputirt wird. Nun erfolgt eine zweimalige Torsion des Stumpfes um 180°; die erste obere Torsionsstelle wird durch versenkte Nähte fixirt, worauf erst das 4 cm lange untere Ende um 180° torquirt und durch Nähte in der ganzen Circumferenz des Analringes fixirt wird. Vernähung der hinteren Vaginalwand und des Dammes beschliesst den Eingriff. Nach etwas protrahirtem Wundverlauf wird Patientin geheilt entlassen. Die Continenz ist jedoch keine vollständige geworden, da bei ihr auf das „Gefühl von Stuhlgang" derselbe schon erfolgt. Die durch die Torsion bedingte Verengerung des unteren Rectalabschnittes ist eine sehr beträchtliche.

Dass diese Methode in gewissen Fällen gut anwendbar sein mag, ist zweifellos. Auch ihre Ungefährlichkeit und leichte Ausführbarkeit erhöht ihren Werth nicht unwesentlich; ob sie aber imstande ist, Recidive zu vermeiden, müsste erst durch häufigeres Anwenden derselben statistisch nachgewiesen werden.

Hiermit wären wir am Schlusse angelangt und müssen nun leider gestehen, dass die Chirurgie eine vollkommen sichere, keine Recidive zulassende Operationsmethode dieses pathologischen Zustandes nicht besitzt, ja gegenüber einer Reihe von gewissen hartnäckigen Prolapsen sogar machtlos dasteht. Es sind dies Mastdarmvorfälle, welche als Theilerscheinung einer allgemeinen Organoptose auftreten, sich mit Gastroptosen, bei Frauen mit Vaginal- und Uterus-Prolapsen combiniren, nach deren Beseitigung durch Totalextirpationen sich dann Cystocelen und Enteroptosen anderer Art einzustellen pflegen. Diese allgemeine Organoptose bildet noch ein offenes Problem der chirurgischen Therapie, welches zu lösen dem wissenschaftlichen rastlosen Forschen bald gelingen möge.

1) Wreden, Torsion des Mastdarmes bei Prolaps. Chirurg. letopis. Bd. V. Heft 6.

Zum Schlusse sei mir gestattet, dem Herrn Docenten Ewald für die gütige Anregung und Durchsicht der Arbeit, dem Herrn Assistenten Dr. v. Friedländer für die Uberlassung des Materiales und einschlägiger operativer Fälle meinen innigsten Dank auszusprechen.

Nachtrag.

Während des Druckes sind noch zwei nachstehende Fälle in der Klinik operirt worden, welche hier nachzutragen mir gestattet sei.

I. Fall. 62 Jahre alte, mos. Private R. S. aus Tarnow.

Anamnese. Pat. war abgesehen von einem kleinen Hämorrhoidalleiden stets gesund. Vor 4 Jahren erkrankte sie an Dysenterie (?), welche nach drei Wochen heilte; in der Reconvalescenz aber bekam Pat. eine hartnäckige Obstipation, welche die Entstehung eines sich langsam vergrössernden Prolapses zur Folge hatte, ausserdem fortwährendes Ausfliessen eines zähen Schleimes aus dem Anus.

Status praesens. Gesund aussehende, corpulente Frau, normaler interner Befund. Aus dem Anus stülpt sich die Rectalschleimhaut in vier wallnussgrossen, gerötheten, des Epithels entblössten Wülsten vor, in deren Mitte die für einen Finger sehr leicht passirbare Analöffnung, aus welcher eine Menge glasigen gelben Schleimes herausfliesst, sich befindet.

14. Juli Operation. Dr. Bakes in ruhiger Schleich-Narkose.

Durch einen vom Steissbein bis zum Anus geführten medianen, 12 cm langen Schnitt wird die hintere Mastdarmwand blossgelegt und bis in die Kreuzbeinhöhlung aus dem periproctalen Lager auspräparirt; ebenfalls wird das Steissbein mit seinem Bänderapparat frei gemacht. Nun geht der Operirende mit dem durch Condom geschützten Zeigefinger der linken Hand ins Rectum ein, spannt seine hintere Wand aus und etwa 1 cm vom Anusrande beginnend legt er durch die lateralen Partien des gespannten Rectums, nirgends die Schleimhaut durchstechend, zwei Suspensionsnähte an, welche durch den straffen Bandapparat des Steissbeines durchgelegt werden. Medial zwischen diesen Nähten werden noch zwei analoge, durch das Periost des Steissbeines gelegte kürzere Nähte angebracht. Nach Knüpfen derselben fühlt der abermals ins Rectum eingeführte Finger die Spannung, Querfaltung, gleichsam ein Hinaufgezogensein der hinteren Mastdarmwand gegen die Kreuzbeinhöhlung. Trotzdem bleiben die hypertrophirten Schleimhautknoten vor dem Anus liegen und müssen mit Langenbeck'scher Blattzange gefasst und verkohlt werden. Naht der Operationswunde in 2 Etagen.

15. Juli. Mässige Temperatursteigerung 37,8°. 3 mal täglich 15 gtts Opium. Ziehende Mastdarmschmerzen.

18. Juli. Schmerzen und Fieber etwas nachgelassen.

22. Juli. Auf Ricinusöl copiöse Stühle, welche wieder die etwas ödematösen hypertrophischen unteren Schleimhautpartien zum Vorfall bringen.

5. August. Pat. wird, da sie sich ganz wohl fühlt, entlassen. Die haselnussgrossen, an ihren Kuppen granulirenden Mariscae verursachen der Pat. keine Beschwerden. Die hintere Mastdarmwand ist fest gegen

das Steissbein hinaufgezogen, die Schleimhaut jedoch ist etwas verschieblich. Der Rectalkatarrh hat sich bedeutend gebessert.

In diesem Falle wurde die Rectopexis deshalb anderen Methoden vorgezogen, weil der Prolaps klein und der Sphincter etwas erschlafft war. Der Erfolg des Eingriffes war jedoch durch die knotige Hypertrophie der prolabirten untersten Rectalschleimhaut momentan in Frage gestellt; es ist aber kaum daran zu zweifeln, dass die weitere Entwicklung des Prolapses durch die Fixation der hinteren Wand des Mastdarms hintangehalten wurde.

II. Fall. 48jährige mos. Private J. F. aus Stryj, Galicien.

Anamnese. Vater und Bruder leiden an Mastdarmvorfall. Pat. selbst soll schon als ganz kleines Kind einen Vorfall gehabt haben; er verursachte ihr keine Beschwerden, sogar 8 Schwangerschaften gingen an ihr spurlos vorüber. Sonst will Pat. immer gesund gewesen sein. Im Sommer 1899 acquirirte sie einen Rectalkatarrh, kam von Kräften und der consultirte Arzt rieth zur Operation.

Status praesens. Kleine, etwas abgemagerte, sonst gesunde Frau. Die klaffende Afteröffnung bequem für 2 Finger durchgängig. Bei jeder stärkeren Körperbewegung stülpt sich aus dem Anus ein apfelgrosser, mit hypertrophischer, etwas gelockerter, stark injicirter Schleimhaut bedeckter Tumor vor, an dessen Spitze ein ins Rectum führendes Lumen sich befindet. Reposition des Vorfalles auf leisesten Druck ausführbar. Starke Schleimsecretion.

20. October Operation. Docent Ewald ohne Localanästhesie, ohne Narkose in Steinschnittlage der Patientin. Interessant ist, dass Pat. während des ganzen über eine Stunde dauernden Eingriffes nicht das Mindeste spürte. In dem durch zwei Kugelzangen vorgezogenen Prolaps wird ein vielfach durchlochtes, an einem Ende mit einer Rinne versehenes Hartgummirohr eingeführt und mittelst einer durch die Basis des Prolapses quer durchgesteckten Myomnadel in situ gesichert. Hierauf wird vor der Myomnadel circa $^1/_2$ cm vom Anus eine temporäre elastische Ligatur um den Prolaps gelegt, nachdem man sich überzeugt hatte, dass keine Hedrocele vorhanden. Nach diesen vorbereitenden Acten wird zur Resection des abgebundenen Theiles geschritten: successives, circuläres Durchtrennen der Wände bis auf das Hartgummirohr mit sofort folgender, die ganze Dicke beider Wände fassender Naht; dabei werden die sichtbaren Lumina grösserer Gefässe separat gefasst und ligirt. Das zwischen den durchtrennten Darmwänden sich hervorstülpende Fett hindert und muss immer zurückgeschoben werden. Die zur Eröffnung gelangte leere Peritonealtasche wird mit in die grobe Naht gefasst. Nach Decken dieser circulären, durchgreifenden Nahtreihe mit feinen Mucosanähten, Abnehmen der elastischen Ligatur, Zurückschieben des Rectums und Einführen eines Stopfrohres in dasselbe. Das Hartgummirohr glitt schon früher, als die Resection nahezu beendet war, aus der Rectalhöhle heraus, ohne dass die elastische Ligatur abgerutscht wäre.

Das resecirte und desinvaginirte Stück misst im contrahirten Zustande 7 cm in der Länge, besteht aus allen Schichten der Darmwand, einem beiläufig 2 cm tiefen Peritonealsacke, zwei wallnussgrossen mit mehreren erbsengrossen Drüsen durchsetzten, seitlich anhaftenden Fettlappen. Die

Musculatur des Darmes ist in der Nähe der Analportion fast 1 cm dick, während am proximalen Querschnitte die normale Dicke derselben besteht. Der Bruchsack wird von einem im Ganzen 4 cm langen, 8 cm breiten Peritonealblatte, welches die vordere Hälfte des Rectums nicht ganz überkleidet und an einer kreuzergrossen Stelle dem Rectum innig anhaftet, im Uebrigen durch lockeres, subseröses Fettgewebe abgehoben ist, gebildet. Die Mucosa bietet nirgends etwas Abnormes. Die Abtragungsfläche ist mehr als 2 cm oberhalb der katarrhalisch veränderten Schleimhautfläche gelegen (Ewald).

Gleich nach der Operation 15 gtt. Tinct. opii. Patientin ist ruhig und schmerzlos.

22. October. Gelindes Rectalfieber mit Appetitlosigkeit und Schmerzen im Bauch, welche um den Nabel am heftigsten sind.

23. October. Trotz Opium Stuhl, wobei das Stopfrohr herausgestossen wird. Patientin zeigt Symptome peritonealer Reizung: Appetitlosigkeit, Aufstossen, kolikartige Schmerzen, etwas trockene Zunge; Fieber 38,6°.

25. October. Abgang von braunen, eitrig-schleimigen Massen aus dem klaffenden Anus; die etablirte, die peritonealen Symptome verursachende Periproctitis kam zum Durchbruch; Temp. 38,5°.

26. October. Reichlicher Ausfluss. Der explorirende Finger findet die Naht der hinteren Rectalwand in einer Ausdehnung von 2 cm dehiscirt und dringt in eine über wallnussgrosse Abscesshöhle. Auch an der vorderen Wand ist die Naht an einer erbsengrossen Stelle unterbrochen. Zweimal täglich Irrigationen mit Borlösung.

30. October. Fieber hat ganz aufgehört, ebenso die Bauchschmerzen. Der Ausfluss ist etwas geringer, die Abscesshöhle verkleinert sich. Fortsetzen der Irrigationen.

3. November. Pat. wird, da sich ihr Allgemeinbefinden gebessert hat, entlassen.

Status exitus: Aus dem Rectum fliesst unwillkürlich nur eitriges, etwas blutig tingirtes Wundsecret ab, der Stuhl obstipirt. Eine Wundhöhle ist im Rectum nicht mehr fühlbar, aber unmittelbar über dem sehr schlaffen Sphincter (der eingeführte Finger fühlt kaum einen Druck bei intendirter Contraction) fühlt man eine Ausbauchung des Mastdarmes gegen die Steissbeinspitze, welche überall von Schleimhaut überkleidet zu sein scheint. In der Höhe der Fingerlänge ist das Rectum verengt, so dass gerade der Finger (aber leicht) durchkann. Schwielen sind da keine zu fühlen. Links hinten besteht aber nur beim Pressen ein bohnengrosser Schleimhautprolaps.

In diesem Falle combinirte Ewald die Mikulicz'sche Resection mit dem Verfahren Esmarch's und der kleinen Modification, dass er zum Anspannen des Prolapses nicht ein Mastdarmbougie, sondern das bei Ligatur des Prolapses nach Weinlechner verwendete durchlochte Hartgummirohr benutzte.

XVIII.

Osteom der oberen Orbitalwand mit Erhaltung des Bulbus entfernt.

Von

Prof. Dr. Karl Schuchardt in Stettin.

(Mit 3 Abbildungen.)

In der Sitzung des „Wissenschaftlichen Vereins der Aerzte zu Stettin“ am 1. Juni 1897 [1]) habe ich einen Kranken vorgestellt, dem ich nach Krönlein's osteoplastischem Verfahren (temporäre Resection der äusseren knöchernen Orbitalwand) ein grosses Osteom der oberen Wand der Augenhöhle mit vollkommener Erhaltung des Bulbus entfernt hatte. Herr Domela in Zürich, ein Schüler Krönlein's, fordert mich nunmehr auf, die genaue Geschichte dieses Falles zu veröffentlichen, da er im Begriffe steht, die bisher nach jener Methode operirten Fälle ausführlich zu bearbeiten. Ich komme diesem Wunsche um so lieber nach, als ich meinen Kranken vor Kurzem in bestem Wohlbefinden getroffen habe. Wegen der bald zu erwartenden Arbeit des Herrn Collegen verzichte ich auf Litteraturangaben und beschränke mich auf eine Wiedergabe meines eigenen Falles.

Reinhold M., 28 Jahre, Bootsfahrer in Stettin. Mutter an Gebärmutterkrebs, Vater an Nierenschwellung und Magenkrankheit gestorben. Eine Schwester lebt und ist gesund, die anderen Geschwister sind in der Kindheit gestorben. M. hat Tripper und Schanker gehabt, war aber sonst stets gesund. Im Winter 1893/94 bemerkte er, wenn er des Morgens nach Nachtarbeit in einer Druckerei auf die Strasse trat, dass er doppelt sah. Später trat eine Schwellung, resp. Vortreibung des rechten Auges ein, die ganz langsam zunahm. Wenn es kalt und windig war, brannte das Auge und thränte stark. Sonst bestanden keine Schmerzen im Kopfe, nur manchmal ein leiser Druck über der rechten Kopfhälfte vorn. M. führt den Zustand auf einen Stoss gegen die Stirn zurück, den er im Sommer 1893 erlitten hat. Eine Wunde oder Blutunterlaufung des Auges ist damals nicht eingetreten.

1) Siehe Berliner klinische Wochenschrift. 1897. Nr. 27. S. 594.

M. consultirte am 3. Juli 1895 Herrn Dr. Schlegel, Augenarzt in Stettin, der einen mässigen Exophthalmus feststellte. Das rechte Auge ist nach unten und aussen gerichtet. R. S. = nicht ganz $^5/_{10}$, mit 0,5 D sph. = $^5/_{7,5}$, Nieden 1, L. S. = $^5/_5$, Nieden 1. Spontane Doppelbilder beim Blick nach oben und unten. Das Bild des rechten Auges steht höher und rechts. Leichte Stauungspapille rechts.

Im April 1896 consultirte M. eine Universitätsaugenklinik, wo eine Knochengeschwulst in der Augenhöhle festgestellt wurde. Zur Operation derselben konnte er sich nicht entschliessen, da ihm gesagt wurde, das Auge würde dabei vielleicht verloren gehen.

Fig. 1.

Osteom der rechten oberen Orbitalwand. 28jähriger Kranker, vor der Operation.

Bei einer nochmaligen Consultation am 24. April 1897 stellte Herr Dr. Schlegel fest, dass der Exophthalmus stärker geworden war und dass am Orbitaldache eine Knochengeschwulst deutlich fühlbar war. Da die Doppelbilder dem Kranken sehr bei der Arbeit im Wege waren, so war er entschlossen, sich den Bulbus entfernen zu lassen und wurde zu diesem Zwecke dem städtischen Krankenhause überwiesen.

Es wurde hier folgender Befund erhoben. Der rechte Bulbus ist stark vorgetrieben, steht tiefer als der linke und ist nach aussen gerichtet (s. Fig. 1). Die rechte Lidspalte verläuft schief nach aussen und unten. Die Bindehaut des Lides und Bulbus ist stark geröthet. Pupillen gleich weit, gut reagirend. Hinter dem oberen Lid fühlt man eine offenbar vom oberem Dache der Augenhöhle ausgehende harte Geschwulst.

Innere Organe gesund. Am Frenulum praeputii eine alte Narbe. Keine Zeichen von Lues.

Operation am 3. Mai 1897. Unter Chloroformnarkose wird die von Krönlein[1]) angegebene osteoplastische Resection der äusseren Orbitalwand mit folgender Modification vorgenommen. Der Hautschnitt beginnt in der Schläfengegend, 1 cm oberhalb des Margo supraorbitalis, an der Linea semicircularis des Stirnbeins und verläuft nach abwärts in nach vorn leicht convexem Bogen längs des äusseren Orbitalrandes bis in die Höhe des oberen Randes des Jochbogens. Auf diesem Längsschnitt, den ich längs des Jochbeines nicht so weit führte, wie Krönlein angiebt, wurde ein Querschnitt entlang dem oberen Orbitalrande bis 1 cm von dem inneren Augenwinkel entfernt angelegt. Die Schnitte wurden bis auf den Knochen vertieft und mittels Raspatoriums die Periorbita oben und seitlich bis zur Fissura orbitalis inferior abgehoben. In diese letztere wird eine entsprechend geformte Aneurysmanadel eingebracht und einmal nach aussen oben, hinter den Processus zygomaticus des Stirnbeins, das andere Mal nach aussen unten, hinter den Processus frontalis des Jochbeins dicht am Knochen durchgeführt. Auf diese Weise gelingt es leicht, vermittels der durch Seidenfäden nachgezogenen Giglischen Säge aus der äusseren Orbitalwand ein keilförmiges Knochenstück herauszusägen und zwar unter vollkommener Schonung der Verbindungen dieses Knochenkeiles mit der Fascia temporalis und den temporalen Fasern des M. temporalis. Eine Blutung trat dabei nicht ein. Nach Aufklappung des Knochenkeiles nach aussen und Herabziehen des oberen Lides und des Bulbus nach unten und innen ist die an der oberen Wand der Augenhöhle sitzende Knochengeschwulst sehr leicht zugänglich und kann mit dem Meissel stückweise entfernt werden. Es zeigt sich, dass sie mit einem platten, fast fingerdicken, aus spongiöser Knochenmasse bestehenden Stiele an der oberen Orbitalwand sitzt und bis zum Canalis N. optici reicht. Sie hat im Ganzen die Grösse einer Wallnuss und besteht aus elfenbeinharten, drusigen Knochenmassen von meist glatter Oberfläche (s. Fig. 2). In den Vereinigungswinkel der beiden Schnitte wird ein dünnes Drain gelegt und in die Augenhöhle geleitet, die Wunden sauber vernäht. Fieberloser Verlauf. Nach der Operation trat etwas Oedem der rechten Conjunctiva auf, doch erfolgte vollkommene Prima intentio.

Fig. 2.

Das exstirpirte Osteom der Orbita, aus den einzelnen Stücken wieder zusammengesetzt. Links der aus spongiöser Knochenmasse bestehende Stiel. Natürliche Grösse.

Bei der Entlassung am 3. Juli 1897 ist der Augapfel noch immer ein wenig nach unten dislocirt. Patient hat noch Doppelbilder, welche nur bei der Blickrichtung geradeaus nach vorn verschwinden. Die Conjunctiva des oberen Lides ist noch geschwollen, das Lid noch leicht geröthet. M. nahm nach der Entlassung aus dem Krankenhause sofort seine Arbeit

1) Krönlein, Zur Pathologie und operativen Behandlung der Dermoidcysten der Orbita. Beiträge zur klinischen Chirurgie. Bd. IV. 1888. S. 149.

wieder auf, ohne dass ihn die bei manchen Blickrichtungen noch vorhandenen Doppelbilder belästigten. Allmählich verschwanden die Doppelbilder vollkommen.

Am 24. Juli 1898 nahm Herr Dr. Schlegel, dem sich der Kranke auf meinen Wunsch nochmals vorstellte, folgenden Befund auf:

„Spontane Doppelbilder sind bei keiner Blickrichtung mehr vorhanden, doch treten beim Blick nach rechts, bei Differenzirung durch rothes Glas gleichnamige Doppelbilder auf, die sich sehr schnell wieder vereinigen, bei Benutzung eines verticalbrechenden Prismas jedoch bestehen bleiben und beim Blick nach unten rechts auch in der Höhenrichtung auseinandertreten, indem das Bild des rechten Auges tiefer steht. Dies würde dafür sprechen, dass der M. abducens und ein das Auge senkender Muskel (Obliquus sup.? in dessen Verlaufsrichtung ja der Tumor lag) nicht ganz functionstüchtig sind.

Fig. 3.

Der Kranke 2½ Jahre nach der Operation.

Die Sehschärfe des Auges beträgt ohne Glas fast $^1/_4$, mit $+ \, ^1/_{50}$ sph. $\bigcirc$ $+ \, ^1/_{24}$ cyl. 30^0 ist sie fast normal. Mit derselben Combination wird auch Nieden 1 gelesen. Die Gesichtsfeldausdehnung ist normal. Es handelt sich also um übersichtigen Astigmatismus, dessen Entstehung durch den anhaltenden Druck seitens des Tumors ich nicht für undenkbar halte.

Was endlich den ophthalmoskopischen Befund betrifft, so sind die Retinalgefässe etwas enger und, besonders die nach oben gehenden,

leicht geschlängelt, das Einzige, was an das frühere Bild einer mässigen Stauungspapille erinnert."

Vor Kurzem stellte sich mir der Kranke in dem Zustande, welchen die Fig. 3 wiedergiebt, wieder vor. Seit der Operation sind $2^1/_2$ Jahre verstrichen. Die Hautnarbe am rechten Oberlid ist kaum noch sichtbar, die Narbe in der Schläfengegend tritt etwas stärker hervor. Es besteht noch eine leichte Verschiebung des rechten Bulbus und eine Verbreiterung und Anschwellung des oberen Lides, die, wie die Untersuchung ergiebt, wesentlich auf Hypertrophie des orbitalen Fett- und Bindegewebes unter dem oberen Lide beruht. Von einem Tumor ist nichts zu fühlen. Die functionellen Verhältnisse des Auges haben sich seit der letzten Untersuchung eher noch etwas gebessert. In dieser Beziehung ist also der Erfolg der Operation ein vollkommener.

In kosmetischer Beziehung besteht infolge der Hypertrophie des oberen Lides noch ein kleiner Mangel, der durch eine Nachoperation (Excision des überschüssigen Gewebes) leicht zu bessern wäre. Jedoch ist der Patient selber, der sich inzwischen verheirathet hat, und seine Angehörigen auch mit dem kosmetischen Erfolge der Operation so zufrieden, dass er sich voraussichtlich nicht zu einem nochmaligen Eingriffe entschliessen wird, um so weniger, als ja voraussichtlich der noch vorhandene geringe Schönheitsfehler im Laufe der Jahre von selbst allmählich mehr und mehr verschwinden wird.

XIX.

Aus der chirurgischen Abtheilung des städtischen Krankenhauses Moabit zu Berlin (Director: Geh. Med.-Rath Prof. Dr. Sonnenburg).

Ueber die Anwendung des Murphyknopfes bei der Gastroenterostomie.

Von

Dr. W. Merkens,

Assistenzarzt.

Die Ansichten über die Zweckmässigkeit des Murphykropfes sind noch getheilt. Während einige Autoren für alle Fälle die Naht bevorzugen, giebt es auf der anderen Seite begeisterte Anhänger der Methode. Da hier nur die Erfahrungen den Ausschlag geben können, hat mich Herr Geheimrath Sonnenburg zu dieser kleinen Publication veranlasst.

Die Knöpfe, die bei uns zur Verwendung kamen, waren theils in Amerika, theils in Deutschland gearbeitet. In letzter Zeit beziehen wir unsere Knöpfe ausschliesslich von der hiesigen Firma Windler, welche infolge einer kleinen Modification des Schraubengewindes eine bessere Schlussfähigkeit besitzen als das ursprüngliche amerikanische Fabrikat.

Es sei gleich hier bemerkt, dass wir im Allgemeinen aus den in der Litteratur öfters erläuterten Gründen das Verfahren nach v. Hacker[1] bevorzugen. Nur wenn sich der Operation Schwierigkeiten in den Weg stellen, sei es dass das Carcinom weit auf die hintere Wand übergegriffen hat, sei es dass Verwachsungen die Zugänglichkeit erschweren, dann machen wir Woelflers Gastroenterostomia antecolica anterior. Nach ähnlichen Principien wird übrigens in Czernys Klinik verfahren, wo man auch von dem Murphyknopfe einen ausgiebigen Gebrauch macht.[2])

1) Vgl. die schemat. Abbildungen in v. Esmarch's „Chirurg. Technik".

2) Marwedel, Bericht über die Verhandlungen der deutsch. Gesellschaft f. Chirurgie, Congress 1897 und Steudel, Die in d. letzt. Jahren an der Czerny'schen Klinik ausgeführten Magenoperationen u. s. w. Beitr. z. klin. Chir. Bd. XXIII. Heft 1 u. 2.

Die Operation gestaltet sich nun folgendermaassen. Nach der Eröffnung der Peritonealhöhle wird eine Jejunumschlinge hervorgeholt, die soweit vom Mesocolon transversum entfernt ist, dass sie sich bequem an den Magen anlegen lässt. Diese Schlinge wird im Sinne der Peristaltik gedreht. Sodann wird in den Magen resp. Darm eine kleine Oeffnung gemacht, gross genug, um eben eine Knopfhälfte einführen zu können. Ist dies geschehen, so wird die Oeffnung, um ein Herausschlüpfen des Knopfes zu vermeiden, durch 1 bis höchstens 3 Catgutknopfnähte verkleinert. Wenn auf diese Weise auch die andere Hälfte fixirt ist, werden die beiden Theile zusammengeschoben. Damit ist in den meisten Fällen die eigentliche Operation beendigt. Sollte sich noch irgendwo Schleimhaut vorstülpen, so können noch wenige Serosanähte nöthig werden. Eine vollständige Uebernähung aber ist zeitraubend und, tadellose Schlussfähigkeit des Knopfes vorausgesetzt, nicht notwendig. Ja, wir halten das viele Nähen sogar für schädlich, weil dadurch eine starke Zerrung der Magen- resp. Darmwand und Ernährungsstörung bedingt sein kann.

Die Vorzüge des Murphyknopfes, die nach unserer Ansicht hauptsächlich bestehen in der Zeitersparniss gegenüber der früher allgemein geübten Naht und der leichten und bequemen Art der Anwendung, fallen bei der Gastroenterostomie besonders schwer ins Gewicht. Denn es handelt sich ja meist um stark heruntergekommene Patienten, die man den Gefahren einer langen Narkose nicht aussetzen darf, die man daher am liebsten unter Localanästhesie operirt. Auch sind uns öfter Fälle vorgekommen, wo die Anlegung der Naht auf grosse Schwierigkeiten stiess, sei es, dass der gesunde Theil der Magenwand sich wegen bestehender Verwachsungen schlecht vorziehen liess, sei es dass wegen allzu grosser Brüchigkeit der Gewebe die Fäden immerzu durchschnitten. Wir haben daher gerade in Bezug auf die Gastroenterostomie die Knopfmethode mit Freuden begrüsst und zur Anwendung gebracht. Dass wir nicht ganz von schlechten Erfahrungen verschont geblieben sind, wird sich bei der Aufzählung unserer Resultate ergeben.

Im Krankenhaus Moabit ist in den letzten 3 Jahren bei 20 Fällen von Gastroenterostomie der Murphyknopf angewandt worden. Dazu kommen 5 Fälle aus der Privatklinik von Geheimrath Sonnenburg. Wir verfügen also im Ganzen über 25 Fälle; dabei sind mitgerechnet 2 Magenresectionen, bei denen der Murphyknopf zur Anwendung kam. Wenn ich von letzteren absehe, so wurde 6mal die vordere und 17 mal die hintere Gastroenterostomie gemacht. In 6 Fällen

von gutartiger Stenose wurde Heilung erzielt. Eine Patientin, welche wegen Narbenstenose operirt worden war, ging am achten Tag nach der Operation, wie die Section bestätigte, an Pneumonie zu Grunde. Wegen Carcinom wurde 18mal operirt. Wenn vergrösserte, augenscheinlich carcinomatöse Drüsen tastbar sind, dann beschränken wir uns in der Regel auf die Gastroenterostomie. Daher ist die Magenresection nur in 2 Fällen ausgeführt worden. Von diesen endete der eine in wenigen Tagen letal, ohne dass man der Methode eine Schuld beimessen konnte. Glücklicher waren wir in dem zweiten Falle. Hier musste zur Exstirpation des Tumors die Resection des Pylorus und eines Theils der Magenwand vorgenommen werden. Magen und Duodenum wurden alsdann vollkommen vernäht. Das Duodenum liess sich gut vorziehen und wurde seitlich durch einen Murphyknopf mit der hinteren Magenwand verbunden. Durch die mikroskopische Untersuchung wurde die bereits makroskopisch gestellte Diagnose erhärtet. Es handelte sich um ein vom Drüsenepithel ausgegangenes Carcinom, das stellenweise bereits in die Muskulatur eingedrungen war. Während auf der Mitte der Geschwulst die Drüsen vollkommen verschwunden waren, fanden sich in der Nähe der Schnittflächen normale Drüsenschläuche, so dass der Tumor anscheinend im Gesunden exstirpirt worden war. Der Verlauf nach der Operation war vollkommen glatt. Der Patient ist seit etwa 6 Monaten entlassen und hat an Körpergewicht bedeutend zugenommen. Verdauung und Allgemeinbefinden sind ausgezeichnet.

Wegen carcinomatöser Stenose ist 16mal die Gastroenterostomie gemacht worden. Eine Patientin starb am 10. Tage nach der Operation an hochgradiger Kachexie. Das Iejunum war bereits mit der Magenwand verwachsen. Der Knopf befand sich frei im Dünndarm, wäre also voraussichtlich per anum abgegangen. Ausserdem haben wir noch 4 Todesfälle kurz nach der Operation zu verzeichnen. Es wäre aber unrichtig, diese sämmtlich der Methode zur Last zu legen. Im ersten Falle, wo überhaupt der Murphyknopf angewandt wurde, war eine gewöhnliche Gastroenterostomie vorausgeschickt worden. Da der Kranke aber andauernd brach, wurde sieben Tage später zwischen dem abführenden Schenkel und dem Magen mit Hülfe des Knopfes eine 2. Verbindung hergestellt. Zwei Tage darauf erfolgte der Tod, wie die Section zeigte, an Pneumonie und putrider Bronchitis. Der Knopf hatte vorzüglich gehalten. Es bestand keine Peritonitis. Dagegen wurde in 2 Fällen bei der Section als Todesursache Peritonitis festgestellt. Der eine Patient litt an sehr ausgedehnter Carcinose und hochgradigem Ascites. Der Knopf sass

ausgezeichnet. In dem andern Falle ergab die Section neben der allgemeinen Peritonitis Verklebungen von Netz und Darmschlingen um die Operationsstelle. Als man diese sorgfältig frei gemacht hatte, sah man, wie bei leichtem Druck auf den Magen dieser seinen Inhalt neben dem Knopfe in die Bauchhöhle entleerte. Augenscheinlich hatte hier der Knopf nicht gehalten und waren die entzündlichen Verklebungen nicht im Stande gewesen, die allgemeine Peritonitis zu verhüten. Endlich muss ich noch eines Falles gedenken, des traurigsten, den wir erlebt haben. Der Tod erfolgte am Tage nach der Operation im Collapse. Es hatten sich nämlich die beiden Theile des Knopfes von einander gelockert. Daher war die Magenwand einerseits, die Darmwand andrerseits aus dem Knopfe herausgeschüpft, so dass dieser zur Hälfte frei in die Bauchhöhle hineinragte. Nun war aus der gequetschten Magenwand eine heftige Blutung eingetreten weniger in die freie Bauchhöhle als in den Magen, der ebenso wie das Duodenum mit flüssigem und geronnenem Blut angefüllt war. Diese Blutung hatte den Tod bedingt, der andernfalls zweifelsohne an Peritonitis eingetreten wäre. Durch diesen traurigen Ausgang belehrt, haben wir uns später vor jeder Operation von der Güte, speciell der Schlussfähigkeit des Knopfes überzeugt und ist uns seitdem kein solches Unglück wieder passirt.

In den übrigen 11 Fällen wurde durch das Ueberstehen der Operation eine Besserung erzielt. Das Erbrechen hörte in der Regel wie mit einem Schlage auf, ein Zeichen dafür, dass der Weg frei, mithin der Zweck der Operation erreicht war. Allerdings wenden wir in den ersten Tagen, mitunter bereits am Abend des Operationstages beginnend, sorgfältige Magenausspülungen an, um der Ansammlung galliger Massen im zumeist atonischen Magen vorzubeugen. In wenigen Tagen erweisen sich gewöhnlich diese Ausspülungen als unnöthig, da der Magen sehr bald lernt, sich den neuen Verhältnissen anzupassen und eine Regelung der Darmcirculation eintritt. In unseren sämmtlichen Fällen fanden die Speisen stets den richtigen Weg in den abführenden Schenkel. Wir haben daher für die Anwendung complicirterer Methoden, wie der Anastomosenbildung zwischen den beiden Schenkeln, der Einnähung des zuführenden Schenkels in den abführenden nach Wölfler-Roux, der Fixirung eines[1]) oder beider[2]) Schenkel an die Magenwand u. s. w., niemals ein Bedürfniss empfunden. Wenn nach der Operation häufiges Erbrechen eintrat, dann handelte es sich um Peritonitis.

Was nun den Verbleib des Knopfes nach der Operation anbelangt, so ist das Abgehen per anum nur in drei Fällen sicher erfolgt und zwar innerhalb des ersten Monats. Bei den übrigen 15 Patienten, welche die Operation längere Zeit, mindestens einen Monat, überlebt haben, ist der Abgang des Knopfes nicht beobachtet worden. Einige dieser Patienten haben bereits vor Ablauf des ersten Monats

1) Doyen (Kocher's Operationslehre. III. Aufl., S 175). — Chlumsky: Ueber die Gastroenterostomie. Beitr. z. kl. Chir. Bd. XX. Heft 1 u. 2.

2) Kappeler: Erfahrungen über Gastroenterostomie. Dtsch. Zeitschr. f. Chir. Bd. XLIX.

das Krankenhaus verlassen und sich dadurch der Beobachtung entzogen; bei anderen war wegen privater Verhältnisse die Beobachtung erschwert. Immerhin wurde bei der Section der Knopf 3 mal im Magen gefunden. Wir können also die Beobachtung Hahns und Anderer vollkommen bestätigen. Die Thatsache, dass der Knopf öfter im Magen zurückbleibt, steht fest und ist ein Nachtheil der Methode. Wir haben nun diesen Fehler dadurch auszuschalten versucht, dass wir uns des resorbirbaren Frank'schen Knopfes[1]) bedienten; aber einmal und nicht wieder. Denn die Application dieses Knopfes ist viel schwieriger und die Schlussfähigkeit lange nicht so sicher. Wir sahen uns daher genöthigt, eine Reihe von Serosanähten anzulegen, um einen sichern Abschluss herzustellen. Trotzdem erfolgte am 2. Tage der Tod an Peritonitis. Wie die Section ergab, hatte sich der Knopf verschoben, bevor eine genügende Verklebung zwischen Magen und Darmwand eingetreten war. Aus einer Oeffnung floss Mageninhalt in die Bauchhöhle. Nach dieser traurigen Erfahrung haben wir uns wieder dem metallenen Knopfe zugewandt und sind wir ihm bisher treu geblieben. Dass der Knopf, wenn er im Magen liegen bleibt, gelegentlich einmal Schaden bringen kann, ist ja theoretisch leicht erklärlich. Doch vermisse ich in der Litteratur einschlägige Beobachtungen, auch wir haben üble Folgen davon nicht gesehen. So hatte einer unserer Patienten 6½ kg an Gewicht zugenommen und absolut keine Symptome geboten, die auf ein Zurückbleiben des Knopfes deuteten. Trotzdem fand sich bei der Section etwa ½ Jahr nach der Operation der Knopf im Magen. In einem andern Falle hat eine Patientin ca. 7 Monate den Knopf im Magen getragen. Sie hatte 4 Monate nach der Operation 11 kg an Körpergewicht gewonnen und sich derartig erholt, dass man beinahe an der Diagnose zweifeln konnte, bis sie schliesslich doch an Krebskachexie rapide zu Grunde ging. Es beweisen derartige Fälle wohl zur Genüge, dass der Knopf im Magen liegen kann, ohne irgendwelche Syptome zu machen. Wenn wir auch keinen Anstand nehmen, das Zurückbleiben des Knopfes im Körper als Fehler der Methode zu bezeichnen, so fallen nach unserer Ansicht doch die Vortheile so schwer ins Gewicht, dass wir nicht gerne auf den Knopf verzichten möchten. Wir wenden ihn vorläufig noch bei jeder Gastroenterostomie an und räumen ihm somit ein grösseres Feld ein, als wie Hahn[2]) es thut. Was aber die Anwendung des Knopfes bei andern Operationen anbelangt, so stimmen wir mit Hahn vollkommen überein und können wir seine Beobachtungen durchaus bestätigen. Es würde mich zu weit führen, wollte ich an dieser Stelle alle unsere Krankengeschichten bringen; erwähnen möchte ich nur noch, dass der Knopf uns besonders auch bei der Cholecystenterostomie und bei schwierigen Appendicitisoperationen ausgezeichnete Dienste geleistet hat.

1) Berlin. klin. Wochenschrift 1897. Nr. 51.

2) Hahn, Ueber einige Erfahrungen auf dem Gebiete der Magenchirurgie. Dtsch. med. Wochenschrift 1897. Nr. 41—43.

XX.

Axillares Neurom des Plexus brachialis.

Operationsbericht und chirurgische Besprechung
von
Dr. Meinhard Schmidt,
Amtsphysikus in Cuxhaven;
histologische Untersuchung
von
Dr. Ernst Delbanco
in Hamburg.

(Mit 2 Abbildungen im Text und Tafel X.)

I. Krankengeschichte und Besprechung.

Anamnese und Stat. praesens. Anfang October 1897. Fr. Spr., 64jährige Tischlersfrau aus Otterndorf.

Bemerkte vor ca. 15 Jahren zuerst einen kleinen erbsen- bis bohnengrossen Tumor in der l. Axilla, der für eine Drüse gehalten wurde. Allmähliches Wachsthum, im letzten Jahre rasch fortschreitend. Bisweilen, selten hat Patientin Kribbeln im linken Arm bis in die Fingerspitzen.

Mittelgross, gut genährt, etwas fett. Im linken Theile der linken Mamma nach der Axilla sich fortsetzend und verjüngend ein über kindskopfgrosser Tumor, rund, glatt, verschieblich, ziemlich fest, anscheinend ohne Zusammenhang mit der Brustdrüse. Lateralwärts spannt sich in Verlängerung der normalen vorderen Axillarfalte in quer horizontaler Richtung, bis fast an die Mitte des Oberarmes eine Hautfalte, in deren unterem Umschlagsrand ein derber Strang fühlbar. Ich halte denselben für herangezogene Oberarmfascie.

Operation 5. October 1897. Schräglängsschnitt über die Geschwulst von der Axilla aus, von oben aussen nach unten innen. Nach Durchtrennung der Haut fällt man auf den von einer derben, glänzenden, fasciösen Kapsel überall gut umgrenzten, ausserdem von lockeren Bindegewebsschichten umhüllten, nirgends verwachsenen Tumor, der in seinem unteren, in die Mammahauttasche hineingewachsenen, allein fast kindskopfgrossen Abtheil leicht luxirt werden kann. Es zeigt sich, dass von seiner Aussenseite, hier sich inserirend, quer nach dem Oberarm ein 5 mm dicker runder Strang abzieht. Bei Kneifen dieses Stranges zuckt der ganze Arm bis in die Fingerspitzen. Es ist also, was auch sein Aussehen bestätigt, ein Nervenstamm, und zwar gewiss der Medianus, da er sich an die Innenseite des Oberarmes, wo dieser Nerv hingehört, verliert. Auf der Oberfläche der Geschwulst verstreut sich der Nerv, in dem er daselbst

mit seinen Fasern pinselförmig ausstrahlt. Da die Geschwulst ohne seine Trennung nicht entfernbar ist, wird er an der Insertion kurz abgeschnitten. Weitere Entwickelung der Geschwulst nach der Achselhöhle, wo sie sich in die Tiefe verliert. Die Auslösung geht auch hier ziemlich leicht von statten, da die gut abgekapselte Geschwulst nur von lockeren Bindegewebslagern gedeckt und nicht verwachsen ist. Am oberen Ende tritt ebenfalls ein dickes Nervenbündel an die Geschwulst, in deren Balg pinselförmig ausstrahlend, ebenso wie es am unteren Geschwulstende beschrieben. Auch dieser Strang wird abgeschnitten. Es wird jetzt noch ein etwa gut kartoffelgrosser Knollen, die oberste verjüngte Spitze des etwas kegelförmig nach oben sich zuspitzenden Tumors, aus der Tiefe entwickelt, wobei die Vena axillaris nicht zu Gesicht kommt, die Arterie aber auf ca. $3^1/_2$ cm Länge entblösst wird. Der Nervenstamm, welcher oben abgeschnitten wurde, hatte die Art. axill. gabelförmig umfasst, entsprach also ebenfalls dem Medianus, dessen centrales Ende er darstellt. Um den Zug der schwer an ihrem axillaren Stiel jetzt hängenden Geschwulst zu eliminiren, wird der Stiel zunächst im Kranken abgetrennt, die Beseitigung des Restes vorbehalten. Beim Versuch dieser Restexstirpation kann ein etwa halbwallnussgrosser gut abgekapselter Tumor znnächst wiederum aus losen Bindegewebshüllen unschwer ausgeschält werden, doch zeigt sich, dass nach oben auch dieses Stück in einen Nervenstrang sich fortsetzt. Bei Kneifen dieses Stranges treten Extensionszuckungen im Arme ein, es ist also der Radialis. Da den Rest ohne Zerschneiden dieses Nerven zu entfernen nicht möglich wäre, wird nm der Pat. etwas Brauchbarkeit des Armes zu erhalten, auf die Exstirpation des Reststückes verzichtet und die Wunde, nachdem vom hinteren Wundrand ein überschüssig erscheinendes Stück Haut von Fingerlänge und 2 Finger Breite abgeschnitten, genäht etc. Während des Verbandes unter Nachlass der Narkose machte Pat. kräftige Flexionsbewegungen im Ellbogengelenk.

Beschreibuug des Tumors. Derselbe wiegt fast 2 Pfund. Länge von oben bis unten ca. 20 cm, Breite unten 12 cm, oben 7 cm, Höhe unten 8 cml, oben 5 cm. Der Tumor besteht aus einer Anzahl derber, kugeliger Knolen von verschiedener Grösse, die mit breiten Berührungsflächen an einander sitzend und in einander übergehend durch leichte Einschnürungen sich von einander abheben. Der untere Theil besteht fast allein aus einem über faustgrossen plattgedrückt-eiförmigen Knollen, im oberen schmäleren Theil befindet sich ein Conglomerat zahlreicherer kartoffelgrosser Knollen, die der Geschwulst ein gebuckeltes Ansehen geben. Im Ganzen hat der Tumor ein etwa 8förmiges Aussehen, mit oberer kleiner und unterer grosser Halbachtertour. Der Tumor ist von einer weissen, derben, glatten, fasciösen Kapsel eingescheidet, die wieder von losem, durchscheinendem Zellgewebe umhüllt ist. Unter letzterem verlaufen auf der Hinterfläche des unteren Geschwulsttheiles quer einige starke Venenäste, deren einer eine Ligatur trägt. Consistenz überall prall elastisch. An der Vorderfläche des Tumors befinden sich oben und unten die Stellen, wo der ein- und austretende Nerv abgeschnitten ist. Oben ist der Nerv kurz am Tumor abgeschnitten, unten ist ein einige Centimeter langer Stumpf desselben hängen geblieben. Die Entfernung zwischen Ein- und Austritt des Nervenstammes beträgt 8 cm. Auf dem Zwischenstück zwischen diesen

beiden Stellen sieht man die aus einander gedrängten Faserbündel zuerst divergirend, dann wieder convergirend ein elliptisches Feld der Geschwulstoberfläche bedecken, dessen Breite in der Mitte der Ellipse etwa 5 cm beträgt. Die Breite der einzelnen Nervenfaserbündel, welche sich als weisse Linienstreifen sehr schön markiren, beträgt etwa 1 mm. Am oberen Ende befindet sich der quere Abschnitt der Geschwulst, der durch die Substanz von 2 Knollen geht, deren Schnittfläche hier haselnussgross ist. Auf der Hülle des medialen dieser beiden Knollen liegen vorne auch abgeschnittene Nerven (?), aus einander und plattgedrückte Faserbündel, eine Platte formirend, die 1 cm breit, 2 cm lang die Zeichnung 1 mm breiter, parallel neben einander gelegter Streifen erkennen lässt. Endlich sieht man auf der Rückseite der Geschwulst ebenfalls an ihrer medialen Seite auseinander gedrängte Nervenfasern 2 cm weit schräg nach unten verlaufen und in einer Breite von ca. 1 cm. Dieselben sind oben und unten hart an der Geschwulstkapsel abgeschnitten. Ein den unteren Theil der Geschwulst halbirender Schnitt in verticaler Richtung zeigt ihre Zusammensetzung aus einzelnen kugeligen, eiförmigen Knollen, welche jede für sich bindegewebig eingescheidet sind, sich aneinander abgeplattet haben und stellenweise nur locker mit einander verwachsen sind. Dieser Bau erinnert etwas an Uterusmyome. Die Schnittfläche ist feucht, saftreich glänzend, glatt. Ihre Farbe ist hellgelb, ziemlich gleichmässig, stellenweise wie schleimiges Fettgewebe. Im Centrum einiger Knollen sitzt eine durch Blutungen röthlich und braun verfärbte Parthie. Um diese laufen wie bei Uterusmyomen concentrische Ringe derb fibröser Stränge. Unten befindet sich ein haselnussgrosser Knollen durchschnitten, der anders gebaut ist. Er ist derber als die übrigen Knollen, auf dem Durchschnitte weiss und zeigt hier lediglich Querschnitte dichter weisser Fasern (Nervenfasern?).

Verlauf. Die Wundheilung erfolgte ohne Störung per primam. Betreffs der nervösen Ausfallerscheinungen ergaben sich im November und December 1897 folgende Befunde, die sich seitdem nicht viel geändert haben.

a) Motilität. Völlig intact sind nur die vom Radialis innervirten Muskelgebiete. Der Ellbogen kann frei gestreckt und gebeugt werden, doch sind bei der Flexion der Biceps und Brachialis int. nicht mit thätig, sondern bleiben ganz schlaff. Die Beugung geschieht lediglich durch den Brachioradialis (Supinator longus.) Pro- und Supination frei. Dessgleichen im Handgelenke Dorsal- und Volarflexion, ebenso wie Radial- und Ulnarabduction. Fingerstreckung gut, auch das Fingerspreizen ist möglich, doch nicht bis zur normalen Excursion. Bei der Flexion der Finger gehen die zwei äusseren Phalangen schlecht mit. Das Faustballen ist in Folge dessen nicht möglich. Bei faradischer Reizung ziehen sich gut zusammen der Brachioradialis und alle vom Radialis innervirten Streckmuskeln. Beim Biceps, Brachialis int., dessgleichen bei allen Beugemuskeln der Vorderarmseite ist die Reaction gleich Null, auch bei starkem Strom, wo rechts gute Zuckungen erfolgen. Die gelähmten Muskeln sind entsprechend abgemagert. Der rechte Oberarm misst in der Mitte 26, der linke 24 cm im Umfang. Ebenso ist das Beugemuskelpacket, welches vom Epicondylus int. entspringt, ganz mager und abgeflacht. Die functionsfähig ge-

bliebenen Muskeln sind dagegen wie elektrisch erregbar auch in gutem Ernährungszustande.

b) Sensibilität. Ist herabgesetzt auf der medialen und vorderen Seite des Oberarmes. Ihr Verhalten an Vorderarm und Hand zeigen nebenstehende Figuren, in denen die gekreuzt schraffirten Partien so gut wie völlig anästhetisch, die punctirten nur herabgesetzt sensibel sind.

Fig. 1. Fig. 2.

Streckseite.

Beugeseite (supinirt). Am 3. Finger phalanx 3. schlechter als 1. und 2. Die radiale Seite hat besseres Gefühl.

Die Brauchbarkeit der Extremität ist infolge der schlechten Flexionsfähigkeit der Finger eine sehr geringe. Pat. bedarf zu den einfachsten Verrichtungen, wie zum Anlegen der Kleidung, zum Speisen u. s. w. der Hülfe. Benutzung eines Inductionsstromes, die ut aliquid fieri videatur wochenlang stattfand, blieb ganz wirkungslos. Ausdehnung und Schwere der motorischen, wie sensibelen Lähmung sind seit der Operation unverändert geblieben. Hand und Finger sind etwas ödematös, ihre Haut übrigens frei von trophoneurotischen Störungen. Der zurückgelassene Tumorrest in der Axilla ist als geringe Härte fühlbar, bislang aber nicht grösser geworden. Pat. hat Weisung, sein etwaiges Wachsthum sofort zu melden. —

Die Ausdehnung der motorischen und sensibelen Ausfallerscheinungen beweist, dass keineswegs der Medianus allein, sondern wohl sämmtliche axillaren Armnervenstämme mit Ausnahme des Radialis bei der Operation abgeschnitten worden sind. Die Läsion des Ulnaris wird bewiesen durch die Flexionsstörung sämmtlicher Finger, ferner durch die Anästhesie des 4. und 5. Fingers, diejenige des Musculo-cutanens (Cutaneus lateralis Henle) durch die Lähmung des Biceps und Brachialis int., diejenige des Cutaneus medialis durch die Anästhesie an der medialen Beugeseitenpartie des Vorderarmes. Etwas auffallend bleibt die Sensibilitätserhaltung an der radialen Vorderarmpartie, da sie in das Gebiet des Musculo-cutaneus fällt, dieser aber auf Grund der Lähmung an den Ellbogenflexoren als zerschnitten anzunehmen ist.

12. Mai 1898. Vorstellung. Gefühl am Oberarm innen und vorn ist wieder hergestellt, sonst Status idem.

7. November 1899. Letzte Vorstellung. Im wesentlichen wenig geändert. In der Axilla nichts von Tumor zu fühlen. Beweglichkeitslähmungen ganz unverändert wie früher. Die Beugemuskeln, die vom

Epicondylus humeri medialis entspringen, sind ganz ausserordentlich atrophirt. Hand und Finger sind von plumper Gestalt, die letzteren sind ziemlich steif contracturirt und zwar in mittlerer Beugestellung der Interphalangealgelenke, der Daumen leicht adducirt. 2 kleine (2 cm lange, 3 mm breite) Hautulcera, nicht tief, mit angetrocknetem Schorf bedeckt sitzen, das eine am Kleinfingerballen, das andere am 4. Finger. Die Ulnarseite des Vorderarmes, ferner die Haut des Kleinfingerballens, haben jetzt auch etwas weniger stark herabgesetzte Sensibilität als früher. Am schlechtesten ist die letztere noch am 4. und 5. Finger. — Durch Accommodation an ihre Bewegungsmängel hat Pat. gelernt, ihre lahme Hand besser zu gebrauchen, so dass sie nicht mehr so viel Hülfe bedarf, als im Anfange.

Für die Würdigung der klinischen Eigenthümlichkeiten meines Falles bot mir die Schrift von Courvoisier: „Die Neurome, klinische Monographie. Basel 1886" die meiste Belehrung. Kölliker's Werk über die chirurgischen Erkrankungen der peripherischen Nerven in der Deutschen Chirurgie lehnt sich enge an diese Schrift an, und auch F. Krause hat sie in seiner Habilitationsschrift „über maligne Neurome", Leipzig 1887 wesentlich benutzen können. Seit Courvoisier's Schrift ist eine gleich erschöpfende Abhandlung meines Wissens noch nicht wieder erschienen, so dass dieselbe auch wohl heute noch als das maassgebendste Werk der einschlägigen Litteratur angesehen werden kann. Ich kann mich daher auf ihre Berücksichtigung bei der epikritischen Durchsprechung meiner Beobachtung beschränken.

Ohne die feinere histologische Zusammensetzung der Geschwulst berühren zu wollen, ist die beobachtete als Neurom zu bezeichnen und zwar, da sie die Nervenstämme der Achselhöhle betraf, nach Courvoisier's Nomenclatur, als ein „Stammneurom", ferner, da sie den einzigen derartigen Tumor darstellte, den die Pat. trug, als ein „singuläres" oder „isolirtes" Stammneurom. Es liegt in der Natur der Sache, dass gerade dergleichen isolirte Tumoren speciell und mehr als die multiplen Stammneurome Gegenstand chirurgisch operativer Behandlung werden, weshalb sie auch wohl als „chirurgische" Stammneurome bezeichnet werden (Kölliker). Die makroskopische Aehnlichkeit, welche meine Geschwulst mit Uterusfibromen aufwies, ist nichts seltenes. Sie ist von jeher allen Beobachtern aufgefallen und Meckel scheint, wie Courvoisier bemerkt, nur solche Tumoren gekannt zu haben, welche den Fasergeschwülsten der Gebärmutter ähnlich waren. Alle Beobachter haben an ihren Untersuchungsobjecten zu bestimmen gesucht, von welchen Gewebselementen die Geschwulst ihren Ausgang zu nehmen schien. Lebert unterschied in dieser Hinsicht zwischen centralen und lateralen Neuromen

von welchen die ersteren zwischen den Nervenfasern entstehen, die letzteren von der äusseren Nervenscheide ausgehen sollten. In meinem Fall scheint mir am wahrscheinlichsten, dass der Tumor aus dem Bindegewebe zwischen den grossen Axillarnervenstämmen entstanden ist. (Im wesentlichen ist dies auch die Ansicht meines histologischen Herren Mitarbeiters, dessen Ausführungen noch folgen.) Im weiteren Wachsthum der Neurome können nun die Nervenfasern verdrängt und beiseite geschoben werden —, oder sie werden ganz vom Tumor umgeben und eingeschlossen. In meiner Beobachtung war ausschliesslich das erste der Fall: die verdrängten, verschobenen, aufgefaserten Nervenfasern sind von der Geschwulst einfach beiseite und vorwärts gerückt, um der Aussenfläche der voluminösen Geschwulst aufliegend zu bleiben. Das strahlenförmige Divergiren der ihren Zusammenhang zu einem strangartigen Bündel verlierenden Nervenfasern am centralen Geschwulstpol — dann wieder das strahlenförmige Convergiren derselben am distalen Ende und ihre Wiedervereinigung zu einem Nervenstamm ist eine ganz bekannte Erscheinung, bei welcher frühere Beobachter die den Tumor deckenden Fasern wohl als einen Balg oder ein Netz beschrieben, oder die Nervenfasern, welche die Geschwulst fächerförmig zwischen sich fassten, mit den Rippen eines Regenschirmes oder einer Melone verglichen.

Als häufig sind die singulären Stammneurome eben nicht zu bezeichnen. Courvoisier hat in seiner Monographie nur 106 singuläre und 29 beschränkt multiple Neurome der grossen Extremitätenstämme auffinden können. Lieblingssitz der Geschwülste sind die oberen Extremitäten: 63 Proc., (während an den unteren das Tuberculum dolorosum häufiger beobachtet wird). Der häufigst befallene Nerv aber ist der N. medianus, (30,7 Proc. aller genügend beschriebenen Fälle). Mein Fall schliesst sich also der von Courvoisier constatirten statistischen Prädilectionsstelle der fraglichen Geschwülste an. Doch stellt derselbe, wie bemerkt, keine reine Medianusgeschwulst dar, er umfasste vielmehr alle Nervenstämme der Axilla und muss desshalb als ein Neurom des Brachialplexus bezeichnet werden. Neurome, die den ganzen Plexus betreffen, sind aber selten. In Courvoisier's Statistik finden sich nur zwei solche. Der eine Fall ist nicht operirt. Der zweite wurde zunächst einem Operationsversuch unterzogen, bei welchem aber die Exstirpation unterblieb. Die Wunde heilte gut. Die Geschwulst blieb nun 12 Jahre stationär, um dann plötzlich bedeutend zu wachsen, worauf sie ganz entfernt wurde. Resultat: Verminderung der Sensibilität an der Schulter,

an Vorder- und Aussenseite des Oberarms, Paralyse des Deltoideus und Biceps. — Ein Neurom von 2 Cervicalnervenstämmen (Nr. V und VI) am Halse exstirpirte Rose (Dtsch. Zeitschr. f. Chir., Bd. XXIV, S. 392). Sei 13 Monaten bestanden sehr intensive Schmerzen im Arm. Die Exstirpation hinterliess eine exquisite „Erb'sche Wurzellähmung". Befund: Grosszelliges Spindelzellensarkom, in welchem sich die grossen Nervenstämme fächerförmig ausbreiteten.

Was die Verlaufsdauer der Neurome betrifft, so zeigen sich hier so bedeutende Verschiedenheiten in verhältnissmässig wenig differirender Häufigkeit, dass von einer Regelmässigkeit kaum die Rede sein kann. Courvoisier giebt hierüber folgenden Aufschluss. Er zählt 61 Fälle, in denen die ganze Krankheitsdauer angegeben ist: in 28 Fällen betrug dieselbe einige Monate bis 5 Jahre, in 14 Fällen 6—10 Jahre, in 19 Fällen mehr als 10 Jahre. Sehr lange Dauer ist also nicht ungewöhnlich („Dauergeschwülste" — Virchow). Hinsichtlich der Wachsthumsintensität unterscheidet Courvoisier 4 Gruppen:

a) sehr langsames und stetiges Wachsthum . . . . . 22 Fälle,
b) etwas rascheres aber noch stetiges Wachsthum . . . 20 „
c) sehr rasches Wachsthum . . . . . 8 „
d) Wachsthum von einer gewissen Zeit an sehr rasch . 17 „

Am meisten Aehnlichkeit mit einem Falle scheint mir der Fall 289 der C.'schen Sammlung zu besitzen, in welchem der Tumor in 16 Jahren kindskopfgross geworden war.[1]) Sehr bemerkenswerth ist in meinem Falle, dass die Patientin, obwohl der Tumor absichtlich nicht total exstirpirt ist, von einem Recidiv jetzt 2¼ Jahre lang bereits frei geblieben ist. Klinisch kann also der Tumor nicht als bösartig bezeichnet werden, obwohl er histologisch (s. unten) den Eindruck der Malignität gemacht hat.

Die Grösse, die meine Geschwulst erreicht hatte, noch mehr aber die Gestalt, die sie besass, sind, wie ich glaube, als ungewöhnlich anzusehen. Courvoisier zählt nur 5 Fälle, in denen die Geschwulst 2 Fäuste gross bis kindskopfgross war.

Was aber die Gestalt der Geschwülste betrifft, so ist die Regel, dass dieselben ausgesprochen spindelförmig ist und dass die Geschwülste in der Längsachse der Extremität liegen. Besitzen die Geschwülste eine solche Figur und anatomische Lagerung, so kann ihre Diagnose nicht schwer halten, wenn am oberen und unteren Pole der Geschwulst oder wenigstens an einem derselben leicht als

1) Citat des Falles nach Courvoisier: „Hueter, Chirurg.-anat. Mittheilungen. 1866. V".

Nervenstämme erkennbare Stränge palpabel sind, was in dem Courvoisier'schen Materiale elfmal besonders erwähnt wird. Schon ältere Beobachter haben, wie Courvoisier angiebt, in solcher Lage die richtige Diagnose gestellt. Meine Geschwulst aber zeigte zunächst die ungewöhnliche Gestalt einer achterförmig oder sanduhrförmig eingeschnürten Kugel, wozu zu bemerken wäre, dass Courvoisier bei seiner Sammlung zehnmal eine Kugelform, nur einmal eine Sanduhrform notirt fand. Das centrale Eintrittsende der Nervenstränge in die Geschwulst entzog sich in meinem Falle völlig der Palpation, während dagegen der die Geschwulst verlassende distale Nervenstrang deutlich genug palpabel, aber derartig aus seinem normalen Situs dislocirt war, dass seine richtige diagnostische Deutung verfehlt wurde. Der Grund liegt in der absonderlichen Wachsthumsrichtung, die die Geschwulst genommen hatte. Statt wie gewöhnlich der Längsachsenrichtung der Extremität zu folgen, hielt sie sich medianwärts an den Rumpf, wucherte nach unten und benutzte zu ihrer Ausbreitung das Interstitium der beiden Hautblätter, welche die Tasche für die Mamma bilden, so dass die Geschwulst wie ein Mammatumor, nicht aber wie ein Achselhöhlentumor aussah.

Als Grund für diese eigenthümliche Wachsthumsausdehnung wird man wohl nur annehmen können, dass der Tumor nach der Mamma hin für sein Vordringen die geringste Spannung und den kleinsten Widerstand gefunden hat. Ob die Richtung, die der wuchernde Tumor genommen hat, eine häufige oder gar typisch zu nennende bei Axillargeschwülsten ist, vermag ich nicht zu sagen — in den mir zur Verfügung stehenden Lehrbüchern, insbesondere bei Vogt, „Krankheiten der oberen Extremitäten", ist hierüber nichts bemerkt. Doch will ich beiläufig erwähnen, dass ich selbst allerdings schon früher ein ganz analog herangewachsenes Sarkom beobachtet habe. Es handelte sich um eine in den Vierzigern stehende Frau mit einem fast mannskopfgrossen Tumor in der rechten Mammatasche, der in letzter Zeit rapide gewachsen, starke Schmerzen verursachte und den Eindruck eines prämammären Lipomes machte. Die Operation zeigte aber, dass die Geschwulst vom Bindegewebe oder den tiefen Lymphdrüsen der Axilla ausging. Es mussten mehrere Nerven verletzt, die Arterie und Vene unterbunden werden, auch erfolgte Lufteintritt in die Vene. In den nächsten Tagen zeigte der Arm Ischaemie und beginnenden Brand, und bald erfolgte der letale Ausgang.

Dass bei der Untersuchung des von der Geschwulst quer nach dem Oberarm ziehenden und in der tief herabgetretenen vorderen Achselhöhlenfalte leicht fühlbaren Stranges gar nicht an einen Nerven-

strang gedacht wurde, erklärt sich, abgesehen von der starken Dislocation der Nerven, vor allem dadurch, dass die Geschwulst bis dato gar keine nervösen Krankheitserscheinungen, vor allem keine Schmerzen, hervorgerufen hatte. Eine derartige Symptomlosigkeit ist jedenfalls bei Stammneuromen eine Seltenheit, namentlich die Schmerzlosigkeit ist ungewöhnlich: sie fand sich bei 98 Fällen Courvoisier's, in denen hierüber Notizen gemacht sind, nur fünfmal. Es liegt aber auf der Hand, dass, wäre überhaupt nur der Gedanke an einen Zusammenhang der Geschwulst mit einem Nervenstamm aufgetaucht, es nicht schwer hätte halten können, den fühlbaren Strang als Nerv zu bestimmen. Namentlich eine elektrische Untersuchung hätte Aufklärung geben müssen.

Schliesslich noch ein paar Worte über die von mir ausgeführte Operation. Dieselbe, als Geschwulstexstirpation mit Nervenresection zu bezeichnen, ist die Operationsgattung, die am häufigsten bei den isolirten Stammneuromen erforderlich wird, was aus folgenden Zahlen Courvoisier's hervorgeht. In 168 von ihm gesammelten operativ behandelten Fällen wurde sie 68 mal ausgeführt, während 23 mal eine Ausschälung ohne Nervenresection notirt ist, 28 mal eine Exstirpation ohne nähere Angabe und 31 mal eine Amputation. Die Nervennaht zwischen den Stümpfen des resecirten Stammes war in den Courvoisier'schen Fällen nur erst fünfmal gemacht. In meinem Fall erschien die Entfernung zwischen den Nervenenden so gross, dass ich sie gar nicht versucht habe.

II. Histologische Untersuchung.

Der Tumor wurde in einem feuchten Sublimatumschlag nach Hamburg gesandt. Zur mikroskopischen Untersuchung wurden alsbald von den verschiedensten Theilen der Geschwulst Stückchen herausgeschnitten und den verschiedenen Fixirungsflüssigkeiten unterworfen, Müller'scher Flüssigkeit, Sublimat, Formol, Alkohol, Flemming'scher Lösung. Eine Reihe der in Müller'scher Flüssigkeit gelegten Stücke wurde dazu bestimmt, nach den Vorschriften der Marchi-Methode in Osmiumsäure weiterbehandelt zu werden. Es musste von vornherein darauf gesehen werden, in dem Tumor Nervenfasern darzustellen. Die Möglichkeit war auch zu erwägen, dass bei negativem Ausfall der Weigertfärbung des in Müller's Lösung fixirten Materiales bezw. der Flemmingfixation die Marchi-Methode degenerirte Nervenfasern bezw. Degenerationsproducte von Nerven zur Anschauung brächte.

Von den in der Kapsel über den Tumor hinwegziehenden Bündeln des Nerv. medianus wurden Stückchen abgeschnitten, zerzupft und mit Osmiumsäure behandelt. Irgend welche Veränderung zeigten die Fasern nicht. Mittelst Zupfpräparate wurde vergeblich nach Nervenfasern gesucht in Stückchen, welche am Rande des Tumors bezw. der Knollen gerade unterhalb und in unmittelbarer Nähe der Bündel des auseinandergezerrten Nerv. medianus entfernt wurden. Es mag hier noch erwähnt sein, dass die einzelnen Nervenbündel von dem Tumor noch durch eine Schicht der fibrösen Scheide getrennt waren. Makroskopisch war ein Eintritt von Nervenfasern durch die trennende Kapselschicht hindurch in die Knollen nicht zu verfolgen. Es gelang aber auch nicht in Schnitten durch diese Kapselschicht und durch die Grenztheile des Tumors eintretende Nervenfasern zu erkennen. Hierüber noch später.

Die Einbettung geschah in Celloidin. Zur Färbung der Schicht wurden die verschiedensten Kern- und Protoplasmamethoden herangezogen. Hämatein, Hämatein van Gieson, pol. Methylenblau (Alkoholmaterial), pol. Methylenblau + Tanninmethoden (Tannin, Tannin-Säurefuchsin, Tannin-Orange), pol. Methylenblau — neutr. Orsein, Carbolfuchsin + Tannin-Wasserblau u. a. u. a. Das Müllermaterial wurde nach Weigert gefärbt, das Flemmingmaterial mittelst alkoholischer Safraninlösung und mit wässeriger Safraninlösung, welch letztere durch eine 33⅓ proc. Tanninlösung auf den Kernen fixirt wird. Zur Gegenfärbung des Bindegewebes in dem Flemmingmaterial wurde das Wasserblau nach der Tanninbeize verwendet; das Wasserblau kann zweckmässig auch gleichzeitig mit dem Tannin einwirken. Die einige Zeit (20 Minuten bis 1 Stunde) in der wässerigen Safraninlösung gefärbten Schnitte werden nach kurzer Abspülung in eine Tanninwasserblaulösung gebracht, später in 80 proc. Alkohol differenzirt. Es giebt diese Methode sehr prächtige Bilder, in dem trotz der Flemmingfixirung das Bindegewebe angefärbt wird.[1])

Die mikroskopischen Ergebnisse des Tumorgewebes lassen sich so darstellen:

Die dickeren, knolligen Parthieen geben das reine Bild des Spindelzellensarkoms (Fig. 1). Wir haben hier zahlreiche, sich einander durchflechtende Zellenzüge. Auch mikroskopisch erinnert das Bild auf den ersten Blick an die Schnitte durch ein Uterusmyom. In 2—5 einander parallel laufenden Reihen ordnen sich die Kerne an; die einzelnen Kerne haben zu einem Theil eine beträchtliche Länge und nehmen ausserordentlich gierig dabei die Kernfarben an. In der nächsten Umgebung dieser dichtzelligen Parthieen ist das Gewebe auch kernreich, die Kerne liegen aber nicht in Zügen angeordnet, sie sind kleiner, weniger gleichmässig und von ganz anderem Charakter. Vor allem ist das Zwischengewebe viel stärker ausgebildet, und das Zwischengewebe ist sehr lückenreich, sieht wie

1) Vergl. Delbanco, Zur Darstellung des Tuberkelbacillus im Gewebe. Deutsche Medicinal-Zeitung. 1899. Nr. 1.

durchbrochen aus, zahlreiche feine Fibrillen durchziehen die Lücken. Der Saftreichthum dieser Parthieen kommt auch in der Färbung zum Ausdruck, indem z. B. die v. Gieson'sche Färbung dem Gewebe vom Charakter des reinen Spindelzellensarkoms einen mehr rothen Ton verleiht, den zuletzt geschilderten Partieen einen fast reinen, gelben Ton.

Bei diesen letzteren handelt es sich um ein weiches, zellreiches Bindegewebe von der Art des neuromatösen, wie v. Recklinghausen es uns gelehrt hat. Es ist weich und transparent, saftreich und spongiös, durchzogen von vielen Gefässen. In diesen mehr fibromatösen Parthieen des Tumors, der sich demnach als Fibrosarkom darstellt, haben eine Reihe interessanter Veränderungen regressiver Natur Platz gegriffen. Makroskopisch hatten diese sich angezeigt durch röthlichbraune Einlagerungen in das Gewebe, das daher gesprenkelt aussah. Hier sei aber vor der Hand erwähnt, dass durch das Tumorgewebe noch vereinzelt Stränge zellarmen Bindegewebes hindurchziehend angetroffen werden. Diese haben mit der Geschwulstbildung sicherlich nichts zu thun und sind wohl nur aufzufassen als Theile der lamellösen Kapsel, welche den ganzen Tumor einhüllt und zwischen den knolligen Massen in die Tiefe sich senkt.

Die mikroskopische Untersuchung hat den Befund von Nervenfasern in dem Tumorgewebe nicht ergeben. Die Details der einzelnen zur Verwendung gelangten Methoden brauchen hier nicht skizzirt zu werden. Die klinische Betrachtung des ganzen Falles legt es sehr nahe, anzunehmen, dass ein ursprünglich als relativ „gutartig" zu bezeichnender Tumor des Plexus brachialis und des Nervus medianus sich in einen durch rapides Wachsthum angekündigten malignen Tumor verwandelt hat.

Die makroskopische Betrachtung des Präparates ergiebt, dass es sich um einen excentrisch gelagerten, zwischen der lamellösen Scheide des Nerven und diesem selbst gewachsenen Tumor handelt. Die vorliegende Litteratur und die geklärte Klinik solcher Betrachtungen geben die Diagnose des Nervenfibroms an die Hand, das secundär maligne entartet ist. Das Hauptbestreben der mikroskopischen Untersuchung musste daher — und in den gewählten technischen Methoden ist es zum Ausdruck gelangt — darauf gerichtet sein, in dem Tumorgewebe Nervenfasern nachzuweisen. Die umfangreichen Bemühungen in dieser Hinsicht sind ergebnisslos geblieben. Die Flemmingpräparate, das nach Weigert gefärbte Müllermaterial und die Marchi-Methode haben gleichmässig nichts von Nervenfasern erwiesen. Letztere Methode ist nach Max Askanazy's [1]) und anderer Untersuchungen wesentlich eine Fettmethode. That-

1) Centralbl. f. Allgem. Pathol. u. Pathol. Anatomie. VIII. Bd. 1897. S. 615.

sache ist es, dass Degenerationsproducte der Nerven, niemals normales Nervenmark durch die Marchi-Methode zur Darstellung gelangen; diese Thatsache besteht ebenso zu Recht, wie sie, trotz mancher Unsicherheiten der Methode, ein noch ungelöstes Problem bedeutet.[1]) Erwähnt soll hier werden, dass in den Müller- und Marchipräparaten die rothen Blutkörperchen mit Weigert's Methode sich angefärbt zeigten. Nervenfasern fanden sich also nicht.

Da von den verschiedensten Stellen des Tumors Stückchen zur Untersuchung gelangten und, wie auch schon erwähnt, gerade auf die den aufgefaserten Medianusbündeln nächst gelegenen Theile des Tumors mitsammt der Scheide Gewicht gelegt wurde, wird die Möglichkeit eingeschränkt, dass Nervenfasern in dem Tumor vorhanden waren, der Untersuchung aber entgangen sind. Näher liegt es allerdings anzunehmen, dass das negative Ergebniss begründet ist in dem Untergang der Nervenfasern in dem Tumor. Allerdings darf auf der anderen Seite nicht bestritten werden, dass mit dem fehlenden Nachweis von Nervenfasern der exacte Beweis für die geschilderte klinische und anatomische Auffassung des Falles nicht geführt ist. Auch da, wo wir z. B. in der Haut ein Nervenfibrom diagnosticiren, ist mit Recht der Nachweis von Nervenfasern zu verlangen. Fehlen solche, so ist nur aus der Art des Einwachsens einer der Haut fremden Bindesubstanz in diese und aus den Merkmalen der fremden Bindesubstanz die anatomische Diagnose einigermaassen gesichert.

Bevor wir jetzt an die Mittheilung der histologischen Befunde herantreten, durch welche die angefügte Tafel gerechtfertigt wird, mit welchem die Genese des Tumors aber in keinerlei Zusammenhang steht, sei es noch gestattet, darauf aufmerksam zu machen, dass die lamellöse Scheide des Nerves der Ausgangspunkt der Sarcombildung nicht sein kann, da die Scheide im Zusammenhang aus all den Einbuchtungen und aus all den Zwischenräumen zwischen den Knollen mit leichtem Zuge zu entwickeln ist. Die Knollen sind mühelos herauszuschälen. Eine innigere Verwachsung mit dem Tumorgewebe hat nirgends stattgefunden. Nur lockeres Bindegewebe kittet die Kapsel an den Tumor. Das Verhalten der Kapsel schliesst ein primäres Sarkom aus, das von der Gesammtscheide des Nerves (Epineurium) oder den die einzelnen Bündel umhüllenden Scheiden (Perineurium) seinen Ausgang nimmt. Primäre Sarkome, bezw. Fibrosarkome der Nervenscheiden sind klinisch weit

1) Die Marchimethode konnte ich in meinen Präparaten sehr gut als „Fettmethode" erproben.

bösartiger als die sogenannten secundär malignen Neurome, verwachsen schon früh mit der Umgebung, setzen Metastasen u. a. Solitäre Fibrome eines Plexus, bezw. eines grösseren Nervenstammes wie im vorliegenden Fall sind nicht häufig, noch seltener ist allerdings, dass solche Fibrome sarkomatös degeneriren. Bei der excentrischen Entwickelung unseres Tumors zwischen Nerv und Scheide müssen es peripheriewärts gelagerte und schräg sich abzweigende Nervenfasern gewesen sein, deren Endoneurium der Ausgangspunkt für die Fibrombildung geworden ist. Mit dem Wachsthum des Fibrosarkoms hat die Verdickung der einhüllenden Kapsel und die Aufstreuung der an die Peripherie der Tumormasse gedrängten, an der Tumorbildung nicht betheiligten Nervenbündel gleichen Schritt gehalten.

So nur dürfte die Genese des Tumors aufzufasssen sein, die auf den ersten Blick vielleicht nicht ganz einfach erscheint. Die Klarstellung des Falles wird allerdings gefördert durch die Existenz eines fast analogen Falles, welche in der viel erörterten Arbeit von Kriege niederglegt ist. Kriege, ein Schüler von v. Recklinghausen, liefert in seiner Arbeit wichtige Beiträge zur Lehre von den Fibromen der Haut und den Neuromen. Der für unsere Zwecke bemerkenswerthe vorerwähnte Fall mag in extenso hierher gestellt werden:

Der von mir untersuchte Fall betrifft ein 19jähriges Mädchen, das einen über mannsfaustgrossen, solitären Tumor am rechten Oberarm, nahe der Achselhöhle, hatte. Derselbe wurde zuerst im Februar 1886 bemerkt, wuchs ziemlich schnell und wurde im August von Herrn Dr. J. Böckel exstirpirt. Schon bei der Operation wurde constatirt, dass der Nervus medianus auf die Geschwulst überging, ja, es hatte den Anschein, als ob er direct in dieselbe einträte, um an einer entfernten Stelle der Oberfläche wieder auszutreten. Die Art. brachialis, die fest mit dem Tumor verwachsen war, musste unterbunden werden. Leider trat infolge dessen Gangrän ein, so dass später die Amputation ausgeführt wurde, jedoch ausserhalb Strassburgs, weshalb mir der amputirte Arm nicht zur Verfügung stand.

Der Tumor zeigt an der Oberfläche dicht an einander grenzende, halbkugelige und flachere Prominenzen, so dass er äusserlich einem enorm vergrösserten Lymphdrüsenpacket sehr ähnlich sieht. Eingehüllt wird der Tumor von einer dicken fibrösen Scheide, die fest mit ihm verbunden ist, alle Prominenzen und schmalen Furchen zwischen denselben überzieht, auch continuirlich auf den Nerven übergeht. Offenbar stellt sie nichts anderes dar, als die stark verdickte und gedehnte lamelläre Scheide des Medianus. Die Präparation des letzteren ergiebt alsbald, dass er keines-

1) Kriege, Ueber das Verhalten der Nervenfasern in den multiplen Fibromen der Haut und in den Neuromen. Virch. Arch. 1887. CVIII.

wegs direct in die Geschwulst eindringt, sondern sogleich in etwa zehn annähernd gleich dicke Aeste getheilt, meridianartig innerhalb der fibrösen Kapsel um die Geschwulst herumläuft. Sämmtliche Nervenäste vereinigen sich wieder an einer Stelle, die von dem scheinbaren Eintrittspunkte circa $6^1/_2$ cm entfernt ist. Auf diese Weise wird etwa die Hälfte des Tumors von den auseinander gedrängten Nervenstämmen umgriffen, während die andere Hälfte der Oberfläche von Nerven frei ist. Danach ist schon so viel klar, dass der Tumor excentrisch entwickelt ist zwischen dem Nerven und dessen lamellärer Scheide. — An den Nervenstämmen ist nichts von Anschwellungen oder dergleichen zu sehen, sie verlaufen meist in den Einschnitten der halbkugeligen Erhabenheiten, doch so, dass sie von dem eigentlichen Tumorgewebe noch durch eine ansehnliche Schicht der fibrösen Kapsel getrennt werden. Ein directer Durchtritt von Nervenfasern in den eigentlichen Tumor hinein lässt sich makroskopisch nirgends feststellen.

Auf dem Schnitt hat der Tumor noch eine Länge von $11^1/_2$ cm, bei einer grössten Dicke und Breite von über 7 cm. Die Segmentirung des Tumors, die an der Oberfläche hervortritt, setzt sich in das Innere hinein nicht fort. Dagegen fallen dort mehrere grössere und kleinere cystische Hohlräume auf, die alle mit einer besonderen glatten Membran ausgekleidet sind. Einer dieser Hohlräume ist 5 cm lang, durchschnittlich 1 cm breit, ebenso hoch und reicht an einer Stelle bis dicht unter die Oberfläche. Derselbe ist mit hyalinem Fibrin gefüllt, während andere Cysten Blutgerinnsel enthalten.

Das Tumorgewebe selbst zeigt auf dem Schnitt ein dichtes streifiges Maschenwerk, die Maschen werden durch ein etwas transparenteres, undeutlich streifiges Material ausgefüllt.

Nach genügender Erhärtung in Müller'scher Flüssigkeit und Alkohol zeigt sich mikroskopisch, dass der Tumor die Structur des Fibrosarkoms darbietet, indem er aus einem sehr zellenreichen Gewebe mit wenig fibrillärer Intercellularsubstanz sich aufbaut. Die Zellen sind meist spindelförmig und ordnen sich zu breiten Zügen an, die sich vielfach durchflechten, ähnlich z. B. den Muskelfasern in einem Uterusmyom. Dieses Gewebe ist nun — besonders reichlich an den oberflächlich gelegenen Parthien — von ganz zellenarmen fibrillären Balken durchzogen, die an gefärbten Präparaten lebhaft mit dem zellenreichen Material contrastiren. Nach Färbung der Schnitte mit Alauncarmin nehmen sie einen hellgelblichen Farbenton an. Sie stellen deutlich Fortsätze der fibrillären Kapsel dar, die den ganzen Tumor einhüllt und sind — wie das auf Querschnitten mit Sicherheit constatirt werden kann — solid, ohne Andeutung eines Lumens. Sie verzweigen und durchflechten sich nach allen Richtungen und theilen sich oft dichotomisch.

Der Tumor ist reich an Blutgefässen. Zahlreiche kleinere und grössere Arterien und Venen, auch ein dichtes Capillarnetz finden sich überall, ohne dass man sagen könnte, dass durch sie wesentlich die Anordnung des Gewebes bestimmt würde. Hier und da stösst man auf kleine Hämorrhagien.

Um das feinere Verhalten der Nervenfasern in dem Tumor festzustellen, vor Allem, um zu erfahren, ob die beschriebenen soliden Fascikel in ihrem Inneren vielleicht Nervenfasern beherbergten, wird wiederum die Weigert'sche Methode angewendet. Wirklich lässt sich an einigen Stellen

durch die Färbung der Nachweis erbringen, dass Nervenfasern die Kapsel in schiefer Richtung durchbohren — in kleinen Bündeln oder auch einzeln — und innerhalb eines directen Fortsatzes der Kapsel in den Tumor selbst eintreten. In einem Schnitte habe ich vier dicht neben einander laufende Fasern in dieser Weise mehrere Millimeter weit verfolgen können. Ebenso stösst man hier und da auf quer getroffene kleine Bündel. Auch an Stellen, die weit von den über dem Tumor verlaufenden Nervenstämmen entfernt liegen, wird, freilich sehr selten, eine noch wohl erhaltene Primitivfaser angetroffen. Dieser Nachweis gelingt jedoch keineswegs regelmässig; in den allermeisten der Fascikel ist keine Spur von Nervenfasern zu sehen. Gleichwohl glaube ich in der Annahme nicht fehl zu gehen, dass ursprünglich alle diese Balken kleine Nervenbündel oder einzelne Fasern enthalten haben, die dann durch Druckatrophie zu Grunde gegangen sind."

Die makroskopisch-regressiv veränderten Tumortheile unseres Falles, welche braunrothe Einlagerungen und eine leicht schleimige Erweichung zeigten, geben histologisch so bemerkenswerthe Bilder, dass ihre Wiedergabe, wie gesagt, an der Hand einer Tafel gerechtfertigt erscheint. Die jetzt folgenden Befunde sind vorwiegend auf die Partieen beschränkt, welche mehr fibromatösen Charakter haben. Da haben wir erstens eine ausgebreitete Degeneration der Gefässwände. In welchem Umfange an dieser Degeneration Venen oder Arterien Theil haben, ist nicht mehr festzustellen. Die gesammte Gefässwand ist umgewandelt in einen stark lichtbrechenden, homogenen Ring, der vielfach aufgesplittert erscheint, dergestalt, dass man von einem Lamellensystem reden kann. Die Wandung ist in ein Fächer- oder Netzwerk geradezu aufgelöst; die einzelnen Fächer sind verschieden gross, die dem ursprünglichen Lumen zunächst gelegenen Lamellen zeigen die weiteste Entfernung von einander.

Der Ring als solcher, ob er nun einheitlich ist oder mehrfache Lamellen zeigt, ist breiter als die ursprüngliche Gefässwand. Das Gefässlumen ist verengert und vielfach ist es so, dass das ursprüngliche Gefässlumen kleiner ist als der Raum beträgt, welcher zwischen der innersten Lamelle und der nächstfolgenden des Ringes liegt.

Die homogene Wandung nimmt saure Farben gierig an, Säurefuchsin und Wasserblau stehen an erster Stelle. Nach dem Gesagten ist es berechtigt, von einer hyalinen Degeneration der Gefässwände zu sprechen, wiewohl der Begriff der hyalinen Gefässwanddegeneration für die einzelnen Autoren noch kein ganz einheitlicher ist. Eine besondere Brüchigkeit der hyalinen Gefässwand im Sinne von v. Recklinghausen ist eigentlich niemals recht behauptet worden; das Gegentheil ist gerade von den einzelnen Autoren (von Unna u. a. für die hyalinen Capillaren der Cutis) betont worden, welche dann

auch keine Blutstauung, sondern eher eine mangelhafte Blutfüllung des Bezirkes die Folge sein liessen. In unserem Falle muss man jedoch annehmen, dass die Aufsplitterung von dem sich in die Wandung hineinwühlenden Blutstrom besorgt worden ist, indem zwischen den Lamellen reichlich Blutkörperchen angetroffen werden. Fig. 5 zeigt, wie eine Lamelle frei in das Lumen hineinragt, was doch am ehesten an einen gewaltsamen Riss erinnern muss. In welcher Weise, ob nebeneinander die einzelnen Schichten der ursprünglichen Wandung der hyalinen Degeneration unterliegen, ist schwer zu übersehen. Es ist daher auch nicht mehr festzustellen, ob die einzelnen hyalinen Lamellen den einzelnen Schichten der Wandung entsprechen. Die Zellen innerhalb der Wandung verfallen einer regressiven Metamorphose, die unseres Wissens in Verbindung der hyalinen Gefässwanddegeneration noch nicht beschrieben worden ist. Die Zellen werden aufgebläht (Fig. 4), nehmen eine kugelige Form an, ihr Protoplasma wird trübe, körnig und fetttröpfchenhaltig. Es handelt sich also um eine körnig-fettige Entartung von Zellen, von denen auch nicht mehr festzustellen ist, welcher ursprünglichen Wandschicht sie angehört haben.

An vielen Stellen ist der körnig-fettige Inhalt ausgetreten, die Zellconturen sind verloren, die Protoplasmaleiber benachbarter Zellen sind zusammengeflossen und zwischen zwei hyalinen Lamellen lagert dann eine körnig-fettige Masse, welche freie Kerne einschliesst. Es sind das Zellveränderungen, welche uns lebhaft an die Bilder erinnern, welche Schnitte durch ein gewöhnliches Augenlidxanthom liefern. Die Xanthomzellen und Xanthommassen kommen offenbar ebenso zu stande, wie die verfetteten Zellen und die körnig-fettigen Kerne einschliessenden Massen, welche wir hier innerhalb der hyalin degenerirten Gefässwand sehen, und wir stehen nicht an, in unserem Falle von einer „xanthoiden" Zellentartung zu sprechen (Fig. 4 u. 5).

Am reichlichsten in unmittelbarer Nähe dieser stark veränderten Gefässe, sonst aber auch über das ganze Tumorgewebe vertheilt — mit Ausnahme wieder der rein sarkomatösen Partieen —, liegen eine Menge kleinerer und grösserer Gebilde, die ausgefüllt sind entweder mit Fetttröpfchen oder mit goldgelben Pigmentkörnchen oder auch mit beiden, nur zu einem Theil zeigen sie einen gut gefärbten Kern (Fig. 2). Dieses goldgelbe Pigment ist Hämosiderin, nachgewiesen durch die Berlinerblau-Reaction (Fig. 3), welche entsteht, wenn das Gewebe mit gelbem Blutlaugensalz und Salzsäure behandelt wird. Das Auftreten dieses Pigmentes ist bekanntlich der Beweis einer Blutung, welches in lebendes Gewebe hinein erfolgt ist. Die

beschriebenen runden Gebilde fassen wir als Wanderzellen auf, welche sich mit Blutkörperchen und Fett[1]) beladen haben, und in welchen die rothen Blutkörperchen zu Grunde gegangen sind (Fig. 2 u. 5).

Auf dem massenhaft im Gewebe sich findenden Hämosiderin beruht die Einlagerung, welche schon makroskopisch auffiel. Um viele Gefässe herum liegt erst eine Schicht ganz homogenen Gewebes ohne irgend welche Structur, und erst an dieses angrenzend folgen die Pigmentkörnchenzellen. Wo die beschriebenen Veränderungen am stärksten ausgebildet sind, ist das Gewebe sehr flüssigkeitsreich, die schwach fibrilläre Natur des neurofibromatösen Gewebes tritt ganz zurück, und an den einzelnen Stellen ist von dem feinen Fibrillenwerk nichts mehr zu sehen; kleine Seeen haben sich gebildet. Es ist das der Ausdruck der makroskopisch sichtbaren, schleimigen Erweichung. Ein weiteres Eingehen auf die Details der histologischen Bilder glauben wir uns mit dem Hinweis auf die beigefügte Tafel ersparen zu dürfen, und wenn auch die einzelnen Momente nicht besonders selten sind, so dürfte doch die Mittheilung von Bildern sich verlohnen, in welchen so übersichtlich nebeneinander die einzelnen Etappen der regressiven Metamorphose verzeichnet sind: Hyaline und xanthoide Gefässwanddegeneration, Blutung, Hämosiderinbildung, Erweichung.

Es mag nur noch hervorgehoben werden, dass bei dem reichen Fettgehalt des Gewebes, die Müller-Weigert- und vor allem die Marchi-Präparate einer besonders vorsichtigen Deutung unterliegen mussten; als ihr Endergebniss möchten wir aber doch noch einmal hervorheben, dass der Nachweis normaler oder degenerirter Nervenfasern nicht geglückt ist. Kriege ist glücklicher in seinem Fall gewesen, was natürlich den anatomischen Werth seiner Mittheilung steigert.

Die histologische Untersuchung wurde im Laboratorium des Herrn Dr. Unna ausgeführt. Wir danken ihm für seine Hilfe, welche uns bei der Deutung der einzelnen Bilder fördernd zur Seite war.

1) Auch die runden aus Fettkügelchen bestehenden Massen ohne sichtbaren Kern möchten wir für fettbeladene Wanderzellen erklären. Gegen die andere Möglichkeit, dass es sich um Geschwulstzellen handelt im Zustand fettiger Entartung spricht die vorwiegende Lage in der Umgebung der Gefässe; auf der anderen Seite ist auf die Gebilde hinzuweisen, welche Pigment und Fett führen und sicher Wanderzellen sind.

Erklärung der Tafel X, Fig. 1—5.

Fig. 1. Schnitt durch das Geschwulstgewebe. Flemmingfixation. Färbung mit wässriger Safraninlösung, Nachbehandlung mit Tannin-Wasserblau (Grübler, Leipzig). Die einzelnen Knollen heben sich scharf ab, ebenso deutlich sind die einzelnen Züge langer Spindelzellkerne zu sehen. Schwache Vergrösserung.

Fig. 2. Eine Anzahl Gefässe in Längs-, Schräg- und Querschnitten getroffen. Hyaline Degeneration der Gefässwände. Starke Verengerung der Lumina. In dem flüssigkeitsreichen, mehr fibromatösen Gewebe liegen meistens in engster Umgebung der Gefässe Pigmentkörnchenkugeln, bezw. pigmenthaltige Zellen. Inmitten der hyalinen Gefässwand zwischen den Lamellen und frei im Gewebe Fettmassen. Flemmingfixation. Färbung wie Fig. 1. Mittlere Vergrösserung.

Fig. 3. Meistentheils Querschnitte von Gefässen mit hyalin degenerirter Gefässwand. Behandlung der ungefärbten Schnitte — Alkoholfixation — mit gelbem Blutlaugensalz und Salzsäure. An der Wandung des breitesten Gefässes ist die Aufsplitterung zu bemerken. Um die Gefässe, die pigmenthaltigen Zellen, welche eisenhaltiges Pigment (Hämosiderin), kenntlich durch die Berliner-Blau-Reaction, führen. Hämosiderin liegt auch vereinzelt frei im Gewebe. Schwache Vergrösserung.

Fig. 4. Zwei Gefässquerschnitte mit hyaliner Degeneration der Wandung. Formolfixation. Safranin-Tannin-Wasserblaufärbung (wie Fig. 1 u. 2). Die Aufsplitterung der Wandung in einzelne Lamellen ist an dem links gelegenen Querschnitt zu beachten. Zwischen den Lamellen die geblähten Zellen in Zustand körnig-fettiger Entartung. Xanthoide Zelldegeneration. Starke Vergrösserung.

Fig. 5. Schrägschnitt durch ein Gefäss mit hyaliner Degeneration der Wandung. Flemmingfixation. Safranin-Tanninfärbung. Nur die Kerne sind gefärbt. Die innersten Lamellen der aufgesplitterten Wandung sind zerrissen. Zwischen die Lamellen hat sich Blut ergossen. Zwischen den Lamellen grössere und kleinere Fettmassen. Erstere schliessen auch mehrere Kerne ein, letztere werden zu einem Theil von einem Contour begrenzt und gehören zu einer (untergehenden) Zelle. In nächster Umgebung des Gefässes runde fettkügelchenhaltige Gebilde, die am ehesten als fettbeladene Wanderzellen zu deuten sind. Starke Vergrösserung.

Fig. 1.

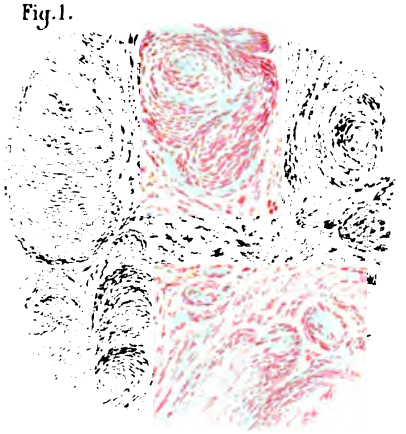

Fig. 2.

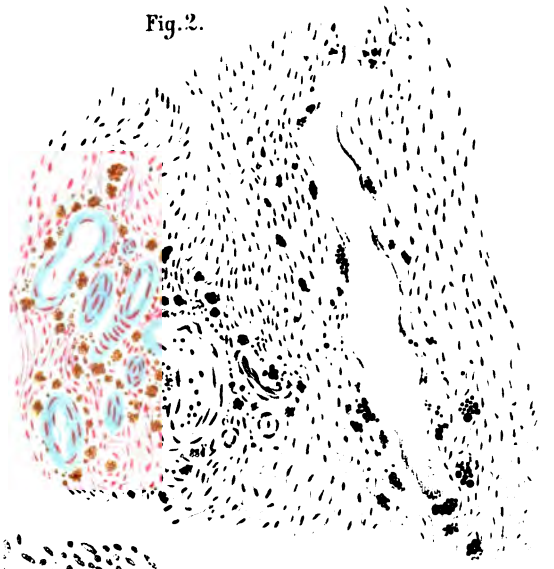

Fig. 4.

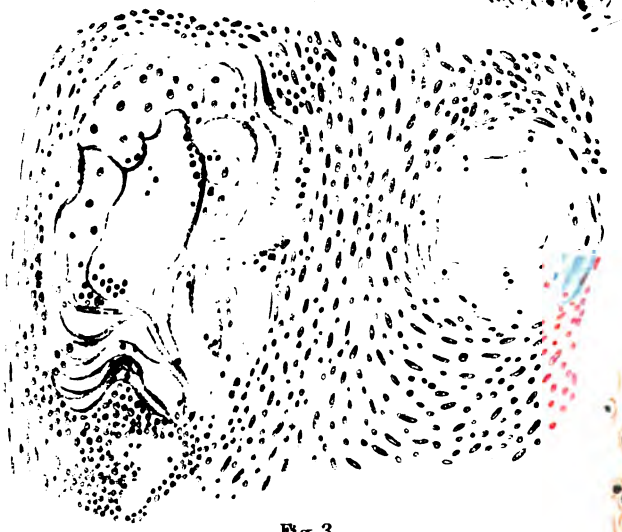

Fig. 3.

Fig. 5.

University of California
... R. A. E. Y
...ment

XXI.

Aus der chirurgischen Universitätsklinik der Königl. Charité zu Berlin (Geheimrath Prof. König).

Beiträge zur acuten Pankreaserkrankung.

Von

Dr. Carl Francke,

Assistenten der Klinik.

Seitdem Gussenbauer 1882 den ersten Anstoss für ein planmässiges chirurgisches Eingreifen bei gewissen Erkrankungen des Pankreas gegeben hat, ist das Interesse für die Affectionen dieses Organes schnell gewachsen, wie ein Blick auf die diesbezügliche Litteratur der letzten Jahre beweist. Ausser zahlreichen Mittheilungen über Einzelbeobachtungen besitzen wir grössere Arbeiten über diesen Gegenstand von Fitz, Seitz, Senn, Heinricius, Dieckhoff u. s. w. Vor allem aber verdanken wir W. Körte ein ausgezeichnetes Werk über die chirurgischen Erkrankungen und Verletzungen des Pankreas, welches die bisherigen Erfahrungen und Leistungen in klarer Darstellung zusammenfasst. Trotz alledem fehlt dem Bilde der Pankreaskrankheiten nach der pathologisch-anatomischen und klinischen Seite hin in vielen Theilen die scharfe und sichere Umgrenzung.

Die immerhin grosse Seltenheit, namentlich der acuten Krankheitsformen, rechtfertigt daher die Mittheilung einiger einschlägiger Fälle.

Fall I. 51jähriger Maurer, aufgenommen den 22. Juni 1898, gestorben den 23. Juni 1898.

Vorgeschichte: Patient, früher stets gesund gewesen, leidet seit 1/2 Jahr an Magenschmerzen. Den Beginn der jetzigen Erkrankung schreibt er dem Umstand zu, dass er 3 Tage vor der Aufnahme reichlich Aal ass und Bier dazu trank. Er erkrankte darauf plötzlich am anderen Tage mit heftigen Leibschmerzen, anhaltendem Erbrechen, grossem Schwächegefühl und hartnäckiger Stuhlverstopfung. Reichlicher

Ricinusölgenuss und Stuhlzäpfchen hatten keinen Erfolg. Das Erbrochene war zuletzt dünn und kothig riechend.

Befund: Mittelgrosser, kräftiger Mann von sehr verfallenem Aussehen, klarem Bewusstsein. Temperatur normal. Puls sehr elend, unregelmässig, beschleunigt. Brustorgane gesund. Leib aufgetrieben, mässig druckempfindlich. Nirgends eine Resistenz, kein Erguss nachweisbar. Leberdämpfung verkleinert. Patient erbricht fortwährend gelbliche, dünne, fäculent riechende Massen. Hohe Eingiessungen ohne Erfolg. 1 Stunde nach der Einlieferung Operation in Morphium-Aether-Chloroform-Narcose. Auch auf dem Operationstisch dauert das Erbrechen fort.

Laparotomie: Schnitt in der Linea alba vom Schwertfortsatz bis zur Mitte zwischen Nabel und Symphyse. Därme aufgebläht und stark injicirt, leicht verklebt und mit einzelnen Fibrinniederschlägen bedeckt. Am Processus vermiformis keine Veränderungen. Als einziger Befund, dem möglicherweise eine Bedeutung zuzumessen ist, fällt ein peritonitischer Strang auf, der die Flexura lienalis abzuknicken scheint. Derselbe wird gelöst. Naht der Wunde mit tiefen Seiden- und oberflächlichen Catgutnähten. Puls schon während der Operation unregelmässig, flatternd. Athmung rasselnd. Unter zunehmendem Collaps 1 Stunde post operationem Exitus.

Sectionsbefund (im Auszug). (Dr. Jürgens). Mittelgrosse, kräftig gebaute Leiche mit aufgetriebenem Abdomen. In der Mittellinie desselben 27 cm lange, durch Nähte geschlossene Schnittwunde. Pleurahöhle frei von Verwachsungen, ohne Erguss. Im Herzbeutel 1/2 Löffel gelblichröthliche Flussigkeit. Herz ausserordentlich schlaff, mit ziemlich starker Fettentwicklung. Aorta blutig gestreift, imbibirt, ebenso die sonst normalen Klappen. Lungen dunkelroth, sehr blutreich, ödematös. An einigen Stellen goldgelb gefärbte Massen in den Alveolen und kleinen Bronchen (Fäcalmassen). Aehnliche Massen finden sich auch im Kehlkopf und in der Luftröhre, deren Schleimhaut intensive Röthung und leichte Schwellung zeigt. Milz schlaff, mit gerunzelter Kapsel und sehr weicher Pulpa. Nierenkapsel sehr fettreich. Nieren aussen und auf dem Durchschnitt von gelblich-grauer Färbung, Rinde und Columnae Bertini trübe. Auf der Oberfläche eine Anzahl blauroth gefärbter, unregelmässig begrenzter, narbiger Vertiefungen. Leber weich, ziemlich gross, sieht aus wie gekocht. Magenschleimhaut dünn, von schmutzig-grauer Farbe. Pankreas vergrössert, 20 cm lang, 5 cm breit und 2 1/2 cm dick, von graugelblicher Farbe. Auf dem Durchschnitt in der Mitte eine grössere, braunröthlich gefärbte Parthie. In der Nachbarschaft nach dem Rande zu 2 bohnengrosse, gelblich-weiss gefärbte Stellen, die beim Durchschneiden Eiter entleeren. Gewebe im übrigen ziemlich derb. Därme injicirt und durch Gase aufgetrieben. Peritoneum von intensiv dunkelblaurother Färbung. Darmschlingen leicht miteinander verklebt. Keine Flüssigkeit in der Bauchhöhle.

Die mikroskopische Untersuchung ergiebt, dass das Pankreasgewebe zum grösseren Theile der totalen Nekrose verfallen ist und nur structurlose, gleichmässig blassgefärbte Bilder erkennen lässt. Dazwischen finden sich andere Stellen mit erhaltenen Drüsenläppchen. Die Drüsenzellen sind aber unregelmässig in den Acini gelagert, degenerirt, die

Kernfärbung ist vollkommen oder zum Theil ganz ausgeblieben. Das interstitielle Bindegewebe ist entzündlich infiltrirt, an verschiedenen umschriebenen Stellen hat eine eitrige Einschmelzung stattgefunden. Das Fettgewebe zwischen den Drüsenläppchen ist vermehrt. Vor allem fallen aber ins Auge sehr ausgedehnte frische Blutungen, die an manchen Schnitten das ganze Gesichtsfeld einnehmen.

Fall II. 30jährige Schlossersfrau, aufgenommen den 18. Februar 1898, gestorben den 20. Februar 1898.

Patientin giebt an, aus völligem Wohlbefinden heraus 2 Tage vor ihrer Aufnahme plötzlich ohne Veranlassung mit heftigen Schmerzen im Leibe, besonders in der linken Hälfte, und mit starkem, andauerndem Erbrechen erkrankt zu sein. Von dem sofort citirten Arzt wurden wegen Verdacht auf Ileus hohe Einläufe, jedoch ohne Erfolg gemacht. Patientin hat angeblich im Laufe des letzten Jahres zweimal ähnliche, aber viel leichtere und rasch zurückgehende Attaquen durchgemacht, in letzter Zeit auch öfters an Magenbeschwerden gelitten. Trotzdem soll ihr Körpergewicht zugenommen haben. Ein Trauma hat nie stattgefunden. Sie ist im Uebrigen stets gesund gewesen, hat 2 normale Entbindungen durchgemacht.

Befund: Leicht cyanotisch und verfallen aussehende Frau von mittlerem Körperbau und reichlich entwickeltem Panniculus adiposus, klagt über heftige Schmerzen im Leibe, links seitlich vom Nabel. Temp. 37,6°. Puls sehr elend, beschleunigt.

Leib weich, nicht nennenswerth aufgetrieben, druckempfindlich. Darmperistaltik nicht sichtbar. Leberdämpfung verkleinert. Keine freie Flüssigkeit im Bauch nachweisbar. Links vom Nabel glaubt man eine Resistenz undeutlich zu fühlen. Die Schmerzen bei der Palpation sind hier noch grösser als im übrigen Abdomen. Rectal- und Vaginaluntersuchung ergiebt nichts Abnormes. Bruchpforten frei. Herz und Lungen ohne Besonderheit. Im Urin eine Spur Eiweiss, kein Zucker.

Da auch in der Klinik auf Einlauf kein Stuhl erfolgt, die Beschwerden aber immer heftiger werden, wird trotz des zur Zeit mangelnden Erbrechens schwere Passagestörung im Darmcanal als wahrscheinlich angenommen. Daher 5 Stunden nach der Aufnahme

Laparotomie: Breite Eröffnung des Leibes in der Mittellinie. Es präsentiren sich theils schlaffe, theils mässig geblähte Darmschlingen. Trotz genauen Durchsuchens wird irgend eine Achsendrehung, schnürende Stränge oder dergl. nicht gefunden. Dagegen ist die Serosa deutlich geröthet, und in der Bauchhöhle befindet sich eine mässige Menge wässeriger, gelbbräunlicher, geruchloser Flüssigkeit. Im Netz macht sich sofort eine grosse Zahl stecknadelkopf- bis erbsengrosser, weisslich-gelber, unregelmässig disseminirter Flecke bemerkbar, welche sich in geringer Zahl auch in den Appendices epiploicae finden. Es handelt sich offenbar um Fettnekrosen. Das daraufhin palpirte Pankreas scheint vergrössert zu sein. Während der ganzen Dauer der Operation fällt das Fehlen jeglicher Peristaltik der Därme auf. Auswaschung der Peritonealhöhle mit Kochsalzlösung. Bauchnaht.

Verlauf: Am 19. Februar kein Erbrechen, kein Stuhl, keine Winde. Puls sehr elend, trotz reichlicher Camphergaben.

University of California LIBRARY Medical Department

Am 20. Februar mittags Exitus unter zunehmenden Collapserscheinungen.

Sectionsbefund vom 21. Februar (Prof. Israel). Es wurde nur Bauchsection gestattet. In der Bauchhöhle der sehr fetten Leiche sind die Därme leicht mit Gas gebläht, von dem sehr fettreichen Netz bedeckt. Im Omentum und den Appendices epiploicae zeigt das Fett zahlreiche bis erbsengrosse, opake, weisslich-gelbe Nekrosen, die sich auch im Mesenterium vereinzelt finden, im Fett der linken Niere und um den Pankreasschwanz herum dagegen besonders dicht sitzen. Das Pankreas selbst ist stark geschwollen, von grau-röthlicher Farbe, ziemlich derb, ca. 3 cm dick. Im mittleren Theile befindet sich eine nicht scharf abgerenzte, blassere, nekrotische Parthie, die stark getrübt und von derberer und trocknerer Beschaffenheit als die Kopf- und Schwanzgegend ist. In der Kapsel sehr zahlreiche Fettnekrosen.

In der V. pancreatico-duodenalis ein aus einem kleinen Netzast hervorkommender, fast federkieldicker Thrombus. Arterie in allen Aesten frei. Magen und Darm mit leichter Schwellung der Schleimhaut, sonst ohne Abweichung.

Bei der mikroskopischen Untersuchung trat in den mir zur Verfügung stehenden Schnitten die totale Nekrose des Pankreasgewebes noch mehr in den Vordergrund. Das Parenchym der Acini zeigt dort, wo es erhalten ist, ebenfalls die Zeichen der Degeneration und beginnenden Nekrose. Das interstitielle Bindegewebe erscheint gewuchert und hat an manchen Stellen sogar das Drüsengewebe ersetzt. Hämorrhagien finden sich besonders am Rande der nekrotischen Partien, doch sind sie nicht so ausgedehnt und älteren Datums.

In den nekrotischen Stellen des Fettes sind die rundlichen Maschen des Fettgewebes, aber ohne Kerne, noch erkennbar und mit hyalinen scholligen Massen ausgefüllt.

Die Nekrose bildet entweder nur einen schmalen Saum der Oberfläche des intacten Gewebes oder erstreckt sich in flacher Keilform in dasselbe hinein. Häufig findet sich an der Grenze Rundzelleninfiltration.

Nach dem oben Mitgetheilten handelt es sich also in beiden Fällen um acute Pankreasnekrose. Dieselbe ist im ersten Falle wohl als Folge einer acuten hämorrhagischen Pankreatitis anzusehen, im 2. Falle ist sie dagegen in einem schon längere Zeit erkrankten Organe aufgetreten.

Was die Aetiologie betrifft, so kann man in beiden Beobachtungen ein bestimmtes Moment nicht mit Sicherheit beschuldigen. Lues, Alkoholmissbrauch, Arteriosclerose, Trauma — Ursachen, welche oft herangezogen werden — sind durchaus nicht nachweisbar. Fall I litt seit längerer Zeit an Magenschmerzen und erkrankte unmittelbar im Anschluss an einen gröberen Diätfehler. Man kann hier mit Wahrscheinlichkeit ein Uebergreifen von entzündlichen Vorgängen vom Darm auf die Drüse selbst auf dem Wege des D. pancreaticus annehmen. Allerdings können auch diese Erscheinungen

von „Magenbeschwerden“ nur der Ausdruck einer schon bestehenden Pankreatitis sein. Die im Fall II beschriebenen Schmerzattaquen sind wohl sicher auf Pankreasaffection zu beziehen.

Der Verlauf der Krankheit weist beide Mal eine grosse Aehnlichkeit auf. Ganz plötzlich tritt ein Anfall von heftigen, kolikartigen Schmerzen auf, die hauptsächlich in der Magengegend localisirt sind. Zugleich besteht Uebelkeit, anhaltendes Erbrechen, starker Kräfteverfall. Dazu gesellt sich bald Auftreibung des Leibes und Stuhlverstopfung. Die Temperatur ist dabei normal oder nur wenig gesteigert, der Puls elend. Die beängstigenden Symptome erreichen schnell eine derartige Höhe, dass sofort die Klinik aufgesucht wird. Und hier präsentirt sich ein Bild, das schon öfters zur Fehldiagnose verführt hat, das Bild eines acuten Ileus. Der Irrthum ist in Berücksichtigung der oben geschilderten Symptome wohl entschuldbar und die stürmischen Erscheinungen drücken dem Chirurgen das Messer in die Hand. Leider fast stets mit schlechtem Erfolge. Die ohnehin schon stark verfallenen Kranken besitzen nicht mehr die Kraft, den Eingriff zu überstehen und sterben bald im Collaps. Verschiedene derartige Fälle sind in der Litteratur verzeichnet.

Die Diagnose ist in derartigen Fällen unserer Meinung nach überhaupt nicht zu stellen. Die Symptome bieten nichts Charakteristisches für eine Pankreaserkrankung. Nur wenn das entzündlich vergrösserte Organ als circumscripte Schwellung im Epigastrium zu fühlen ist, — und das wird bei seiner geschützten Lage nur unter ganz besonders günstigen Umständen, wie bei mageren schlaffen Bauchdecken und nicht geblähtem Magen und Darm möglich sein — kann der Verdacht in die richtige Bahn gelenkt werden. Vermuthet man dann aber eine acute Pankreaserkrankung, so greife man erst zu symptomatischen Mitteln, hohen Einläufen, Magenausspülungen, Analepticis und Morphium.

Bisweilen mag es dann gelingen, das acute Stadium in ein chronisches überzuführen, wo sich vielleicht mit der Bildung peripankreatischer Abscesse oder mit der Entstehung entzündlicher Ergüsse und Senkungen dem chirurgischen Eingreifen bessere Chancen bieten.

Woher stammen nun die ileusartigen Erscheinungen, woher der hochgradige Collaps?

Wir werden nicht umhin können, mit Zenker die Reizung des in unmittelbarer Nähe des Pankreas liegenden Plexus solaris dafür verantwortlich zu machen. Zenker kam zu dieser Meinung da-

durch, dass er bei 3 plötzlich verstorbenen Menschen als einzigen den Tod erklärenden Befund Blutungen im Pankreas fand, wobei der Blutverlust an sich nicht die Todesursache sein konnte.

Durch die Mitbetheiligung des sympathischen Geflechtes werden einmal Reflexwirkungen auf das Herz ausgelöst. Man denke nur an den Goltz'schen Klopfversuch! Andrerseits bewirkt die Reizung des N. splanchnicus einen Stillstand der Darmperistaltik, der wohl das Bild einer Darmocclusion vortäuschen kann. Die im Fall II constatirte diffuse Hyperämie der Därme, verbunden mit einem geringen serösen Erguss in der Bauchhöhle möchten wir in erster Linie auf vasomotorische Störungen infolge Sympathicusreizung zurückführen. Im Fall I ist die beginnende Peritonitis wahrscheinlich direct vom entzündeten Pankreas fortgeleitet.

Dieckhoff hält es für wahrscheinlicher, dass eine totale und schnelle Ausschaltung des Pankreas den Tod durch die grosse Umwälzung im Gesammtstoffwechsel des Körpers herbeiführt, welche das plötzliche Fehlen eines so lebenswichtigen Organes notwendigerweise zur Folge haben muss.

Fall III. Frau L., 33 Jahr alt. Aufgenommen den 4. Februar, gestorben den 15. Februar 1899.

Vorgeschichte. Patientin hat drei normale Partus durchgemacht, den letzten vor 4 Monaten. Menses sind noch nicht wiedergekehrt. Sie ist bisher immer gesund gewesen. Etwa 5 Wochen vor ihrer Aufnahme erkrankte sie plötzlich, nachdem sie schon einige Tage vorher einen „Magenkrampf" gehabt hatte, mit Erbrechen und „Stichen im Magen", die sich derart verschlimmerten, dass sie die ganze Nacht vor Schmerzen schrie und der Arzt ihr Morphium-Einspritzungen machen musste.

Seit 3 Wochen bemerkte sie links im Leibe eine allmählich wachsende Geschwulst, die ihr Schmerzen von unbestimmtem Charakter und das Gefühl von Völle und Schwere verursachte.

Befund: Fettleibige Frau mit gesunden Brustorganen. Temp. 37,8°. Puls normal. Abdomen in der linken Hälfte etwas stärker als rechts hervorgewölbt. In der linken Regio hypochondrica eine grosse, prall elastische Geschwulst mit glatter Oberfläche fühlbar, die sich nach oben an den Rippenrand anlehnt, nach vorn bis zur Mittellinie, nach unten zur Nabelhöhe, nach hinten bis zur Wirbelsäule reicht. Tumor bei bimanueller Palpation von hinten nach vorn etwas verschiebbar, sinkt bei rechter Seitenlage einige cm weiter nach der Mittellinie zu, steigt bei der Athmung nicht deutlich herab. Fluctuation unsicher. Schall in den oben bezeichneten Grenzen gedämpft, geht in die Milzdämpfung über, während sich zwischen Leber und Tumor eine Zone tympanitischen Schalles einschiebt. Vaginaluntersuchung ergiebt normale Verhältnisse.

Urin durchschnittlich 1000 ccm pro die, leicht getrübt, enthält viel Sediment, Spuren von Eiweiss, keinen Zucker. Mikroskopisch sind Epi-

thelzellen, viel Phosphate, vereinzelte Leukocyten nachweisbar. Stuhl regelmässig, fest, ohne Besonderheit.

Die Diagnose wird offen gelassen, am ehesten an eine Hydronephrose gedacht.

Operation am 10. Februar. Typischer Nierenschnitt am Rande des Rückenstreckers von der zwölften linken Rippe bis fast zur Höhe des Darmbeinkammes, unten in der Richtung auf den Nabel umbiegend. Nierenkapsel ohne Mühe gefunden. Beim Durchschneiden der Fettkapsel fallen im Fett kleine weisslich-gelbe, unregelmässige, nekrotische Stellen, die Bohnengrösse erreichen, auf. Niere selbst nicht verändert, speciell kein Tumor oder Erweiterung des Nierenbeckens vorhanden. Den grossen Tumor fühlt man der Niere direct anliegend, aber anscheinend intraperitoneal. Daher Verlängerung des horizontalen Schnittes nach dem Nabel zu. Nach Eröffnung des Peritoneums wölbt sich zwischen Magen und den Därmen eine ca. mannskopfgrosse, prall fluctuirende, bläulich durchschimmernde Geschwulst hervor, die mit ihrer Umgebung nach allen Richtungen hin äusserst eng verwachsen ist. Bei dem Versuche, dieselbe von den benachbarten Organen auszulösen, reisst die sehr dünne Wand ein und es ergiessen sich grosse Mengen einer anscheinend farblosen, sehr wenig getrübten, dünnen Flüssigkeit theils in die Bauchhöhle, theils zur Wunde hinaus. Es wird vergeblich versucht, das Loch zu vernähen, um für die etwaige Exstirpation günstigere Verhältnisse zu schaffen. Die dünne Wand reisst immer wieder ein. Von der Auslösung wird deshalb abgesehen und die Cyste in der Bauchwunde eingenäht. Die Cyste entspringt von der Rückseite anscheinend zwischen Magen und Duodenum, sie ist einkammerig und zeigt eine glatte, graublaue Innenfläche. Im Grunde derselben liegen der Wand anhaftend Gewebstheile von weissgelblicher Farbe, von denen ein Theil entfernt wird. Die eingenähte Cyste wird mit Jodoformgaze theilweise ausgestopft, der Operationsschnitt im übrigen exact durch zweischichtige Naht vereinigt. In der Cystenflüssigkeit finden sich ausser spärlichen rothen und weissen Blutkörperchen Fettkörperchenzellen und Detritus.

In den nächsten Tagen mässige Temperatursteigerung, vereinzeltes Erbrechen, Auftreibung des Leibes.

Am 15. Februar Exitus.

Aus dem Sectionsprotocoll vom 16. Februar (Prof. Israel) ist hervorzuheben: Herz weit, sehr schlaff, mit dürftiger opaker, bläulichrother Muskulatur, zarten Klappen und sehr enger Aorta.

In der Bauchhöhle eine mässige Menge eines sehr missfarbigen, trüben Ergusses. Därme mit schmierigen, dünnen, fibrinös-eitrigen Beschlägen. Im grossen und im kleinen Netz, dsgl. im Mesenterium vereinzelte opake, gelblich-weisse Fettnekrosen. Die Bauchwunde communicirt mit einer grossen, vom übrigen Bauchraum abgeschlossenen, dünnwandigen Höhle, deren vorderer Theil mit Tampons erfüllt ist. Im Grunde des hinteren Abschnittes liegt, umgeben von Gerinnseln und nekrotischen Fettmassen, das Pankreas, welches in eine schmierige, opak-gelbliche Masse umgewandelt und vielfach mit eingedicktem Blut durchsetzt ist. In der stark erweiterten Hauptvene des Pankreas ein wandständiger Thrombus mit weissen und reichlich rothen Lagen.

Nieren schlaff, opak. Milz klein, weich, mit geringem Blutgehalt. Leber zeigt starke Fettinfiltration.

Bei der mikroskopischen Untersuchung erkennt man eine vollständige Nekrose des Pankreas mit ziemlich zahlreichen Resten von Blutfarbstoff. Nur an ganz wenigen Stellen war der Drüsencharakter noch angedeutet. Die Fettnekrosen wiesen dasselbe Bild wie im Fall II auf.

Die Cystenwand ist durchschnittlich 3—4 mm dick und besteht aus ziemlich zell- und gefässreichem, fibrillärem Bindegewebe. An vereinzelten Stellen findet sich Rundzelleninfiltration und Blutungen. Dagegen fehlt jede Andeutung von einer epithelialen Auskleidung oder von drüsigen Bestandtheilen in der Wand.

Wir haben es in diesem Falle also mit dem klinischen Bilde einer Pankreascyste zu thun. Die Diagnose ist trotz des fehlenden Nachweises von specifischen Pankreasfermenten in der Cystenflüssigkeit durch die typische Lage der Geschwulst zwischen Magen und Quercolon und durch den directen Zusammenhang mit dem Pankreas gesichert.

Wenn auch die bisher veröffentlichten Pankreascysten in ihrem Symptomencomplex grosse Uebereinstimmung aufweisen, so sind sie doch vom pathologisch-anatomischen Standpunkt aus sehr verschieden zu beurtheilen.

Körte stellt in seiner oben angeführten Monographie 4 Gruppen auf:

1. Retentionsgeschwülste des Pankreas, entstanden durch Verlegung des Duct. pancreaticus mit secundärer Secretstauung und cystischer Erweiterung des Ganges. Virchow hat diese Art besonders betont. Die Säcke erreichen jedoch nach den bisherigen Beobachtungen nie eine beträchtliche Grösse und kommen nur sehr selten zur chirurgischen Behandlung. Bei den bisher operirten grossen Cysten des Pankreas konnte ein Zusammenhang mit dem D. Wirsungianus nur sehr selten nachgewiesen werden. Bei Thierversuchen liess sich eine cystische Erweiterung des Ausführganges nach Unterbindung überhaupt nicht feststellen.

2. Proliferationsgeschwülste — Cystadenome, echte Neubildungen, durch Wucherung des Drüsenepithels entstanden und mit den wohlbekannten Geschwülsten in den Ovarien, der Mamma, den Nieren, den Hoden u. s. w. in Parallele zu setzen. In der Litteratur sind von den anatomisch untersuchten Fällen 16 als Cystodenome bezeichnet. Die Cysten waren mit Cylinderepithel ausgekleidet und in der Wand fanden sich drüsige oder cystisch entartete epitheltragende Hohlräume. Diese Tumoren wiesen meist ein sehr

langsames Wachsthum auf und machten erst mit zunehmender Grösse Beschwerden.

3. Retentionscysten, im Anschluss an chronisch-interstitielle Pankreatitis entstanden. Die häufig gemachte Beobachtung, dass der Entstehung von Pankreascysten entzündliche Erscheinungen vorausgingen, führte dazu, den entzündlichen Vorgängen in der Drüse eine ursächliche Wirkung für die Cystenentwicklung zuzuschreiben. Besonders Tilger sprach in einer grösseren Arbeit diese Ansicht aus. Seiner Meinung nach entstehen durch chronische interstitielle Entzündung und Bindegewebswucherung um die Lobuli herum Abschnürungen der kleinsten Drüsenbläschen und Ausfuhrgänge, die dann durch regressive Metamorphose in den Epithelien sich zu kleinen Cysten verwandeln. Dieselben vergrössern sich allmählich durch Schwund des interlobulären Bindegewebes zu grösseren Hohlräumen.

Der Einfluss des Drüsenfermentes auf die krankhaft veränderten Gewebe spielt dabei eine Rolle. Die öfters beobachteten Blutungen in der Cyste stellen secundäre Momente dar. Die epitheliale Auskleidung der Hohlräume geht oftmals durch die arrodirenden Eigenschaften des Cysteninhaltes zu Grunde. Dieckhoff bestätigt auf Grund seiner Untersuchungen diese Theorie.

4. Pseudocysten, cystische Bildungen, die von traumatischen oder entzündlichen Affectionen des Pankreas ihren Ausgang nehmen.

Durch wiederholte klinische Beobachtung ist festgestellt, dass nach Traumen der Oberbauchgegend bei vorher gesunden Menschen in verhältnissmässig kurzer Zeit cystische Gebilde mit blutigem, aber auch serösem Inhalte entstehen, deren Zusammenhang mit dem Pankreas durch den Nachweis der charakteristischen Fermente mit Sicherheit erwiesen wurde. Es handelt sich dabei um eine Verletzung des Pankreas mit Austritt von Blut und Drüsensecret in die Umgebung, und zwar erfolgt der Erguss entweder zwischen Pankreas und das bedeckende Peritonealblatt oder unter Zerreissung des letzteren in die Bursa omentalis, welche durch entzündliche Verklebung des For. Winslowii von der freien Bauchhöhle abgeschlossen wird. Durch die reizenden Eigenschaften des Inhaltes wächst diese „Pseudocyste“ zu beträchtlicher Grösse.

Körte meint nun, dass manche der als Pankreascysten geführten Fälle in ganz ähnlicher Weise entstanden seien, indem ein Entzündungs- oder Nekroseherd im Pankreas oder ein cystisch entarteter Lobulus an der Peripherie der Drüse in die Bursa perforirte.

Bei eitrigen Processen sind solche Durchbrüche und Bildung abgekapselter Abscesse in der Bursa beschrieben.

Was unseren Fall betrifft, so ist die Frage, welcher Gruppe wir denselben zuzählen sollen, nicht ganz einfach zu entscheiden.

Das Bild bei der Operation war infolge der ausgedehnten entzündlichen Verwachsungen sehr verwaschen und giebt keinen näheren Aufschluss. Eine selbständige Cystenwand liess sich jedenfalls nicht herausschälen.

Von vornherein kann man die Annahme einer Retentionscyste durch Verlegung des Ausfuhrganges nach dem über diese Geschwulstart Gesagten von der Hand weisen.

Aus dem histologischen Bau der Cystenwand können wir bei dem Mangel jeglicher Epithelauskleidung und dem Fehlen von drüsigen Bestandtheilen mit Sicherheit nur den negativen Schluss ziehen, dass es sich nicht um ein Cystadenom handelt.

Bei den Cysten im Tilger'schen Sinne ist entweder die Drüse in toto cystisch degenerirt und somit in die Wand aufgegangen oder nur ein Theil (Kopf, Körper, Schwanz), während der Rest gleichsam ein Anhängsel der Cyste darstellt und die Zeichen der chronisch-indurativen Entzündung, welche den ganzen Process ja hervorgerufen hat, besitzt.

In unserem Falle dagegen lag das in seiner ganzen Grösse nekrotische Pankreas auf dem Boden des Hohlraumes, umspült von Flüssigkeit. Ausserdem deutet die Anamnese darauf hin, dass sich der ganze Krankheitsprocess in viel zu kurzer Zeit abgespielt hat, als dass sich eine echte Cyste hätte entwickeln können. Denn 5 Wochen vor der Aufnahme traten bei der vorher ganz gesunden Person die Symptome einer acuten Pankreaserkrankung auf und bereits 14 Tage später bemerkte sie die Anfänge eines schnell wachsenden Tumors.

Wir glauben deshalb, dass es sich in diesem Falle um eine peripankreatische Pseudocyste gehandelt hat. Eine acute Pankreasnekrose ist in die Bursa omentalis durchgebrochen und hat dort ein serös-entzündliches abgesacktes Exsudat verursacht. Eine Zersetzung und Verjauchung des Inhaltes ist durchaus nicht nöthig.

Wie in der Mehrzahl der bisher veröffentlichten Beobachtungen ist die Diagnose vor der Operation in suspenso geblieben, und unserer Meinung nach werden die Pankreascysten auch stets zu den diagnostisch zweifelhaften Bauchtumoren gehören. Einen einheitlichen Symptomencomplex giebt es nicht. Die von Küster

aufgestellten Ausfallserscheinungen bei Pankreaserkrankungen — Fettstühle und Diabetes — haben sich in praxi fast niemals gefunden, weil einmal die Drüse meistens nicht in toto functionsunfähig wird und anderseits andere Drüsen vicariirend für sie eintreten können. In unserem Fall war z. B. trotz der Totalnekrose der Stuhl normal und der Urin zuckerfrei. Gastrische Symptome begleiten auch andere Bauchtumoren und sind zum Theil nur durch mechanische Verhältnisse bedingt. Allerdings können heftige kolikartige Schmerzen in der Oberbauchgegend immerhin Verdacht erwecken.

Den grössten Werth muss man auf eine sorgfältige locale Untersuchung legen, und die Aufblähung des Magens und Colons, von denen der erstere in typischen Fällen über, das letztere unter die Geschwulst zu liegen kommt, kann werthvolle Fingerzeige geben. Bei sehr grossen und verwachsenen Cysten, wie in dem beschriebenen Falle, werden alle diese Hilfsmittel illusorisch. Hier tritt die Probelaparotomie in ihr Recht. Die Probepunction erfreut sich auf der König'schen Klinik schon an und für sich keines grossen Ansehens. Ihr geringer Werth und ihre Gefährlichkeit aber für die in Frage stehenden Fälle ist von verschiedenen Autoren bestätigt. Denn der Cysteninhalt enthält durchaus nicht immer die specifischen Bestandtheile des Pankreassaftes. Bei der Punction sind benachbarte Organe (Magen, Darm) durchstossen oder es ist der Cystenflüssigkeit der Weg in die Bauchhöhle eröffnet, woran sich dann Peritonitis anschloss.

Differentialdiagnostisch kommen vor allem Ovarialcystome, Leberechinococcen, Mesenterial-, Nieren- und Nebennierencysten, sowie Hydronephrosensäcke in Betracht. Doch würde uns eine Besprechung der unterscheidenden Merkmale zu weit führen.

Der Verlauf der Pankreascysten ist nach der Art und Entstehung verschieden. Die Cystadenome wiesen meist ein langsames Wachsthum auf, die im Anschluss an Traumen oder unter entzündlichen Erscheinungen entstandene Cysten resp. Pseudocysten sind durch schnellere Entwickelung ausgezeichnet. Jedenfalls verlangen sie in späteren Stadien gebieterisch einen chirurgischen Eingriff.

Von den beiden Operationsmethoden, die dabei heute in Betracht kommen, der Exstirpation und der Incision mit Einnähung und Drainage, lässt sich die erstere wegen den grossen technischen Schwierigkeiten verhältnissmässig selten ausführen. Die Litteratur berichtet nur von 15 Fällen, bei denen sie zu Ende gebracht werden konnte. Die Resultate der Spaltung und Einnähung in die Bauch-

wunde sind recht gute. Die Heilung der grossen Höhle erfolgt meistens ziemlich schnell, allerdings schloss sich bisweilen langwierige Fistelbildung an.

In unserem Falle trat der Exitus an allgemeiner Peritonitis, jedenfalls durch Einfliessen des Cysteninhaltes in die Bauchhöhle, ein. Vielleicht wäre der unglückliche Ausgang zu vermeiden gewesen, wenn man von vornherein auf die Totalexstirpation verzichtet und sich mit der Einnähung begnügt hätte.

Im Fall II und III fand sich eine ausgedehnte disseminirte Fettnekrose im Netz, Mesenterium, im subserösen und Nierenfett, im Fall I konnte dieselbe nicht constatirt werden. Die Häufigkeit des Zusammentreffens von Fettnekrose mit Pankreaserkrankungen ist durch zahlreiche Beobachtungen festgestellt, seitdem Balser (1882) zuerst darauf aufmerksam gemacht hatte. Ueber den ursächlichen Zusammenhang beider Affectionen sind die Meinungen noch getheilt. Balser, Langerhans, E. Fränkel hielten die Fettnekrose für das Primäre, Fitz vertrat zuerst die Ansicht, dass das Verhältniss ein umgekehrtes sei. Zur Entscheidung der Frage sind in letzter Zeit mehrfach Thierversuche gemacht, von Langerhans, Hildebrandt und seinem Schüler Dettmer, Jung-Rosenbach und Körte.

Die Experimente haben bewiesen, dass durch künstlich erzeugte Blut- und Secretstauungen im Pankreas, nach Verletzungen und künstlich erregten Entzündungen, besonders durch Ausfluss des Pankreassecretes in die Bauchhöhle, Fettgewebsnekrose erzeugt werden kann. Es ist demnach sehr wahrscheinlich, dass die Fettgewebsnekrose als Folge der Pankreaserkrankung anzusehen ist.

Litteratur.

Gussenbauer, Langenbeck's Archiv f. klin. Chirurgie. Bd. XXIX. S. 355.
Fitz, Acute Pankreatitis. Boston 1889. Cupples & Hurd.
Seitz, Blutung, Entzündung, brandiges Absterben des Pankreas. Berlin, Hirschwald. 1882.
Senn, Chirurgie des Pankreas. Volkmann's klin. Vorträge. 313. 314. 1888.
Heinricius, Langenbeck's Archiv. Bd. LIV. S. 389.
Dieckhoff, Dissertation. Rostock 1895.
Körte, Langenbeck's Archiv. Bd. XLVIII. S. 721.
Derselbe, Berliner Klinik. Heft 102. 1896.
Derselbe, Deutsche Chirurgie. Lieferung 45d.
Zenker, Berliner klin. Wochenschrift. 1874.
Tilger, Virchow's Archiv. Bd. CXXXVII. S. 348.
Balser, Virchow's Archiv. 1882. Bd. XC. S. 520.
Langerhans, Virchow's Archiv. Bd. CXXII. S. 252.
Derselbe, Berliner klin. Wochenschr. Nr. 51. 1889.
Fränkel, Münchener med. Wochenschr. 1896. Nr. 35 u. 36.
Hildebrandt, Centralblatt f. Chirurgie. 1895. Nr. 12.
Dettmer, Dissertation. 1895. Göttingen.
Jung, Dissertation. 1895. Göttingen.
Sarfert, Deutsche Zeitschrift f. Chirurgie. Bd. XLII. S. 125.
Brackel, Deutsche Zeitschr. f. Chirurgie. Bd. XLIX. S. 293.

XXII.

Besprechungen.

1.

Dr. E. Kirmisson, Lehrbuch der chirurgischen Krankheiten angeborenen Ursprungs, übersetzt von Dr. C. Deutschlaender; 606 Seiten. Stuttgart, F. Enke, 1899.

Das Werk von Kirmisson, dem erfahrenen Chirurgen am Trousseau-Hospital in Paris, verdient, den deutschen Aerzten zugänglich zu sein und darum ist auch dem Uebersetzer für seine sorgfältige Arbeit Dank zu sagen. Die Lehre von den angeborenen chirurgischen Krankheiten ist in dem Buche einheitlich und als Ganzes dargestellt. Den einzelnen Capiteln ist ein Referat der entwicklungsgeschichtlichen Vorgänge vorausgeschickt, dann werden die verschiedenen pathologischen Bildungen in Bezug auf ihre Aetiologie, Pathologie und Therapie behandelt. Der I. Abschnitt enthält die Capitel über die angeborenen Krankheiten der Wirbelsäule, des Schädels und Gehirns, des Gesichts, des Halses, der II. diejenigen über Brustkorb, Nabel, Urogenitalorgane, Darm, der III. diejenigen über die oberen und die unteren Gliedmassen, der IV. endlich handelt von den angeborenen Geschwülsten gutartigen und bösartigen Charakters. Das Buch ist in allen Theilen gleichmässig, mit grosser Sachkenntniss, mit Beachtung der fremden, auch der deutschen Litteratur gearbeitet und enthält eine Fülle eigener Beobachtungen. Das Buch verdient ein genaueres Studium; 312 gute Abbildungen erleichtern das Verständniss. Helferich.

2.

Le Dentu & P. Delbet, Traité de chirurgie clinique et opératoire. T. VIII. Paris, J. B. Baillière et Fils 1899.

Der VIII. Band des trefflichen Sammelwerkes enthält die Chirurgie des Mesenterium, des Pankreas, der Milz, der Leber und Gallengänge, des Afters und Mastdarms, endlich der Niere und des Ureters. Er ist bearbeitet von Fr. Villar, J. L. Faure, P. Delbet, Aimé Guinard und J. Albarran. Der Band schliesst sich in Bezug auf seinen reichen Inhalt seinen Vorgängern würdig an; 123 Figuren sind als Textbilder beigegeben. Bei der grossen, verdienten Beachtung, welche das Werk schon bei den deutschen Chirurgen gefunden hat, bedarf auch dieser Band keiner weiteren besonderen Empfehlung. Helferich.

3.

J. Braquehaye, La Gastrostomie. Paris, J. B. Baillière et fils, 1900.

Braquehaye, welcher der medicinischen Facultät von Bordeaux angehört, schildert auf 94 Seiten die Indication, anatomische Betrachtungen und die Operationsmethoden der Gastrostomie. Es werden 25 neuere Methoden resp. Varianten genauer angeführt, einige auch durch schematische Abbildungen erläutert. B. bevorzugt das Verfahren von Fontan, welches von seinem Urheber F. auf dem französischen Chirurgencongress von 1896 beschrieben wurde. Dieses Verfahren besteht wesentlich aus folgenden Acten: nach dem Bauchschnitt wird die Magenwand möglichst nahe der kleinen Curvatur mit einer Zange gefasst und wie ein Kegel nach aussen gezogen; die Basis dieses Kegels wird mit dem Wundrand (Periton. viscerale und parietale) ringsum vernäht. Indem man nun die Spitze dieses Magenkegels (wo die Zange sitzt) einsenkt und eine Vertiefung herstellt, kann man leicht der Bauchwunde entsprechend neben der Zange jederseits eine Falte der Magenwand bilden und diese Falten miteinander vernähen, nachdem an der Stelle der Zange mit einem spitzen Scalpell die kleine Oeffnung hergestellt und ein Nélaton-Katheter No. 24 eingeführt ist. Zum Schluss Vernähung der Wunde.

Helferich.

4.

„Paracelsus". Neues Privatkrankenhaus und Augenheilanstalt in Zürich. I. Bericht über den Zeitraum August 1896 bis December 1898 von Dr. Kaelin-Benziger.

Ein Bericht von reichster Ausstattung über ein neues Privatkrankenhaus vornehmster Art! Der Berichterstatter und ärztliche Leiter der Anstalt verdient unseren Dank für diesen Bericht seiner ausgezeichneten Schöpfung, welche bezüglich der wohldurchdachten Anlage und inneren Einrichtung, der Vielseitigkeit des den ca. 30 Pfleglingen Gebotenen, der schönen Lage am Ufer des Züricher See's, ihres Gleichen sucht. Die Anstalt ist allen Aerzten für die Aufnahme und Behandlung ihrer Kranken geöffnet. Wer sich für die Anlage eines solchen Hauses und die innere Einrichtung desselben interessirt, wird hier nebst schönen Ansichtsbildern und Grundrisszeichnungen eine bis ins Einzelne gehende Beschreibung finden. Einige wissenschaftliche Aufsätze sind den statistischen Angaben beigefügt; den Schluss bilden viele Tafeln mit interessanten Röntgenbildern. Das Werk ist um M. 6 käuflich.

Helferich.

5.

Dr. M. Bachmann, Die Veränderungen an den inneren Organen bei hochgradigen Skoliosen und Kyphoskoliosen. Heft 4 der Abtheilung D (Innere Medicin) der Bibliotheca medica. Stuttgart, Verlag von E. Naegele, 1899.

Eine äusserst sorgfältige Monographie, welche neben erschöpfender Benützung der Litteratur eine Fülle neuer einschlägiger Sectionsberichte

aus dem Breslauer pathologischen Institut und 5 Tafeln von Gefrierdurchschnitten mit sorgfältiger Durcharbeitung eines eigenen Falles enthält. Auf 9 weiteren Tafeln sind mittelst vieler Abbildungen die in der Litteratur verzeichneten Befunde wiedergegeben. Der klinische Theil (S. 147—165) ist von Dr. Schubert bearbeitet. Helferich.

6.

Léon & Jules Rainal, Le bandage herniaire, autrefois — aujourd'hui. Paris, Masson & Cie., 1899.

Ein stattlicher Band mit 324 Figuren; er enthält eine eingehende Schilderung der alten Bandagen und der heutzutage gebräuchlichen Formen. Eine vornehme Art der Reclame für die Firma der Verfasser! Helferich.

7.

Prof. Dr. N. Finsen, Ueber die Anwendung von concentrirten chemischen Lichtstrahlen in der Medicin. Leipzig, Verlag von F. C. W. Vogel, 1899. Pr. Mk. 1,20.

Derselbe, Ueber die Bedeutung der chemischen Strahlen des Lichtes für Medicin und Biologie. 3 Abhandlungen. Leipzig, Verlag von F. C. W. Vogel, 1899. Preis Mk. 2,50.

Der Verfasser hat seit einigen Jahren mit mehreren Publicationen über die chemischen Lichtstrahlen sich an die Aerzte seines Landes (Dänemark) gewendet, tritt nunmehr aber auch in Uebersetzungen vor einen grösseren Leserkreis. Die erste der beiden obengenannten Abhandlungen ist die Uebersetzung einer 1896 in dänischer Sprache erschienenen Arbeit. F. zögert nicht länger mit deren Publication, „da die Lichttherapie in neuerer Zeit in Deutschland von den Naturärzten in ganz kritikloser Weise angewandt wird". Er wünscht zu verhindern, „dass diese wissenschaftlich begründete und auf solider und gesunder Basis aufgebaute Therapie in ärztlichen Kreisen mit Misstrauen betrachtet werde". Die erste Abhandlung enthält hauptsächlich eine Beschreibung der von F. ausgearbeiteten Lichtbehandlungsmethode nebst den wissenschaftlichen Untersuchungen, auf welche sie basirt ist. Seitdem hat F. seine Methode aber verbessert und praktische Erfahrungen gesammelt an ca. 300 Patienten mit Lupus vulgaris und ca. 100 Patienten mit anderen Hautkrankheiten. Um sich ganz diesen Studien zu widmen, hat F. seine Stellung als anatomischer Prosector aufgegeben, auch erreichte er auf dem Grund und Boden des Kopenhagener Communehospitals mit Hülfe des Staates und einzelner Privater die Herstellung einer eigenen öffentlichen Anstalt. Dieses Lichtinstitut hat eine wissenschaftlich-experimentelle Abtheilung (unter Dr. med. Barg mit 2 Assistenten) und eine praktische Abtheilung (unter Dr. Forchammer mit 4 Assistenten). In dermatologischer Beziehung wurde F. von dem Specialisten, Oberarzt Prof. Dr. Haslund unterstützt.

Der Inhalt der ersten Abhandlung bezieht sich auf allgemeine Principien über Concentrirung des Lichtes, Sammelapparate für Sonnen-, für electrisches Licht, Bacterienversuche mit concentrirtem blauviolettem Licht, über die Permeabilität der Gewebe für chemische Strahlen, über die Anwendung der Methode bei Lupuskranken.

Die zweite Abhandlung enthält: Behandlung der Blattern durch Ausschluss der chemischen Strahlen des Tageslichtes, das Licht als Incitament, Behandlung von Lupus mit concentrirten chemischen Strahlen.

Die deutschen Aerzte werden es dem Verfasser und dem Verleger Dank wissen, dass ihnen durch das Studium dieser Schriften die Kenntniss dieser merkwürdigen Behandlungsmethode ermöglicht wird.

Helferich.

8.

L'année chirurgicale. Première année: 1898. Bruxelles, H. Lamberti libraire-éditeur, 1899.

Die nähere Bezeichnung des Werkes „Revue encyclopédique de chirurgie générale et spéciale" besagt genauer, dass es sich um einen grossen Jahresbericht der gesammten chirurgischen Litteratur des Jahres 1898 handelt. Der Herausgeber ist Dr. A. Depage, agrégé à l'université libre de Bruxelles, chirurgien des hôpitanx. Seine Mitarbeiter sind vornehmlich Belgische Chirurgen, ferner Antonelli (Paris), Holth und Semb (Christiania), Kukula (Prag), Videbeck (Kopenhagen); ein Deutscher fehlt. In der Einleitung wird die Organisation des Unternehmens besprochen und die Uebersendung von Arbeiten (Separat-Abdrücken) und Autoreferaten an die Redaction (A. und L. Dekeyser in Brüssel) erbeten; sodann folgt die Liste der im Jahre 1898 verstorbenen Chirurgen mit kurzen, charakterisirenden Bemerkungen. Der Inhalt des 1970 Seiten umfassenden Werkes ist folgendermaassen geordnet: I. Abschnitt, Allgemeines: Geschichte der Chirurgie, Lehrbücher, klinische Berichte, Radiographie (Röntgen), Therapeutisches, Anästhesie, Asepsis etc., Orthopädie, Instrumente etc. — II. Abschnitt, Allgemeine Chirurgie der Gewebe: Angeborene Deformitäten, Nekrose und Gangrän, Thrombose und Embolie, Wunden etc., Geschwüre, Kriegschirurgie, Verbrennung, Bacteriologisches, Wund-Infectionen, Tetanus, Schanker und Syphilis, Tuberkulose, Actinomykose, Parasiten, Tumoren. Bis hierher umfasst das Buch 284 Seiten, der Rest ist dem III. Abschnitt, der speciellen Chirurgie (Chirurgie topographique) und am Ende den Registern gewidmet. Das Werk ist mit Fleiss bearbeitet, wie uns einige Stichproben ergeben haben. Sein promptes Erscheinen im ersten Jahre lässt das Gleiche für die Zukunft erhoffen.

Helferich.

9.

Erben. Klinische Untersuchungen über Muskelrheumatismus (Nackenschmerz, Kreuzschmerz). Aus Beitr. zur klinischen Medicin und Chirurgie, herausgegeben vom Redactions-Comité der

Wiener klinischen Wochenschrift. Wien und Leipzig, Wilh. Braumüller, 1898.

Die hübsch geschriebene Abhandlung behandelt I. den rheumatischen Schiefhals, II. Lumbago, auf Grund von 200 gut beobachteten und gründlich untersuchten Einzelfällen. Helferich.

10.

Dr. G. Ledderhose. Die ärztliche Untersuchung und Beurtheilung der Unfallfolgen. Wiesbaden, J. F. Bergmann, 1898, 46 Seiten.

Die sehr zeitgemässe Schrift des auf dem Gebiete der Unfallschirurgie vielerfahrenen Verfassers soll dazu helfen, den begutachtenden Aerzten eine rationelle Art der Untersuchung zu empfehlen und die Methodik der Verletztenuntersuchung als einen der wichtigsten Bestandtheile der Unfallschirurgie zu verbessern. Die Untersuchung im Allgemeinen und einzelner Körpergegenden (Regionen, Gelenke etc.) wird sachgemäss und auf Grund grosser Detailerfahrung besprochen. Helferich.

11.

F. von Esmarch. Ueber den Kampf der Humanität gegen die Schrecken des Krieges. II. Aufl. Deutsche Verlagsanstalt, Stuttgart, Leipzig 1899.

Enthält historische Angaben über die Bestrebungen des rothen Kreuzes, Bau von Baracken, Transportmittel u. A., besonders auf Grund eigener Erfahrungen. Dringend empfohlen wird wiederum die Versorgung jedes Soldaten mit einem Verbandpäckchen und einem dreieckigen Tuch, dessen Anwendung jeder Soldat in Friedenszeiten zu erlernen habe. Helferich.

12.

Prof. A. Hoffa. Die moderne Behandlung des Klumpfusses. Separat-Abdruck aus „Deutsche Praxis". München, Verlag von Seitz & Schauer, 1899.

Eine übersichtliche Schilderung der modernen Hülfsmittel und Behandlungsmethoden, mit vielen guten Abbildungen. Zur Nachbehandlung nach der Correctur der Klumpfüsse kleiner Kinder empfiehlt H. einen Schienenhülsenapparat, wie ihn Hessing seit Jahrzehnten benützt, mit der Modification eines aus 2 Stücken gebildeten Fusstheils, welche im Sinne der Stellungscorrectur verschieden zu einander gestellt und durch eine Schraube fixirt werden können. Dann findet das Thomas Wrench für Klumpfüsse von Kindern, der Lorenz'sche Redresseur-Osteoklast für ältere Patienten die verdiente Empfehlung. Helferich.

13.

Prof. von Frisch. Die Krankheiten der Prostata. Gehört zu dem 19. Band der speciellen Pathologie und Therapie, herausg. von Nothnagel. Wien, A. Hölder, 1899.

Der für Chirurgen besonders interessante Band des grossen med. Sammelwerkes enthält eine sorgfältige Darstellung der normalen Anatomie, der Physiologie, der Untersuchung am Lebenden und der Pathologie der Prostata. Letztere umfasst die Kapitel: Angeborne Missbildung, Entzündung, Neurosen, Tuberkulose, Hypertrophie, Atrophie, Concretionen und Steine, Neubildungen, Parasiten. Die Hypertrophie der Pr. umfasst natürlich den grössten Theil des mit dem Litteraturverzeichniss 259 Seiten umfassenden Bandes. Die Darstellung ist sachgemäss und entbehrt nicht der Kritik, welche gerade auf diesem Gebiete nothwendig ist. Helferich.

14.

Dr. med. R. Kronfeld. Practische Zahnheilkunde für Aerzte und Studirende. Wien, Verlag M. Perles, 1900, Preis 6 M.

Angemessene Darstellung der Principien der modernen Zahnheilkunde, soweit sie für den pract. Arzt wissenswerth ist. Das kleine Buch — mit Register 243 Seiten — ist mit guten Abbildungen (306 Figuren) reichlich ausgestattet, übersichtlich und klar geschrieben. Mancher Arzt wird daraus die auch für ihn so wichtige Detailkenntniss gewinnen können.

Helferich.

15.

Prof. H. Kehr. Anleitung zur Erlernung der Diagnostik der einzelneu Formen der Gallensteinkrankheit. Berlin, Fischer's Med. Buchh., 1899, Preis 5 M.

Der um die Chirurgie der Gallensteinkrankheit verdiente Verfasser behandelt hier in 4 Vorträgen: die Pathologie und pathol. Anatomie, die Anamnese und Untersuchung, die specielle Diagnostik und endlich die Behandlung der Cholelithiasis. In der 2. Hälfte des Bandes werden 100 genaue Krankengeschichten mitgetheilt. Das Buch ist überall frisch, klar und anregend geschrieben; die subjective Darstellung des Verf. erscheint bei einer eigenen Erfahrung von jetzt 433 Gallensteinoperationen berechtigt.

Helferich.

16.

Dr. Ralf Wichmann. Die Rückenmarksnerven und ihre Segmentbezüge. Berlin, Verlag von O. Salle, 1899.

Dr. W. hat in diesem Buche eine vom verstorbenen Dr. v. Renz begonnene Arbeit zu Ende geführt und ein Werk geliefert, dem nur der Sachkundige die grosse Ausdehnung der zu Grunde liegenden Einzelstudien ansehen kann. Es ist ein Lehrbuch der Segmental-Diagnostik der Rückenmarkskrankheiten geworden, bereichert mit 76 Text-Abbildungen und 7 farbigen Tafeln. Neben dem innern Kliniker und Nervenarzt wird auch

der Chirurg die Arbeit mit Dank begrüssen, weil er klinisch vielfach mit diesen Thatsachen zu thun hat. Das Buch enthält 3 Theile: I. Anatomisches, II. Klinisches, III. die Ausfallsymptome bei den Querschnittserkrankungen der einzelnen Rückenmarkssegmente. Helferich.

17.

Transactions of the clinical society of London. Vol. XXXII. London, Longmans Green & Co. 1899.

An chirurgisch interessanten Beobachtungen und Fällen enthält der Band: Herringham, Myositis ossif. progr. — Symonds, Appendix von einer Nadel durchbohrt im Bruchsack, — H. Marsh, primäres Sarcom der Synoyialkapsel des Kniegelenks — Lucas, sehr ausgedehnte Darmresection mit Heilung. — Arb. Lane, Erfolgreiche Transplantation des Femur von Kaninchen in einen Defect der menschl. Ulna, 2 Fälle. — Spencer, chirurg. Behandlung bei Lebersyphilis. — Gould, Operation bei Verstopfung des Pankreas-Ausführungsganges durch einen Pankreas-Stein. — Fripp and Bryant, Acute hämorrhagische Pankreatitis. — Pitt, Acute Pankreatitis. — Barker and Nabarro, Pankreascyste, behandelt mit Incision und Drainage. — Langton, Aneurysma der Aorta abdominalis, erfolgreich behandelt mittelst Einführung von Silberdraht in den Sack. — Morison, Fälle von Magenchirurgie. — Crocker, Fall von Lymphangioma tuberosum multiplex. — Ausserdem zahlreiche vorgestellte Fälle.

Helferich.

18.

Jahresbericht über die chirurgische Abtheilung und die chir. Poliklinik des Spitals in Basel, 1899.

Der Bericht, welcher sich sonst allen seinen Vorgängern anschliesst, trägt durch den breiten schwarzen Rand auf dem Umschlag schon ausserlich das Zeichen, dass es der erste seit Socin's Tode erscheinende Bericht ist. Die Arbeit ist noch unter Socin's Leitung und Mitarbeit geleistet, der Bericht ist von den Assistenten erstattet. Wir dürfen wohl annehmen, dass der älteste derselben, der schon durch eigene Arbeiten und Studien rühmlich bekannte Privatdocent der Chirurgie Dr. Haegler an Socin's Stelle den Betrieb der Abtheilung besorgt hat und dass auch von ihm der schöne Nachruf auf seinen Lehrer stammt, dessen seltene Persönlichkeit Allen unvergesslich bleiben wird, welche das Glück hatten, ihm näher zu treten. Helferich.

19.

Dr. Joseph Heimberger. Strafrecht und Medicin. München, C. H. Beck's Verlag, 1899.

Die vorliegende kleine Schrift verdankt ihre Entstehung einigen in die Oeffentlichkeit gedrungenen und zur Aburtheilung gekommenen Fällen, in denen Aerzte ohne Wissen des Patienten grössere operative Eingriffe

vorgenommen haben. Die 14 Nummern umfassende Litteratur aus der letzten Zeit ist angeführt. Zur Darstellung kommen: 1. die verschiedenen Versuche, die Straflosigkeit des ärztlichen Eingriffs rechtlich zu begründen, 2. die deutsche Partikularstrafgesetzgebung vor dem Reichsstrafgesetzbuch, 3. das geltende Recht. H.'s eigene Auffassung wird im Grossen in folgenden Sätzen zum Ausdruck gebracht: „Wenn der zu Heilzwecken unternommene normal verlaufende Eingriff nicht Körperverletzung im Sinne des Strafgesetzbuches ist, so verwandelt er sich in eine solche auch dadurch nicht, dass er ohne oder gegen den Willen des Patienten vorgenommen wird. Ein Mensch, dessen körperlicher Zustand durch den sachgemässen Eingriff eines Andern gebessert wurde, kann nicht behaupten, man habe ihn körperlich misshandelt oder an der Gesundheit beschädigt, mag auch die Besserung gegen seinen Willen herbeigeführt worden sein."

Helferich.

20.

M. Wolff. Die Nierenresection und ihre Folgen. Berlin, Verl. von A. Hirschwald, 1900.

Seitdem Ponfick seine berühmten Untersuchungen über die Regeneration der Leber nach ausgedehnter Verstümmelung derselben durch Resection veröffentlicht hat, waren die Bemühungen manches experimentell thätigen Chirurgen darauf gerichtet, die Vorgänge, welche sich an der Niere nach Resection abspielen, genauer zu studiren. Es zeigte sich aber, dass die Schwierigkeiten einer solchen Untersuchung sehr grosse waren. Heute bereichert nun der aus vielen wichtigen Arbeiten z. B. über Actinomykose (zus. mit J. Israel) den Chirurgen rühmlichst bekannte Professor M. Wolff in Berlin unsre Litteratur mit dem Resultat langjähriger Studien, welche in einem grossen, sehr reich, auch mit vortrefflichen Tafeln ausgestatteten Bande publicirt sind.

Was die Möglichkeit der regenerativen Vergrösserung des nach der Resection zurückbleibenden Nierentheils angeht, so kommt W. zu positiven Resultaten. Er findet, dass ausserhalb des Resectionsbereiches ganz regelmässig an den resecirten Nieren in sämmtlichen Versuchen an Hunden sehr ausgeprägte hypertrophische Vorgänge nachweisbar sind. Sowohl bei noch wachsenden wie bei den ausgewachsenen Thieren findet sich mikroskopisch an den resecirten Nieren — im Vergleich mit der nicht operirten Niere der andern Seite — eine starke Vergrösserung der Glomeruli und ihren Kapseln, sowie eine erhebliche Erweiterung des Lumens den Harnkanälchen und vieler Epithelien ausserhalb der Läsionszone als Ursache der schon makroskopisch erkennbaren Vergrösserung. Diese compensatorische Grössenzunahme in den resecirten Nieren ist im Stande, den durch die Resection und ihre Folgen entstandenen Verlust an Nierengewebe auszugleichen. Wolff fand sogar, dass die nachherige Totalexstirpation der zweiten, vorher intact gelassenen Niere durch die compensatorische Vergrösserung selbst nach mehrfacher durch Resection bedingten Verkleinerung der ersten Niere in der Regel ohne Schaden ermöglicht wird.

Die makroskopischen und mikroskopischen Ergebnisse seiner Versuche fasst W. selbst auf S. 52 seines Werkes so zusammen:

1. Die ein- und mehrmalige Resection grösserer Nierenstücke aus derselben Niere wird von den verschiedenen Thierspecies ohne directe Operationsgefahr und ohne spätere schädliche Folgen gut vertragen.

Die nicht selten sehr starke Nierenblutung hat man in allen Fällen durch Compression der Hilusgefässe oder durch Compression der Keilflächen gegen einander und besonders durch tiefe Parenchymnähte in der Gewalt.

Sogar die Totalexstirpation der einen Niere und die Resection von $^1/_3 - ^1/_2$ der anderen Niere, bei demselben Hund in längeren Zwischenräumen vorgenommen, wurde Jahre lang ohne sichtbare Krankheitserscheinungen überstanden; Zeichen mangelhafter uropoëtischer Function stellten sich trotz des erheblichen Parenchymverlustes auf die Dauer nicht ein.

2. Die aseptischen Nierenwunden zeigen bei den verschiedenen Thierspecies eine ausgezeichnete Heilungstendenz. An der Stelle des eigentlichen Wunddefectes kommt bald eine aus zellenreichem Bindegewebe bestehende Narbe zu Stande.

3. Die sehr bald in Folge der Excision von Nierenstücken im Resectionsbereich entstandenen, öfter keilförmigen Niereninfarote werden allmählich durch junges, zellenreiches Bindegewebe ersetzt, das aus der Peripherie in den Infarct hineinwächst und unter dessen Entwicklung das nekrotische Gewebe mehr und mehr verschwindet. Bereits am 8. Tage nach der Resection haben wir in einem Falle eine fast vollkommene „Organisation" des Infarctes an der Resectionsstelle gesehen.

4. Weitere Schrumpfung des neugebildeten Bindegewebes führt in den älteren Resectionsheerden zu einer derben, nicht selten noch keilförmig gestalteten Narbe, durch deren Zug die Nierenrinde dellenförmig eingezogen wird.

5. Dieselbe ausgesprochene Tendenz zur Heilung, wie die Resectionswunden, zeigen auch ganz tiefe Incisionen ins Nierenparenchym. Bei demselben Thier vorgenommene Spaltungen beider Nieren bis ins Nierenbecken sind ohne Zwischenfall mit linearer Narbe geheilt.

6. Die regenerativen Vorgänge im Läsionsbereich kommen vorwiegend an den Epithelien der gewundenen Harncanälchen und der Markstrahlen zur Beobachtung: Kerntheilungsfiguren haben wir vom 2. Tage ab nach der Resection — früher wurden die Thiere nicht getödtet — im Läsionsgebiet constatirt; wahrscheinlich stellen sich dieselben aber noch viel früher ein.

7. In einer geringen Anzahl von Harncanälchen kommt es auf dem Wege karyokinetischer Theilung zur Neubildung eines typischen wandständigen Epithelbesatzes an Stelle der zerstörten und abgestossenen Epithelien; in einer viel grösseren Anzahl von Harncanälchen aber, und zwar besonders in den Rindencanälchen aus den peripherischen Abschnitten der Läsionszone, geht die Epithelwucherung in excessiver Weise vor sich und führt zur prallen Ausfüllung der Harncanälchen mit neugebildeten Elementen. Solche soliden Zellstränge haben wir wiederholt am 8., 14., 20. Tage nach der Resection gesehen.

8. Die Wucherungsvorgänge an den Epithelien der Harncanälchen im Resectionsgebiet gehen stets nur intracanaliculär, innerhalb der alten ursprünglichen Harncanälchen vor sich. Eine Neubildung von Harncanälchen und Glomerulis als Ersatz für die im Läsionsbereich zu Grunde gegangenen findet weder im Sinne von Pisenti aus dem Bindegewebe der Narbe durch Differenzirung junger Bindegewebszellen, noch im Sinne von Podwyssozki, Barth u. A. in Gestalt von epithelialen Auswüchsen aus den ursprünglichen Harncanälchen in der Umgebung der Narbe statt.

9. Ein morphologischer oder functioneller Ersatz für den durch die Resection und ihre Folgen geschehenen Parenchymverlust kommt hiernach im Resectionsbereich selbst nicht zu Stande. Ausserhalb des Resectionsbereiches aber entsteht an den resecirten Nieren allmählich durch compensatorische Vergrösserung ein ausreichender Ersatz.

10. Die durch ein- oder mehrmalige Resection verstümmelten Nieren sind im Stande, nicht bloss in allen Fällen den Parenchymverlust in den resecirten Nieren überreichlich zu decken, sondern sogar noch die total exstirpirte andere Niere beinahe in allen Fällen vollkommen zu ersetzen.

11. Histologisch beruht die ausgleichende compensatorische Grössenzunahme der resecirten Nieren fast ausschliesslich auf Vergrösserung (Hypertrophie), nicht auf Vermehrung (Hyperplasie) der specifischen Nierenelemente. Bei den Glomerulis und Harncanälchen handelt es sich ausschliesslich um Hypertrophie, bei den Epithelzellen um Hypertrophie zugleich mit einer jedenfalls nur sehr unerheblichen Hyperplasie.

Dass diese wissenschaftlich hochinteressante Untersuchung auch in practischer Hinsicht von Bedeutung ist, ergiebt sich aus der seit Jahren von der Chirurgie vertretenen conservativen Richtung. So vermag denn W. in einem klinischen Abschnitt eine stattliche Zahl von Nierenresectionen resp. partiellen Nephrectomien beim Menschen aus der Litteratur zusammenzustellen, Fälle, welche wegen Eiterung, Traumen, Harnfisteln, Tumoren, Cysten, Tuberkulose der Niere oder zu diagnostischen Zwecken mit Resection eines Stückes der Niere operirt worden sind. War die Möglichkeit und Berechtigung der Nierenresection practisch schon erbracht, so ist doch die eigentliche wissenschaftliche Begründung dieser Operation durch das vorliegende Werk wesentlich gefördert worden.

Helferich.

Anzeigen litterarischer Neuigkeiten, welche der Redaction zugeschickt worden sind:

Revue de chirurgie. Réd. M. F. Terrier. Paris. Heft 9—11. 1899.

Heft 9. Gangolphe et Piery, Contributiion à l'étude des Lésions du sinus latéral dans les traumatismes du crâne.

Sneguireff, 1001 laparotomies. Autoplastie dans les operations abdominales.

Ch. Féré, Note sur la rétraction de'aponeurose plantaire.

Vautrin, De la rhinoplastie sur support metallique.

Alessandri, Sur la structure et la fonction du rein à la suite de l'occlusion de l'artère et de la veine émulgentes.

Heft 10. Terrier et Baudouin, Des divers procédés d'occlusion du tube digestif. Étude historique et critique.

Vallas, Traitement des fractures de la rotule par la suture de la capsule.

Maily, Étude sur les paralysies traumatiques de l'épaule et du bras.

Cornil et Schwartz, Sur une tumeur du sein encapsulée, à caractères cliniques benins chez une femme de 75 ans.

Heft 11 enthält den Bericht über den französischen Chirurgencongress, welcher vom 16.—21. October 1899 in Paris stattfand, dabei die Rede von Poncet, de la chirurgie à ciel ouvert.

St Paul Medical Journal, I. Jahrgang, Heft 9—11, 1899, enthält an chirurgischen Mittheilungen nur:

O. Fliesburg, Ligamentons and partially osseous union between uppe and lower maxillae.

The J. Hopkins hospital reports, Vol. VII, No. 5 u. 9, enthält nur eine grosse statistische Arbeit von Bloodgood über die innerhalb 10 Jahren ausgeführten 459 Bruchoperationen. — Vol. VIII, No. 1—2. Enthält nur eine grössere Arbeit:

G. Nuttal, On the rôle of insects, arachnids and myriapods, as carriers in the spread of bacterial and parasitic diseases of man and animals. A critical and historical study.

University medical magazine, Vol. XII, No. 1—2. Enthält u. a.:

E. Martin, A simple palliative operation applicable to obstructing cancer of the pylorus too extensive for complete removal. Es handelt sich um eine Duodenostomie im Anfangstheil des Duodenum, mit Einlagen einer Gummiröhre und Ernährung durch dieselbe. — A. C. Wood, Acute Cholecystitis.

Annales del circulo médico-Argentino, Vol. XXII, No. 3—16. Enthält u. a.:

No. 3. Masi, Un caso de cirurgia de las vias biliares.

No. 13. Varsi, Neues Operationsverfahren bei peritonealer Tuberculose.

No. 15. Gutiérrez, Ueber einige Fälle von Appendicitis.

Die Therapie der Gegenwart, I. Jahrg. Enthält u. a.:

No. 9. Klemperer, Die Bedeutung und Behandlung der adenoiden Vegetationen des Nasenracheuraumes; Rosenfeld, Die therapeutische Verwerthung der Röntgenstrahlen.

No. 10. Eulenburg, Zur Therapie der Ischias; Boas u. Karewski, Die Behandlung der Hämorrhoiden; Czerny, Ueber die Entstehung und Behandlung der nach dem Bauchschnitte vorkommenden Narbenbrüche.

No. 11. Binz, Weitere Versuche über Weingeistwirkung; Ewald, Anaemia gravis als Folge verstockter Hämorrhoidalblutungen.

Handbuch der Laryngologie und Rhinologie. Herausgegeben von Dr. P. Heymann. Lieferung 30—32. Enthält:

Seifert, Fremdkörper in den Nebenhöhlen der Nase; Kayser, Verwachsungen und Stenosen der Nase; Körner, Die Störungen der Geruchsempfindung, des Gefühls und der Absonderung in der Nase; Jurasz, Die nasalen Reflexneurosen; Rosenberg, Das Nasenbluten; Catti u. Landgraf, Nasenaffectionen bei acuten Infectionskrankheiten; Sokolowski, Nasenaffectionen bei Allgemeinkrankheiten; Strübing, Rhinitis diphtherica; Heymann, Gutartige Geschwülste der Nase.

Separatabdrücke aus „Deutsche Praxis". Seitz & Schauer. München 1899. Carossa, Zur Lösung des Problems der Heilbarkeit der Lungentuberkulose; Prof. M. Mendelsohn, Ueber Myocarditis nnd ihre Behandlung.

R. Lehmann-Nitsche, Beiträge zur prähistorischen Chirurgie nach Funden aus deutscher Vorzeit. Inaug.-Dissert. München 1898.

Von demselben Verfasser ferner: Trois crânes, un trépané, un lésionné, un perforé, conservés au musée de La Plata et au Musée national de Buenos Aires. Revista del Museo de La Plata. Tome X. p. 1.

E. Wölfflin, Die Beeinflussung der chirurgischen Tuberkulose durch das Hochgebirge. Dissert. Basel 1899. Eine beachtenswerthe Arbeit, welche sich auf die Erfahrungen des Oberarztes Dr. Bernhard am Kreisspital zu Samaden stützt.

Dr. F. R. Sturgis, Cystoid disease of the testicle: teratoma testis? Sep.-Abdr. aus Americ. med. Quarterly, Sept. 1899.

Dr. W. Hesse, Ein neues Verfahren zur Züchtung des Tuberkelbacillus. Sep.-Abdr. aus Zeitschr. f. Hygiene u. Infectionskrankheiten von Koch u Flügge

Dr. H. Schlosser, Ueber Ileus bei Hysterie. Sep.-Abdr. aus Beiträge z. klin. Chirurgie, red. v. Bruns. XXIV.

Derselbe, Tiefsitzende Hirnläsion unter dem Bilde der Meningeablutung. Sep.-Abdr. Prager med. Wochenschr. XXIV.

Prof. Wölfler, Zur chirurgischen Behandlung d. Cholelithiasis. Sep.-Abdr. Prager med. Wochenschr. XXIV

Dr. Schlosser, Ueber Operationshandschuhe (Wölfler, Prag). Sep.-Abdr. Arch. f. klin. Chir. Bd. LIX.

Dr. Mazel, Ueber Blasenectopie und deren operative Behandlung. Sep.-Abdr. Beiträge z. klin. Chirurgie. XXIII.

Prof. Wölfler, Geschichte der chirurgischen Lehrkanzel zu Prag. Prag 1899. Historische Studien von besonderem Interesse!

Bericht des Samariter-Vereins zu Leipzig. VII. (1898).

II. Bericht des Deutschen Samariter-Bundes. 1898.

Dr. Rob. Muencke, Catalog über bacteriologische, mikroskopische und hygienische Apparate, 1900.

Pharmaceutische Präparate der Farbwerke vorm. Meister, Lucius & Brüning in Höchst, Verzeichniss.

Valentiner & Schwarz, Leipzig-Plagwitz, Fluoroform als Heilmittel gegen Tuberkulose.

Naftalan-Gesellschaft, Magdeburg: Gernsheim, unsere Erfahrungen mit dem Naftalan; Paschkis, Die Verordnungsweisen des Naftalan.

Dr. J. Roos, Chemische Fabrik, Frankfurt a. M., Neueste Litteratur über das Citrophen als Antipyreticum u. s. w.

Rheinische Nährmittelwerke, Köln a. Rh., Litteratur über Eulactol in der Kinderpraxis.

XXIII.

Aus der chirurgischen Abtheilung des städtischen Krankenhauses Moabit zu Berlin (Director: Geh. Med.-Rath Prof. Dr. Sonnenburg).

Zur Casuistik der subphrenischen Abscesse nach Appendicitis.

Von

Dr. Julius Weber,

Assistenzarzt.

Nachdem Leyden die Aufmerksamkeit der Chirurgen wie Internen von neuem auf den subphrenischen Abscess gelenkt und dessen klinisches Bild in klarer Weise beschrieben hat, sind seiner Publication zahlreiche andere gefolgt; ich will nur das hervorragende Werk von Maydl nennen, das wohl die erschöpfendste Darstellung dieser Krankheitsform bringt und die dasselbe in trefflicher Weise ergänzende Arbeit von Sachs über den subphrenischen Abscess bei Perityphlitis und Perinephritis (vgl. Langenbeck's Archiv Bd. L, Heft 1).

Nichtsdestoweniger erscheint es doch von Interesse, die Casuistik schon publicirter Fälle noch weiter zu vermehren; ist ja doch der subphrenische Abscess eine der interessantesten Complicationen von Erkrankungen des Darms und Peritoneums, während sein vielgestalteter Verlauf ja oft ausserordentliche diagnostische Schwierigkeiten bietet.

Unter 600 im Krankenhause Moabit und in der Privatpraxis des Herrn Geheimrath Prof. Sonnenburg operirten Fällen von Blinddarmentzündungen finden sich 350 Fälle von Appendicitis mit Abscessbildung und unter diesen sind 9 Fälle durch subphrenischen Abscess complicirt, also 2,5 Proc.

Davon sind operirt	7
Nicht operirt	2
Von den operirten starben	3
Wurden geheilt	4

Die nicht operirten starben alle.

Die Procente der Mortalität sind demnach:

Gesammtmortalität 55,5 Proc.

Mortalität der nicht operirten Fälle 100 Proc.

Günstigere Zahlenverhältnisse bieten sich jedoch, wenn man die Procente der operirten, welche gestorben sind, mit denen durch Operation geheilten vergleicht.

Es ist die Mortalität der operirt gestorbenen 42 Proc., der geheilten somit 58 Proc.

Diesen Procentsätzen gegenüber hat Maydl eine Gesammtmortalität der subphrenischen Abscesse nach Perityphlitis von 56 Proc., dagegen eine Mortalität von 35,7 Proc. der operirten Fälle gefunden.

Die anatomischen Verhältnisse sind in letzter Zeit genau erforscht worden. Insbesondere sind es die schon oben erwähnten Autoren Maydl und Sachs gewesen, die hierin Klarheit geschaffen haben. Indessen glaube ich doch auf Eigenthümlichkeiten dieser Verhältnisse hinweisen zu können, die ich sonst wenig betont finde, und die doch gerade hinsichtlich der anatomischen Entwicklung der subphrenischen Abscesse Aufklärung geben.

Zunächst kann als Ausgangspunkt für einen subphrenischen Abscess selbstverständlich nur die Appendicitis mit Abscessbildung in Frage kommen, deren Verlauf von vornherein sich schon als ein sehr schwerer charakterisirt. Appendicitiden, bei denen sich rasch eine völlige Abkapselung des Exsudates bildet, sind so gut wie nie von subphrenischem Abscess gefolgt.

Wichtig erscheint mir nun bei diesen schweren Formen von Appendicitis die Lage des Appendix und der mit demselben in Verbindung stehende Abscess.

In 6 der Fälle wurde der erkrankte Wurmfortsatz nach oben geschlagen gefunden; er befand sich meist mit dem verlagerten Coecum in unmittelbarer Nähe der Leber; hier hatte sich auch entsprechend zunächst der appendicitische Abscess gebildet. Es kann nicht zufällig sein, dass sich bei Appendicitis, die durch subphrenischen Abscess complicirt ist, diese Lageanomalie des Appendix vorfindet. Der Weg, den der Entzündungsprocess in seiner Propagation nach dem Zwerchfell zu machen muss, ist dadurch wesentlich abgekürzt, während gleichzeitig für die Ausbreitung des Eiters nach oben sehr günstige anatomische Verhältnisse vorhanden sind insofern, als der Wurmfortsatz sicher oberhalb der Linie des Beckeneingangs sich befindet, welche durch den medialen Rand des Psoas dargestellt wird, eine Lage, die Sachs als disponirend für die Ent-

wicklung des appendicitischen Abscesses nach oben ansieht. Sachs schreibt darüber:

„Der mediale Rand des Psoas bildet eine Strecke weit eine Art Grenzscheide, von der aus er zum kleinen Becken steil abfällt, während sich dem genannten Muskel entlang nach oben eine sanft abfallende schiefe Ebene bildet, welche sich hinter Nieren und Leber vorbei zur Unterfläche des Zwerchfelles resp. höher hinauf bis in die von den Rippen gebildeten zu beiden Seiten der Wirbelsäule liegenden Thoraxaushöhlungen erstreckt."

Höchst selten ist es ja der Fall, dass eine Continuität zwischen subphrenischem und appendicitischem Abscess nicht festgestellt werden kann.

In all diesen Fällen unserer Abtheilung, die ad exitum kamen, konnte durch Section der Zusammenhang beider Abscesse nachgewiesen werden; in anderen Fällen bestätigte der Befund, den die Operation der Appendicitis brachte, jene Ansicht.

Dass diese Verlagerung des Wurmfortsatzes nach oben in der That ein wichtiger Factor ist für die Entstehung eines subphrenischen Abscesses, zeigt auch ein Fall aus der Klinik von Kocher, den Sachs (l. c.) veröffentlicht hat. Kocher fügte der Krankengeschichte folgende epikritische Bemerkung hinzu: „Höchst instructiver Fall von Perityphlitis mit raschem Exitus infolge Perforation eines subhepatischen (subphrenischen) Abscesses, der sich gebildet hat, da der Processus vermiformis ganz nach oben aufwärts geschlagen ist." Diese eigenthümliche anatomische Lage des Appendix giebt nun weiter auch an der Hand der Fälle wieder werthvolle Gesichtspunkte hinsichtlich der Frage, ob retro- oder intraperitoneale Entwicklung des Abscesses vorliegt.

Ich glaube hier in Uebereinstimmung mit Sachs zur Annahme berechtigt zu sein, dass in einer sehr grossen Anzahl von Fällen intraperitoneale Entwicklung des Abscesses vorkommt, im Gegensatz zu Maydl, der betont, dass die retroperitoneale Entwicklung bei Perityphlitis die gewöhnliche ist.

Er subsumirt allerdings unter den Begriff Perityphlitis auch Erkrankungen, die nicht vom Processus vermiformis, sondern vom Coecum ihren Ursprung nehmen. Nimmt man jedoch diese Fälle aus und rechnet unter die perityphlitischen nur solche, die durch Erkrankung des Processus vermiformis hervorgerufen sind, so zeigt sich, dass beide Entwicklungsarten des subphrenischen Abscesses vorkommen.

A priori ist anzunehmen, dass bei retroperitonealer Lage oder Fixation des Appendix durch Adhäsionen an die hintere Bauchwand sich leichter retroperitoneale Abscesse entwickeln, bei intraperitonealer Lage auch ein intraperitonealer Abscess.

Prüft man in dieser Hinsicht die Entwicklung der Abscesse vorliegender Fälle, so ist dieselbe sicher intraperitoneal bei Fall 1, 3, 4, 5 und 8, Fall 7 ist mit grösster Wahrscheinlichkeit als ein intraperitonealer anzusehen. Nur Fall 2 und 9 lassen sich nicht genau rubriciren; ich will daher diese ausser Betracht lassen. Diesen Fällen gegenüber ist Fall 6 der einzige, wo unzweifelhaft retroperitoneale Entwicklung des Abscesses vorliegt. Selbstverständlich können ja nur diejenigen Fälle genau Aufschluss geben, die zur Section gekommen sind. Es hat somit weitaus die Mehrzahl unserer Fälle intraperitoneale Entwicklung. Die Lage des Appendix war nun bei diesen intraperitonealen Abscessen folgende:

In Fall 1 lag der entzündete Wurmfortsatz hinter dem frei beweglichen Coecum und Colon ascendens und berührte mit seiner Spitze die Fläche des nach abwärts gedrängten rechten Leberlappens; er war hier mit demselben fest verwachsen und seine Lösung führte auf einen Eitergang, der sich continuirlich an der vorderen Leberfläche bis zur Leberkuppe erstreckte.

Im Falle 3 war die Spitze des nach oben geschlagenen Processus vermiformis mit dem Colon ascendens verwachsen, die Flexura coli dext. mit der Unterfläche der Leber adhärent, auch hier zeigen die Adhäsionen offenbar den Weg, den der Entzündungsprocess in seinem Fortschreiten nach oben genommen hatte. Denn beim Lösen des Colon von der Leber und dem Peritoneum quoll von oben herabkommend etwas Eiter hervor.

Analoge Verhältnisse finden sich bei Fall 4. Hier lag das Coecum mit der Abgangsstelle des Processus vermiformis in Adhäsionen eingebettet, dicht unterhalb der Leber. Die gangränöse Kuppe war bei der Operation entfernt worden; sie ragte frei in den appendicitischen Abscess hinein.

In Fall 8 wurde der Wurmfortsatz in einer nach oben von der Leber, lateral von der Bauchwand, unten und medial vom Coecum begrenzten Abscesshöhle gefunden, vollständig hinaufgeschlagen unter die Leber.

Bei Fall 5 war der Wurmfortsatz ebenfalls nach oben gegen die Leber geschlagen; er war nur durch zarte, offenbar frische Adhäsionen an die rückwärtige Bauchwand fixirt. Vergegenwärtigt man

sich jetzt noch die Art und Weise, wie der perityphlitische Abscess sich bildet.

Nach Sonnenburg (Pathologie und Therapie der Perityphlitis) erfolgt in der Regel die Perforation des Wurmfortsatzns in die präformirten, abkapselnden Adhäsionen. „Es bildet sich zunächst eine circumscripte eitrige Peritonitis um den perforirten Appendix. Diese anfangs sehr zarten Membranen dehnen sich unter dem Druck des Eiters aus: die Abscesshöhle ist gebildet. Sie vergrössert sich, indem der entzündliche Reiz der Aussenfläche der Pseudomembranen weitere Verwachsungen erzeugt und die Innenfläche der eitrigen Einschmelzung anheimfällt."

Liegt nun der Processus vermiformis von Darmschlingen umgeben, wie es bei normaler Lage derselben der Fall ist, so werden dieselben sich verkleben, zwischen denselben bilden sich Adhäsionen, welche einer weiteren Propagation des Eiters hinderlich sind und die Erkrankung in der Ileocoecalgegend localisirt erhalten. Liegt aber der Appendix in der Höhe der Leber, oder ist er schon mit derselben durch Adhäsionen verbunden, so sind keine so günstige Bedingungen zur Bildung einer abgeschlossenen Abscesshöhle vorhanden; sie wird meistens subhepatisch. Unter der Leber aber kann sich die Abkapselung des Exsudats doch nur schwierig bilden; die breite Fläche der Leber gestattet leicht die Ausbreitung des Eiters, während die respiratorische Verschiebung der Leber diese noch fördert und die raschere Bildung von Adhäsionen hindert.

Somit wird die auffallende Erscheinung, wie nach der Entzündung eines Organes, das normaler Weise doch entfernt vom Zwerchfell sich befindet, sich ein subphrenischer Abscess entwickelt, leichter erklärlich.

Nach den Befunden der vorliegenden Fälle ist man aber auch zu dem Schlusse berechtigt, dass die anatomische Entwicklung des subphrenischen Abscesses abhängt von der des appendicitischen Abscesses, d. h. es wird in der Regel bei intraperitonealer Lage des letzteren die Entwicklung des subphrenischen Abscesses ebenfalls intraperitoneal sein.

Dem entsprechend findet man vorwiegend extraperitoneale Entwicklung, wenn der Processus vermiformis fest mit der hinteren Bauchwand verbunden ist, sei es, dass er von vornherein extraperitoneal liegt oder aber bei ursprünglich intraperitonealer Lage durch voraufgegangene Entzündungsprocesse infolge Adhäsionen mit der hinteren Bauchwand verwachsen ist. Der Fall 6 bietet hierfür ein instructives Beispiel.

Der Processus vermiformis war hier fast in ganzer Ausdehnung mit der hinteren Bauchwand verlöthet; von ihm aus erstreckte sich die Eiterung retroperitoneal zum Zwerchfell. In anderer markanter Weise unterschied sich dieser Abscess noch von dem intraperitonealen; er reichte viel weniger unter das Zwerchfell als die intraperitonealen. Während diese sich auch auf die obere und vordere Fläche der Leber ausbreiteten, erstreckt sich jener nur der hinteren Fläche der Leber entlang; die Zwerchfellkuppe und die vordere Leberfläche waren vollkommen frei. Es konnte somit in diesem Fall wieder die Beobachtung von Sachs (l. c.) bestätigt werden, dass ein retroperitoneal sich entwickelnder Abscess oft nicht so weit in das Subphrenium reicht, wie der intraperitoneale, dass er mehr eine hoch hinaufreichende retroperitoneale Eiterung vorstellt, als einen eigentlichen subphrenischen Abscess.

Von den 9 Fällen sind 6 mit rechtsseitigem Pyothorax complicirt. Nur in dem Fall 4 konnte die Entstehung desselben durch Zwerchfell-Perforation nachgewiesen werden. Es fand sich ein thalergrosser Defect im Zwerchfell nahe der Kuppe.

Dieser Fall spricht somit für die Richtigkeit des von Sachs aufgestellten Gesetzes, dass der intraperitoneale Abscess das Zwerchfell an der Kuppe durchbricht.

Von den übrigen konnte ein Durchbruch des Zwerchfells nicht festgestellt werden. In dem Falle 1 wird im Sectionsprotokoll noch betont, dass eine Verbindung zwischen Pleuraempyem und Eiterherd an der vorderen Leberfläche nicht nachweisbar war. Es sind daher diese Fälle von Empyem als fortgeleitete anfzufassen.

In 2 Fällen (3 u. 8) fand sich eine trockene fibrinöse Pleuritis der Lungenbasis und des Zwerchfells.

Ein acutes Einsetzen der Symptome war in den meisten Fällen nicht vorhanden. Anfangs trat der Symptomencomplex der Appendicitis in den Vordergrund; die Kranken fühlten sich, nachdem die Appendicitis operirt, in der Regel besser.

Sehr früh, beinahe gleichzeitig mit der Appendicitis machten sich auch die Zeichen eines subphrenischen Abscesses in Fall 1 bemerkbar.

Es verflossen bis zum Auftreten charakteristischer Symptome

in	Fall	2	etwa	37	Tage,
„	„	3	„	25	„
„	„	4	„	8	„
„	„	5	„	16	„
„	„	6	„	13	„

in Fall 7 etwa 14 Tage,
„ „ 8 „ 10 „

nach Beginn der Appendicitis.

Auffallend latent ist der Verlauf in Fall 9. Zwar hatte der Patient auch nach der völligen Ausheilung seiner Appendicitis und des rechtsseitigen Pleuraempyems noch Schmerzen in der rechten Brustseite; aber erst nach einem halben Jahr machte eine Exacerbation das Vorhandensein eines subphrenischen Abscesses manifest. Während dieses halben Jahres fühlte sich Patient im übrigen, abgesehen von Schmerzen in der rechten Brustseite, ganz wohl, konnte stärkere körperliche Anstrengungen gut ertragen.

Das abendliche Ansteigen der Temperatur, der remittirende Charakter des Fiebers, nachdem die Operation der Appendicitis zuerst vorübergehenden Zurückgang der Temperatur bis zur Norm gebracht hatte, wies zuerst auf das Vorhandensein eines noch in der Tiefe sitzenden Abscesses hin. Die subjectiven Beschwerden waren anfangs gering.

Die Patienten klagten über Schmerzen in der rechten Brustseite und rechtem Hypochondrium.

Die von Sachs (l. c.) als charakteristisch bezeichneten nach dem rechten Schulterblatt ausstrahlenden Schmerzen waren nur in einem Falle vorhanden, während in Fall 8, als noch das Bild der Appendicitis dominirte, also ganz im Beginne der Erkrankung, Schmerzen, die sich nach der rechten Schulter, und im Fall 2 auch nach dem rechten Arm hinzogen, bestanden. Singultus, den Sachs beobachtet hat, war nicht vorhanden, dagegen öfters hartnäckiges Erbrechen, besonders im Fall 3, wo auch schon nach geringer Menge Nahrung dasselbe eintrat bei vollkommenem Fehlen allgemeiner peritonitischer Erscheinungen.

In dem Fall 6, bei dem sich der Abscess extraperitoneal entwickelte, zeigte ein collaterales Oedem in der Lumbalgegend, das sich vom unteren Schulterblattwinkel bis fast zur Crista ossis ilei rechts erstreckte, einen in der Tiefe verlaufenden entzündlichen Process an, analog dem Oedem, wie es sich über Phlegmonen bildet; ich lege daher mit Sachs diesem collateralen Oedem eine wichtige diagnostische Bedeutung bei.

Auffallend war in diesem Falle auch die ausserordentlich starke sulzige Durchtränkung des präperitonealen Gewebes, wie sie sich bei dem Flankenschnitt zur Freilegung des appendicitischen Abscesses zeigte. Sie wies damals schon auf eine extraperitoneale Lage desselben hin.

Im übrigen ist die Symptomatologie der subphrenischen Abscesse ja so ausführlich in den Monographien von Maydl nnd Sachs beschrieben, dass ich auf dieselbe, um Wiederholungen zu vermeiden, verweisen kann.

Von grossem Werth ist selbstverständlich die Aspiration von Eiter durch Probepunction, besonders dann, wenn derselbe erst in beträchtlicher Tiefe gefunden wird. Sie hat unter Umständen wichtigere diagnostische Bedeutung als die Befunde der Percussion und Auscultation. Das zeigte sich besonders im Fall 6; hier war die Dämpfung rechts hinten bis zum unteren Scapulawinkel fortgeschritten, sie hatte tympanitischen Beiklang, sodass die Zeichen eines gashaltigen Abscesses vorhanden waren. Trotzdem ergab die Punction erst im 11. Intercostalraum Eiter. Die so hoch hinaufreichende Dämpfung war eben mitbedingt durch das erwähnte bedeutende collaterale Oedem. Auscultatorisch war über dieser Parthie nur leicht abgeschwächtes Vesiculärathmen, keine pleuritischen Reibgeräusche zu hören.

Hinsichtlich der Differentialdiagnose zwischen einfachen subphrenischem Abscess und Empyem der Brusthöhle möchte ich noch auf das Fehlen von sonstigen Entzündungserscheinungen der Pleura trotz der Dämpfung über den unteren Lungenparthien im Anfangsstadium bei den vorliegenden Fällen hinweisen, Eigenthümlichkeiten in der Symptomatologie der subphrenischen Abscesse, auf welche schon A. Fränkel treffend hingewiesen hat.

Als Art des chirurgischen Eingriffs kommt für gewöhnlich die breite Incision oder die Rippenresection in Frage. Die positive Probepunction giebt dabei den Ort an, wo operirt werden muss. Feste Regeln lassen sich darüber nicht aufstellen; jeder Fall muss individuell behandelt werden. In einem Theil der Fälle fand sich der günstige Umstand, dass das Zwerchfell sich an den Thorax fest angelegt hatte, sodass eine Eröffnung des Pleuraraums bei der des subphrenischen Abscesses nicht stattfand; in einem anderen konnte die Incision des Abscesses so tief gemacht werden, dass die Eröffnung des Pleuraraums gar nicht in Frage kam. Diesen operativ günstigen Fällen gegenüber musste in Fall 6 der intacte Pleuraraum traversirt werden. Bei der Section fand sich ein Pyopneumothorax derselben Seite. Man kann sich nicht der Ansicht verschliessen, dass diese neue Complication den ungünstigen Ausgang beschleunigt hat.

Die Ansicht von Beck (v. Langenbeck's Archiv B. 52 Heft 3), dass durch den intacten Pleuraraum ohne Bedenken auf den sub-

phrenischen Abscess losgegangen werden dürfe, ist daher, wie dieser Fall lehrt, nicht ohne weiteres zu acceptiren.

Um einen artificiellen Pneumothorax zu vermeiden und der Möglichkeit einer Pleurainfection vorzubeugen, wurde in Fall 8 die Punction des Abscesses mit nachfolgender Heberdrainage angewendet. Ein abschliessendes Urtheil über die Vorzüge dieser Methode kann hier nicht gefällt werden, da ja in diesem Falle noch universelle Peritonitis vorhanden war, der doch die Hauptschuld am Exitus letalis dieses Falles zuzumessen ist.

Doch sei hier betont, dass die Ableitung des Secretes eine gute und zufriedenstellende war.

Es würde sich daher die Anwendung dieser Methode zu Beginn empfehlen; ein chirurgischer Eingriff wie Incision oder Rippenresection könnte folgen, falls die Drainage sich doch nicht als genügend erweist, und Retention des Secretes vorhanden wäre.

Die Gefahr eines Pneumothorax ist ja dann auch nicht mehr so leicht möglich, da ja dann, wie auch die Fälle zeigen, die bei längerem Bestehen des subphrenischen Abscesses secundär auftretende fibrinöse Pleuritis des Diaphragma und der Lungenbasis den Sinus phrenico-costalis zur Verödung bringt.

Die Nachbehandlung der subphrenischen Abscesse ist eine sehr einfache. Wir unterlassen immer die Ausspülungen der Abscesshöhle. Durch Drainirung wird für gehörigen Abschluss der Secrete gesorgt; die Abscesshöhle verkleinert sich dabei rasch und die Patienten erholen sich in relativ kurzer Zeit.

Es mag auffallend erscheinen, dass bei einer so grossen Anzahl von Erkrankungen des Wurmfortsatzes (600 resp. 350 Fälle) im Ganzen nur 9 Fälle von subphrenischen Abscessen zur Beobachtung kamen. Man dürfte nicht fehl gehen, diesen Umstand in Verbindung mit der hierorts üblichen radicalen und — fügen wir hinzu — relativ frühzeitigen operativen Behandlung der eitrigen Appendicitis besonders in Fällen hochliegender Abscesse in Zusammenhang zu bringen, sowie in der Art der Nachbehandlung durch umfangreiche Tamponade. Unzweifelhaft spielt darnach die Prophylaxe eine grosse Rolle.

Zum Schlusse möchte ich nicht verfehlen meinem hochverehrten Chef, Herrn Geheimrath Prof. Dr. Sonnenburg meinen verbindlichsten Dank für die Anregung, die er mir zu dieser Arbeit gegeben, auszusprechen.

Krankengeschichten.

Fall 1 und 2 bereits veröffentlicht in Sonnenburg, Pathologie u. Therapie der Perityphlitis, 3. Aufl. S. 261 Fall Nr. 136 und S. 264 Nr. 138.

Fall 3. H., O., 23 Jahre alt, aufgenommen ins Krankenhaus Moabit am 5. November 1897, gestorben den 12. Dezember 1897.

Anammese. Am 1. November abends erkrankte er an Uebelkeit, Magendruck. Patient hatte erhebliche Leibschmerzen, welche sich hauptsächlich in der Nabelgegend und in der Ileocoecalgegend localisirten. Patient hatte auch Aufstossen und erbrach schleimige Massen. Am 2. November wurde ihm Ricinusöl verordnet, worauf jedoch kein Stuhlgang erfolgte. Keine Urinbeschwerden. Am 3. und 4. November klagte Patient mehrere Male über Schüttelfrost. Er hustet seit einigen Tagen und hatte geringen, nicht blutigen Auswurf.

Befund und Symptome vor der Operation: Patient ist ein kräftiger, muskulöser, junger Mann. Gesichtsausdruck matt, schwer leidend. Gesichtsfarbe eigenthümlich fahl, ins Graue spielend. Herztöne rein. Lungen geben keinen krankhaften Befund, nur dass in den abhängigsten Theilen rechts vereinzelte Rasselgeräusche hörbar sind. Nieren ohne Besonderheiten. Temperatur 38°. Puls 92—96, voll und regelmässig. Zunge leidlich feucht, etwas belegt. Milzdämpfung nicht vergrössert. Milz nicht palpabel. Die Klagen des Patienten sind: Schmerzen im rechten Unterbauch, vom Beckenrand bis zum Nabel hinreichend. Der Leib ist flach, weich, leicht eindrückbar. Links ist etwas Gurren von vorliegenden Därmen zu fühlen. Peristaltik ist nicht sichtbar, Winde gehen nicht ab. In der rechten Unterbauchgegend ist ausser einer Schmerzhaftigkeit bei Berührung nichts Krankhaftes wahrzunehmen. Keine Resistenz, keine Dämpfung erheblichen Grades, Nierengegend frei von Schmerzen, Lebergrenzen normal. Trotz des geringen positiven Befundes macht Patient schwerkranken septischen Eindruck.

Therapie: Bettruhe, Eisblase auf dem rechten Unterbauch, Morphium subcutan.

6. November. Patient soll nachts stark gehustet haben. Zweimal Schüttelfrost, jedoch keine Temperatursteigerung danach. Schmerzen unverändert, Krankheitsbild und objectiver Befund wie gestern.

Therapie: Feuchter Umschlag. Morgens Einlauf, kommt ohne Kothmassen wieder zurück, zugleich Morph. mur. subcutan.

7. November. Temperaturanstieg auf 39°, Puls dabei 92—96. Schmerzen im Leib rechts unverändert, links auch leichte Empfindlichkeit.

10. November. Heut zum ersten Male eigentliches Sputum mässig rubiginös, enthält Fränkel'sche Pneumococcen. Objectiv heut Dämpfung rechts hinten bis zum 7. Brustwirbel, darüber Knisterrasseln.

12. November. Erhöhte Schmerzhaftigkeit rechts; dicht unter dem Rippenbogen ist eine rundliche, hühnereigrosse Resistenz zu fühlen, deren Berührung besonders schmerzhaft ist. Temperatur morgens 37,4°, abends 38,6°. Urin frei von Eiweiss.

15. November. Geringe Mengen Indican im Urin. Abendtemperatur immer noch über 38°. Puls 96—100 kräftig, etwas dikrot. Auf den Lungen ist objectiv nichts mehr nachzuweisen. Vorn sehr gute respiratorische Verschiebbarkeit Bedeutende Schmerzen in der Ileocoecalgegend, daselbst heut zum ersten Male eine undeutliche, am Darmbein dicht anliegende rundlich ovale Resistenz. Ueber derselben leicht gedämpfte

Tympanie, Milz nicht fühlbar, keine Vergrösserung der Milzdämpfung, Zunge feucht, Leib weich und flach. Ord. Calomel.

16. November. Resistenz in der Ileocoecalgegend deutlicher als gestern, reicht über den äusseren Rectusrand und nach oben bis über die Spina ant. sup. um 3 cm hinaus. Patient macht einen ungünstigen Eindruck. Tiefliegende Augen, eingefallene Wangen, grosse Schmerzen. Puls noch leidlich 92. Vor der Operation Einlauf, danach Stuhlgang; daher:

Operation in Chloroformnarkose. Flankenschnitt, Durchtrennung der Musculatur und Fascie.

Vorliegt Peritoneum. Dasselbe ist zart. Unter ihm sind Därme sichtbar und median von der Umschlagsfalte ist unter denselben die Resistenz fühlbar. Das Peritoneum wird eröffnet, eine Freilegung der Umschlagsfalte ist nicht möglich. Im Operationsfeld liegt das Coecum. Es wird nach der Mittellinie hin verschoben und stumpf lateral und hinter ihm ein über mannesfaustgrosser Abscess eröffnet; derselbe reicht nach oben zur Leber, medianwärts bis fast zur Mittellinie hin und hat einen Ausläufer zur Blase zu. Umstopfung der Därme mit Jodoformgazestreifen. Nach dem Wurmfortsatz wird nicht gesucht. Tamponade mit Jodoformgaze in einer Silbergaze-Schürze. Verlauf: Abends hat Patient Wasser gelassen. Temperatur 39°. Puls 96. Leib weich, nicht schmerzhaft. Flatus gehen nicht ab. Zunge feucht. Ein Mal Erbrechen.

17. November. Temperatur 37,3°. Puls 92, leidlich kräftig. Morgens ein Mal Erbrechen. Leib weich, nicht schmerzhaft. Zunge feucht. Wechsel der äusseren Verbandschichten, Abends Temperatur 38,5°. Puls 96. Mehrmals Erbrechen. Leib weich, nicht schmerzhaft. Zunge feucht. Wegen Flatulenz Glycerinklystier.

18. November. Morgens 37,6°, Mittags 37,4°, Abends 37,7°. Puls stets 96. Leib weich, nirgends schmerzhaft.

19. November. Morgens 37°, Abends 38,5°. Puls zwischen 92 und 100, leidlich kräftig. Morgens ein Mal Erbrechen, Verbandwechsel, Leib weich, unempfindlich. Bei Entfernung der Streifen aus der Schürze stürzen hinter dem Tampon etwa 4 Esslöffel sehr übelriechenden Eiters hervor. Vorsichtiges Austupfen. Neue Tamponade. Urin frei von fremden Bestandtheilen.

20. November. Temperatur Morgens 38,2°, Abends 37,8°, Puls 92—96, ziemlich kräftig. Entfernung der Schürze, hinter derselben ziemlich viel Eiter angesammelt; derselbe kommt aus einem zur Leber führenden Gang. Tamponade dieses Ganges mit einem Jodoformstreifen. Darauf neue Tamponade der Höhle in einer Silbergazeschürze. Der Streifen zum Peritoneum wird fortgelassen. Wohlbefinden bis auf einmaliges Erbrechen. Leib weich.

22. November. Patient klagt über Schmerzen am rechten Rippenbogen. Objectiv nichts nachweisbar. Temperatur und Puls siehe Curve. Puls leidlich kräftig. Verbandwechsel in bisheriger Art. Sehr starke Secretion. Gegen Abend Schüttelfrost, danach 39,2°.

23. November. Am rechten Rippenbogen, nahe dem Proc. xiphoid. ist eine leichte Vorwölbung zu sehen. Von 7. rechter Rippe ab Dämpfung. Leber nicht unerheblich nach unten verschoben. Patient macht

einen ungünstigen Eindruck. Probepunction vorn zwischen 6. und 7. Rippe negativ.

24. November. Mittags Schüttelfrost, darnach 39,3°, Puls ziemlich kräftig, Verbandwechsel wie oben. Einlauf, Stuhlgang.

25. November. Wiederholt Erbrechen, daher Magenausspülung. Rechts hinten unten handbreite Zone gedämpfter Tympanie. Vorn Dämpfung von der 7. Rippe rechts abwärts. Leber überragt etwa querfingerbreit den Rippenbogen. Vorwölbung am medialen Rand des rechten Rippenbogens immer noch sichtbar. Nachmittags starker Schweiss. Darnach Temperaturabfall, Puls leidlich, Zunge feucht, Leib weich, nicht empfindlich. Kein Albumen.

26. November. Morgens Schüttelfrost, darnach 39°. Nachmittags 37,1°. Abends 38,°. Puls ist recht schwach, einmal Erbrechen. Verbandwechsel, objectiv keine Veränderung.

27. November. Verbandwechsel. Kein Erbrechen mehr. Die Vorwölbung am rechten Rippenbogen besteht noch. Puls leidlich kräftig. Zunge feucht.

29. November. Die Vorwölbung am rechten Rippenbogen wird deutlicher. Probepunction daselbst, sowie im 8. Intercostalraum in der Mammillarlinie negativ. In den unteren Partheien des Thorax von der 5. bis 7. Rippe hat der Percussionsschall einen eigenthümlichen tympanitischen Beiklang, so dass Gasansammlung über dem vermutheten subphrenischen Abscess angenommen wird. Athemgeräusch und Stimmfremitus in normaler Weise vorhanden. Verbandwechsel. Die Wunde sieht schlaff und trocken aus.

30. November. Subjectives Befinden unverändert. Gestern Abend Temperatur über 39°. Heute früh fieberfrei. Ueber der rechten Lunge unten leises pleuritisches Schaben. Keine Dämpfung. Stimmfremitus erhalten. Pericard frei. Untere Lungengrenze am oberen Rand der 7. Rippe. Urin frei von Eiweiss. Verbandwechsel. Abends Einreibung 3 g Credé'scher Silbersalbe am linken Oberschenkel.

1. December. Beim Verbandwechsel ziemlich starke Blutung aus dem Gang zur Leber. Patient leidlich kräftig.

7. December. Patient ist bei täglichen fieberhaften Abendtemperaturen sehr stark abgemagert und sieht in hohem Grade verfallen aus. Puls abends 148, morgens 100—116. Im Urin kein Eiweiss. Mässig starker Auswurf. In demselben Fränkel'sche Diplokokken, aber keine Tuberkelbacillen. Die Lungen-Lebergrenze steht am unteren Rand der 6. Rippe. Am rechten Rippenbogen besteht die Vorwölbung mit geringer Dämpfung fort. Die Wunde ist feucht-trocken und zeigt in dem noch immer bestehenden Gange zur Leber eine grosse Tendenz zur Blutung. Der Leib ist eingefallen, nirgends schmerzhaft. Unterhalb des l. Lig. Pouparti nach aussen von den Gefässen befindet sich eine rundliche, halbhühnereigrosse Anschwellung ohne Fluctuation (Drüsen). Die bis heute fortgesetzte tägliche Behandlung mit 3 g Silbersalbe ist ohne sichtlichen Erfolg geblieben. Nahrungsaufnahme gering. Decubitus am Steissbein. Blutuntersuchung negativ.

9. December. Silberbehandlung wegen völliger Wirkungslosigkeit abgebrochen. Fortschreitende Prostration. Wiederholte Punction in der

Höhe des Zwerchfelles negativ. Grosser Decubitus. Abendtemperaturen stets fieberhaft. Puls ca. 120.

12. December. Unter fortschreitendem Kräfteverfall Exitus. Die Fiebercurve weist abendliche Steigerungen stets über 38° auf. Puls zwischen 120 und 132. Dabei häufiges Erbrechen. Auch bis zuletzt vorgenommene Probepunctionen waren negativ. Im Urin viel Sediment, kein Eiweiss, keine Cylinder. Wunde septisch, trocken aussehend, dabei in der Tiefe zu Blutungen neigend.

Sectionsbefund. Bauchhöhle. Das Netz bedeckt die Dünndarmschlingen; Peritoneum etwas mattglänzend. Dünndarmschlingen überall frei ohne Adhäsionen, in der Bauchhöhle keine freie Flüssigkeit. Colon ascendens und Coecum mit dem Peritoneum parietale flächenhaft adhärent; Flexura coli dextr. mit der Unterfläche des rechten Leberlappens; Processus vermiformis regenwurmdick, ca. 8 cm lang. Schleimhaut desselben nicht verdickt, von zähem Schleim bedeckt, an der Spitze des Processus vermiformis, wo die Adhäsionen mit dem Colon ascendens schwartig geworden sind, ist die Schleimhaut blass, etwas narbig zusammengezogen; eine frische Perforation ist hier nicht nachzuweisen. Keine Kothsteine. Beim Lösen des Colon von der Leber und Peritoneum parietale quillt von oben herabkommend etwas Eiter hervor. Schleimhaut des Dünndarms und Dickdarm nirgends krankhaft verändert. Valvulae Bauhini desgleichen. Magen contrahirt, Schleimhaut etwas faltig, einzelne Ecchimosen; im Magen geringe Mengen bräunlichen, schleimigen Inhaltes. Leber stark vergrössert, an der oberen Fläche, etwas nach hinten, eine ca. handtellergrosse, mit einer Fibrin-Membran bedeckte Stelle; Peritoneum des Zwerchfelles an der correspondirenden Stelle ebenfalls mit einer Fibrin-Membran bedeckt. Die Schnittfläche der Leber zeigt fast in ganzer Ausdehnung von erbsen- bis wallnussgrosse eitrige Herde, dazwischen noch kleine Inseln von Lebergewebe; auf Druck auf die Leber quillt aus dem Ostium der Pfortader reichlich gelblicher Eiter hervor, diese eitrige Verstopfung der Pfortader setzt sich bis in ihre Wurzeln im Mesenterium fort. In der Gallenblase extra 2 Esslöffel einer klaren, gelblichgrünen Flüssigkeit; an den Gallengängen nichts Krankhaftes. In den übrigen Organen nichts Besonderes. Rechte Lunge hinten und unten und seitlich mit der Pleura costalis adhärent; keine freie Flüssigkeit in der Pleurahöhle, mit der Pleura diaphragmatica bestehen derbere Adhäsionen; sonst in den Lungen nichts Besonderes. Am Hilus mehrere verkalkte Drüsen, linke Lunge frei.

Fall 4. K., E., 53 Jahre alt, aufgenommen ins Krankenhaus Moabit am 11. October 1897, gestorben am 3. November 1897.

Anamnese: Patientin fühlt sich seit 7. October ganz wohl. Am 8. October erkrankte sie plötzlich unter heftigen Schmerzen in der rechten Unterbauchgegend und Erbrechen, Frostgefühl. Der Stuhlgang, der bisher ziemlich regelmässig war, jedoch von Zeit zu Zeit nur durch Medicamente erfolgte, blieb aus; bis jetzt ist er nicht mehr erfolgt, trotz Einlauf und Ricinusöl. Die Schmerzen nahmen bis jetzt immer mehr zu. Am Tage der Aufnahme mehrmals Erbrechen, welches nach Magenausspülung aufhört.

Befund und Symptome vor der Operation: Gutgenährte, kräftig gebaute Frau. Herz und Lungen normal. Abdomen etwas meteoristisch aufgetrieben; Palpation infolge starker Spannung der Bauchdecken sehr schwierig. Ileocoecalgegend druckempfindlich; daselbst auch eine diffuse Resistenz zu fühlen, deren genaue Begrenzung ohne Narcose nicht mit Sicherheit festzustellen ist. Flatus gehen nicht ab; ebenso hat bis jetzt weder Ricinus, noch hoher Oeleinlauf gewirkt. Temperatur 39,5°. Puls 120, leidlich kräftig.

12. October. Befinden ohne wesentliche Veränderung; Erbrechen und Brechneigung haben aufgehört; kein Stuhlgang durch Einlauf zu erzielen; Flatus gehen nicht ab.

Operation in Aether-Narcose. 12. October. Typischer Flankenschnitt mit mässiger Hautverziehung. Weichtheile sehr wenig, nur am oberen Pol der Wunde etwas sulzig infiltrirt; nach Durchtrennung der Muskulatur zeigt sich das Peritoneum nicht verdickt, eine Resistenz in der Gegend des Coecums lässt sich nicht fühlen. Das Peritoneum wird nunmehr eröffnet. Das unmittelbar vorliegende Darmstück ist Dickdarm, über demselben und vor ihm Netz; im unteren Pol wölben sich Darmschlingen mit glänzender Serosa vor. (Hier ist auch die freie Bauchhöhle eröffnet.) Beim weiteren vorsichtigen Hervorziehen des Dickdarmes am oberen Pol der Wunde zeigen sich nun die ersten Anfänge eines Entzündungsprocesses, indem hier die Serosa des Dickdarms matt glänzt, weisslichen Belag zeigt. Beim weiteren Verfolgen dieser Stelle nach aufwärts wird eine Abscesshöhle eröffnet, aus der ca. 3 Löffel äusserst stinkenden Eiters hervorquellen; infolge dessen wird die temporäre Tamponade des unteren Wundwinkels ausgeführt, so, dass in dieser Richtung die Bauchhöhle abgeschlossen ist. Es zeigt sich nun, dass in die oben erwähnte Abscesshöhle der vollständig gangränöse Wurmfortsatz mit seiner Kuppe hineinragt. Beim Fassen desselben mit der Kornzange reisst die Kuppe ab; der übrige Theil des Wurmfortsatzes kann infolge seiner ausserordentlichen Brüchigkeit nur in Fetzen entfernt werden. Im Eiter Bact. Coli, Streptokokken und Staphylokokken. Es folgt feste Tamponade der Wunde in 2 Schürzen, die eine für die Abscesshöhle und eine besondere in den unteren Pol der Wunde für die freie Bauchhöhle. Verband.

Verlauf: 13. October. Patientin befindet sich etwas wohler. Kein Erbrechen mehr. Rechte Lunge zahlreiche bronchitische Geräusche. Ziemlich starker Meteorismus.

14. October. Verbandwechsel in der Schürze.

15. October. Rechts hinten unten 2 Querfinger breite Dämpfung mit abgeschwächtem Athmen. Temperatur bis 38°.

16. October. Nach vorübergehender Besserung in den letzten Tagen wieder stärkerer Meteorismus und hartnäckiges Erbrechen. Darauf Magenausspülung. Zweiter Verbandwechsel. Der Tampon zur Bauchhöhle ist trocken, derjenige der Abscesshöhle stark eitrig. Schürze bleibt liegen.

17. October. Wieder Magenausspülung wegen Erbrechen. Temperatur normal.

19. October. Temperatur normal. Keine Beschwerden seitens der Lungen. Dämpfung hat sich aufgehellt. Schmerzen im Abdomen haben

nachgegeben. Bis zum 22. October Wohlbefinden. Wunde sieht ausgezeichnet aus. Am 22. October abends 37,8° Temperatur. Patient klagt über Schmerzen in der Brust rechts. Daselbst wieder vermehrte Dämpfung und abgeschwächtes Athmen.

23. October. Temperatur bis 38,5°. Relatives Wohlbefinden. Dämpfung bis zum Scapulawinkel. Wunde granulirt gut. Urin ohne Albumen.

31. October. Temperatur dauernd über 38°. Rechts hinten unten bis zur Mitte der Scapula Dämpfung und abgeschwächtes Athemgeräusch. Probepunction negativ.

1. November. Nachts stark röchelndes Athmen, Cyanose. Rasseln über der ganzen vorderen Lunge. Temperaturabfall von 38,8° zu 36,4°. Puls 156. Camphorabenzoepulver. 2. November. Allgemeinbefinden: Zustand ad pejus verändert. Puls 156. Temperatur 37,2°. Cyanose, Athemnoth. Dämpfung über der vorderen Lunge bis per Spina scapulae absolut, weiter nach oben tympanitisch gedämpft. Vorn fast absolute Dämpfung mit tympanitischem Beiklang. Hinten abgeschwächtes Athmen mit bronchialem Hauch, vorn oben bronchiales Athmen. Pectoralfremitus hinten aufgehoben, vorn eher verstärkt.

3. November. Nachts grosse Unruhe, gegen Morgen Exitus letalis.

Sectionsbefund. Bauchhöhle. Peritoneum matt glänzend. In der Ileocoecalgegend hat der Dickdarm mit der Bauchwand Verwachsungen. Netz fettreich. Col. transvers. stark nach abwärts verlagert. Auch die Dünndarm-Schlingen in der Umgebung des Operationsfeldes sind mit dem Peritoneum parietale verwachsen. Zwischen Leber und vorderer Thoraxwand starke Verwachsungen. Beim Versuch, dieselben zu lösen, gelangt man in einen mit grünlich gelblichem Eiter und Fibrin gefüllten Abscess. Zwerchfell darüber thalergross perforirt. Perforation nahe der Kuppe. Das Coecum liegt mit der Abgangsstelle des Process. vermiformis in schiefrig verfärbte Adhäsionsmassen eingebettet, dicht unter der Leber. Der Process. vermiformis liegt unterhalb des subphrenischen Abscesses nicht innerhalb desselben. Er ist 3 cm lang, 2 cm sind offen. In diesem Lumen liegt ein $1\frac{1}{2}$ cm langer Kothstein. Der terminale Abschnitt, etwa 1 cm lang, ist obliterirt; die Einmündungsstelle in den Dickdarm zeigt keine Veränderungen, ebensowenig die Schleimhaut des Coecum.

Leber langgestreckt, etwas nach links verlagert. Der rechte Leberlappen ist an der Abscessstelle stark abgeplattet. Die Oberfläche daselbst mit dicken Fibrinmassen bedeckt. Uebrige Organe ohne Besonderheiten.

Brusthöhle. Linke Pleurahöhle leer. Die rechte Pleurahöhle ist gefüllt mit trüber, flockiger Flüssigkeit; auf der Pleura visceralis und parietalis Fibrinschwarten.

Herz ohne Besonderheiten. Rechte Lunge besonders im hintern Abschnitt bedeckt mit ziemlich dicken Fibrinmassen. Mittellappen weich, vollständig atelectatisch, Oberlappen splenisirt.

Fall 5. Berning, Eugen, 17 Jahre alt, aufgenommen am 17. Juni 1898. Operirt am 18. Juni 1898. Geheilt entlassen am 28. August 1898.

Anamnese. Patient ist stets gesund gewesen. Am 14. Juni will er sich verhoben haben. Unmittelbar darnach seien heftige Schmerzen

im Leib, besonders in der rechten Seite, aufgetreten. Am 15. Juni bettlägerig. 14. und 15. Juni wiederholtes Erbrechen. 16. und 17. Juni schwoll der Leib an und wurde colossal schmerzhaft bei der geringsten Berührung. Die Hauptschmerzen sassen nach wie vor rechts. Schmerzen beim Wasserlassen seit dem 16. Befund und Symptome bei der Aufnahme zur inneren Abteilung: Graciler junger Mann. Zunge belegt, feucht. Temperatur 38,5°. Puls 88. Leib stark aufgetrieben, colossal schmerzhaft, Hauptschmerzen in der Ileocoecalgegend so stark, dass von einer genauen Untersuchung Abstand genommen wird. Soweit nachzuweisen ist, besteht am Darmbeinkamm in der Höhe der Spin. ant. sup. eine Resistenzund anscheinend auch eine leichte Schallabschwächung daselbst.

18. Juni. Patient sieht vollkommen verfallen aus. Nase spitz, Zunge ziemlich trocken, Schmerzhaftigkeit des Leibes noch erhöht. Nachts Erbrechen. Temperatur 39°, Puls 120, klein fliegend. Patient wird zur Operation auf die chirurgische Abtheilung verlegt.

Operation in Chloroformnarcose. Typischer Schnitt, Durchtrennung der Musculatur. Untere Schichten sulzig durchtränkt. Desgleichen Fascie und Peritoneum. Eröffnung desselben an der Umschlagsfalte. Es fliessen reichliche Mengen einer trüben nicht riechenden, serösen Flüssigkeit aus. Die hevorquellenden Därme sind hochroth injicirt und nirgends untereinander verklebt. Der Wurmfortsatz ist zur Leber hinaufgeschlagen und nur durch ganz zarte Adhäsionen am rückwärtigen Peritonealüberzug fixirt. Er wird ohne Mühe herausluxirt (dabei Herausfallen eines linsengrossen Kothsteines) und nahe am Coecum, nach Unterbindung des ihm von unten zugehenden Mesenteriolums mit einem Seidenfaden angebunden und dann abgetragen. Schürzen-Tamponade.

Das Präparat ist 4 1/2 cm lang. An der Kuppe ist der im Uebrigen hochrothe Appendix in 1 1/2 cm langer Ausdehnung gelbgrünlich verfärbt und daselbst vollkommen morsch und brüchig. An dieser Stelle findet sich eine Perforation, durch welche der eben erwähnte Kothstein herausgetreten ist. Im Wurmfortsatz liegt noch ein zweiter, etwas kleinerer Kothstein. Im Exsudat der Bauchhöhle Bacterium coli mikroskopisch und culturell.

Verlauf. Nach der Operation Temperaturabfall. Leib anfänglich stark gespannt, wird vom 21. ab nach Stuhlgang etwas weicher. Darnach fortschreitende Besserung bis zum 25. Von hier an staffelförmiges Ansteigen der Temperatur bis auf 38,6°.

30. Juni. Percussion ergiebt heute über der rechten Lunge vom Schulterblattwinkel nach abwärts deutliche Dämpfung. Eine in der Scapularlinie im achten Intercostalraum vorgenommene Probepunction ergiebt ein blutiges, serofibrinöses Exsudat. Unter dem rechten Rippenbogen befindet sich eine deutliche Verwölbung, die percutorisch Dämpfung zeigt und bei der Palpation eine äusserst schmerzhafte, rundliche, über mannsfaustgrosse Resistenz aufweist. Leberdämpfung dadurch erheblich vergrössert, jedoch ist der scharfe Rand der Leber nicht zu fühlen.

Bei Operation in Chloroformnarcose. Incision vom Rippenbogen schräg nach aussen und abwärts. Musculatur stark sulzig durchtränkt. Nach Durchtrennung derselben wird ein riesiger, schätzungsweise einen

halben Liter übelriechenden Eiters enthaltender Abscess eröffnet, dessen Inhalt sich unter grossem Druck entleert. Der Boden des Abscesses wird von der Leber gebildet. Nach hinten reicht die Höhle bis in die hintere Axillarlinie. Tamponade. Allmählich staffelförmiger Abfall der Temperatur.

Wegen der grossen Tiefe der Wunde wird am 2. August zwischen 8. und 9. Rippe in der vorderen Axillarlinie eine Gegenincision gemacht unp ein Jodoformstreifen durchgeführt.

Unter Tamponade, feuchten Verbänden und Salzbädern vollkommene Ausheilung, so dass Patient am 29. August geheilt entlassen wird.

Fall 6. B., J., 57 Jahre alt, aufgenommen am 19. Juli 1899, gestorben am 2. August 1899.

Anamnese: Im Jahre 1866 und 1870 Gelenkrheumatismus, später Diphtherie. Im Jahre 1891 Magen- und Darmkatarrh, angeblich mit den gleichen Erscheinungen wie das jetzige Leiden; in der Zwischenzeit bis jetzt öfters Schmerzen im ganzen Leibe.

Am 12. Juli bekam Patient, nachdem er einige Tage zuvor leichte Schmerzen im Bauch verspürte, plötzlich heftige Schmerzen, die sich in der Ileocoecalgegend localisirten; es trat Uebelkeit auf, jedoch kein Erbrechen, keine Blasenbeschwerden, leichter Schüttelfrost. Appetitlosigkeit.

Status praesens: Kräftig gebauter Mann von gutem Ernährungszustand; blasses, gelbliches Aussehen, schwerleidender Gesichtsausdruck; Foetor ex ore. Zunge feucht, stark belegt. Temperatur 39°, Puls 100, kräftig, regelmässig. Brustorgane normal. Urin frei von Eiweiss und Zucker.

Abdomen: In der Ileocoecalgegend diffuse, etwa kleinhandtellergrosse Resistenz mit ganz leicht gedämpftem Schall; Palpation daselbst sehr schmerzhaft; nach dem Darmbein zu freie tympanitische Zone; übriges Abdomen weich, schmerzlos.

Therapie: Eisblase, Einläufe.

21. Juli. Bisher keine Besserung; Schmerzhaftigkeit der Ileocoecalgegend dieselbe. Die Resistenz ist deutlicher.

22. Juli. Operation. Typischer Flankenschnitt rechts. Auffallend starke sulzige Durchtränkung des präperitonealen Fettgewebes; eine Resistenz ist nunmehr nicht zu palpiren. Eröffnung des Peritoneum; es fliesst reichlich seröse Flüssigkeit ab.

Der vorliegende Darm ist der Dickdarm, dessen Serosa überall glänzend ist und spiegelt.

Beim Hervorziehen des Colon, um das Coecum zu entwickeln, zeigt sich, dass zahlreiche Adhäsionen das Colon theils mit dem Peritoneum parietale, theils mit Dünndarmschlingen verbinden; es gelingt nicht trotz Lösung zahlreicher Adhäsionen das Coecum zu entwickeln; dasselbe scheint nach hinten und innen fest an der hinteren Wand adhärent zu sein. Von einer Aufsuchung des Wurmfortsatzes wird Abstand genommen, um nicht den von demselben ausgegangenen Abscess zu eröffnen und mit der freien Bauchhöhle in Verbindung zu bringen. Schürzentamponade, Verband.

Verlauf: Abends Temperaturabfall; Patient klagt über Mattigkeit; die Schmerzen sind gering.

23. Juli. Temperatur wieder 38,2°, abends 39,2°. Patient klagt über Flatulenz; nach Glycerineinlauf Abgang von Flatus.

24. Juli. Patient klagt heute über Schmerzen im Abdomen, die er auf Flatus zurückführt.

25. Juli. Temperatur 37,3°. Patient hat nicht besonders Schmerzen; doch fühlt er sich noch immer sehr matt: Zunge belegt, feucht; Lebergrenzen normal. Hinten rechts unten über der Lunge 2 Querfinger breit Schall verkürzt; Athemgeräusch daselbst nicht verändert, keine pleuritischen Erscheinungen, kein Seitenstechen, kein Husten.

26. Juli. Im wesentlichen derselbe Status; Patient macht einen sehr schwerkranken Eindruck; sehr blasses, leicht ikterisches Aussehen. Tamponadewechsel; keine Secretion der Wunde.

27. Juli. Patient klagt heute wieder über dumpfe Schmerzen im Abdomen, besonders über dem oberen Rand der Wunde, zwischen derselben und der Leber. Temperatur abends wieder 38,2°, Puls kräftig, regelmässig. Lebergrenzen nicht verändert.

29. Juli. Tamponadewechsel; es fällt heute auf, dass die rechte Lumbalgegend, besonders in der Fortsetzung der hinteren Axillarlinie, in einem etwa 3 Querfinger breiten Streifen, der sich bis gegen den Darmbeinkamm hinzieht, ödematös geschwollen ist. Dämpfung hinten unten rechts über dem Thorax intensiver geworden, hat sich nicht wesentlich vergrössert; vorn ist die Lebergrenze normal; kein Herabrücken der Leber; keine Erscheinungen von Seiten der Pleura, reines Vesiculärathmen; keine Reibegeräusche.

30. Juli. Oberflächlicher Verbandwechsel. Das Oedem in der Lumbalgegend rechts hat bedeutend zugenommen; grosse Prostration, Temperatur wie die Tage zuvor abends bis 38,2° steigend, morgens 36,8°.

31. Juli. Allgemeinbefinden unverändert schlecht; die Dämpfung rechts hinten unten reicht nunmehr bis 2 Querfinger breit unterhalb des Scapulawinkels; sie hat deutlich tympanitischen Beiklang.

Lebergrenzen nach unten nicht deutlich verschoben, nach oben unterer Rand der 6. Rippe in der Mamillarlinie; seitlich nach der Axillarlinie zu geht die Leberdämpfung in die oben erwähnte Dämpfung über; kein Husten; keine Erscheinungen von Seiten der Pleura.

Punction im 10. Intercostalraum etwas nach hinten von der hinteren Axillarlinie, in etwas medianer Richtung und leicht nach unten ergiebt stinkenden Eiter.

Operation: In Narkose Resection der 11. Rippe: Schnitt von der mittleren Axillarlinie beginnend ca. 8 cm nach hinten; Freilegung der Pleura, welche äusserlich intact erscheint; respiratorische Verschiebung der Lungenoberfläche deutlich sichtbar: erneute Punction in der früheren Richtung ergiebt wieder stinkenden Eiter. Nunmehr Incision entlang der Nadel; es wird der Pleuraraum eröffnet, der intact gefunden wird.

Durch tieferes Einführen des Messers wird ein Abscess eröffnet, aus dem sich reichlich Eiter entleert (etwa 200 g); der in die Wunde eingehende Finger gelangt in eine nach oben, innen und unten sich erstreckende Höhle; medianwärts und nach abwärts ist anscheinend Leber

zu fühlen; nach unten dringt der Finger bis in die Nähe des Flankenschnittes. Eine Communication des Wundtrichters in der Ileocoecalgegend mit der vorhin erwähnten Höhle besteht nicht; beide sind durch Peritoneum von einander getrennt. Drainage der Höhle, Verband.

1. August. Sehr starke, äusserst putride Secretion; Patient sieht sehr verfallen aus; Puls klein, frequent. Temperatur 38,6°.

2. August. Zunehmende Schwäche. Exitus letalis.

Auszug aus dem Sectionsprotocoll: Wurmfortsatz am freien Ende perforirt, nach oben unter die Leber geschlagen; derselbe ist fest mit der hinteren Bauchwand verlöthet; beim Lösen der Darmschlingen, besonders des Colon ascendens, und Freilegen der hinteren Bauchwand quillt Eiter von oben herab hervor. Von der 11. Rippe ist ein etwa 8 cm langes Stück resecirt; durch diese Oeffnung geht ein Drainrohr; dasselbe durchbohrt das Zwerchfell: verläuft in der rechten Hälfte der Bauchhöhle zwischen Leber und Peritoneum parietale und endigt in der Nähe der Operationswunde in der Ileocoecalgegend.

Rechte Lunge atelektatisch, im rechten Pleuraraum mehrere Esslöffel stinkender, jauchiger Flüssigkeit.

Fall 7. F., J., aufgenommen 9. December 1898, geheilt entlassen 23. Mai 1899.

Anamnese: Patient ist im allgemeinen gesund gewesen, insbesondere will er niemals an Magenbeschwerden oder Gelbsucht gelitten haben.

In den letzten Tagen des November hatte er wiederholt Schmerzen in der rechten Lumbalgegend, die abwechselnd stärker und schwächer waren und in die rechte Seite hinauf bis in die Schulter strahlten. Am 5. December 1898 verstärkten sich dieselben in der Seite und am 6. December zogen sie unter starker Verschlimmerung und einmaligem starkem Aufstossen in die Ileocoecalgegend neben der Spina ant. sup. Seit gestern sind auch Schmerzen in der Gegend des Rippenbogens vorhanden. Stuhlgang regelmässig; letzter heute Morgen.

Status praesens: Mässig kräftiger Mann von leicht ikterischer Hautfarbe und Conjunctiven. Temperatur 39,5°, Puls 88. Herz und Lungen ohne Besonderheiten. Urin ikterisch.

Leib weich, nicht empfindlich im allgemeinen. Die Leberdämpfung überragt 2 fingerbreit den Rippenbogen. Der Leberrand ist höchst empfindlich und deutlich durchzupalpiren. Milzdämpfung nicht vergrössert, Milz nicht palpabel.

Medianwärts von der Spina ant. sup. findet sich eine etwa Handteller grosse, etwas länglich ovale, recht empfindliche Zone von deutlicher Resistenz. Ueber ihr besteht Dämpfung ohne freie Zone zur Beckenwand und mit fast 4 Querfinger breitem Intervall zur Leberdämpfung.

Therapie: Zunächst Eisblase. Diät, Morphium.

10. December. Patient hat Stuhlgang gehabt, diarrhoisch, gelbgefärbt. Die Hauptschmerzen sitzen heute am Rippenbogen, Ileocoecalgegend weniger empfindlich. Exsudat nach oben etwas vergrössert, aber nicht mehr so empfindlich. Temperatur 38,2°, Puls 96. Noch deutlicher Ikterus.

Dagegen ist vom Rippenbogen abwärts eine rundliche, den Leberrand noch überragende Resistenz durchzufühlen, über welcher Dämpfung besteht. Dieselbe wird als Gallenblase angesprochen.

Therapie: Infus. Rhei, Carlsbader Salz.

12. December. Gegen Abend Auftreten von Schmerzen in beiden Lumbalgegenden, sonst Status idem. Temperatur 38,2° abends.

17. December. Patient ist jetzt fieberfrei, Schmerzen geringer. Dämpfung der Leber zurückgegangen, Ikterus verschwunden. Stuhlgang regelmässig; kein Abgang von Gallensteinen.

20. December. Patient hat wieder abendliche Temperatursteigerungen und Schmerzen, welche vom Rippenbogen rechts bis in die rechte Schulter ausstrahlen. Unterhalb des rechten Rippenbogens ist eine Vorwölbung sichtbar, über derselben ist Dämpfung mit leicht tympanitischem Beiklang, etwa 4 Querfinger breit. Unterhalb der gedämpften Zone heller Darmschall mit Plätschern. Innerhalb derselben ist eine Resistenz fühlbar. Ikterus vollkommen verschwunden. Stuhlgang braun; Gallensteine werden nicht gefunden. Puls 72—76. Hinten rechts unten reicht die Dämpfung bis zur Scapula. Punction unterhalb der 8. Rippe ergiebt fäcal riechenden Eiter.

20. December. Operation: In Narkose ca. 6 cm langer Schnitt über der 9. Rippe von der Axillarlinie nach hinten, Resection von etwa 5 cm derselben. Punction ergiebt nun im unteren Wundrand erst Eiter, dagegen sind die am oberen Rand gemachten Punctionen negativ. Schnitt parallel daher dem unteren Wundrand, mit der Kornzange erweitert. Der in die Wunde eingeführte und nach vorn gerichtete Finger trifft auf die Leber und neben dieselbe hinweg in eine grosse abgesackte Höhle, aus der sich unter grossem Druck über 2 Liter gelbbraunen, dünnflüssigen Eiters entleeren. Die eingeführte Kornzange gelangt bis unter den rechten Rippenbogenrand, in die vor der Operation hervorgetretene Parthie. Hier wird eine 3 cm lange sagittale Gegenincision gemacht und ein dickes Drainrohr eingeführt, die nach hinten oben führende Höhle tamponirt. Verband.

23. December. Bei täglichem Verbandwechsel andauernd schlechtes Aussehen der Wunde und Fieber.

25. December. Hinten rechts Dämpfung; Auscultatorisch knackende Geräusche. Wunde noch schmierig. Punction unterhalb der 7. Rippe negativ.

29. December. Punction oberhalb der 6. Rippe ergiebt Eiter. Resection eines Stückes der 7. Rippe in der hinteren Axillarlinie und Entleerung von etwa $^1/_2$ Liter Eiter. Tamponade der Höhle. Verband.

5. Januar 1899. Starke Secretion, täglicher Verbandwechsel. Linke Lunge und Herz gut functionirend.

23. Januar. Sämmtliche Wunden geschlossen. Geheilt entlassen.

Fall 8. St., K. Aufgenommen am 19. September 1898, gestorben am 2. October 1899.

Anamnese: Stets gesund gewesen. Am 17. September 1899 plötzlich mit Schmerzen im Leib, besonders rechts, erkrankt. Kein Erbrechen; keine Urinbeschwerden. Allmählich localisirten sich die Schmerzen auf

die zwischen Rippenbogen und Darmbeinkamm belegenen Theile des Bauches. Letzter Stuhlgang am 16. September.

Status praesens: Kräftiger, junger Mann. Temperatur leicht fieberhaft. Herz und Lungen ohne Besonderheiten, Bauch weich, nicht aufgetrieben und nicht empfindlich. Unterhalb des rechten Rippenbogens findet sich eine apfelgrosse, empfindliche Resistenz mit leichter Dämpfung; rundliche Begrenzung. Kein Ikterus. Zunge feucht. Urin frei von Eiweiss und Zucker.

21. September. Morgens Stuhlgang auf Einlauf. Augenfällige Verschlechterung, grosse Apathie, erhöhte Schmerzhaftigkeit unterhalb des rechten Rippenbogens in handtellergrosser Ausdehnung. Daselbst anscheinend Resistenz, deren genaue Begrenzung wegen starker Spannung nicht nachzuweisen ist; jedoch leichte Schallabschwächung über derselben sicher. Ausstrahlende Schmerzen zur rechten Schulter. Lungen- und Lebergrenze: oberer Rand der 7. Rippe. Abends Temperatur 39,2°. Noch stärkere Schmerzen. Apathie noch grösser. Keine Blähungen. Urin spontan entleert.

Auch in Narkose ist eine bestimmte Resistenz nicht mit Sicherheit nachzuweisen.

Operation: Typischer etwas nach oben verlängerter Schnitt. Keine sulzige Durchtränkung der Gewebe. Peritoneum wird an der Umschlagfalte eröffnet. Vorquellende Därme leicht injicirt, desgleichen das Netz. Im Operationsfeld Coecum. Dasselbe ist nach oben hin unter der Leber fixirt. Nach Verlängerung des Haut-Weichtheilschnittes nach oben wird dann auf eine härtere Stelle unter der Leber eingegangen. Hier wird, nachdem die Bauchhöhle möglichst durch Tupfer geschützt ist, ein grosser, wässrigen Eiter von kothigem Geruch enthaltender Abscess eröffnet. Nach oben Leber, laterale Bauchwandung, unten und medial Coecum und Verwachsungen. Hinaufgeschlagen bis unter die Leber und in ganzer Ausdehnung mit dem Coecum, dessen Wand selbst stark verdickt, entzündet und eitrig belegt ist, findet sich der Wurmfortsatz. Es folgt Abbinden des Mesenteriolum, Abbinden und Resection des Wurmfortsatzes dicht am Coecum. Hierauf Schürzentamponade bis unter die Leber. Präparat, etwa 7 cm lang, zeigt totale Gangrän der Schleimhaut mit mehreren Perforationen.

22. September. Temperaturabfall. Kein Erbrechen. Winde spontan. Etwas theilnehmenderes Wesen. Leidlicher Schlaf.

23. September. Temperatur normal. Kein Erbrechen. Erneuerung eines Theils der Tamponade. Auf Einlauf Stuhlgang.

24. September. Wiederum Besserung des Allgemeinbefindens. Magen stark aufgebläht. Magenausspülung; darnach grosse Erleichterung. Wechsel der gesammten Tamponade sammt Schürze.

25. September. Magen wieder stark aufgebläht. Magenausspülung; auf Ricinus Erbrechen. Temperatur 37,8° abends. Leidlicher Schlaf. Zunge feucht. Nach Glycerinklystier reichlicher Stuhlgang.

26. September. Aussehen heut schlechter. Mässiger Schlaf. Zunge feucht. Magen sehr stark gebläht, Ausspülung desselben. Stuhlgang spontan. Temperatur abends 36,3°, Puls 100.

27. September. Geringes Heraufrücken der Lungen-Lebergrenze.

Geringe respiratorische Verschieblichkeit rechts. Punction mittels Troicart im 6. rechten Intercostalraum, etwas ausserhalb der Mamillarlinie. Entfernung stinkenden Eiters. Liegenlassen des Troicarts und Anbringen einer Heberdrainage.

29. September. Lungenbefund rechts: Vorn keine Dämpfung, überall Athemgeräusch, seitlich absolute Dämpfung, kein Athemgeräusch, hinten und unten keine Dämpfung, Athemgeräusch hörbar, darüber entfernt klingendes, leises Bronchialathmen; starker Meteorismus.

2. October. Patient hat die ganze Nacht erbrochen; Schmerzen im ganzen Leib. Puls fadenförmig, 110, Temperatur 38,1°. Abends Exitus letalis.

Auszug aus dem Sectionsprotocoll. Brusthöhle: Im Brustkorb rechts zwischen 6. und 7. Rippe eine etwa bleistiftdicke Oeffnung mit missfarbenen Rändern. Von dieser führt ein Gang in die Tiefe.

Zwerchfell: Links Stand derselben unterer Rand der 4. Rippe. Rechts Leber mit Diaphragma verwachsen, ebenso wie dieses mit der vorderen Pleurafläche.

Rechte Lunge: Pleura in der Axillarlinie und auf der Basis trocken, mit Fibrin bedeckt. Die Basis der Lunge rechts mit dem Zwerchfell verwachsen. An den Lungen nichts besonderes sonst.

Bauchhöhle: Die Darmschlingen sind untereinander verklebt; die Serosa mit Fibrin bedeckt. Beim Wegschieben der Leber gelangt man in eine mit fibrinös-eitrigen Massen gefüllte Höhle, zwischen rechtem Leberlappen und vorderer Thoraxwand. Die Operationswunde führt in die Bauchhöhle; die Darmschlingen sind in der Umgebung verklebt; die untere Leberfläche ist mit dem Colon ascendens fest verwachsen. Auf dem Coecum findet sich eine grössere Ligatur. Bei der Lösung verschiedener Darmschlingen in der Ileocoecalgegend entleert sich flüssiger, wässriger Eiter. Der oben erwähnte Fistelgang führt zwischen 6. und 7. Rippe durch das Zwerchfell hindurch direct in die oberhalb der Leber gelegene Höhle; das Zwerchfell liegt etwa handbreit der Pleurawand fest an, ist mit ihr verklebt, so dass in der Umgebung des Fistelganges kein freier Pleuraraum mehr vorhanden ist.

Fall 9. Herr St., 40 Jahre alt, operirt im Sanatorium nach einem etwa $3\frac{1}{2}$ Monate dauernden Anfall am 5. Juni 1899.

Anamnese: Patient ist seit Mitte Februar krank. Anfänglich Schmerzen in der Ileocoecalgegend, dann nach einigen Wochen vorübergehende Besserung; bis jetzt dauernd bettlägerig. In letzter Zeit traten zu den Beschwerden in der Ileocoecalgegend noch Lungenerscheinungen hinzu und der Zustand wurde immer schlimmer.

Status praesens: Abgemagerter Mann, elendes, bleiches Aussehen. Rechts und links hinten unten Knisterrasseln. Eine Dämpfung besteht nicht, der Stimmfremitus ist nicht aufgehoben. Leib weich, deutliche Resistenz in der Ileocoecalgegend, mannsfaustgross, derb, schmerzhaft. Ueber derselben Dämpfung.

Operation am 5. Januar 1899. Typischer Flankenschnitt; Freilegung der Umschlagsfalte des Peritoneum. Peritoneum an einer Stelle neben der Spina ant. sup. schwartig verdickt und leicht verfärbt, sonst zart und mit darunterliegenden freien Därmen. Eingehend auf die

Schwarten. Eröffnung eines anscheinend abgeschlossenen Abscesses mit kothig riechendem Eiter. Der Boden des Abscesses wird vom Coecum gebildet. Dasselbe ist in der Tiefe fixirt. Von seiner Vorderwand zieht nach abwärts der Wurmfortsatz in einer ziemlich scharfen Krümmung. Er wird nur unter Schwierigkeiten herausgeholt, da er mannigfaltig verwachsen ist; dabei reisst er bei dem Versuche, ihn zu isoliren, nahe am Coecum ab. Feste Schürzentamponade.

Verlauf: Anfangs glatt, dann entwickelt sich ein rechtsseitiges Pleuraexsudat.

Am 15. Juni ergab die Punction Eiter, in dem sich Bacterium coli und Streptokokken fanden.

Am 16. Juni wurde die Resection der 8. Rippe ausgeführt mit folgender Drainage. Darnach trat ungestörte Reconvalescenz ein; Patient konnte beschwerdefrei und in gekräftigtem Zustand entlassen werden.

In nächsten halben Jahre hatte Patient öfters Schmerzen in der rechten Brustseite, konnte sich aber körperlichen Anstrengungen leicht unterziehen.

Mitte December 1899 trat wieder von neuem Fieber auf, die Beschwerden wurden grösser und Patient begab sich von neuem in ärztliche Behandlung.

Status praesens: Rechts hinten unten über dem Thorax Dämpfung. Abgeschwächtes Athmen. Probepunction ergiebt im 11. Intercostalraum nach hinten von der Scapularlinie stinkenden, fäculent riechenden Eiter.

Operation: Resection der 11. Rippe von der Scapularlinie nach hinten etwa 6 cm lang. Eröffnung eines Abscesses, der nach oben vom Zwerchfelle, nach unten von der Leber begrenzt ist. Drainage der Höhle.

Verlauf gut; ungestörte Reconvalescenz.

XXIV.

Aus dem Evangelischen Krankenhause zu Düsseldorf
(Oberarzt Dr. Robert Schultze).

Ueber die echten Cysten der Leber.

Von

Dr. F. Leppmann,
praktischer Arzt in Berlin.

Die Anregung zu der vorliegenden Arbeit gab dem Verfasser die Beobachtung eines Krankheitsfalles im hiesigen Evangelischen Krankenhause. Herrn Oberarzt Dr. Schultze, der so freundlich war, ihm den Fall zur Veröffentlichung zu überlassen, spricht der Verfasser an dieser Stelle seinen herzlichsten Dank aus.

A. Eigene Beobachtung.

E. P., 14jähriges Mädchen aus E., aufgenommen den 2. August 1898.

Anamnese. Eltern und Geschwister der Kranken leben und sind gesund. Sie selbst ist früher nie krank gewesen. Mit Hunden zu spielen soll sie keine Gelegenheit gehabt haben. Seit $1\frac{1}{2}$ bis 2 Jahren hat sie öfters über Druck des Corsets und der Rockbänder geklagt, es fiel auf, dass sie beim Gehen „den Leib vorstreckte". Erst seit 14 Tagen äussert sie, angeblich nach einem Sturz von der Treppe, ernstere Beschwerden: Bei Bewegungen, zumal beim Treppensteigen, thue es in der rechten Seite weh. Jetzt erst wurde auch der Mutter die Dicke des Leibes auffallend. Eine gelbe Gesichtsfarbe hat das Kind nie gehabt.

Status praesens: Kräftig gebautes Mädchen von gesunder Gesichtsfarbe. Musculatur und Fettpolster sind gut entwickelt. Die Körpertemperatur ist normal. Bei Rückenlage des Kindes fällt sofort eine deutliche Vorwölbung der rechten Bauchseite in die Augen Hier ist eine kugelig geformte resistente Masse zu fühlen, deren Grenze nach links, bis drei Finger breit jenseits des Nabels, gut, nach unten weniger scharf abtastbar ist. Die Geschwulst fluctuirt deutlich, man fühlt die Flüssigkeitswelle auch dann, wenn die eine Hand vorn, die andere an der seitlichen Lendengegend aufgelegt wird. Percussorisch ergiebt sich eine Dämpfung, die nach oben in die Leberdämpfung continuirlich übergeht, nach unten fast bis zur Höhe des Darmbeinstachels reicht, nach rechts den Bauchraum ganz ausfüllt und nach links der tastbaren Grösse der

Geschwulst entspricht. Beim Verschieben der vorderen Bauchwand in diesem Bereich fühlt man ein sanftes Knarren, ebenso hört man hier beim Auscultiren ein Reibegeräusch, das bei Anhalten des Athems sofort verschwindet. Nach Aufblähen des Darms vom Rectum aus wird der aufsteigende und der quere Dickdarm in ganzer Ausdehnung sichtbar; er ist derart verlagert, dass er von der Blinddarmgegend an sich der Krümmung der Geschwulst vollkommen anschliesst und sie erst da wieder verlässt, wo ihr linker Rand in die Leber übergeht, der Dickdarm bedeckt also die untere und linke Peripherie der Geschwulst. — Die absolute Leberdämpfung beginnt in der Brustwarzenlinie an der fünften Rippe. In dem von der Geschwulst frei gelassenen Theil des Bauches wird Schallverkürzung oder Fluctuation nirgends wahrnehmbar. Herz und Lungen zeigen keine Abweichung von der Norm. Der Harn ist hellgelb, klar, nicht eiweisshaltig.

Die Diagnose wird auf cystische Geschwulst der Leber, wahrscheinlich Echinococcus, gestellt; doch wird eine rechtsseitige Hydronephrose, zumal bei der Ausdehnung der Fluctuation nach der rechten Lendengegend hin, keineswegs ausgeschlossen, und auch der Möglichkeit einer Mesenterialcyste gedacht. Von einer Probepunction zur Vervollständigung der Diagnose wird wegen der damit verbundenen Gefahr Abstand genommen.

3. August. Laparotomie. (Dr. Robert Schultze und Dr. Carl Eckardt). Senkrechter, etwa 15 cm langer Schnitt in der rechten Mamillarlinie vom unteren Rippenrande nach abwärts. Nach Eröffnung der Bauchhöhle stellt sich sofort eine kindskopfgrosse, prall elastische Geschwulst ein, auf deren ganz flachhöckriger, grösstentheils spiegelnder Oberfläche einzelne fibrinöse Auflagerungen sichtbar sind. Verwachsungen finden sich nirgends. Die Geschwulst hängt breit mit der unteren Leberfläche zusammen. Ihr oberes Drittel wird vorn von einer dünnen, ohne scharfe Grenze in die Geschwulst übergehenden Schicht Lebergewebe schürzenartig bedeckt. Die Lebersubstanz selbst hat das gewöhnliche Aussehen, weitere Geschwülste sind nicht in ihr zu ertasten. Die Geschwulst wird vorgezogen und punctirt. Es entleeren sich ca. 1500 ccm einer bräunlichen Flüssigkeit. Wegen der sehr ausgedehnten Verbindung der Geschwulst mit der Leber und der augenscheinlichen Unmöglichkeit einer stumpfen, unblutigen Ausschälung wird die Exstirpation unterlassen, zumal immer noch Echinococcus für wahrscheinlich gehalten wird. Nach Abschnürung des durch die Punction verletzten Theils wird vielmehr die Cystenwand möglichst weit aus der Bauchhöhle herausgezogen, vor die Wunde gelagert und mit deren Rändern rings vernäht. Aseptischer Verband.

7. August. Völlig fieberfreier Verlauf; die angestrebte Verwachsung ist eingetreten. Die Cyste wird ohne Narcose abgetragen, wobei starke arterielle Blutungen zu stillen sind. Es bestätigt sich, dass der obere Theil der Cyste sich in grosser Ausdehnung in die Leber einwölbt. Die Innenwand ist spiegelnd glatt, ohne Vorwölbungen oder Einbuchtungen. Tamponade des Sackrestes.

In den folgenden Wochen schliesst sich die Operationswunde bis auf eine etwa 10 cm tiefe Fistel. Bei jedem Verbandwechsel entleert sich aus dieser eine geringe Menge klarer schleimiger Flüssigkeit. Injection

von Jodtinctur und von 20procentiger Höllensteinlösung in die Fistel ist erfolglos.

23. October. Erweiterung und Auskratzung der Fistel, aus der sich bei dieser Gelegenheit wieder helle schleimige Flüssigkeit entleert.

30. November. Die Fistel ist nicht geschlossen, die Schleimabsonderung gering. Das Mädchen ist beschwerdefrei und sieht blühend aus.

Der Cysteninhalt. Es sind ca. 1500 ccm aufgefangen worden. Es handelt sich um eine durchaus trübe, gelbbräunliche, etwas dickflüssige, klebrige, alkalisch reagirende Masse vom specifischen Gewicht 1013. Bei längerem Stehen sondert sich ein massiger, schmutziggelber Bodensatz ab. Die überstehende Flüssigkeit ist hellgelblich und nur opalisirend. Auf Zusatz von Essigsäure bilden sich in ihr dicke weisse Gerinnsel. Aus dem nachher gewonnenen Filtrat wird durch Kochen nochmals ein mächtiger Niederschlag gefällt. Nach Zusatz von Kalilauge und Kupfersulfatlösung tritt beim Erwärmen keine rothe oder gelbe Fällung ein. Ein Theil des Filtrats wird mit Salzsäure eingedampft und dann mit Aether ausgeschüttelt — nach dem Verdunsten des Aethers bleiben keine weissen Crystalle zurück.

Mikroskopisch untersucht lässt der Bodensatz Haken oder Köpfe des Hundebandwurms und Stücke geschichteter Membranen vermissen. Er enthält massenhaft kugelige Gebilde, etwa von der vierfachen Grösse eines Leukocyten, die mit glänzenden Tröpfchen erfüllt sind und keinen Kern erkennen lassen, ferner Fettsäurenadeln, körnigen Detritus und einzelne grünlichgelbe formlose Schollen. Nach Art eines Bakterienpräparats angetrocknet und mit Methylenblau behandelt nimmt der Bodensatz in keinem seiner Bestandtheile die Farbe an. Durch mikrochemische Reaction auf Gallenfarbstoff zu prüfen, wurde leider versäumt.

Resumé: Es fehlen alle mikroskopisch wahrnehmbaren Bestandtheile der Echinococcusblasen, ebenso Bernsteinsäure und Zucker. — Es sind vorhanden: Viel Schleim, viel Eiweiss, völlig entartete epitheloide Zellen. (Spuren von Galle?)

Die Cystenwand. Das abgeschnittene Stück hat die Form einer Calotte. Der dem Pol entsprechende Theil ist knopfförmig durch einen Seidenfaden abgeschnürt, in dessen Umgebung die Wand stark sulzig verdickt ist. Am freien Rande beträgt die Wanddicke durchschnittlich 4—5 mm. Die convexe Seite ist mit kleinen fetzigen Auflagerungen bedeckt, die concave glatt, jedoch nicht ganz eben, vielmehr unregelmässig flachhöckrig. Die flach vorgewölbten Stellen sind dunkelblauroth verfärbt. Auf der Schnittfläche zeichnen sich schon für das blosse Auge drei Gewebsschichten ab. Einschnitte an zahlreichen Stellen lassen nirgends Cysten innerhalb der Wand erkennen. Die exstirpirte Masse wird in toto in 10 % Formalinlösung gehärtet. Ein Stück von der Peripherie und zwei von der Nähe des Pols der Calotte werden in Celloidin eingebettet, die Schnitte nach van Gieson gefärbt.

Stück I. Die Cystenwand ist nach innen mit einem Saum schönen, meist hohen, stellenweise abgeflachten einfachen Cylinder-Epithels bekleidet. Flimmerbesatz ist nicht festzustellen, Becherzellen fehlen. Stellen-

weise ist das Epithel von der Unterlage abgehoben, ja es ragen selbst ganze Epithelbänder schlingenartig vor, gleichsam als ob der Zellbelag zu gross für das darunter liegende Stratum sei. Dies letztere besteht aus einem faserigen Bindegewebe mit reichster Gefässversorgung. Die kleinsten Gefässe, als deren Wand nur eine Endothelschicht erkennbar ist, sind grösstenteils mächtig erweitert. An unendlich vielen Stellen drängen Massen wohlerhaltener rother Blutkörperchen die Gewebsbündel auseinander. Etwa drei Achtel der Wanddicke werden von dieser Schicht eingenommen. Ihr folgt die schmälere Mittellage: Lockeres Bindegewebe nach Art einer Submucosa. Die dritte Schicht, an Stärke die erste mindestens erreichend, ist wieder derbfaserig. Ihr Gefässreichthum steht hinter dem der ersten zurück. Rundzellanhäufungen von verschiedener Dichtigkeit durchsetzen hier das Gewebe an Stelle der nur spärlich vorhandenen Blutaustritte. Ausserdem heben sich von dem roth gefärbten Stratum die hellgelblichen Protoplasmamassen zelliger Gebilde ab, die allenthalben eingelagert sind. Diese Gebilde stellen zum grössten Theil ein Röhrensystem dar, das die Wand nach allen Richtungen durchzieht. Wo die Röhren quer getroffen sind, erkennt man, dass sie mit je einer Schicht cubischer protoplasmareicher Zellen ausgekleidet sind, die eine ringförmig angeordnete Bindegewebslage umgibt, und dass der Durchmesser der Lichtung etwa 3 bis 5 mal so gross ist als die Höhe des Zellbelags. Nur ein einziger, mit blossem Auge deutlich erkennbarer Canal ist uns zu Gesicht gekommen, dessen Epithel stark abgeplattet und dessen Lichtung wohl viermal so weit als die der grössten anderen Canäle ist. Sehr häufig liegen im mikroskopischen Bilde mehrere Lumina, bald von gleicher, bald von verschiedener Weite nebeneinander, die nur durch unvollständige Scheidewände getrennt sind. Ausser diesen Canälen aber schieben sich hie und da zwischen die Bindegewebsbündel Gruppen und solide Stränge von gleichfalls protoplasmareichen, rundlichen oder elliptischen Zellen ein. In ihrem am weitesten nach aussen gelegenen Theile verliert die soeben beschriebene Zone der Cystenwand den Character der Mannigfaltigkeit in ihrem Aufbau — sie geht ohne scharfe Grenze in eine rein bindegewebige Lage über. Die Oberfläche der Aussenseite der Cystenwand ist nur an äusserst wenigen Stellen mit einer Zellschicht — einfache, ganz flache Zellen (Endothel), — grösstentheils vielmehr mit einer ungleich dicken, im Präparat gelbgefärbten, verfilzten, hie und da Rundzellen einschliessenden Fasermasse bedeckt, die nach aussen fetzig und unregelmässig abschliesst.

Stück II und III. Beide stimmen untereinander im Bau überein. Die Innenfläche ist hier von Epithel entblösst, so dass das nackte Bindegewebe, dessen Oberfläche keine Besonderheiten zeigt, zu Tage liegt. Nur an einer Einbuchtung mit kryptenartigen Abzweigungen ist das hohe Cylinderepithel schön erhalten. Die Blutungen im Gewebe sind enorm ausgedehnt. Die Bindegewebsbündel sehen wie auseinandergefasert aus und sind von Spalten durchsetzt. Durch Auseinanderdrängung des Bindegewebsnetzes stark verbreitert ist die zweite Schicht. In der dritten ist gleichfalls durch Blut und homogene gelbliche Massen (Oedemflüssigkeit) das Gewebe in hohem Grade aufgelockert, und es enthält weite endothelbekleidete Höhlen; trotzdem ist diese Schicht eher schmäler als im Stück I.

Die bei I beschriebenen Canäle und Zellgruppen sind hier viel spärlicher eingestreut als dort. Andere Besonderheiten haben die mikroskopischen Bilder von II und III gegenüber denen von I nicht.

Resumé: Dreischichtige, bindegewebige Cystenwand, die keine Nebencysten enthält. Auskleidung hohes Cylinderepithel, in der Nähe des Pols grösstentheils abgestossen. Die innere Zone sehr gefässreich, die äussere kleinzellig infiltrirt und von einem System verzweigter, gewundener Canälchen durchzogen, die nach dem Pol hin spärlicher werden: nach ihrem Bau zu urtheilen, höchst wahrscheinlich **erweiterte Gallengänge**. Ebenda noch andere, uncharakteristische Zellcomplexe, vielleicht Reste von Leberparenchym. Daneben eine Reihe von Veränderungen, die nach der Operation secundär entstanden sein dürften: Oedem um die abgeschnürte Stelle, viel frische Blutungen, blasige Epithelablösungen, fibrinös peritonitischer Belag der Aussenwand.

Dass eine echte, nicht parasitäre Cyste hier vorliegt, unterliegt keinem Zweifel. Ihre Entstehung und Entwicklung kann erst im allgemeinen Theil besprochen werden.

B. Allgemeiner Theil.

Pathologische Anatomie und Aetiologie.

Langenbuch, dem die chirurgische Litteratur eine treffliche Besprechung der nicht parasitären Lebercysten dankt [9])*), theilt sie in angeborene und erworbene, die letzteren wieder in einfache cystische Bildungen und allgemeine cystische Degeneration ein. Wir möchten diesem Schema nicht folgen, denn die Annehmlichkeit, dass es sehr übersichtlich ist, dürfte den Nachtheil nicht aufwiegen, dass es wesentlich Verschiedenes zusammenfügt, Zusammengehöriges trennt. Beispielsweise giebt es fötale Cystenbildungen, die den im späteren Leben auftretenden durchaus wesensgleich sind, ebenso ist, wie wir sehen werden, die zwischen cystöser Degeneration und sogenannten einfachen Cyste errichteten Schranke an manchen Stellen schwer aufrecht zu erhalten. Und endlich: ob Cysten, die im späteren Leben festgestellt werden, angeboren oder erworben oder vielleicht — eine wichtige dritte Möglichkeit — aus mikroskopischen angeborenen Keimen später zur Entwicklung gelangt sind, ist gerade bei der Leber oft unentscheidbar. Wir ziehen es daher vor, die Lebercysten in eine Anzahl von Gruppen einzuordnen, deren jede gegen-

*) Die kleinen Ziffern im Text beziehen sich auf das am Schlusse befindliche Litteraturverzeichniss.

über der anderen aetiologisch oder histologisch scharf abgegrenzt erscheint. Der Darstellung dieser Gruppen wird eine Uebersicht der bisher veröffentlichten chirurgisch interessanten Fälle, nach pathologisch-anatomischen Gesichtspunkten geordnet, folgen.

I. Gallenstauungscysten.

Virchow[17]) beschreibt diese durch Behinderung des Gallenabflusses entstandenen Gebilde als: hasel- bis wallnussgrosse Säcke, die, vermöge einer allmählichen Umbildung ihres Inhalts, je nach ihrem Alter Galle oder Schleim oder seröse Flüssigkeit, ausserdem auch Cholesterin, Pigment, Haematoidin enthalten können, meist nahe der Oberfläche des Organs liegen und das umgebende Parenchym mehr weniger zur Degeneration bringen. Ueber den Epithelbelag sagt Virchow nichts, voraussichtlich werden sich die verschiedenen Abflachungsstufen des Cylinderepithels finden. Die Secretverhaltung wird nach Virchow verursacht durch Steine oder Narben, die den Gallenabfluss hemmen. Spätere Beobachter haben, wenn auch sehr selten, erheblich grössere, selbst enorme Cysten gefunden, die ihrem Bau und Inhalt nach zu dieser Gruppe gerechnet werden. (Siehe unten Fall 1, 2, 3).

II. Flimmerepithelcysten.

Dieser Gruppe eigen ist die Auskleidung der Cysten mit, wenigstens theilweise, Flimmerhaare tragenden Cylinderzellen, der schleim- und eiweisshaltige, stets gallefreie Inhalt, und die Lage an der Vorderfläche der Leber, nahe dem unteren Rande, dicht am Aufhängebande. Sie sind stets einkammerig. Wir schliessen sie den Gallenstauungscysten unmittelbar an, weil von Recklinghausen[15]) sie für Schleimstauungscysten hält. von Recklinghausen fand nämlich in der inneren Zone der, sonst ganz ähnlich wie in unserem Falle gebauten, Cystenwand Schleimdrüschen mit erweiterten Lichtungen und nahm nun folgenden Vorgang an: Eine Entzündung hat zur Verlegung eines subserös gelegenen Gallengangs geführt; die Schleimdrüschen seiner Wandung sondern weiter ab, unter dem Druck des, noch dazu aufquellenden Schleimes wächst der Gang zu einer Höhle aus, die Zellen des Epithelbelags müssen sich vermehren, ringsum verdichtet sich das Bindegewebe zu einer Schicht von wachsender Mächtigkeit, während gleichzeitig rückgestautes Secret die mit dem cystisch gewordenen zusammenhängenden Nachbargallengänge und Vasa aberrantia erweitert. Anders fasst Zahn[19]) diese Geschwülste, deren er elf beobachtet hat, auf. Er legt den Hauptnachdruck auf das Flimmerepithel, welches der Leber im extrauterinen Leben nirgends zukommt. Ausserdem will er beobachtet

haben, dass die Cysten gar nicht im Rahmen der Leber selbst, sondern zwischen deren „Membrana propria" (dem an der Oberfläche sich verdichtenden Leberbindegewebe) und dem serösen Ueberzug liegen, also in Wahrheit der Leber nur angelagert sind. Er erklärt die Flimmercysten als Geschwulstbildungen von den Resten einer bisher unbekannten embryonalen Organ-Anlage aus.

Bisher sind diese Cysten höchstens wallnussgross gefunden worden. Da erst 14 Fälle genau beschrieben sind, ist aber ihre Kenntnis noch keineswegs abgeschlossen.

III. Dermoidcysten.

In der Litteratur findet sich eine Beschreibung einer mit schmalzartiger Masse, Haaren und Knorpeltheilen gefüllten Höhle in der Leber (Meckel, cit. n. Langenbuch).

IV. Epitheliale Cystome (Cystadenome).

Unter diesem Namen fassen wir alle diejenigen cystischen Gebilde, abgesehen von den unter II und III beschriebenen, zusammen, für deren Entstehen nach dem anatomischen Befunde eine mechanische Stauung in vorgebildeter Höhlung nicht verantwortlich gemacht werden kann, bei denen vielmehr angenommen werden muss, dass auf irgend einen Reiz hin eine selbständige Epithelwucherung zur Cystenbildung geführt hat — kurz gesagt diejenigen, welche echte Neoplasmen sind. Solche Cystome bilden sich in der Leber sicher von den Gallengängen aus, während dergleichen Geschwülste von den Drüsenzellen selbst nicht auszugehen scheinen.

In den bisher genau beschriebenen Fällen handelte es sich stets um mehrkammerige Cystome, die, makroskopisch betrachtet, in ihrem Aufbau Varietäten erkennen liessen, welche sehr an die verschiedenen Typen der Ovariencysten erinnern. Der erste Typus ist hier wie dort folgender: eine einzige grosse Blase kommt zunächst zum Vorschein. Schneidet man sie auf, so findet man, gleichsam in ihre dem Mutterboden zugekehrte Wand eingesprengt, eine Masse kleinerer Cysten, die theils ins Innere vorragen, theils so winzig sind, dass sie nur beim Einschneiden der Wand entdeckt werden. (Fall 4, 5, 6). Zweitens giebt es in beiden Organen Cystome, die als Conglomerate verschieden grosser Blasen schon äusserlich in Erscheinung treten. (Fall 7, 8). Endlich kann noch die Innenwand der einzelnen Cystenblasen Auswüchse bilden, die ins Innere hineinragen und, mannigfach verzweigt, aus dem einen abgeschlossenen eine Menge ineinander übergehender Hohlräume bilden: Cystadenoma papilliferum (Fall 9, 10).

Die einzelnen Cysten der Geschwulst sind mit Cylinderepithel ausgekleidet, das seine Höhe manchmal in allen Hohlräumen gleichmässig beibehält [11]), während es in anderen Fällen in den grösseren Höhlen abgeflacht, mitunter ganz oder theilweise abgestossen wird [7]). Zwischen den Cysten verlaufen Bindegewebszüge, in die ausser erhaltenen Leberzellen meist Canäle vom Bau der Gallengänge, die zum Theil blind mit kolbigen Erweiterungen enden, stellenweise auch solide Epithelzapfen, wie sie bei der Neubildung von Gallengängen zuerst entstehen, eingelagert sind. Jene Canäle sieht man gelegentlich ganz unvermittelt in Cysten einmünden [16]). (Manski [11]) fand sogar mit blossem Auge Gallengangs-Mündungen in einer Cystenwand). Mehrmals wird betont, dass die Wände dieser Cystadenome sehr blutreich sind. Dasselbe gilt von der Grenzschicht gegen die Leber, in der sich die kleinsten Gefässe bedeutend erweitert finden können. Die Grenzschicht besteht aus zellreichem, unregelmässig zwischen die Leberläppchen einwucherndem und diese theilweise zum Schwunde bringendem Bindegewebe. Eine richtige, derblamellöse „Kapsel" haben die Cystadenome nicht.

Der Inhalt ist eine selten wasserklare [11]), meist trübe und gelblichgraue bis grünlichbraune Flüssigkeit. Er enthält Mucin, Eiweiss (nur eine Ausnahme ist verzeichnet), Cholesterin, Fibrin, Pigmentschollen, verfettete kuglige Zellen, seltener frisches Blut [12]). Siegmund [16]) berichtet, dass an einer Stelle seiner Präparate die Pigmentschollen mikrochemisch auf Gallenfarbstoff reagirt haben. Stärkerer Gallengehalt ist nie verzeichnet.

Die Casuistik lässt mit grosser Wahrscheinlichkeit vermuthen, dass wie die Flimmerepithelcysten so auch die Cystadenome ihre Praedilectionsstellen haben. Mit grosser Regelmässigkeit entwickeln sie sich entweder am scharfen Leberrande oder an der unteren Leberfläche — speciell rechts — oder central im rechten Lappen.

Unter welchen Bedingungen sich Gallengangcystome bilden — darüber ist wenig bekannt. Manski meint, der erste Reiz möchte an perihepatitische Processe mit Abschnürung ganz peripherer Gallengänge anknüpfen. Von amerikanischer Seite wird neuerdings die Theorie aufgestellt, dass beim Menschen wie bei Kaninchen Coccidien einen die Cystenbildung auslösenden Reiz ausüben können (Keen [9]).

Der Wachsthumstrieb der Cystadenome dürfte recht bedeutend sein. In allen veröffentlichten Fällen handelt es sich um ansehnlich grosse, zum Theil um riesige Tumoren.

An dieser Stelle ist der „cystösen Degeneration" zu ge-

denken, die Langenbuch[9]) und vor ihm Winkler[18]) mit aller Schärfe von den „einfachen cystischen Bildungen" scheidet. Wo ist die Grenzlinie zwischen beiden zu ziehen? Streng anatomisch betrachtet gehören natürlich schon die äusserlich einfach aussehenden Cystadenome (erster Typus) nicht zu den einfachen Cystenbildungen; dennoch werden sie von den genannten Autoren ohne weiteres dahin gerechnet (Fall 4, 6). Winkler selbst führt unter den einfachen cystischen Bildungen einen Fall von schon äusserlich multiplen Cysten auf (Fall 8), und aus Langenbuchs Darlegungen geht vollends hervor, dass er unter cystischer Degeneration nur die ganz diffuse Durchsetzung des Organs im Gegensatz zu abgegrenzten Cystengeschwülsten meint. Gerade zwischen diesen beiden Formen lassen sich jedoch alle Uebergangsstufen beobachten; neben gut abgegrenzten Hohlgeschwülsten können sich kleinere Blasen in allen Theilen des Organs, von sehr spärlichen bis zu unendlich zahlreichen finden (vgl. ausser Fall 7 eine Abbildung bei Ziegler[20]) und Fall 11); in durch und durch cystös degenerirten Lebern können einzelne Blasen und Blasenconvolute durch ihre Grösse das makroskopische Bild beherrschen (Fall 12). Mikroskopisch ist vollends kein durchgreifender Unterschied vorhanden. Endlich könnte man daran denken, der cystösen Degeneration eine engere, aber brauchbare Umgrenzung zu geben, wenn man den Namen nur auf die mit gleichseitiger cystischer Entartung der Niere complicirte diffuse Blasenbildung in der Leber anwendete; liegt es doch nahe, hier eine aetiologische Einheit anzunehmen. Freilich wird auch diese Abgrenzung schwer sein; denn wie Israel[13]) beobachtet hat, kann auf die Entwicklung einer lange bestehenden „polycystischen" Geschwulst der Leber auch später erst eine Nierencystose folgen. Ehe also sicher festgestellt ist, dass die einigermassen umschriebenen Cystadenome der Leber und die diffuse Leber- und Nierencystose Krankheiten von specifisch verschiedenem Ursprung darstellen, können wir pathologisch-anatomisch die verschiedenen Geschwulstformen, die zu jenen beiden Typen gehören, nicht trennen. Uebrigens ist es sehr wahrscheinlich, dass entwicklungsgeschichtlich die klassische „Cystenleber" auch nur ein Neoplasma, von interacinös gelegenen, gallengangsähnlichen Gebilden — einer abnormen Keimanlage — ausgehend, ist[8]). Auf die Einzelheiten der ziemlich grossen Litteratur über diesen Gegenstand kann hier nicht eingegangen werden. Vorweg sei bemerkt, dass auch in praktischer Beziehung die völlige Sonderstellung, die Langenbuch der cystösen Degeneration zuweist, nicht mehr gerechtfertigt ist.

Eine andere Geschwulstgruppe, der die Cystadenome nahe stehen,

sind die soliden Gallengangsadenome. Abgesehen davon, dass diese durch centrale Erweichung und Verflüssigung Cysten klinisch ähnlich werden können (Schmidt-Polzin[12]), sind auch wirkliche Uebergangsformen beobachtet worden. Von Hippel[6]) hat eine Geschwulst beschrieben, die histologisch aus zahllosen gallengangsähnlichen, zum Theil zu Cysten ausgebuchteten Canälen zusammengesetzt war, dabei aber dem blossen Auge durchaus das Bild fester Gewebsmassen bot. Bemerkenswerther Weise fanden sich hier Geschwulsteinbrüche in die Gefässe, indessen ohne Metastasenbildung. Bei grosscystischen Geschwülsten ist dergleichen nie beobachtet worden. Ob feste Adenome sich thatsächlich in richtige Cystadenome, wie wir sie oben behandelt haben, umbilden können, bleibt ungewiss.

V. Lymphcysten*).

Diese von Ziegler[20]) als sehr selten bezeichneten Gebilde, über die wir nur dürftige Angaben sammeln konnten, sind an dem klaren, gelblichen, dünnflüssigen, eiweiss- und kochsalzreichen, schleim- und gallefreien Inhalt und der Endothelauskleidung erkennbar. Meist bleiben sie klein und bedeutungslos. Vermuthungsweise sind ihnen einige grössere Tumoren zuzurechnen (Fall 13 und ein Fall Körtes[5]).

Kleine Cystenbildungen, die sich bei Lebercirrhose oder als Reste von Blutergüssen finden, brauchen hier nicht erörtert zu werden.

Es folgt eine gedrängte Uebersicht der bisher veröffentlichten chirurgisch bedeutsamen Fälle von Lebercysten.

a) Retentionscysten.

1. [North]. Mannskopfgross, am linken Lappen, kaffeefarbner Inhalt. Im Ductus choledochus 2 Steine. Entstehung der Cyste nicht völlig klar.

2. [John Berg]. Hühnereigross, zungenartig links neben der Mitte des scharfen Randes vorragend. Autoritativerseits als Retentionscyste gedeutet.

3. [Tiffany][10]). Wallnussgross, mit Galle und Concrementen gefüllt, auf der Convexität gelegen.

b) Cystadenome.

4. [Hueter][7]). Blase von $2^1/_2$ l Inhalt, sitzt der Unterfläche des rechten Lappens auf. In dem der Leber angelagerten Theil der Wand viele kleine Cysten. Mikroskopischer Befund typisch.

*) Anm. Früher nannte man alle Lebercysten entweder serös oder biliös. Heute wäre es zu empfehlen, den Namen „serös", wenn man ihn nicht entbehren will, auf die Lymphcysten allein anzuwenden, den Ausdruck „biliös" aber. der für Cystengeschwülste weder theoretischen, noch praktischen Werth hat, ganz fallen zu lassen.

5. [Manski][11]). Buchtige Höhle von 6 l Inhalt mitten im rechten Lappen. Hinterwand von kleinen Cysten durchsetzt. Flüssigkeit wasserklar, fadenziehend. Mikroskopischer Befund wie bei 4.

6. [Winkler][18]). Blase von 8 l Inhalt, sitzt der Unterfläche der Leber auf. Ins Innere ragt eine faustgrosse zweite Blase. Chemischer Befund typisch (schwache Gallenfarbstoffreaction). Ausgeschnittenes Wandstückchen bindegewebig, ohne Epithel. Trotzdem Cystadenom sehr wahrscheinlich.

7. [Siegmund][16]). Cystenmasse, die den vorderen Theil der Leber bis zur Hälfte durchsetzt. An andern Stellen einige ganz vereinzelte, kleine Blasen. Mikroskopischer und chemischer Befund typisch.

8. [Juhel-Michel][18]). Kindskopfgross, halbkuglig in den hinteren Theil der Unterfläche eingewölbt. Sehr derbe fibröse Wand (Epithel?). Aussen hängen 7—8 kleine Blasen an. Diagnose nicht ganz sicher.

9. [Keen]. Rechts neben der Gallenblase vorragend, tief ins Lebergewebe eindringend. Cystadenoma papilliferum. Angeblich Coccidien.

10. [Roberts][9]). Convolut, das die Leber stark vergrössert und zu drei Vierteln einnimmt. Cystadenoma papilliferum. Angeblich Coccidien.

11. [Müller-Aachen][13]). Grosses Convolut vom rechten Lappen herabhängend, ausserdem viele diffuse Cysten mit cubischem Epithel in Leber und Nieren. Die Lebercysten enthielten klare seröse Flüssigkeit. „Diffuses Cystadenoma"; würde von Andern als cystöse Degeneration bezeichnet werden.

12. [Chrobak][3]). Massenhaft kleinere Cysten durch das ganze Organ, dünnwandig, rechts ragt eine kindskopfgrosse Cyste, links ein faustgrosses Convolut hervor. Linke Niere fühlt sich unverändert an, rechte ist nicht tastbar. Cysten-Inhalt gelblich-grün, schwach alkalisch, frei von Galle, Zucker, Bernsteinsäure; 30‰ Eiweiss. Mikroskopischer Befund fehlt. Chrobak ist geneigt, wegen des gallefreien Inhalts und des Fehlens von Icterus keine Gallengangs-, eher Lymphcysten anzunehmen. Unsres Erachtens ist ein Unterschied der hier vorhandenen von der gewöhnlichen cystischen Degeneration (siehe oben) nicht wahrscheinlich.

c) Lymphcyste (?).

13. [Sharkey]. Einfach, kindskopfgross, dünnwandig, am unteren Rande der Gallenblase. Im Innern dünne einspringende Wände. Einfache Schicht feinen, platten Epithels. Inhalt klare, strohgelbe, an Eiweiss und Chloriden reiche Flüssigkeit. Gleichzeitig vorhandene cystische Entartung der Eierstöcke beweist hier nichts gegen die Wahrscheinlichkeitsdiagnose einer Lymphcyste.

d) Echte, aber nicht sicher zu classificirende Lebercysten.

14. [Müller-Aachen][12]). Mit zweifaustdickem Stiel der unteren Fläche aufsitzend. 6 l Inhalt. Wand sehr blutreich, enthält atrophisches Lebergewebe, erweiterte und neugebildete (?) Gallengänge. Inhalt chocoladefarbig, enhält Fibrin und Blut.

15. [Leppmann]. Unser Fall ist im Eingang der Arbeit genau beschrieben. Er und der vorige können nicht sicher classificirt werden, da aus klinischen Gründen der Mutterboden der Geschwulst in beiden

Fällen nicht mikroskopisch untersucht worden ist. Müller ist geneigt, Cystadenom anzunehmen, wogegen auch in unserm Falle nichts einzuwenden wäre; sicher ist die Diagnose nicht.

16. [Bayer][1]). Aushöhlung der ganzen Leber bis auf einen Parenchymrest von 2—4 mm Dicke (!). Inhalt der einheitlichen Höhle 8 l, ähnelt makro- und mikroskopisch dem von uns beschriebenen. Mikroskopischer Befund eines ausgeschnittenen Stückes: derbfaseriges Bindegewebe mit vielen Drüsengängen, die wie Ductus biliferi aussehen, Innenfläche epithellos, sieht „etwas ulcerös" aus (Chiari). Bayer führt diese Höhlenbildung, die sich binnen 4 Monaten entwickelt haben soll, mit Wahrscheinlichkeit auf einen zu rascher Gewebsverflüssigung führenden Entzündungsvorgang zurück. Anderweitige Beobachtungen, die diese Hypothese stützen, sind uns nicht bekannt. Allerdings können entzündliche Einschmelzungen (Leberabscesse) ausnahmsweise einen so colossalen Umfang erreichen, sie können — wiederum ausnahmsweise — längere Zeit symptomlos verlaufen und sogar — auch nur sehr ausnahmsweise — eine Flüssigkeit enthalten, die gewöhnlichem Eiter unähnlich ist. Aber man wird doch wenigstens durch mikroskopische Untersuchung eine richtige Abscesswand feststellen können, von der in Chiari's Bericht hier keine Rede ist. Eher wird man an ein centrales Cystom denken können. Die anscheinende Kürze der Entwicklungszeit kann auf Ungenauigkeit der von den Angehörigen gemachten Angaben und Beobachtungen beruhen (auch bei Hueter wurde erst fünf Monate vor der Operation festgestellt, dass der Leib stärker sei als früher). Das Fehlen des Epithels an einer Stelle beweist, wie mehrfach erwähnt, nichts gegen die epitheliale Natur der Geschwulst. Die Beschreibung des Inhalts würde unsrer Annahme nicht widersprechen — leider fehlt eine Angabe über Mucingehalt — und Nebencysten hätte man bei einer Obduction vielleicht doch irgendwo entdeckt.

Andere Lebercysten, über die wir keine genaueren histologisch-chemischen Daten erlangen konnten, sind von Czerny[14]), Körte[9]) u. [5]), Bruns (Glotz)[18]), Terrillon, Bouchut, Cousins operirt worden. Die Fälle der beiden letzterwähnten sind einigermassen verdächtig auf Echinococcus. Erwähnung verdient eine Beobachtung Kaltenbach's[18]), betreffend eine colossale multiloculäre echte Cyste, die mit der Leber verwachsen war, deren Ursprung aber nicht völlig sichergestellt werden konnte. Endlich ist eine Mittheilung Queyrats[18]) zu nennen, die recht viel Interesse bietet: Ein junger Mann erhält einen Stoss gegen die Lebergegend und erkrankt nach einigen Tagen an Urticaria und Ikterus, ganz vorübergehend. Nach 6—7 Wochen erscheint der Leib stärker, eine fluctuirende Geschwulst wird fühlbar. Durch Punction werden 12 l safrangelbe, Gallensäuren und Gallenfarbstoff enthaltende, von Echinococcushaken freie Flüssigkeit entleert. Hiernach fühlt man im rechten Epigastrium, bis 3 Finger breit vom Rippenrande einen rundlichen harten Tumor. Innerhalb 4 Wochen muss die Punction noch zweimal wiederholt werden, dann füllt sich der Leib nicht wieder. Winkler führt diesen Fall unter den Lebercysten an. Wir erkennen an, dass es sich um eine nach einer traumatischen Entzündung entstandene Retentionscyste handeln könnte. Sehr wahrscheinlich ist das nicht. Vielleicht kommt

der Wahrheit näher die Annahme eines abgesackten peritonealen Ergusses, der mit einer auf die Verletzung zurückzuführenden Gallenfistel communicirt.

Klinisches Bild. Diagnose.

Lebercysten sind im allgemeinen bei Frauen häufiger als bei Männern beobachtet worden. Bezüglich der Retentions- und Flimmercysten sowie der ganz typischen diffusen Cystenbildung ist dieser Unterschied weniger wahrzunehmen, desto deutlicher tritt er bei den das Hauptcontingent der operativen Fälle stellenden circumscripteren Cystadenomen zu Tage. Auch in den oben angeführten Fällen 14—16 handelte es sich um Frauen. Verhältnissmässig oft sind die Erkrankten in vorgerückten Jahren, jenseits des vierzigsten, und haben eine Anzahl von Entbindungen durchgemacht. Aber ganz verschont bleibt selbst das Kindesalter nicht. Die jüngste Operirte war 11 Jahre alt*).

Dem Bemerkbarwerden von Stauungscysten können die Beschwerden vorausgehen, die den zu Narben- oder Steinbildung führenden Krankheiten eigen sind. Die übrigen Cysten entwickeln sich schleichend, ohne dass der Gesundheitszustand anfangs gestört scheint. Sie können auf Lebenszeit unbeachtet bleiben, in anderen Fällen wird, bei entsprechender Grösse der Geschwulst, eines Tages das Stärkerwerden des Bauches entdeckt, oder es machen sich mässige Beschwerden geltend, die manchmal die Kranken zum Arzt führen: Schmerzen, die mehr weniger genau in die Lebergegend verlegt werden, Appetitlosigkeit, Aufstossen, Durchfall oder öfter Verstopfung, in einem Falle (F. 6) ausschliesslich heftiges Leibweh bei der Menstruation. Ob diese subjectiven Beschwerden oder jene objective Veränderung zuerst wahrgenommen wird, das ist individuell verschieden. Wachsthum der Geschwulst und Grösse der Beschwerden stehen in keinem bestimmten Verhältniss zu einander. Während die Cyste, stetig oder ruckweise, langsam oder schnell weiter wächst, können die Beschwerden lange Zeit in unberechenbarer Weise kommen und verschwinden. Wie unser Fall lehrt, schliessen sie sich gelegentlich einer Contusion der Geschwulst an, vielleicht als Ausdruck leichter örtlicher Bauchfellentzündung.

Von dem vielgestaltigen Krankheitsbilde, das der ihnen sonst so ähnliche Echinococcus haben kann, ist bei den Lebercysten keine

*) Anm. Angeboren kommen sowohl einfache Cysten von bedeutender Grösse als multiple Cystenbildungen vor. Soviel wir aus der Litteratur ersehen konnten, waren die betreffenden Kinder stets lebensunfähig; klinische Bedeutung haben derartige Geschwülste also nicht.

Rede. Nie hat man hier Icterus oder Caput Medusae, nie Blutungen noch Urticaria, nie die Symptome der Berstung, der Metastasenbildung, der spontanen Vereiterung beobachtet. Hautjucken blieb nach dem enormen Schwunde des Lebergewebes in Fall 16 zurück. An Athemnoth litten die Kranken 5 und 12, die erstere, bei der allerdings eine Rippenfellentzündung vorausgegangen sein soll, schon in verhältnissmässig frühem Stadium. Centrale Cysten, die das Organ allseitig vergrössern, sind ja entschieden geeigneter, die Lunge zu bedrängen, als periphere an der Vorder- oder Unterfläche. Schmerzen, die geradezu in der Lebergegend localisirt werden, scheinen bei den echten Cysten häufiger als beim Blasenwurm zu sein, solche in der rechten Schulter wurden einmal, von Bayer [1]), festgestellt. Wird die Geschwulst sehr gross, so stellt sich durch Druck auf die Brust- und Bauchorgane, nicht etwa durch den Verlust des Lebergewebes, eine allgemeine Kachexie ein, an der, wenn nicht rechtzeitige Hülfe kommt, die Kranken zu Grunde gehen. Je diffuser die Cystenbildung das Organ durchsetzt, desto eher wird eine grössere Mannigfaltigkeit des sonst so eintönigen klinischen Bildes zu erwarten sein. Es bildet sich dann, wie bei 12, Ascites, der bei streng begrenzten Cystenbildungen nie beschrieben ist. Bei Betheiligung der Nieren können Oedeme auftreten, Eiweiss, Blut und Pigment kann sich dem Harn beimischen. Icterus und Acholie des Stuhlgangs vermisst man auch bei ausgeprägtester diffuser Cystose. Verf. erinnert sich eines derartigen Falls aus der Breslauer medicinischen Klinik, der gleichzeitig zeigt, wie lange die cystische Degeneration jener lebenswichtigen Organe ertragen werden kann. Der Kranke war im Laufe von 18 Jahren, während deren er von Zeit zu Zeit in der Klinik vorgestellt zu werden pflegte, nie gelb gewesen, und hatte an seinem letzten Lebenstage noch gallenhaltigen Stuhlgang. Er starb an Compression des Zwölffingerdarms durch den Lebertumor. Traumatische Berstungen von Lebercysten sind bisher nicht bekannt geworden.

Die Diagnose der nichtparasitären Cysten ist bei intacten Bauchdecken immer schwer, meist unmöglich. Schon die Frage, ob eine fluctuirende Geschwulst der Leber angehört, kann zunächst nur unsicher beantwortet werden. Wir erblicken die grösste Schwierigkeit nicht darin, dass manche Cysten erst zur Untersuchung kommen, wenn sie schon den ganzen Bauchraum füllen. Solche Lebercysten sind zwar öfters für Eierstocksgeschwülste [18]), Ascites [7]) oder dergl. gehalten worden, doch hätten sich diese Verwechslungen vielleicht durch exacte Berücksichtigung der Form des Leibes (Winkler),

genaue Feststellung der Lage des Dickdarms, die in unserem Falle so bezeichnend war, oder ähnlicher diagnostischer Merkmale vermeiden lassen. Es giebt indessen andre cystische Gebilde, die, ohne übergross zu sein, durch ihre Lage selbst nach Eröffnung des Leibes noch als zur Leber gehörig imponiren können, obwohl sie von Pankreas, Niere oder Mesenterium ausgehen [10]). Dass man in solchen Fällen die Functio laesa zur Stellung der Diagnose heranziehen kann, ist nach dem Obengesagten nur für seltene Fälle zu hoffen. Auch vom Hydrops der Gallenblase ist eine Lebercyste nicht immer leicht zu unterscheiden. Bei der Seltenheit grosser Retentionscysten wird man am ehesten die Entscheidung danach treffen, ob Gallensteinkoliken anamnestisch festgestellt sind (Hydrops) oder nicht (Cyste). Ferner soll die Birnform und Verschieblichkeit der hydropischen Gallenblase kennzeichnend sein [9]), die Verschieblichkeit kann aber, wie an einer von Petersen [14]) beschriebenen, fälschlich als Hydrops oder Tumor vesicae felleae vordiagnosticirten Cyste, festgestellt wurde, auch gestielten Cysten zukommen. Bei der Laparotomie wird man sich, wenn cystische Geschwülste in der Gegend der Gallenblase vorhanden sind, stets überzeugen, ob daneben eine Gallenblase zu finden ist. Nicht immer gelingt es, die Hohlgeschwülste überhaupt bei der äusseren Untersuchung als solche zu erkennen. Sowohl die Dicke der Wand, als ihre starke Spannung kann das Gefühl der Fluctuation verhindern. So konnte Chrobak [3]) bei einer kindskopfgrossen Cyste nur undeutliche Fluctation wahrnehmen, Berg hielt eine Cyste für eine solide Geschwulst. Auf ganz eigene Art wurde König [7]) irre geführt, der eine feste Masse mitten in einer grossen Flüssigkeitsansammlung fühlte und Nierentumor mit Ascites diagnosticirte — es fand sich die beschriebene grosse Cyste, in deren Innern ein fester Klumpen aus abgestossenen Epithelien, Fibrin u. dgl. lag.

Central gelegene Cysten können eine einfache Vergrösserung des Organs vorspiegeln; mit der Zeit lässt sich bei sorgfältiger Prüfung Fluctuation in dem die Rippen überragenden Theil, bei sehr grossen Cysten sogar von den Zwischenrippenräumen aus [1]), feststellen. Einen Leberabscess von solcher Grösse wird man in unsern Breiten erst in letzter Linie in Betracht ziehen; und man wird ihn mit höchster Wahrscheinlichkeit ausschliessen, wenn weder anamnestisch noch objectiv seine klinischen Kennzeichen (Fieber, Icterus, anderweitige Eiterherde im Körper, eine zu derartigen Abscessen führende Grundkrankheit) nachgewiesen werden können.

Am allerschwersten lässt sich die wahre Lebercyste unterscheiden von der Echinococcus-Blase, mit der sie gewisse typische Lagen,

die schleichende Entwicklung, die pralle Füllung gemeinsam hat. Icterus kommt zwar bei Lebercysten nie, aber auch bei Blasenwürmern nicht oft vor. Die Symptome der Vereiterungen, Durchbrüche, Berstungen, Metastasenbildungen, die Urticaria und das Caput Medusae beweisen nur im positiven Sinne etwas, da sie nur einer Minderzahl der Wurmblasen zukommen. Das berühmte Hydatidenschwirren ist beim Blasenwurm recht selten [10]) und kommt auch bei anderen Cystenbildungen vor (Landau [9]). Das Pergamentknittern, das nach Löbel [9]) beim Berühren der Bauchwand über der Wurmblase gefühlt werden kann, dürfte von dem peritonealen Knarren, wie es in unserm Falle bestand, schwer zu unterscheiden sein. Sehr wichtig ist die Angabe Pothérats [8]), dass bei Echinococcuskranken der Harn stets die Gmelin'sche Reaction auf Gallenfarbstoff giebt, wahrscheinlich infolge einer blutzerstörenden Wirkung des resorbirten Hydatideninhalts. Unsres Wissens ist diese Behauptung noch nicht ausgiebig nachgeprüft worden. Bestätigt sie sich, so ist die Schwierigkeit der uns beschäftigenden Unterscheidung mit einem Schlage beseitigt. Ein Hülfsmittel giebt es, das schon auf Grund unserer jetzigen sicheren Kenntnisse diese Unterscheidung ermöglicht: die Probepunction. Seit jedoch bekannt ist, welche Gefahren auch die kleinste Eröffnung eines Echinokokkensackes einschliesst — Ausstreuung von Keimen, Aussickern toxischer Flüssigkeit —, widerrathen viele Chirurgen die Probepunction derartiger Gebilde durchaus. Es wird also, falls Pothérat nicht Recht behält, bei einfachen Cysten, die ja viel seltner als Wurmblasen sind, meist unmöglich sein, auch nur eine richtige Wahrscheinlichkeitsdiagnose von vornherein zu stellen. In einzelnen Fällen bieten sich noch gewisse Anhaltspunkte. Beispielsweise wird bei sorgfältig behüteten Kindern aus gutem Hause die Angabe, dass das Kind nie mit Hunden und Katzen zu thun gehabt hat — was ja in grossen Städten überaus häufig ist — nicht gleichgültig sein, sondern bei entsprechendem objectivem Befund stark zu Gunsten einer echten Cyste ins Gewicht fallen. Die letztere wird stets in erster Reihe in Frage kommen, wenn die betreffende Gegend zu denen gehört, wo Echinococcen sehr selten sind (z. B. das Land am Niederrhein, vgl. Fall 14, 15). In noch höherem Maasse gilt dieses Unterscheidungsmittel für polycystische Bildungen gegenüber dem Echinococcus multilocularis, der in Norddeutschland und anderen nordeuropäischen Ländern zu den grössten Seltenheiten gehört. Verf. hat stets das Bild des bereits einmal erwähnten Kranken vor Augen, den Biermer viele Jahre lang als Beispiel für den multiloculären Blasenwurm, als Unicum für Breslau, klinisch vorzustellen pflegte, und bei

dessen Section sich eine echte cystische Degeneration von Leber und Nieren herausstellte.

Eine sichere Differentialdiagnose gegenüber dem Echinococcus kann nach Eröffnung der Cyste auf dem Wege der Laparotomie gestellt werden. Bei Untersuchung des Inhalts findet sich, falls Echinococcus vorliegt, regelmässig Bernsteinsäure und Zucker, nie oder fast nie Eiweiss und Schleim in nennenswerther Menge. Der Inhalt des Echinococcus multilocularis pflegt eine gallertartige Substanz zu sein, die gleichfalls Bernsteinsäure enthält. Die mikroskopisch nachweisbaren Echinococcenbestandtheile — Bandwurmköpfe, Häkchen, ganze Tochterblasen, Stücke der Cuticula — sind keineswegs constant, gerade bei einer Blasenform, die sehr gross wird, der Acephalocyste, fehlen sie. Liegt dagegen eine wahre Cyste vor, so fehlen alle ebengenannten Bestandtheile der Hydatidenflüssigkeit, fast stets ist Eiweiss und Schleim, meist reichlich, oder doch eines von beiden vorhanden. [Es ist aus therapeutischen Rücksichten dringend geboten, mindestens die in ein paar Minuten ausführbare Untersuchung auf Eiweiss, Schleim und Zucker noch während der Operation vorzunehmen!]

Für die Prognose und selbst für die Therapie kann es von Werth sein, festzustellen, welcher Art der nichtparasitären Cysten die Geschwulst angehört. Nur sehr selten wird dies unmittelbar nach der Eröffnung durch Betrachtung und flüchtige chemische Untersuchung des Inhalts möglich sein. Manchmal wird es gelingen, durch Betastung der Hinterwand das Vorhandensein tieferer Cysten, das wohl nur bei Cystadenomen zu erwarten ist, zu constatiren. Das wichtigste Mittel für die Specialdiagnose ist die mikroskopische Untersuchung der Wand, und zwar einer dem Ansatz der Cyste an das Organ möglichst nahen Stelle. In dubio ist für sehr grosse Cysten wohl die Diagnose Cystom bezw. Cystadenom mit den sich daraus ergebenden prognostischen und therapeutischen Folgerungen immer die wahrscheinlichste.

Therapie.

Dass echte Lebercysten anders als auf operativem Wege geheilt werden können, ist nicht anzunehmen. Alsbald drängt sich die Frage auf: sollen wir alle Cysten, die in der Leber entdeckt werden, auch kleine, etwa bei einem Bauchschnitt zufällig gefundene, operiren? v. Bergmann[2]) räth, die kleinen Cysten ruhig stehen zu lassen. Am unbesorgtesten wird man dies thun dürfen, wenn die Cystchen auf der convexen Leberfläche oder an dem typischen Platze der

Flimmercysten sitzen, denn in diesen beiden Fällen kann man auf relativ harmlose Geschwülste rechnen. An andern Stellen des Vorderrandes und an der Unterfläche wird man schon eher Cystadenome vermuthen müssen, deren Verbleiben im Körper denn doch nach den bisherigen Beobachtungen nicht unbedenklich scheint.

Was die Operationsmethode betrifft, so ist gänzlich verlassen die früher öfters angewandte Punction. Nutzen wird von ihr offenbar höchst selten zu erwarten sein; contraindicirt ist sie schon, weil meist Echinococcus nicht ausgeschlossen werden kann (s. o.). Die Resultate der wirklich ausgeführten Punctionen sind entsprechend entmuthigend gewesen. Cousins entleerte eine Lebercyste auf diese Weise — nach 36 Stunden trat unter peritonitischen Erscheinungen der Tod ein. Bouchut aspirirte aus einer grossen Hohlgeschwulst 85 g (!!) Flüssigkeit — die Patientin wurde gesund, aber auf dem Umwege über eine nachfolgende Bauch- und Rippenfellentzündung. North punctirte gleichfalls (Fall 1) — zwei Tage nachher wurde die Section gemacht, die, wie oben erwähnt, Steine als Ursache einer Retentionscyste ergab, ein schreiender Beweis für die Unzulänglichkeit des Eingriffs. Aus dem von Kaltenbach beschriebenen Tumor waren im Laufe von 8 Jahren über 320 l Flüssigkeit durch Bauchstich abgelassen worden, schliesslich musste doch die Radicaloperation ausgeführt werden. In Glotz' Falle hatte das dritte Einstechen der Hohlnadel, allerdings in vorantiseptischer Zeit, tödtliche Vereiterung zur Folge. Sapienti satis.

Wenn irgend möglich wird man im allgemeinen die Cysten exstirpiren. Denn durch die Exstirpation wird ein Recidiv ebenso vermieden wie eine Fistelbildung. Hier zeigt sich nun die grosse Wichtigkeit der Unterscheidung vom Echinococcus. Die Wurmblasen werden ja grade in der Regel nicht ausgeschält! Madelung vermuthet wohl nicht mit Unrecht, dass manche als Echinococcus drainirte Cyste, die nicht ausheilen wollte, sondern eine Fistel zurückliess, nicht parasitärer Natur gewesen ist. In der Literatur findet man allerdings wenig Angaben über echte Lebercysten, die ursprünglich für Hydatiden gehalten worden sind; das kommt aber sicher nur daher, weil die meisten Operationen ungeheuer grosse Lebercysten betrafen, die vor Eröffnung des Leibes für alles mögliche Andre gehalten wurden, bei der Laparotomie aber zunächst entleert werden mussten, wobei dann meist der schleimige trübe Inhalt die Art der Geschwulst erkennen liess. Bedenklicher werden mittelgrosse Blasen sein, die keine sofortige Entleerung fordern. Wenn solche nach dem z. B. von Madelung vertretenen Princip der Echinokokken-

operation, zunächst bloss in die Bauchwunde eingenäht, erst nach einigen Tagen eröffnet und am Inhalt als nicht parasitär erkannt werden — dann hat man sich für die Exstirpation künstlich ungünstigste Bedingungen geschaffen*).

Lebercysten sind exstirpirt worden von König, Czerny, Kaltenbah, Berg, Tiffany, Keen, Körte und Terrillon. Tiffany (F. 3) konnte die kleine Blase mit der Scheere ausschneiden und die Blutung mit dem Pacquelin stillen. Ausschliesslich mit dem Glühmesser ging Keen vor (F. 9), der mit keiner bedeutenden Blutung zu kämpfen hatte und die Bauchwunde schliessen konnte. König löste den breit aufsitzenden Tumor (F. 4) theils mit der Scheere, theils stumpf; dabei entstand ein halb handtellergrosser blutender Defect im Leberparenchym, doch konnte die Blutung gestillt werden, indem die Serosa über dem Defect vernäht wurde. Ebenso verfuhr Körte bei einer eigrossen Cyste des Leberrandes. Berg (F. 2) machte eine keilförmige Excision und vernähte die Wundränder ohne einer erheblichen Blutung zu begegnen. Die Ausrottung einer faustgrossen breit gestielten Cyste erforderte bei Czerny[14]) neben der Uebernähung noch eine leichte Tamponade. In allen diesen Fällen war die Heilung glatt. Schwieriger gestaltete sich der Fall Kaltenbachs[1]), den man vorläufig hierher rechnen kann. Mannigfache Adhäsionen der Geschwulst mussten gelöst werden, dabei entstand eine Blutung aus der Leber, die durch Uebernähen mit Adhäsionsschwarten gestillt wurde; nachher lag die Wurzel der Geschwulst vor, die sich „gegen Zwerchfell, Wirbelsäule und Leber ausdehnte;" sie wurde elastisch umschnürt, die Geschwulst sammt einen darübergelagerten Stück Leber abgetragen, der Stiel extraperitoneal versorgt. Der Erfolg war gut. Nach fünf Jahren war nur eine im Stumpf neugebildete Cyste nach aussen durchgebrochen. Anders und ungewöhnlich verfuhr Müller (F. 14): er drehte zwar einen Gazestreifen um den Stiel der Geschwulst, hatte aber trotzdem eine starke Blutung aus der Cystenwand; er trug nun letztere zu zwei Dritteln ab, nähte den Rest sammt dem Stiel in die Bauchwunde und zerstörte ihn in mehren Sitzungen mit dem Pacquelin. Langenbuch frägt, ob nicht eine Partieenligatur

*) Die Technik der Exstirpation, bezw. Resection der uns beschäftigenden Geschwülste bedarf keiner eingehenderen Besprechung, da sie mit der bei anderen Lebertumoren üblichen zusammenfällt. Das grosse Material über die letztere findet sich kritisch gesichtet in den oft citirten Werken von Madelung und Langenbuch.

des Stiels und nachfolgende Abtragung der ganzen Geschwulst schonender, rascher und sicherer zum Ziele geführt hätte*).

Bei einem Theil der Lebercysten ist die Ausrottung technisch undurchführbar. Dies trifft schon bei peripheren und vom Bauche aus leicht zugänglichen Cysten zu, wenn sie mit sehr breiter Fläche der Leber angelagert sind. Das blutreiche Grenzgewebe, das statt einer stumpfauslösbaren Kapsel sie mit der Leber verbindet, muss durchtrennt werden, und trotz aller Fortschritte der Leberchirurgie gelingt es doch nur innerhalb gewisser Grenzen, die Flächenblutungen der Leber zu beherrschen. Wie weit diese Grenzen angenommen werden dürfen — das muss dem Takt des Operateurs überlassen bleiben. Wenn aus diesem Grunde die Ausrottung unterlassen wird, tritt die Incision und Drainage in ihr Recht. In dieser Weise verfuhr Ahlfeld in dem von Winckler[18]), und Robert Schultze in dem von uns beschriebenen Falle. Das Resultat war in beiden Fällen das gleiche: es blieb zwar eine Fistel, die etwas Schleim absondert, zurück, aber die Operirten fühlen sich dauernd wohl, bleiben in gutem Ernährungszustand und dürften vor den Gefahren, die ihnen drohten, gesichert sein. Vielleicht könnte man bei multiloculären Cysten ein noch besseres, ein ideales Resultat erreichen, wenn man die innere Cystenwand unmittelbar nach Einnähung und Eröffnung der Cyste, wenn die Höhle noch in ganzer Ausdehnung klar vorliegt, auskratzte oder verschorfte. Eine nachträgliche Aetzung und Abschabung ist in unserem Falle erfolglos geblieben.

Ebenso unzugänglich sind der Exstirpation diejenigen cystischen Gebilde, die in sehr grosser Ausdehnung das Lebergewebe substituiren, sei es als einfache Höhlen, sei es als Höhlensysteme. Einfache Höhlen bezw. Cystadenome, die durch eine sehr grosse Blase mit sehr kleinen Nebenbläschen gebildet werden, geben wiederum zur Incision und Drainage Anlass. Freilich ist es dann ein besonderer Glücksfall, wenn, wie in Bayers Fall (16) — noch dazu trotz Einfliessens von Cysteninhalt in die Bauchhöhle! — völlige fistellose Heilung eintritt. Unglücklich verlief Fall 5: Obwohl hier die Höhle kleiner war und sich auf den rechten Lappen beschränkte, collabirte gleich nach der Entleerung die Kranke und starb trotz Campher

*) In seltenen Fällen könnte eine rasche Erkenntniss des Charakters der Cyste die Exstirpation als überflüssig erscheinen lassen. Z. B. hätte in Fall 1 eventuell schon die Drainage der Höhle und Wegräumung der Steine völlige Heilung ermöglicht. Auch einfache Lymphcysten (rein seröser Inhalt!) können wohl durch Incision und Drainage zu voller Heilung gebracht werden. Vielleicht gehört hierher eine „seröse" Cyste, die Körte in der angegebenen Weise heilte.

und Autotransfusion; eine Kochsalzinfusion ist allerdings auffallender Weise nicht versucht worden. Bei den von vielen Cysten ganz oder sehr grossen Theils durchsetzten Lebern endlich kann ein blutiger Eingriff nothwendig werden, wenn das vergrösserte Organ den Bauchraum stark beengt. Der Krankheitsprocess, der hier durch Verlegung des Pfortaderkreislaufs zum Tode führt, wird natürlich auf keine Weise beseitigt, aber er verläuft sehr langsam, wie gezeigt wurde, und die Entleerung grosser Blasen, die Excision besonders entwickelter Cystenpackete kann das Leben wesentlich verlängern, die Beschwerden für längere Zeit mindern. Am erfreulichsten lief in dieser Beziehung der Fall Chrobaks (12) ab. Chrobak beschränkte sich darauf, die grösste von zahllosen Cysten zweizeitig zu eröffnen und ihren Abfluss nach aussen zu sichern. Die Kranke, die vorher nicht mehr liegen und schlafen konnte, hatte nach der Operation Ruhe und Erleichterung, konnte nach einigen Tagen das Bett und nach einem Monat das Krankenhaus verlassen. Müller-Aachen hatte das Unglück, nach Entleerung und Excision grosser, zu einem mächtigen Convolut gehörenden Cysten den Kranken am elften Tage infolge einer Lungenembolie zu verlieren. Roberts incidirte zweizeitig die grösste oberflächliche Blase eines die Leber durchsetzenden Cystadenoms (F. 9) und punctirte von der Wunde aus etliche tiefere [aus einer soll Gas geströmt sein — ob das wirklich eine Cyste war?!]. Der Kranke starb „an Decubitus."

Prognose. Nach allem bisher Gesagten kann die Prognose in der Regel erst nach der Operation gestellt werden. Sie ist, abgesehen von den Gefahren jeder Leberoperation, günstig, wenn eine völlige Ausrottung der Geschwulst gelingt und die Nieren intact gefunden werden. Muss von einer Ausrottung abgesehen werden, so hängt die Prognose ganz von dem Bau der Geschwulst und dem Zustande des übrigen Organs, eventuell auch der Nieren, ab. Diese Factoren sind zum Theil durch Palpation, mikroskopische und chemische Untersuchungen feststellbar, ein andrer Theil von ihnen z. B. das Vorhandensein lebensfähigen Epithels an der Cystenwand, tiefer gelegener Cysten, einer Communication mit Gallengängen, entzieht sich oft der Feststellung. Je nach Lage der genannten Factoren, über deren Einwirkung im einzelnen auf das in den vorigen Capiteln Gesagte verwiesen werden kann, darf man eine nahezu vollständige Heilung ohne Beeinträchtigung der Lebensdauer oder auch nur eine Milderung der Beschwerden und Verlängerung der Lebensdauer in Aussicht stellen.

Litteratur.

1) C. Bayer, Ueber eine durch Operation geheilte, ungewöhnlich grosse Lebercyste. Prager med. Wochenschr. 1892. Nr. 52.

2) E. v. Bergmann, Zur Casuistik der Leberchirurgie. Verh. d. Deutschen Ges. f. Chir. 1893.

3) R. Chrobak, Ein Fall von Lebercysten. Wiener klin. Wochenschr. 1898. Nr. 14.

4) Eberth-Zürich, Cyste mit Flimmerepithel in der Leber. Virchow's Archiv. Bd. XXXV. — N. Friedreich, Cyste mit Flimmerepithel in der Leber. Virch. Arch. Bd. XI.

5) Eulenburg, Realencyklopädie der gesammten Heilkunde, Abschnitt Leber 1895.

6) E. v. Hippel, Ein Fall von multiplen Cystadenomen der Gallengänge und Durchbruch ins Gefässsystem. Virch. Arch. Bd. CXXIII.

7) C. Hueter, Ein grosses Cystom der Leber bei einem Kinde, nebst Bemerkungen über cystische Erkrankungen der Leber. Inaug.-Dissert. Göttingen. 1887.

8) C. v. Kahlden, Ueber die Genese der multiloculären Cystenniere und der Cystenleber. Beiträge z. path. Anat. 1893.

9) C. Langenbuch, Chirurgie der Leber und Gallenblase. Deutsche Chirurgie. Lief. 45c. Bd. I u. II. Stuttgart 1894 u. 1897.

10) O. Madelung, Chirurgische Behandlung der Leberkrankheiten. Penzoldt-Stintzing, Handbuch der speciellen Therapie. Abth. VI. Jena 1896.

11) K. Manski, Ueber Cystadenome der Leber. Inaug.-Dissert. Kiel 1895.

12) W. Müller, Ueber nicht parasitäre Lebercysten. Vortrag und Discussion. Verhandl. d. Deutschen Ges. f. Chirurgie. 1893.

13) W. Müller, Demonstration zur Leberchirurgie. Vortrag und Discussion. Verhandl. d. Deutschen Ges. f. Chirurgie. 1897.

14) W. Petersen, Beiträge zur Pathologie und Therapie der Gallensteinkrankheit. Bruns' Beitr. z. klin. Chir. Bd. XXXIII, Heft 3.

15) F. v. Recklinghausen, Ueber die Ranula, die Cyste der Bartholin'schen Drüse und die Flimmercyste der Leber. Virch. Arch. Bd. LXXXIV.

16) A. Siegmund, Ueber eine cystische Geschwulst der Leber (Gallengangs-Cystadenom. Virch. Arch. Bd. CXV.

17) R. Virchow, Die krankhaften Geschwülste. 1863.

18) K. Winckler, Zur Casuistik der Lebercysten. Inaug.-Dissert. Marburg 1891.

19) H. Zahn, Ueber mit Flimmerepithel ausgekleidete Cysten des Oesophagus, der Pleura und der Leber. Virch. Arch. Bd. CXLIII.

20) E. Ziegler, Lehrbuch der allgemeinen und speciellen pathologischen Anatomie. 2 Bde. Jena 1892.

Die übrigen in der Arbeit genannten Autoren sind theils nach Langenbuch, Madelung und Winckler, theils nach Referaten in Virchow-Hirsch's und Schmidt's Jahrbüchern citirt.

XXV.

Beitrag zur Symptomatologie des eingeklemmten Harnblasenbruches.

Von

Dr. E. Martin in Köln.

„Die Einklemmung eines Blasenbruchs allein ist schon imstande, alle charakteristischen Erscheinungen einer Darmincarceration hervorzurufen", heisst es in Aue's[1]) Arbeit über Harnblasenbrüche. Aehnlich lauten die Aeusserungen der übrigen zahlreichen Autoren, welche sich in den letzten Jahren mit der Lehre von den Cystocelen beschäftigten. Lotheissen[2]) nimmt an, dass „die Einklemmung eines Blasenbruches allein, so gut wie eines Netzbruches alle charakteristischen (scil. Darmincarcerations-) Erscheinungen hervorrufen kann". Brunner[3]) stellt die bisher beschriebenen Fälle von isolirter Brucheinklemmung der Harnblase zusammen und sagt von ihnen: „In keinem dieser Fälle bestanden vor der Operation Symptome von Seiten der Blase, es waren vielmehr durchaus Symptome vorhanden, die auf Einklemmung des Darmes hindeuteten". Becker[4]) endlich stellt fest, dass „nicht einmal bei Einklemmung der Blase Symptome von Seiten der Blase auftreten; stets beständen die gewöhnlichen Incarcerationserscheinungen, wie sie beim Darm beobachtet werden."

Angesichts dieser in der jüngsten Litteratur herrschenden Anschauungen — ich übergehe hier die von einigen älteren Autoren, so Petit und Péan, geäusserten, abweichenden Ansichten, ebenso die von Brunner im weiteren Verlauf seiner ausgezeichneten Abhandlung vorgebrachten Zweifel an der Richtigkeit der Lehre — erregte ein Fall von isolirter Einklemmung der Harnblase, der mir jüngst zur Operation kam, mein besonderes Interesse. Der Fall wich in wesentlichen Punkten von dem oben wiedergegebenen Schema

---

4) Aue, Deutschn Zeitschr. f. Chirurgie. Bd. XXXV. S. 351.
2) Lotheissen, Beitr. z. klin. Chirurgie. Bd. XX. S. 727.
3) Brunner, Deutsche Zeitschr. f. Chirurgie. Bd. XLVII. S. 121.
4) Becker, Beitr. z. klin. Chirurgie. Bd. XXIII. S. 167.

ab und gab mir Veranlassung, die in der Litteratur niedergelegten einschlägigen Beobachtungen noch einmal einer Revision zu unterziehen. Da sich hierbei mancherlei ergab, was vielleicht geeignet sein dürfte, unsere Anschauungen über die Symptomatologie des eingeklemmten Harnblasenbruches zu modificiren, so sei es mir gestattet, im Folgenden über meinen Fall zu berichten und daran einige allgemeinere Bemerkungen zu knüpfen. Eine Besprechung dieser Dinge scheint mir deshalb gerechtfertigt, weil die Lehre von der Blasenbrucheinklemmung nicht nur ein theoretisches, sondern auch ein nicht unerhebliches praktisches Interesse hat, ein theoretisches insofern, als es schlechterdings unverständlich ist, wie die Einklemmung eines Blasenzipfels die Erscheinungen der Darmincarceration hervorrufen soll, ein praktisches, weil wir aus den zahlreichen Arbeiten der letzten Jahre — abgesehen von den bereits erwähnten, sei hier u. a. auf die von Zondeck[1]), Hermes[2]), Monari[3]), Ssalitschew[4]), Mandry[5]), Roth[6]) verwiesen — wissen, dass die Harnblasenbrüche keine Curiosa, sondern verhältnissmässig häufige Vorkommnisse sind, mit denen wir bei jeder Bruchoperation zu rechnen haben.

G. D.[7]), Küfer, 51 Jahre alt, kommt am 9. December 1898 zur Aufnahme ins Alexianerkrankenhaus. Er leidet seit längerer Zeit an einer chronischen Lungenspitzenaffection. Seit 18 Jahren trat von Zeit zu Zeit ein Bruch in der rechten Leiste in Wallnussgrösse vor, er liess sich stets leicht zurückdrücken. Hierbei niemals irgend welche Beschwerden. Ein Bruchband wurde nie getragen. Gestern Morgen, nach dem Aufheben eines schweren Gegenstandes, bemerkte Patient, dass an der Stelle des alten Bruches eine wesentlich grössere Anschwellung vorhanden war, die sich nicht zurückbringen liess. Bald traten Leibschmerzen auf, die sich schnell derartig steigerten, dass Patient nach wenigen Stunden die Arbeit aufgeben und sich zu Bett legen musste. Gegend Abend wurden die Leibschmerzen immer heftiger, so dass der in der Nacht herbeigerufene Arzt, Herr Dr. Schmitz-Helff, „wegen sehr heftiger Koliken" eine grössere Dosis Morphium subcutan gab. Repositionsversuche waren erfolglos. Einmal trat Erbrechen ein. Stuhl soll noch während der Nacht erfolgt, Flatus unbehindert abgegangen sein.

1) Zondek, Deutsche Zeitschr. f. Chirurgie. Bd. LII. S. 584.
2) Hermes, Deutsche Zeitschr. f. Chirurgie. Bd. XLV. S. 245.
3) Monari, Beitr. z. klin. Chirurgie. Bd. XVII. S. 479.
4) Ssalitschew, Langenb. Archiv. Bd. LIV.
5) Mandry, Beitr. z. klin. Chirurgie. Bd. X. S. 776.
6) Roth, Deutsche med. Wochenschr. 1892. Nr. 23.
7) Der Fall wurde von mir im Allgemeinen ärztlichen Verein zu Köln am 27. März 1899 kurz demonstrirt. In dem Sitzungsbericht (Münch. med. Wochenschrift. 1899. S. 1444) heisst es irrthümlicher Weise „mit Darmincarcerationserscheinungen" statt „mit Blasenincarcerationserscheinungen".

Bei der Aufnahme klagt Patient über heftige Leibschmerzen. Das Allgemeinbefinden erscheint dabei nicht sonderlich gestört. Puls voll, etwa 80, Temperatur normal. Leib nicht gespannt, nur ein wenig aufgetrieben, bei der Palpation ist das Abdomen nicht besonders schmerzhaft. In der Leistengegend, dem äusseren Leistenring entsprechend, findet sich unter normaler Haut eine hühnereigrosse, prallelastische Geschwulst von derber Consistenz und im wesentlichen glatter Oberfläche. Druck auf die Geschwulst erzeugt heftigen Schmerz. Percussionsschall über derselben gedämpft. Das Eindrücken der Hand oberhalb der Geschwulst mehr lateralwärts über dem Lig. Poupart. erzeugt keinen Schmerz, man fühlt hier auch nirgends die Anspannung einer strangförmigen Fortsetzung der Bruchgeschwulst nach dem Abdomen zu.

Die Diagnose wird auf eingeklemmten Netz- oder Darmwandbruch gestellt, mit Rücksicht auf das offenbare Freisein der Darmpassage.

Nach einem leichten, vergeblichen Repositionsversuch in Narkose wird die Geschwulst und der äussere Leistenring freigelegt. Es zeigt sich nun, dass der Leistencanal frei ist, und dass es sich um eine Hernia directa handelt. Bei der schichtweisen Durchtrennung der Bruchhüllen gelingt es trotz langens Suchens nicht, einen Bruchsack zu finden. Es präsentirt sich nur die mit Fett überzogene Bruchgeschwulst. Zur besseren Orientirung wird nun der einklemmende Ring nach oben zu schichtweise von aussen nach innen, mit dem Messer bis zum Peritoneum gespalten, welch letzteres unverletzt bleibt. Auch jetzt findet sich kein Bruchsack. Beim weiteren vorsichtigen Auseinanderschieben der den Bruch bedeckenden Fettschicht kommt man auf ein gut wallnussgrosses, stark vascularisirtes Gebilde. Der durch das Fehlen des Bruchsackes, die Fettauflagerung u. s. w. vermehrte Verdacht auf Blasenhernie wird durch Einführung eines Katheters per urethram bestätigt: Der Schnabel des Instrumentes ist deutlich durch die Wand der Hernie zu fühlen. Reposition der Blasenhernie gelingt leicht, sie schlüpft medianwärts zurück. Da aus dem eingeführten Katheter ein paar Tropfen Blut ausgeflossen sind, und daher eine Schädigung der äusserlich intacten Blasenwand nicht ausgeschlossen erscheint, wird die Weichtheilwunde nur durch einige Nähte verkleinert, ein Tampon mit einliegendem Gummidrain durch die offenbleibende breite Lücke bis auf die Blase geführt.

Die in den nächsten Tagen nachträglich ergänzte Anamnese ergiebt Folgendes: In der Nacht während der Einklemmung des Bruches hat Patient zuerst beim Urinlassen Brennen und Jucken in der Harnröhre verspürt. Dann stellte sich sehr heftiger Urindrang ein, so dass er etwa halbstündlich Urin lassen musste. Die geklagten Leibschmerzen waren, wie genaueres Nachfragen ergiebt, lediglich auf den Bruch und seine nächste Umgebung beschränkt. Allgemeine Koliken haben überhaupt nicht bestanden. Das Erbrechen in der Nacht ist nicht mit Würgen aufgetreten, sondern erfolgte ganz ohne Anstrengung auf der Höhe des Schmerzes.

Der weitere Verlauf war glatt. Die Wunde heilte unter Tamponade. Am 17. Januar 1899 steht Patient mit Bruchband auf und wird am 21. Januar geheilt entlassen. Eine cystoskopische Untersuchung etwa

14 Tage nach der Operation ergiebt nichts, was auf eine Schädigung der eingeklemmten Blasenwand hinweisen könnte. Es besteht eine ausgeprägte Balkenblase.

Bei einer Nachuntersuchung Ende August 1899 findet sich an der alten Stelle ein über hühnereigrosses Hernien-Recidiv, das leicht reponibel ist. Keinerlei Blasenbeschwerden. Der eingeführte Katheter kann nicht in Beziehung zu der Hernie gebracht werden, auch die Anfüllung der Blase mit reichlicher Flüssigkeit hat keinen Einfluss auf den Umfang oder die Spannung des Bruches. Der Schall über der Hernie ist gedämpft. Es handelt sich wahrscheinlich um einen Netzbruch, zu dessen Ausbildung das Unterlassen einer primären Bauchdeckennaht bei der Herniotomie Veranlassung gegeben. Von einer Radicaloperation wird mit Rücksicht auf die bestehende, in letzter Zeit weit fortgeschrittene Lungenaffection Abstand genommen.

Um das Wesentliche zusammenzufassen, handelt es sich also um einen älteren Mann, bei dem es infolge einer stärkeren Anstrengung der Bauchpresse zur plötzlichen Einklemmung eines schon lange bestehenden, bisher stets reponiblen, Leistenbruches kam. Alsbald sollen heftige „Koliken" und einmaliges Erbrechen aufgetreten sein. Stuhl erfolgte noch nach der Einklemmung, auch Winde gingen ab. Nach 24stündiger Incarceration wird die Herniotomie ausgeführt in der Annahme, es handle sich um einen eingeklemmten Netz- oder Darmwandbruch. Es findet sich kein Bruchsack, sondern nur eine mit Fett bedeckte Geschwulst, die aus dem äusseren Leistenring vortritt, den Leistencanal frei lässt, und nach Spaltung des einschnürenden Ringes auf ihrem Wege direct nach hinten und medianwärts verfolgt werden kann. Der hierdurch erweckte Verdacht, es handle sich um eine Blasenhernie, wird durch Einführung eines Katheters bestätigt. Reposition ohne Verletzung der Blase. Erst nachträglich wird durch genaueres Befragen festgestellt, dass Patient seit der Einklemmung des Bruches ausgeprägte Urinbeschwerden hatte, brennenden Schmerz in der Harnröhre beim Uriniren und sehr heftigen Harndrang, ferner dass die „Koliken" nur als Schmerzen des Bruches und seiner nächsten Umgebung bestanden.

Wir finden demnach in dem Falle keinerlei charakteristische Darmincarcerationssymptome, dagegen ganz deutliche Blaseneinklemmungserscheinungen. Der heftige Harndrang, der Schmerz beim Uriniren hat nur während der Incarceration des Bruches, nie vorher bestanden, und ist auch nach der Operation nie wiedergekehrt. Hätte der Mann vor der Operation diesbezügliche Angaben gemacht, würde es sehr wohl möglich gewesen sein, die richtige Dignose zu stellen.

Welcher Art waren nun die Symptome in den übrigen

bisher veröffentlichten Fällen von eingeklemmten isolirtem Blasenbruch, d. h. incarcerirten Brüchen, bei deren Operation nur die Blase, nicht aber Darm oder Netz vorgefunden wurde? Bei der Durchsicht der Literatur fand ich 16 Beobachtungen, die hierher zu gehören scheinen. Da sie in den verschiedensten Zeitschriften verstreut sind, lasse ich im Anhang kurze Auszüge der betreffenden Berichte nebst Quellenangaben folgen. Bei der Besprechung bezeichne ich der Einfachheit wegen die Fälle mit der in dem Anhang beigefügten laufenden Nummer. Die 16, resp. bei Hinzufügung meines Falles, 17 Beobachtungen sind in drei Gruppen getheilt, je nachdem sich bei der Operation nur die Blase, oder auch ein begleitender leerer Bruchsack vorfand; als dritte Gruppe gliederte ich einige Beobachtungen von incompleter Blaseneinklemmung an.[1])

Um dann schliesslich dem Vorkommen von Blasensymptomen bei incarcerirten Blasenbrüchen noch weiter nachzugehen, habe ich in Gruppe IV aus der grossen Zahl von eingeklemmten Blasendarm- und Blasennetzbrüchen diejenigen zusammengestellt, bei denen vor oder während der Einklemmung Blasensymptome beobachtet wurden.

Die I. Gruppe — Fälle von isolirter Blaseneinklemmung, bei denen in operatione nur die Blase und kein Bruchsack gefunden wurde, umfasst 9 Beobachtungen. Diese Fälle müssen natürlich die Symptome der Blaseneinklemmung am reinsten wiedergeben, und kommen daher in erster Linie für uns in Betracht. Brunner rechnet hierher nur 5 Fälle (1—5), ich muss aber nach genauer Prüfung ausser meinem eigenen noch drei weitere Fälle (6, 7 und 8) hier anführen. Fall 6, bei Brunner als H. 5 citirt, gehört entschieden hierher. Die Ansicht Brunner's, dass es sich bei demselben um ein infolge von Cystitis gangränöses Blasendivertikel, nicht aber um eine Brucheinklemmung gehandelt habe, scheint mir nicht haltbar, da in dem Krankenberichte ausdrücklich das Bestehen eines sehr engen Schnürringes erwähnt ist, der erst gespalten werden musste, um den Finger in die Blase einführen zu können. Ebenso ist meines Erachtens Fall 7 und 8 hier anzureihen.

Da vorwiegend die vor und während der Einklemmung auftretenden Symptome unser Interesse in Anspruch nehmen, gehe ich über die anderen aus der Zusammenstellung sich ergebenden Punkte

1) Diese Eintheilung ergab sich bei dem Sammeln der Fälle und wurde beibehalten, obgleich die Gruppen in einander übergehen. So fand sich in 2 Fällen der I. Gruppe (6 u. 8) bei der Section ein kleiner, leerer Bruchsack, wie das bekanntlich des Oefteren bei anscheinend extraperitonealen Blasenhernien beobachtet ist.

kurz hinweg: Es handelte sich fast stets um Männer (nur zwei Frauen), fast alle waren ältere Leute, fast stets (in 7 Fällen) bestand der Bruch seit langen Jahren. Eigenthümlich ist ferner, dass die Hernien ausnahmslos rechtsseitig waren, und zwar 6 Leisten- gegenüber 3 Schenkelbrüchen. Als Ursache der Einklemmung wird viermal eine stärkere Anstrengung der Bauchpresse angegeben. Die Dauer der Einklemmung schwankt zwischen 1 und 10 Tagen.

Bestanden nun in der That nie Blasensymptome vor der Operation, wie Brunner annimmt?

Wir finden, dass das keineswegs der Fall ist: Vor der Einklemmung waren Blasensymptome vorhanden in 3 Fällen: Hedrich (8) berichtet über seit 3 Jahren bestehende Urinbeschwerden, Urindrang, Schmerzen beim Wasserlassen; nach dem Uriniren war der Bruch kleiner und leichter reponibel. Im Fall Aue (5) bestand zeitweise Urinretention, dieselbe wurde aber — ob mit Recht oder Unrecht, bleibt dahingestellt — auf eine bestehende Myelitis transversa bezogen. Bei Pilz (6) werden cystitische Harnbeschwerden notirt, die allerdings auch schon in einer bestehenden Prostatahypertrophie ausreichende Erklärung finden.

Ferner wurden auch während der Einklemmung, und das ist für uns das wichtigste, zweimal Erscheinungen von Seiten der Harnblase beobachtet: Bei Berger (3) bestand Urinretention, und in meinem Falle (9) Brennen und Jucken in der Harnröhre beim Urinlassen und sehr heftiger Harndrang.

Wie steht es ferner mit dem Darmincarcerationserscheinungen? Lediglich in dem Fall Aue (5) werden dieselben im einzelnen beschrieben. Hier haben sie zweifellos bestanden. Aue selbst aber giebt ausdrücklich die Möglichkeit zu, dass in seinem Falle vielleicht doch eine Darmschlinge unbemerkt eingeklemmt gewesen sei, die dann bei den Manipulationen am Bruch zurückschlüpfte. Der Bericht Aue's über den Befund bei der von Prof. Tiling ausgeführten Operation giebt kein klares Bild der vorgefundenen Verhältnisse. Ferner spricht Scott bei seinem Fall (2) von „heftigen Darmeinklemmungserscheinungen", ohne jedoch diesen Begriff genauer zu detailliren. Leider war es mir nicht möglich, die betr. Originalarbeit einzusehen, um das bei Aue sich findende überaus kurze Referat zu ergänzen. — Wenn wir von diesen beiden Fällen absehen, die wohl beide nicht als beweisend in der vorliegenden Frage angesehen werden können, so müssen wir feststellen, dass in keiner der übrigen 7 Beobachtungen complete Darmeinklemmungssymptome beschrieben sind. Wohl finden wir einzelne der betr.

Erscheinungen, nie aber die ausschlaggebenden, und vor allen Dingen nie den gesammten charakteristischen Symptomencomplex der Darmeinklemmung: So ist Erbrechen notirt bei Fall 3, 4 und 9, Stuhlverhaltung bei 4, vorübergehende Stuhlverhaltung bei 1, leichte Auftreibung des Leibes bei 1, 4 und 9, „Koliken" bei 1 und 3. Dabei heisst es aber bei 6, 7 und 8, dass nur die Bruchgegend resp. der Bruch selbst Schmerzen verursachte, und in meinem Fall (9) ergab zwar die Anamnese „Koliken", das nachträgliche genauere Krankenexamen aber lediglich Schmerzhaftigkeit des Bruches und seiner nächsten Umgebung. Bei 6 und 9 ist ausdrücklich erwähnt, dass die Stuhlentleerung frei erfolgte, bei 4, 6 und 9, dass Winde abgingen, bei 8, dass kein Erbrechen stattfand. Das Erbrechen hatte übrigens in keinem der drei Fälle, wo es beobachtet wurde, den der incarcerirten Darmhernie eigenthümlichen Typus: bei 3 und 9 trat es nur einmal auf, bei 4 fand andauerndes Gallenbrechen statt, aber nie steigerte es sich und wurde fäculent. Durchaus charakteristisch für diese Verhältnisse ist die Thatsache, das viermal (1, 4, 6 und 9) die Diagnose Netz- und Darmwandbruch gestellt wurde.

Wir kommen zur II. Gruppe: Sie umfasst diejenigen Beobachtungen von Blaseneinklemmung, bei deren Operation neben der Blase ein leerer Bruchsack vorgefunden wurde. Unter diesen 5 Fällen befinden sich vier (10, 11, 12 und 13), wo der Blasenbruch gegenüber dem grossen leeren Bruchsack vollkommen in den Hintergrund trat und mehr nur ein kleines Anhängsel am Bruchsackhalse bildete. Der kleine Blasenzipfel trat erst beim Isoliren und Vorziehen des Bruchsackes in die Erscheinung, wurde daher auch in keinem Fall rechtzeitig erkannt. Es scheint mir bei diesen Fällen in keiner Weise sichergestellt, dass die Blase wirklich mit eingeklemmt war, vielmehr liegt es sehr nahe anzunehmen, dass der Blasenzipfel erst beim Freipräpariren des Bruchsackhalses vorgezogen wurde, dass es sich hier also um sogenannte artificielle oder operative Blasenhernien (cf. Brunner p. 132) gehandelt hat, wie sie des öfteren beschrieben sind, und wie ich sie ebenfalls in einigen Fällen von Radicaloperation beobachten konnte. Es nimmt uns daher auch nicht Wunder, dass in keinem dieser vier Fälle Blasenerscheinungen bestanden. Auch fehlten stets ausgesprochene Darmincarcerationserscheinungen, mit Ausnahme von Fall 11, der aber wohl mit Sicherheit als gemischter Darm-Blasenbruch aufzufassen ist; es wird nämlich gemeldet, dass die Darmeinklemmungserscheinungen einige Stunden vor der Operation unter gleichzeitigem Kleinerwerden des Bruchs bis zur Hälfte seines Umfangs zurückgingen. Bei den drei

übrigen Fällen fanden sich nur einzelne der Einklemmungserscheinungen, so Erbrechen bei Fall 13, Uebelkeit bei 10, Schmerz der Bruchgegend bei 10 und 13.

Anders bei dem letzten Fall dieser Gruppe (14), wo der Blasenbruch neben dem Bruchsack eingeklemmt vorgefunden wurde: Hier bestanden Blasenerscheinungen vor und während der Einklemmung, vorher in Gestalt von Urindrang; während der Incarceration wurden zwar „keine Urinbeschwerden bemerkt", aber „es fiel auf, dass Patientin sehr oft Urin lassen musste". Im übrigen bestand während der Einklemmung nur Uebelkeit, Stuhlverstopfung, Schmerzhaftigkeit des Bruches, Auftreibung des Leibes.

In der III. Gruppe (Fall 15—17) sind 3 Fälle von incompleter Einklemmung der Harnblase angereiht, die zwar einen ausgesprochen chronischen Verlauf zeigen, auch zum Teil erst nach Rückgang der Einklemmungserscheinungen zur Operation kamen, aber meines Erachtens dennoch einen entschiedenen Werth für das Studium der Symptomatologie der Blaseneinklemmung haben. Am wenigsten Interesse bietet Fall 15, bei dem weder Blasen-, noch Darmeinklemmungssymptome in die Erscheinung traten. Es handelt sich hier um ein eingeklemmtes praeperitoneales Fibrolipom, bei dessen Vorziehen eine Blasenhernie als sackartiges Gebilde zum Vorschein kommt, anscheinend also ebenfalls wie in der Mehrzahl der Fälle der II. Gruppe um eine artificielle Blasenhernie.

Fall 16 und 17 zeigen dagegen ausgesprochene Blasenerscheinungen, und zwar beide erst während der Einklemmung der Blase, obgleich diese Einklemmung anscheinend keine vollständige war. Besonders instructiv ist Fall 17, wo die Einklemmung anfallsweise auftrat. Jedesmal bei dem Vortreten und Irreponibelwerden der Hernie stellten sich Schmerzanfälle mit gleichzeitiger Urinretention und dann folgendem Harndrang ein. Diese Anfälle traten wiederholt nach körperlichen Anstrengungen auf. Im Verlauf von einigen Tagen gingen dann die Erscheinungen mit der Hernie zurück. Bei 16 trat heftiger Urindrang auf, und nach Anfüllung der Blase mit 500 ccm Flüssigkeit Schmerzhaftigkeit des Bruches. Darmeinklemmungserscheinungen fehlten in beiden Fällen.

Damit wäre die Reihe der isolirten Blasenhernien mit oder ohne begleitenden leeren Bruchsack abgeschlossen. Anhangsweise sind dann noch, wie oben erwähnt, in der IV. Gruppe aus der grossen Zahl (weit über 50) der in der Literatur beschriebenen Fälle von eingeklemmten Blasendarm- oder Blasennetzhernien diejenigen zusammengestellt, bei denen deutliche Blasensym-

ptome bestanden haben. Es sind ihrer 11. Da uns bei diesen Fällen im vorliegenden Zusammenhang ausschliesslich die Blasenerscheinungen interessiren, so habe ich in den im Nachtrag gegebenen Auszügen auch lediglich die hierauf bezüglichen Daten gegeben.

Vor der Einklemmung bestanden Blasenerscheinungen in 8 Fällen: Bei 18 Harndrang, bei 19 und 23 „Harnbeschwerden", bei 20 sind Harnbeschwerden notirt, welche exacerbirten, wenn die Hernie gespannt war, es bestand ausserdem oft Harndrang, nach längerem Halten des Urins schwoll die Leistengegend an und wurde schmerzhaft. Fall 21 konnte im Stehen die Blase schwer entleeren, Druck auf die Anschwellung in der Leistengegend machte das Urinlassen normal; einmal Retention. Bei 22 wurden die bestehenden Harnbeschwerden durch Druck auf den Bruch gebessert. Fall 27 litt an Incontinenz und Harndrang, 28 an Schmerzen beim Urinlassen, 26 musste vor dem Uriniren das Bruchband lüften.

Während der Einklemmung traten in 4 Fällen ausgesprochene Blasensymptome auf, bei 24 Retention, bei 25 und 26 Harndrang, bei 27 Schmerzen beim Urinlassen.

Wenn wir jetzt das Gesammtresultat aus den bisherigen Erörterungen zusammenfassen, so sehen wir erstens, dass das Vorkommen des ausgesprochenen Bildes der Darmincarceration bei reinen Blasenhernien zum mindesten sehr zweifelhaft ist. Nach Ausscheidung der Beobachtungen 5 und 11, bei denen es sich aller Wahrscheinlichkeit nach um die gleichzeitige Incarceration einer Darmschlinge gehandelt hat, nach Ausscheidung ferner des Falles 5, den wir mangels genauerer Angaben über die beobachteten Einklemmungserscheinungen nicht als beweiskräftig erachten können, bleibt unter den sämmtlichen Fällen von reiner Blaseneinklemmung kein einziger, bei dem der charakteristische Symptomencomplex der Darmincarceration beobachtet wurde.

Zweitens aber lehrt uns die Zusammenstellung, dass das Vorkommen von Blasensymptomen bei der incarcerirten Blasenhernie durchaus nichts seltenes ist. Unter den siebzehn Fällen von isolirter Blaseneinklemmung wurden viermal vor der Einklemmung und, was das wichtigste ist, fünfmal während der Incarceration ausgesprochene Blasenerscheinungen beobachtet. Diese Verhältnisszahl ist ja allerdings nur eine geringe, es ist aber dabei in Betracht zu ziehen, dass eine Anzahl (10, 11, 12, 13 und 15) der 17 Fälle für die vorliegende Frage nicht verwerthbar ist, da es sich bei ihnen wahrscheinlich um artificielle Blasenhernien handelte, die an der Einklemmung nicht Theil nehmen. Das Gleiche gilt auch

für die 11 in der IV. Gruppe zusammengestellten Fälle von incarcerirten Blasendarm- resp. Blasennetzbrüchen mit Blasenerscheinungen, denen über 40 ohne Blasensymptome gegenüberstehen. Bei diesen hat es sich, abgesehen von einer Anzahl artificieller, gewiss auch noch hie und da um Blasenhernien gehandelt, die, wie in dem Fall Becker 8 berichtet wird, als extraperitoneale ausserhalb eines durch den begleitenden Bruchsackhals gebildeten Einschnürungsringes gelegen und somit nicht eingeklemmt waren. — Ich glaube aber, dass diese Zahlen auch nach Abzug der genannten Fälle noch nicht den völlig richtigen Maassstab für das Vorkommen von Blasenerscheinungen bei der incarcerirten Harnblasenhernie geben. Es erscheint mir vielmehr die Vermuthung berechtigt, dass die Blasensymptome in der That noch häufiger vorkommen, vielleicht dass sie sogar die Regel bilden. Hierfür sprechen entschieden Beobachtungen wie die meinige und die Lotheissen's (27), wo der betr. Patient erst nach der Operation, auf eindringliches Befragen über seine Blasenbeschwerden Aussagen machte. Es ist ja auch durchaus begreiflich, dass die Aufmerksamkeit eines derartigen Kranken von dem ausgetretenen, irreponibel gewordenen Bruch mit seinen Schmerzen, dem dann event. folgenden Uebelsein, Erbrechen etc. so sehr in Anspruch genommen wird, dass er des begleitenden Harndrangs, der Urinretention nicht achtet, und dieselben nicht für wichtig genug hält, um sie ungefragt dem Arzt mitzutheilen. Und gar manches Mal sind gewiss diese Fragen nicht gestellt worden, sodass dann die Blasenerscheinungen unbemerkt blieben. Von den Fällen von Darmblasenbruch, das heisst bei Bestehen von wirklichen, schweren Darmincarcerationserscheinungen, gilt das Gesagte natürlich in noch höheren Maasse.

Wie kamen aber die Autoren zu der Anschauung, dass die Blaseneinklemmung die Erscheinungen der Darmeinklemmung hervorrufe? Einmal dadurch, dass sie, wie bereits erwähnt, unreine Fälle als Material benutzten, dann aber, weil thatsächlich die allgemeinen Erscheinungen der Blaseneinklemmung einen der Darmincarceration ähnlichen Symptomencomplex darstellen können. Wir haben gesehen, dass die Mehrzahl der für die Darmincarceration charakteristischen Symptome auch bei der Blaseneinklemmung vereinzelt oder zu mehreren beobachtet wurden: Wir finden Uebelkeit (bei 10 und 14), Erbrechen (3, 4, 9, 13), Stuhlverhaltung (4, 14), Auftreibung des Leibes (1, 4, 9, 14), „Koliken" (1, 3, 16), Schmerzen im Bruch und seiner Umgebung (6, 7, 8, 9, 10, 13, 14, 16, 17). Bei genauerem Zusehen aber erkennen wir, dass diese Symptome

theils in geringerer Intensität, theils in anderem Charakter auftreten, wie wir es bei der Darmincarceration beobachten, dass die Symptome auch des öfteren durch besondere, leicht erkennbare Verhältnisse erklärt werden. So ist in Fall 1 die Kolik offenbar auf die vorübergehende Stuhlverhaltung zu beziehen, bei 3 auf die gleichzeitig vorhandene Harnretention, bei 16 auf ein über der irreponiblen Hernie getragenes Bruchband. In meinem Fall (9) gab Patient nachträglich an, dass die angebliche Kolik nur in Schmerzen des Bruches und seiner nächsten Umgebung, nicht aber in allgemeinen Leibschmerzen bestanden habe. Das Erbrechen ist meist nur vereinzelt, es steigert sich nicht in seiner Heftigkeit, wird vor allem nicht fäculent. Das Fehlen der Flatus wurde nie beobachtet. Kurzum, wir finden bei der Blaseneinklemmung wohl einzelne der Darmincarcerationssymptome, nie aber die für die Unterbrechung der Darmpassage charakteristischen Erscheinungen, und vor allem nie den gesammten, der Darmeinklemmung eigenthümlichen Symptomencomplex.

Diese Erscheinungen würden ja auch in keiner Weise durch die Einklemmung eines Blasenzipfels erklärt werden. Ich stimme in dieser Beziehung durchaus mit den Anschauungen Brunner's überein, der aus diesen Erwägungen heraus allerdings zu der offenbar irrigen Folgerung gelangt, an dem thatsächlichen Vorkommen der isolirten Blaseneinklemmung zu zweifeln.

Wohl ist es anatomisch und physiologisch verständlich, dass die Einklemmung eines Blasenzipfels die bei jeder Art von incarcerirter Hernie auftretenden Chok- und reflectorischen Erscheinungen auslöst, als da sind Uebelkeit, Erbrechen, begrenzte Kolik, event. auch durch reflectorische Darmparese bedingte Auftreibung des Leibes und vorübergehende Stuhlverhaltung. Das Fehlen der Flatus aber, das Kothbrechen, die andauernde Stagnation der Faeces können wir hier nicht erwarten, ebensowenig wie bei der Netzhernie, dem Darmwand- oder Divertikelbruch[1]), wenigstens nicht in dem Anfangsstadium, solange nicht etwa auf das Peritoneum sich fortsetzende Entzündungserscheinungen vorhanden sind. Nach Ausbildung einer allgemeinen Peritonitis allerdings müssen auch hier mit der auftretenden Darmlähmung jene durch die Unterbrechung der Kothbewegung erzeugten Symptome auftreten. Das wäre aber auch der einzigste

1) Auch bei einem Fall von Incarceration dreier hypertrophischer Appendices epiploicae des S romanum, den ich jüngst operirte, waren nur locale und schwache reflectorische Erscheinungen, nicht aber complete Darmincarcerationssymptome vorhanden.

Fall, wo bei einer incarcerirten isolirten Blasenhernie das Bild der Darmincarceration zu erwarten wäre.

Die bei der isolirten Blaseneinklemmung beobachteten, angeblichen Darmincarcerationserscheinungen sind demnach lediglich als allgemeine Blaseneinklemmungssymptome aufzufassen, und können bei einiger Aufmerksamkeit sehr wohl von dem Bilde der echten Darmincarceration unterschieden werden.

Diesen allgemeinen Einklemmungserscheinungen der Harnblase stehen dann die speciellen Blasensymptome gegenüber. Die vor der Einklemmung beobachteten Blasenerscheinungen, wie sie oben des genaueren geschildert sind, muss ich an dieser Stelle trotz ihres hohen diagnostischen Werthes übergehen, da sie nicht charakteristisch für die Blaseneinklemmung sind, und ihr gelegentliches Vorkommen bei jeder Form von Blasenhernie ja genügend bekannt ist. Dagegen ist das Vorkommen von typischen Blasensymptomen während der Einklemmung, d. h. charakteristischen Blasenincarcerationserscheinungen ganz besonders hervorzuheben. Am häufigsten scheint mehr oder weniger heftiger Urindrang vorzukommen (9, 14, 16, 17, 25, 26), dann Harnretention (3, 7, 34), schliesslich Schmerzen beim Uriniren (9, 27).

Dass aber ausgesprochene Blasenerscheinungen auftreten, wenn ein Stück Blasenwand irreponibel von einem Bauchring eingeklemmt wird, kann uns nicht wundern, und es liegt in der That kein plausibler Grund vor, mit Brunner an dem Vorkommen einer wirklichen Incarceration der Harnblase zu zweifeln. Wir haben eine ganze Reihe von Beobachtungen, die uns zeigen, dass alle Intensitätsgrade der Einklemmung bei der Harnblase vorkommen, von der zeitweisen Irreponibilität mit leichter Schwellung, die von selbst zurückgeht, bis zur schweren, absoluten Incarceration. Grade wie beim Darm kann die Einklemmung zu jedem Grad der Circulations- und Ernährungsstörung führen, von der venösen Hyperämie bis zur Gangrän: Die Wandung des Blasenbruches wird beschrieben als bläulich schimmernd (7), von dilatirten thrombosirten Venen bedeckt (8), als schwarzblaues, extrem dünnes Gebilde (28), als grau-schwarze Vorwölbung (3), als roter, stellenweise schwarz verfärbter Sack mit einer verdünnten graulich missfarbenen Stelle auf seiner Kuppe (6), als missfarbig und lederartig (1).

Wir kommen also zu dem Schluss, dass die Brucheinklemmung der Harnblase nicht wie bisher angenommen, das Bild der Darmincarceration, sondern nur gewisse ähnliche Symptome erzeugt, dass sie andrerseits des öftern mit ausgesprochenen Blasensymptomen

einhergeht. Ich bin mir sehr wohl bewusst, dass die obigen Ausführungen keinerlei ausschlaggebende Beweiskraft beanspruchen dürfen. Aus einer Zusammenstellung von in der Literatur zerstreuten, zum Theil nur lückenhaften Beobachtungen lassen sich in einer Frage, wie der vorliegenden, keine vollgültigen Schlüsse, sondern mehr nur bis zu einem gewissen Grade bewiesene Vermuthungen ableiten, die erst durch weitere, exacte Beobachtungen ihre endgültige Bestätigung erhalten müssen. Wenn sich aber die beiden, oben aufgestellten Sätze als richtig erweisen, dann ist für die Diagnose der eingeklemmten Blasenhernie manches gewonnen. Wie sehr eine weitere Ausbildung unserer diagnostischen Kenntnisse bei der Blasenincarceration noth thut, das zeigt ein flüchtiger Blick auf die im Nachtrag zusammengestellten Fälle: Unter den 9 Beobachtungen der I. Gruppe wurde die Diagnose nur einmal mit Wahrscheinlichkeit vor der Operation gestellt (8), nur dreimal entging die Blase der Verletzung bei der Operation. Unter den 5 Fällen der II. Gruppe wurde die Blase nie vermuthet und ausnahmslos verletzt. Unter den 3 Beobachtungen von incompleter Einklemmung (Gruppe (III) wurden dank den bestehenden Blasenerscheinungen 2 richtig erkannt.

Die rechtzeitige Erkennung der Harnblase im Bruche während der Operation ist ja glücklicherweise in letzter Zeit häufiger geworden und die unbeabsichtigte Verletzung des Blasenbruches kommt immer seltener vor. Das verdanken wir der Förderung unserer Kenntnisse in der Anatomie der Harnblasenhernie durch die Arbeiten der letzten Jahre. Die betreffenden anatomischen Verhältnisse, die Lage innen oben am Bruchsackhals, der häufige Fettgewebsüberzug der Blasenhernie etc. sind allgemein bekannt und erübrigen wohl an dieser Stelle der weiteren Besprechung. Aber nicht immer sind diese Verhältnisse deutlich ausgeprägt, manchmal, so besonders bei der bruchsacklosen, extraperitonealen Blasenhernie lassen sie uns fast ganz im Stiche. Es werden also vor wie nach Verletzungen der Blase, wenn auch nicht mehr so oft wie früher, vorkommen, solange wir darauf angewiesen sind, die incarcerirte Blasenhernie erst während der Operation zu diagnosticiren.

Es muss unser Streben sein, die Diagnose vor der Operation zu stellen, wenn auch nur mit einer gewissen Wahrscheinlichkeit. Ich gebe mich der Hoffnung hin, dass das öfter als bisher möglich sein wird, wenn sich die oben entwickelten Anschauungen als richtig erweisen. Bei jeder incarcerirten Hernie muss an eine Mitbetheiligung der Harnblase gedacht werden. Es sind die allgemeinen Einklemmungserscheinungen genau im Einzelnen und in ihrem Zusammenhang zu analysiren, und es ist ganz speciell nach den genannten Blasensymptomen zu forschen. Vielleicht lässt sich zur Diagnose der isolirten Blasenhernie im Gegensatz zum Darm- und Netzbruch auch die in meinem Falle gemachte Beobachtung verwerthen, dass oberhalb des Poupart'schen Bandes kein von der Hernie in die Tiefe der Bauchhöhle ziehender, empfindlicher Strang fühlbar ist.

Kurz zusammengefasst komme ich demnach auf Grund der obigen Erörterung zu folgenden Schlüssen:

Es giebt eine wirkliche Brucheinklemmung der Harnblase, die zu Circulations- und Ernährungsstörungen der Blasenwand führen kann. Die Brucheinklemmung der Blase erzeugt nicht das Bild der Darmincarceration, sondern nur einen ähnlichen, aber wohl zu unterscheidenden Symptomencomplex. Die Einklemmung der Harnblase geht des öfteren, wahrscheinlich aber in der Regel, mit charakteristischen Blasenerscheinungen einher.

Nachweis der Casuistik.

I. Gruppe.

Fälle von incarcerirter Blasenhernie, wo sich bei der Operation nur die Blase fand, dagegen weder Bruchsack, noch Darm oder Netz.

1. Thormann (Schweiz. Zeitschr. f. Natur- u. Heilkunde 1841 p. 411. Bei Brunner als Fall 4 angeführt.) Mann von 52 Jahren. Seit 12 Jahren rechts Leistenbruch, in den letzten Jahren nicht mehr reponibel. Oft kolikartige Schmerzen mit Stuhlverhaltung. Nie Urinbeschwerden. Juni 1839 Kolikanfall mit Auftreibung des Leibes, Stuhlverhaltung, am 3. Tag Stuhl. Am 10. Tag wegen schlechten Allgemeinbefindens bei der Diagnose „Darmwandbruch" Herniotomie. Bei derselben gelangt man auf eine missfarbige, lederartig anzufühlende elastische Geschwulst. Dieselbe wird für Bruchsack gehalten und incidirt. Da die eingeführte Sonde sich frei bewegen lässt, glaubt man ein Eingeweide eröffnet zu haben. Blasenverletzung erst nach der Operation erkannt. Heilung.

2. Scott (Med. and surg. report. July 1868. Bei Aue citirt als Fall 48.). Lang bestehender rechtsseitiger Leistenbruch wird plötzlich irreponibel. „Heftige Darmincarcerationserscheinungen". Bei der Operation wird die Harnblase erkannt und nach blutiger Erweiterung der Einschnürung reponirt. Naht der Wunde. Heilung per primam.

3. Berger (Duret, variétés rares de la hernie inguinale. Thèse de Paris 1883. Citirt bei Brunner Fall 8.). Mann, 66 Jahre; seit langem eine irreponible rechte Leistenhernie. Seit 2 Tagen Koliken und Schmerzen im Bauch, einmal Erbrechen, klagt, dass er nicht uriniren könne. Taxisversuch bei der faustgrossen Hernie vergebens. Herniotomie. Man stösst auf weiches, ödematöses Fett, dahinter auf eine grauschwarze, fluctuirende, haselnussgrosse Vorwölbung. Dieselbe wird als Bruchsack incidirt, zeigt an der Innenseite eine violette Schleimhaut, wird für Colon gehalten und genäht. Die Diagnose der Blasenverletzung wird am 7. Tag post operat. gestellt, wo eine Urinfistel auftritt. Heilung. Nach 5½ Monaten besteht die Urinfistel noch.

4. Schoonen (Revue de chirurg. 1893 p. 331. Bei Hermes Fall 23. Referirt bei Virchow-Hirsch 1893 II p. 310.). Ein Mann verspürt nach anstrengender Arbeit beim Aufheben seiner Schuhe plötzlich heftigen Schmerz in der rechten Leiste. In der Nacht andauerndes

Gallenbrechen, Leib aufgetrieben, kein Stuhl, aber Flatus. Taxisversuch 24 Stunden nach der Einklemmung ohne Erfolg. Diagnose: Epiplocele cruralis. Herniotomie nach 76 Stunden: Man findet Fett, keinen Bruchsack. Blase bei der Operation erkannt, wird nach Spaltung der Weichtheile nach oben reponirt. Naht. Heilung per primam.

5. Aue (l. c. p. 371. Fall 60, operirt von Prof. Tiling). Frau von 47 Jahren. Seit 31 Jahren tritt zeitweise eine rechtsseitige Cruralhernie aus, jedesmal mit „Darmincarcerationserscheinungen", bisher stets leicht reponibel. Zeitweise bestand Harnretention. Dies Symptom wurde auf eine bestehende Myelitis transversa bezogen und nicht beachtet. Im April 1890 Einklemmung der Hernie beim Husten. Bald nachher heftige Schmerzen, Erbrechen, Singultus, kein Stuhl, keine Winde. Unter Steigerung aller Symptome nimmt das Erbrechen schliesslich fäculenten Geruch an. Diagnose: Hernia cruralis dextra incarcerata. Nach 4tägiger Einklemmung wird bei der stark collabirten Frau zur Herniotomie geschritten: Blase wird als „Bruchsack" incidirt, auch nach der Verletzung nicht erkannt. Blasenverletzung am Tage post operat. am Urinausfluss erkannt. Heilung der Urinfistel spontan in 2 Monaten.

6. Pilz (Einklemmung eines Blasendivertikels. Wien. kl. Wochenschr. 1891 No. 19. Operateur von Dittel. Bei Hermes citirt als Fall 5.). Mann von 62 Jahren. Seit vielen Jahren reponible Leistenhernie und „cystische Harnbeschwerden", seit einigen Monaten Anwendung des Katheters. Vor 8 Tagen wird die Hernie irreponibel, einige Tage später Schmerzen in der Bauchgeschwulst, jedoch spontaner Abgang von Koth und Winden. Abdomen etwas aufgetrieben, Prostata vergrössert. Diagnose: Netz- oder Darmwandbruch. Nach kurzem, vergeblichem Taxisversuch Herniotomie: Es findet sich ein von Fett überlagerter, rother, stellenweise schwarz verfärbter, dickwandiger, wallnussgrosser Sack. Auf seiner Kuppe eine verdünnte, erweichte, graulich missfarbene Stelle. Wird als Bruchsack incidirt. Nach Spaltung des sehr engen Einschnürungsrings fühlt der eingeführte Finger Trabekeln. Blase erkannt und drainirt. Exitus nach 3 Tagen unter urämischen Symptomen. Bei der Obduction findet sich neben dem im Bruch liegenden Blasentheil eine kleine Peritonealausstülpung.

7. Hermes (l. c. Fall 57). Frau von 34 Jahren. Seit einiger Zeit Obstipation. Seit gestern Schmerzen in der rechten Leistenbeuge, besonders beim Betasten. Angeblich ein Schüttelfrost, kein Erbrechen. Diagnose: Incarcerirte Cruralhernie. Herniotomie: Man findet 2 haselnussgrosse, bläulich schimmernde Knötchen. Das laterale erweist sich als Cyste. Das mediale ist mit Fett bedeckt, wird als „Bruchsack" verletzt und abgebunden. Die Blasenverletzung wird am folgenden Tag erkannt; Schmerzen beim Uriniren, der Katheter entleert Blut. Entfernen der Nähte, Tamponade. Heilung in 5 Wochen ohne Fistel.

8. Hedrich (Gazette méd. de Strasbourg 1890. Operateur Prof. Boeckel. Bei Hermes citirt als Fall 4.). Mann von 56 Jahren. Seit 15 Jahren rechtsseitige Leistenhernie, seit 3 Jahren Urinbeschwerden, häufiger Urindrang, Schmerzen beim Wasserlassen; nach demselben ist die Geschwulst kleiner und leichter reponibel. Seit Bestehen der

Urinbeschwerden bleibt nach der Reposition eines Theils der Geschwulst eine harte Masse in der Leiste zurück. Nach schwerem Heben heftige Schmerzen, Hernie nicht mehr zu reponiren. Wegen Verdacht auf Cystocele Versuch zu katheterisiren, misslingt wegen Strictur. Kein Erbrechen. Herniotomie am folgenden Tag: Blase nicht erkannt, von dilatirten, thrombosirten Venen bedeckt, wird als Bruchsack incidirt. Blasenverletzung erkannt, nachdem es gelungen, ein Bougie filiforme einzuführen. Blase drainirt. Exitus nach 12 Tagen an Kräfterverfall nach dem Auftreten dysenterischer Erscheinungen. Bei der Obduction zeigt sich, dass es sich um eine Hernia directa der Blase gehandelt hat. Im Leistencanal ein leerer Bruchsack.

9. Eigene Beobachtung (siehe oben S. 469).

II. Gruppe.

Fälle von incarcerirter Blasenhernie, wo sich bei der Operation neben der Blase ein leerer Bruchsack fand.

10. Montegnacco (atti della associazione medic. lombarda 1896 p. 90. Bei Brunner citirt als Fall 47.). Mann, 63 Jahre alt. Seit 10 Jahren Bruch, durch Bandage zurückgehalten, seit 3 Tagen irreponibel, schmerzhaft, Uebelkeit, Brechreiz, Stuhlverhaltung, auf Abführmittel Stuhl. Bei der Herniotomie findet sich ein dicker leerer Bruchsack; incidirt. Beim Isoliren wird am Halse des Bruchsacks innen unversehens die Blase verletzt. Blase sofort genäht. Bassini. Glatte Heilung.

11. Brunner (l. c. Fall 63). Frau von 22 Jahren. Bei der Defäcation heftiger Schmerz in der rechten Leiste. Hier entdeckt sie eine Geschwulst. Einmal Erbrechen, keine Flatus. Nachmittags wird die Geschwulst um die Hälfte kleiner, Schmerzen lassen nach, kein Erbrechen mehr. Nie Urinbeschwerden. Diagnose: Hernia crural. incarc. Bei der Herniotomie findet sich ein leerer Bruchsack. Beim Anziehen desselben sieht man innen, gleichsam in seiner Wand, eine zweite Geschwulst, die beim Ziehen noch mehr hervorquillt. Sie wird für einen zweiten Bruchsack angesehen, incidirt, abgebunden. Die Blasenverletzung wird nachts am Blutharnen erkannt. Sofort Entfernen der Wundnaht, Blase vorgezogen, genäht, Tamponade der Wunde. Glatte Heilung.

12. Lucas Championnière (Cure radicale des hernies 1887. Bei Lotheissen citirt Tabelle III Fall 9.). Mann von 43 Jahren. Leerer Bruchsack. Fettmasse im unteren Wundwinkel am Bruchsack abpräparirt, plötzlich Harnentleerung. Naht des Blasenrisses. Heilung per primam.

13. Roth (Deutsche medicin. Wochenschrift 1892, pag. 535. Ein Beitrag zur Lehre von der Entstehung und Erkennung der Blasenbrüche. Bei Lotheissen citirt als Fall 22, Tabelle III). Mann, 57 Jahre. Keine Blasensymptome, Schmerz, mehrfaches Erbrechen. Taxis vergebens. Diagnose: Incarc. Netzhernie. Beim Isoliren der Bauchgeschwulst wird innen ein trichterförmiger Hohlraum eröffnet, der am Austritt urinös riechender Flüssigkeit als Blase erkannt, isolirt und genäht wird. Die eigentliche Bruchgeschwulst erweist sich als präperitoneales Lipom mit

leerem Bruchsack, der durch den Leistencanal vortritt. Die Blasenvorstülpung ist eine Hernia directa. Glatte Heilung.

14. Hermes (l. c. Fall 56). Frau, 39 Jahre. Reponibler Cruralbruch seit Jahren. Vor einem Jahr Einklemmung, Reposition. Sie hatte dann heftigen Durchfall und häufigen Harndrang. Bruchband. Seitdem bei der Menstruation Vordrängen des Bruches, Schmerz in demselben und sehr häufige Urinentleerung. Jetzt seit mehreren Tagen Uebelkeit, Brechneigung, seit 5 Tagen Stuhlverstopfung. „Urinbeschwerden nicht bemerkt, nur lässt Patientin ziemlich oft Urin". Abdomen aufgetrieben. Wallnussgrosse inreponible Hernie. Bei der Herniotomie findet sich ein cruraler leerer Bruchsack. Lateralwärts (?) dünnwandige Blase, die als Bruchsack aufgefasst und incidirt wird. Die Blasenverletzung wird an der ausfliessenden urinösen Flüssigkeit erkannt. Blasennaht, Verweilkatheter. Nach vorübergehendem Auftreten einer Urinfistel Heilung.

III. Gruppe.

Fälle von incompleter Einklemmung der Harnblase.

15. Roth (Deutsche medicin. Wochenschr. 1892, Nr. 23, citirt bei Hermes als Fall 13). Mann von 48 Jahren. Plötzliche Erkrankung mit heftigen Schmerzen in der rechten Leistengegend, wo er einen Bruch bemerkt. An den drei folgenden Tagen vergebliche Repositionsversuche durch den Arzt. Keinerlei Incarcerationssymptome. Keine Blasensymptome. Am 13. Tag nach dem Vortreten der irreponiblen Hernie Operation: Man legt einen wallnussgrossen, blauschwarzen Tumor frei, der sich als von Blutungen durchsetztes Fibrolipom erweist und keinerlei Hohlraum enthält. Beim Anziehen des Tumors folgt ein sackähnliches, nicht vom Peritoneum überzogenes Gebilde, das sich ca. 6 cm vorziehen lässt. Verdacht auf Blasenhernie wird durch Katheter bestätigt. Hernia directa. Reposition der Blase nach Abtragung des Tumors. Heilung.

16. Monod et Delagénière (Revue de chir. 1889, pag. 701. Bei Aue citirt als Fall 55. Referat bei Virchow-Hirsch 1889, II, pag. 331). Mann von 53 Jahren. Seit 6 Jahren Leistenbruch links. Trotzdem der Bruch schliesslich irreponibel wurde, wurde ein Bruchband weiter getragen, das oft heftige Schmerzen verursachte. Oft kolikartige Schmerzen. Nie Urinbeschwerden. Eines Tages ohne besondere Ursache bedeutende Zunahme der Schmerzen, zugleich heftiger Harndrang. Gegen Ende der Urinentleerung fliessen ein paar Tropfen Blut aus unter heftigen Schmerzen im unteren Theil des Bauches und der Leiste. Eigrosse Bruchgeschwulst lässt sich durch Druck nicht verkleinern. Bei Füllung der Blase mit 500 g Flüssigkeit wird der Bauch sehr empfindlich. Cystitische Beschwerden. Diagnose: Möglicherweise Blasenhernie. Ueber 3 Wochen nach dem Auftreten der heftigen Schmerzen und des Urindranges Operation: Es findet sich ein Blasenzipfel von Fett bedeckt, kein Bruchsack. Blase reponirt. Exitus nach 14 Tagen infolge einer embolischen Hirnerweichung.

17. Zondek (Deutsche Zeitschr. f. Chir. Bd. LII. S. 584, Operateur Israel). Frau von 40 Jahren. Im Juni 1897 Schenkelbruch be-

merkt, stets reponibel. Im December 1897 ein 3 Tage dauernder Anfall: Schmerz, der Bauch schwoll an, Patientin konnte zunächst einige Stunden keinen Urin entleeren, dann musste sie sehr häufig Wasser lassen. Solche Anfälle traten seitdem öfter auf nach körperlichen Ueberanstrengungen, starkem Pressen, Heben einer Last. Bei Bettruhe stets Rückgang der Anschwellung in einigen Tagen. Seit 2 Tagen der letzte, sehr schwere Anfall. Bei der Aufnahme ist die Hernie gänseeigross. Urin wird 10mal am Tag, 8mal in der Nacht gelassen. Im Verlauf der nächsten 8 Tage Rückgang der Beschwerden, Kleinerwerden des Bruchs bis Pflaumengrösse. Diagnose: Wahrscheinlich Blasenhernie. Bei der Operation, am 18. Tag nach Beginn des letzten Anfalles, findet sich ein pflaumengrosses Fibrolipom, das an einem als Blasenzipfel erkannten Stiel hängt, der aus dem Schenkelcanal vortritt. Katheter lässt sich in die Blasenhernie vorschieben. Blasenwand sehr verdünnt. Excision eines Stückchens und Naht der Blase. Heilung.

IV. Gruppe.

Fälle von incarcerirten Blasendarm- und Blasennetzhernien, bei denen Blasensymptome beobachtet wurden.

A. Blasensymptome vor der Incarceration:

18. Gelpke (Corresp.-Bl. f. schweiz. Aerzte 1897, pag. 265. Bei Brunner Fall 61). Seit 3/4 Jahren Urinbeschwerden, indem Patient 1/2 stündlich uriniren musste. Bei der Operation wird die Blase verletzt, genäht. Heilung.

19. Duchanssoy (Bulletin de la Société anat. 1853, pag. 194. Citirt nach Lotheissen, Tabelle III, 7). Harnbeschwerden. Blase bei der Operation verletzt, dann erkannt. Exitus an Anurie.

20. Bassini (Arch. f. klin. Chir. 1890, Bd. 40, pag. 472). Seit langer Zeit Harnbeschwerden, die exacerbirten, als die Hernie voluminös und gespannt wurde; Pat. fühlte dann auch oft Harndrang. Wenn er mehrere Stunden den Harn zurückhalten musste, schwoll manchmal die Leistengegend an und wurde schmerzhaft. Blasenhernie bei der Operation erkannt, aber par malheur verletzt. Naht der Blase. Abscessbildung in der Gegend der reponirten Blasenhernie. Tod an Pyämie.

21. Justo (Ref. Centralbl. für Chir. 1892, No. 39. Bei Hermes Fall 9). Seit einem Jahre Urinbeschwerden, kann im Stehen die Blase nur schwer entleeren, zugleich bemerkte er eine Anschwellung an der Wurzel des Hodensackes; Druck auf diese Stelle machte das Urinlassen normal. Später einmal Urinretention, die dadurch gehoben wurde, dass er sich mit den Beinen über das Fussende des Bettes lagerte. Patient stellt nun selbst die Diagnose Blasenbruch. Schliesslich Einklemmung des Bruches mit heftigem Schmerz in der Leistengegend und „Incarcerationserscheinungen". Von Justo reponirt. Bei der späteren Radicaloperation Blase verletzt und genäht. Heilung.

22. H. Delagénière (Arch. prov. de chir., T. II, Oct. 1894. Ref. Virchow-Hirsch, 1894, II, pag. 525. Bei Lotheissen (Fall Tab. IV, 14). Seit 3 Jahren Harnbeschwerden, die durch Druck auf den Bruch

gebessert werden. Vor der Operation richtig diagnosticirt. Blase repronirt. Heilung.

23. Verdier (1753, bei Lotheissen citirt als Fall Tab. IV, 1). Vor der Operation Harnbeschwerden. Diagnose: Blasenhernie. Bei der Operation nicht verletzt. Darm gangränös. Exitus.

B. Blasensymptome während der Incarceration:

24. John A. Wyeth (Arch. of Pediatrics. March 1895. Bei Brunner citirt als Fall 31). Seit 6 Stunden Incarcerationserscheinungen, seit 24 Stunden Urinretention. Bei der Operation Blasenhernie vermuthet, zur Sicherung der Diagnose Incision der Blase, Naht. Heilung.

25. Guinard (Legrand, Thèse de Paris 1896. Bei Brunner Fall 59). Seit der Incarceration fortwährender Urindrang. Blasenhernie vor der Operation richtig vermuthet, bei der Operation an den Muskelbündeln erkannt und reponirt. Heilung.

26. Mandry (Beiträge z. klin. Chir. 1893, Bd. 10, pag. 779. Bei Hermes Fall 22). Mann von 50 Jahren, seit 15 Jahren links nussgrosser Leistenbruch. Vor einem Jahre Einklemmung mit Schmerz, Brechneigung und Harndrang. Nach 6 Stunden Reposition gelungen. In den letzten Tagen musste Patient beim Wasserlassen das Bruchband lüften. Einklemmung, Leibschmerz, Stuhlverstopfung. Taxis ohne Erfolg. Bei der Operation findet sich Darm- und eine citronengrosse Blasenhernie. Dieselbe wird verletzt, dann erkannt und genäht. Bei der späteren Radicaloperation wird die Blase nochmals verletzt und genäht. Heilung.

C. Blasensymptome vor und während der Incarceration:

27. Lotheissen (l. c. Fall 1 p. 728). Patientin giebt nach der Operation auf eindringliches Befragen an, dass sie seit 3 Jahren Harnbeschwerden gehabt. Sie konnte den Urin schwer zurückhalten und musste öfter als früher (etwa 5—6 mal täglich) uriniren. Seit der Incarceration der Hernie war das Uriniren schmerzhaft. Blasenhernie bei der Operation an der Topographie und Fettauflagerung richtig erkannt und ohne Verletzung reponirt. Heilung.

D. 1 Fall von subacuter Blasennetzeinklemmung mit vorangehenden Blasensymptomen:

28. Gueterbock (Deutsche Zeitschr. f. Chir. 32 p. 312. Bei Aue Fall 57). Seit 3 Jahren Cruralhernie, in den letzten 2—3 Wochen sehr empfindlich, seitdem Aufstossen und Brechneigung, Winde gingen ab. Nachträglich giebt Patientin an, dass sie seit längerer Zeit an Harnbeschwerden leidet, besonders Schmerzen beim Beginn des Urinirens. Diagnose: Entzündung einer Netzhernie, mit Betheiligung des Blinddarms oder eines Darmdivertikels. Bei der Operation der infolge einer gleichzeitig bestehenden Dysenteria membranacea sehr heruntergekommenen Patientin findet man eine Netzhernie und dann ein schwarzblaues, rundliches, sehr dünnwandiges Gebilde, das man für einen des Peritonealüberzugs entbehrenden Darmanhang hielt. Beim Isoliren riss es ein und entleerte Urin. Blase genäht. Exitus an Kothabscess, ausgehend von einem dysenterischen Darmgeschwür.

XXVI.

Beiträge zur Pathologie und chirurgischen Therapie einiger Erkrankungen der Milz.

Von

Dr. V. Subbotić,

Primärarzt in Belgrad (Serbien).

(Mit 2 Abbildungen.)

In den letzten 12 Jahren habe ich wegen verschiedenartiger Erkrankungen der Milz 8 mal chirurgisch intervenirt. Ich lasse zunächst in Kürze die betreffenden Krankengeschichten folgen:

1. Splenomegalia malarica, Wandermilz. Splenectomie — Heilung.

Bauersfrau von 35 Jahren, Primipara. Seit mehreren Jahren an Intermittens leidend. Grosse, abgemagerte, blasse Frau. Milz auf das 4 bis 5fache vergrössert, im Abdomen nach allen Richtungen leicht beweglich; das Organ ist an seiner Form leicht zu erkennen. An normaler Stelle keine Milzdämpfung. Schmerzen im Abdomen, die zuweilen bis zum Unerträglichen sich steigern. Keine Kachexie. Andere Organe gesund. Blutbefund schliesst Leukämie aus. Im Harn kein Eiweiss. Periode seit mehreren Monaten ausgeblieben. Keine Gravidität. Medicamentöse Therapie erfolglos; ebenso gelingt es nicht, die Milz durch stützende Bandagen an normaler Stelle zu erhalten. Daher am 1. März 1888 Splenectomie. Da nirgends Adhäsionen vorhanden, der Milzstiel aber lang ist, lässt sich das Organ ohne Schwierigkeiten herauswälzen und ist die Ectomie sehr leicht ausführbar. Am 9. März die Zahl der weissen Blutkörperchen verdoppelt. Am 21. März weniger Leukocyten als vor der Operation. 24 Tage post operationem treten wieder Menses auf, die dann regelmässig wiederkehren. Der Verlauf war ungestört. Es zeigte sich keine Drüsenhypertrophie. Diese Frau erholte sich gut, wurde vollständig arbeitsfähig, erkrankte aber nach einem Jahre an acuter Nephritis und starb ein weiteres Jahr nachher (also 2 Jahre post splenectomiam) an Mb. Brightii.

2. Splenomegalia malarica, Perisplenitis der Wandermilz, Ascites. Splenectomie. — Tod.

Bauersfrau, Pluripara, 50 Jahre alt. Brustorgane normal, Bauch stark ausgedehnt, enthält viel freie Flüssigkeit. Leber von gewöhnlicher

Grösse. Im Abdomen ballotirt ein grosser, derber, ausserordentlich beweglicher Tumor. Derselbe zeigt einen zugeschärften Rand mit Einkerbungen. Prolapsus uteri et vaginae. Kein Anasarca, keine Kachexie. Zahl der weissen Blutkörperchen etwas vermehrt. Im Harn weder Eiweiss noch Zucker. Befinden durch Ascites, besonders aber durch Bauchschmerzen hochgradig gestört. Nach vergeblichen medicamentösen Versuchen, in der Annahme, dass der Ascites vielleicht, die Bauchschmerzen aber sicher mit dem beweglichen Milztumor zusammenhängen:

Am 4. Januar 1890 Splenectomie. Ascites (etwa 10 Liter) abgelassen. Flüssigkeit gelblich, leicht getrübt. Die Milz lässt sich leicht hervorziehen, ihre Kapsel erweist sich als stark verdickt, stellenweise finden sich in ihr flächenhafte, bis frankstückgrosse Verkalkungen. Das Organ ist 21 cm lang, 11 cm breit, am Hilus 8 cm dick; wird abgebunden und abgeschnitten. Die Leber scheint härter zu sein, als normal. Uterus wird ventrofixirt. Am 10. Tage, nach vollkommen normalem Verlaufe, erster Verbandwechsel. Die Nähte (in diesem Falle wurden alle Schichten der Bauchwand durchgreifend genäht) entfernt. Gegen Abend steht die lebhafte Patientin ohne Erlaubniss auf; dabei geht die ganze Wunde auseinander und Intestina fallen vor. Wiedervereinigung der Wunde, Tags darauf Fieber, Sepsis, welcher die Patientin am dritten Tag erliegt.

3. Splenomegalia malarica, Wandermilz, Stieltorsion um 180°. Splenectomie. — Heilung.

Bauersfrau von 34 Jahren, Pluripara. Mehrere Jahre an Malaria gelitten. Starke, zeitweise kaum zu ertragende Schmerzen im Bauche, bei sehr beweglichem Tumor in Abdomine. Kräftig gebaute, gut genährte, muskelstarke, blasse Frau. Brustorgane gesund; Leberdämpfung normal. Milzdämpfung an normaler Stelle nicht vorhanden. Ueber dem Beckeneingang bis zur Nabelhöhe reichend, liegt quergelagert die sehr bewegliche Milz, an der man deutlich ihren scharfen Rand mit 2 Einkerbungen tastet. Harnbefund normal. Leukocyten nicht vermehrt. Rothe Blutkörperchen 4,125,000.

Am 28. September Splenectomie. Der Stiel erweist sich als um 180° torquirt; seine Gefässe nicht thrombosirt. Tumor abgebunden, abgeschnitten; er misst 38 cm Länge, 22 cm Breite. Glatter Verlauf. Patientin geheilt. Nach 4 Jahren konnte man vollkommenes Wohlbefinden constatiren.

4. Splenomegalia malarica, acute Torsion des Stieles um 360°, Volvulus flexurae romanae. Splenectomie, Detorsion des Volvulus. — Tod.

Kaffeesiedersfrau, 24 Jahre alt, Pluripara. Vor 3 Jahren Malariaanfälle, welche mit Unterbrechungen 2 Jahre anhielten, im Anschlusse daran bildete sich ein Milztumor aus, der den linken Rippenbogen etwas überragte. 2 Abortus, 3 Geburten, vor 11 Monaten die letzte. Nach dieser Entbindung zeitweise Schmerzen in der Milzgegend. Vor einer Woche, nachdem Patientin einen schweren Gegenstand gehoben hatte, senkte sich eine Geschwulst aus dem linken Hypochondrium plötzlich in den Bauch hinab. Kurze Zeit nachher fing diese Geschwulst an sich zu

vergrössern; gleichzeitig traten heftige Schmerzen im Abdomen auf; später Erbrechen, Singultus, Obstipation. Am 9. März 1895 Aufnahme auf meine Spitalsabtheilung.

Status: grosse, kräftig gebaute Frau. Temperatur 38°, Puls 100, voll. Zunge belegt. Abdomen aufgetrieben. Das ganze Hypogastrium ausgefüllt durch einen Tumor. Derselbe liegt quer über dem Beckeneingange. Die Form der Geschwulst entspricht jener der Milz, deren Innenfläche nach oben gekehrt ist. Vorn fühlt man den zugeschärften Rand mit einer Einkerbung. Die Consistenz des Tumors ist ziemlich fest; die Geschwulst auf Druck recht empfindlich. Etwas links, ober dem Tumor, sieht man durch die Bauchdecken eine geblähte, unbewegliche Darmschlinge. An normaler Stelle keine Milzdämpfung vorhanden. Im Harn Indican und etwas Eiweiss. Ich stellte die Diagnose auf: acute Lageveränderung der hypertrophischen Milz mit Stieltorsion und innere Incarceration des Darmes. Den vorgeschlagenen operativen Eingriff lehnte die Kranke ab. Es wurden zunächst Eisbeutel und erfolglose rectale Eingiessungen applicirt.

Der Blutbefund, von Herrn Dr. Sv. Atanasijević erhoben, ergab: mässige Leukocytose (Vermehrung der polynucleären Leukocyten). Eosinophile Zellen nicht vermehrt. Rothe Blutkörperchen von normaler Grösse, kernhaltig (Normoblasten). Im Plasma freies Pigment wie bei Malaria. Färbung mit Ehrlich's Triacid.

Tags darauf, am 10. März, Allgemeinzustand verschlechtert, alle bedrohlichen Symptome zugenommen. Patientin bittet um die Operation, daher Laparotomie. Ich fand eine sehr grosse Milz, die mit ihrer Umgebung durch leicht zu lösende, lockerzellige, frische Verwachsungen verbunden war. Der Stiel erwies sich als um 360° von links nach rechts torquirt. Die Stielgefässe waren ziemlich fest thrombosirt, der Stiel selbst an der dünnsten Stelle kaum daumendick. Nach Abbindung und Excision der Milz wurde der Stiel reponirt. Hierauf fand man einen Volvulus der Flexura sigmoidea, welcher, da die Darmwände nicht schwerer gelitten hatten (sie waren nur ziemlich stark injicirt), detorquirt wurde. Das Gekröse der Flexur, sowie das ganze Mesocolon erwies sich als sehr lang. Die Serosa der Eingeweide glänzend, aber stark hyperämisch. Schluss der Bauchwunde. Die exstirpirte Milz war 37 cm lang, 22 cm breit, am Hilus 12 cm dick, sie war sehr blutreich, ihre Kapsel stark distendirt; alle grösseren Gefässe thrombosirt. Am 11. März dauerten die Erscheinungen des Ileus weiter. Rectale Einläufe erfolglos, es gehen keine Flatus ab. Sichtbare Peristaltik. Nachmittags um 4 Uhr wurde das Abdomen wieder eröffnet. Stellenweise an den Därmen leichtes fibrinöses Exsudat. Der Volvulus der Flexur hatte sich wieder gebildet und bestand jetzt in derselben Weise, wie er bei dem ersten Eingriff gefunden wurde. Er wurde wieder detorquirt. Das Coecum und der Processus vermiformis fanden sich rechts über dem Nabel, beinahe in der Medianlinie gelagert (langes Mesocoecum!). Die Därme wurden gereinigt. Durch ein in das Rectum eingeführtes Darmrohr gehen Gase ab. Schluss der Bauchwunde. Die Patientin vertrug den Eingriff schlecht, collabirte immer mehr und starb um 8½ Uhr abends offenbar an den Folgen der Sepsis.

Ich glaube, dass in diesem Falle eine abnorme Länge der Ligamente bestand, dass die malarische Hypertrophie der Milz (vielleicht auch die Schwangerschaften) beigetragen hat, dass, durch die schwere körperliche Anstrengung beim Heben veranlasst, die Lageveränderung der Milz mit Stieltorsion eintreten konnte. Die abnorme Länge der Gekröse hat jedenfalls die Bildung des Volvulus begünstigt.

Ueber diesen Fall habe ich in dem serbischen medicinischen Blatte „Srpski arhiv za celokupno lekarstov“ No. 7, 8, 9, 1895 berichtet.

5. Splenomegalia malarica, Perisplenitische Wandermilz; zottige und cystische Bildungen am Perisplenium; Torsion um 180°. — Splenectomie — Heilung.

Bauersfrau, 40 Jahre alt, Pluripara. Wiederholt an Intermittens gelitten. Starke, manchesmal besonders heftige Schmerzen im Abdomen, gegen welche jede Therapie machtlos blieb. Im Abdomen findet sich ein Tumor, der einer typischen Wandermilz entspricht. Andere Organe gesund. Keine Kachexie. Am 2. December 1897 Splenectomie. Milz 26 cm lang, 16 cm breit, bis 10 cm dick. Gewicht, mit Blut, 1750 g. Der Stiel war um 180° gedreht, die Gefässe nicht thrombosirt. An der Oberfläche der verdickten und getrübten Serosa, an der convexen Fläche und am Rande der Milz fanden sich mehrere bis zu 5 cm lange zottenartige Auswüchse, deren einige an ihrem freien Ende cystisch aufgetrieben waren mit serösem Inhalte. Ausserdem fanden sich an der convexen Oberfläche zwei subseröse, flache, bis bohnengrosse Cysten mit blutigem Inhalt.

Die Frau ist glatt genesen und hat sich bedeutend erholt. Im Frühjahre 1899 wieder Intermittensanfälle. Herr Dr. D. Nikolajević fand im Blute Malariaplasmodien.

6. Cystis haemorrhagica perisplenica. Incision mit Drainage. — Heilung. (Ueber diesen Fall habe ich berichtet in der „Wr. med. Presse“ No. 36, 1894.

Landmann, 30 Jahre alt. Aufgenommen auf meine chirurgische Abtheilung im Allgemeinen Krankenhause in Belgrad am 29. Januar 1892. Patient litt seit seinem 14. Lebensjahre an Malaria. Im October 1891, nach einigen heftigen Wechselfieberanfällen, bildete sich unter dem linken Rippenbogen eine im allgemeinen schnell wachsende Geschwulst, welche sich von Zeit zu Zeit rascher vergrösserte, mitunter sehr schmerzhaft war und Anfangs December die gegenwärtige Grösse erreichte. Anderweitige peritonitische Erscheinungen, sowie Trauma als veranlassende Ursache lassen sich anamnestisch nicht eruiren.

Status praesens: Mittelgrosser, mässig genährter Mann von blassgelblichem Colorit der Haut. Temperatur und Puls normal. Brustorgane gesund. Im Abdomen sieht man, unter dem linken Rippenbogen hervortretend, eine etwa mannskopfgrosse Geschwulst, welche nach rechts und abwärts bis über die Mittellinie zieht. Die Geschwulst ist oblong, glatt, unverschieblich, fluctuirend. Der Percussionsschall über dem Tumor ist gedämpft, geht über in die verbreiterte Milzdämpfung. Palpatorisch lässt sich der Tumor ziemlich gut begrenzen; er erreicht rechts die Mamil-

larlinie, sein unterer Pol steht in der Höhe der Spinae anter. superiores. Sein linker Contour zieht gegen das gleichseitige Darmbein. Hinten kann man die Grenze der Geschwulst nicht tasten, jedoch zieht der gedämpfte Schall bis gegen die Wirbelsäule. Die fühlbaren Ränder des Tumors sind abgerundet. Colon nicht dislocirt. Im Harn kein Eiweiss.

Ich nahm entweder Blutcyste oder Echinococcus der Milz an.

Am 31. Januar 1892. Incision schräg vom linken Rippenbogen nach innen unten. Das Peritoneum parietale ist mit der Tumorwand innig verwachsen und bilden beide zusammen eine dicke derbe Schwiele. Nach Incision derselben entleert sich etwa 1500 g einer dunklen, blutigen Flüssigkeit. Die freie Bauchhöhle wurde dabei nicht eröffnet. Viele alte Blutcoagula wurden aus dem eröffneten Cavum ausgeschöpft. Mikroskopisch fand man ausser veränderten Blutkörperchen im Cysteninhalte nichts charakteristisches. Das Innere der Cystenwand war überall eben, die Wandungen derb. Man konnte nirgends Zeichen stattgehabter Continuitätstrennung finden. Vorn unten kann man den vorderen (unteren) Milzpol, der frei in die Höhle hineinragt, umgreifen. Oben erreicht man die Umschlagsstelle der Cystenwand auf die convexe Oberfläche der Milz. Die Cyste sitzt der Milz auf und nimmt beinahe die ganze äussere, sowie einen Theil der inneren Oberfläche des Organs ein. Gegenöffnung nach hinten, Drainage. Heilungsverlauf im allgemeinen glatt. Zwei Wochen nach der Operation einige typische tertiane Intermittensanfälle, die auf Chinin cessiren. Die Secretion war mässig. Patient am 15. April 1892 mit ganz unbedeutender Fistel geheilt entlassen. Die Milzdämpfung war noch immer beträchtlich vergrössert und erreichte den linken Rippenbogen.

7. Cystis haemorrhagica perisplenica. Incision mit Drainage. — Heilung.

Bauersfrau, 21 Jahre alt. War früher stets gesund. Im August 1897 starkes intermittirendes Fieber, welches 1 Woche gedauert hat. Einige Tage nach Aufhören des Fiebers ist sie auf einem Bauernwagen, auf recht holprigem Wege, längere Zeit schnell gefahren, wobei sie intensiv durchgerüttelt wurde. Hierauf Schmerzen im linken Hypochondrium mit Gefühl von Völle daselbst. Wegen dieser Schmerzen wurde sie von einigen alten Weibern an der schmerzhaften Gegend kräftig massirt. Anfangs October desselben Jahres Auftreten einer Geschwulst unter dem linken Rippenbogen, welche in 14 Tagen unter heftigen Schmerzen ihre volle Grösse erreichte. Niemals Ohnmachten. Während des Wachsens der Geschwulst Abortus im 4. Monat. Im November consultirte Patientin einen Arzt, der an 3 Stellen unter dem linken Rippenbogen Probepunctionen machte, wobei angeblich röthliche Flüssigkeit ausgepumpt wurde. Anfangs December 1897 Aufnahme auf meine Abtheilung.

Status praesens: Blasse, schlecht genährte Frau. Temperatur 36,0° bis 39,0°, atypisch. Puls klein, beschleunigt. Appetit schwach; Stuhl regelmässig, ebenso die Menses. Im Harn etwas Indican. Brustorgane normal. Das Abdomen, besonders dessen linker, oberer Theil, stark ausgedehnt. Unter dem linken Rippenbogen tritt ein über mannskopfgrosser Tumor hervor, der sich nach abwärts und rechts bis zur rechten Mamillarlinie erstreckt. Der Tumor ist gute zwei Handbreit.

Der Percussionsschall über der Geschwulst ist vollständig gedämpft und erstreckt sich dieser gedämpfte Bezirk nach hinten oben bis zur Wirbelsäule, wo sein oberer Rand 3 Querfinger unter der Spitze der Scapula nachweisbar ist. Von hier bis zur Crista ilei leerer Percussionsschall.

Die Geschwulst zeigt keine respiratorischen Bewegungen und ist unverschieblich. In der Nähe des unteren Poles des Tumors fühlt man deutlich einen zugeschärften Rand mit einer Einkerbung. Am unteren Pol der Geschwulst kann man gut eine 2—3 querfingerbreite, vordere, glatte, feste Oberfläche tasten, an die sich eine vorgewölbte, scharf begrenzte, fluctuirende Parthie nach oben zu anschliesst, welche dann die ganze übrige Oberfläche des sichtbaren Tumors einnimmt. Ueber diesem Theile der Geschwulst fühlt man überall deutliche Fluctuation. Weder vor noch hinter dem Tumor lassen sich durch Auftreiben Darmschlingen nachweisen.

Es wurde eine mit der vorderen Bauchwand verwachsene perisplenische Blutcyste diagnosticirt. Die Analogie mit Fall 6 war in die Augen springend.

Am 9. December Operation. Es wurde in Narkose zwischen Proc. xyphoides und Nabel in der Linea alba incidirt. Das Peritoneum parietale und die Cystenwand erwiesen sich als fest miteinander verwachsen. Es wurden 2 Liter blutige Flüssigkeit entleert. Die vordere Cystenwand war 1—1½ mm dick, fibrös. In dem eröffneten Cavum fand ich eine grosse Menge fester, an der Unterlage grösstentheils anhaftender, graurothgelblicher Coagula. Den Grund der Cavität bildet die abgeflachte convexe Oberfläche der Milz, welche, von den anhaftenden Coagulis befreit, als eben und frei von Vertiefungen oder Spalten sich erweist. Den unteren Rand der Milz konnte man vom Cavum aus überall gut umgreifen und constatiren, dass sich die vordere Wand der Cyste an die innere (concave) Oberfläche der Milz, nahe über dem unteren Rande derselben umschlägt und inserirt. Der obere, rechte Rand der Milz konnte von der Cystenhöhle aus nicht gefühlt werden. Die in das Innere der Cyste eingeführte Hand gelangt hinten bis zur Wirbelsäule und ich konnte lateral durch die äussere Cystenwand deutlich die Rippen tasten. Die Cyste war aber begrenzt durch einen grossen Theil der vorderen (äusseren) Oberfläche der Milz, durch deren unteren Rand und einen schmalen Streifen der inneren (concaven) Oberfläche dieses Organs, ferner durch eine fibröse Membran, welche mit dem Peritoneum parietale verwachsen war, das Cavum der Cyste auch gegen die freie Bauchhöhle abgrenzte und sich auf die Milz herüberschlug.

Nachdem in der Gegend der falschen Rippen hinten eine Gegenöffnung angelegt wurde, schloss ich die Wunde in den Bauchdecken vorn bis auf eine Oeffnung, durch welche 2 dicke Drainageröhren eingelegt wurden.

Der Verlauf war vollkommen glatt. Nach 2½ Monaten wurde die Frau mit vollständig geheilter Wunde bei bestem Wohlbefinden geheilt entlassen.

Bei der Entlassung war die Milzdämpfung noch immer wesentlich vergrössert; sie überragte den linken Rippenbogen um ca. 2 Querfinger. An dieser Stelle war der untere Milzpol tastbar.

8. Splenomegalia chronica, die Milz über dem Beckeneingang durch Adhäsionen fest fixirt, Torsion des Stieles um zweimal 360°. Cystis lymphatica am Hilus der Milz. Splenectomie — Heilung.

Bauersfrau, 30 Jahre alt. Anamnestisch konnte Malaria nicht festgestellt werden. Mehrere Geburten vorausgegangen. Seit 2—3 Jahren fühlt die Frau starke Schmerzen in den unteren Partheien des Abdomens. Diese Schmerzen sollen zeitweise geradezu colossal gewesen sein; dabei manchmal Erbrechen. Menses regelmässig, schwach.

Status praesens: Abgemagerte, blasse, sonst kräftig gebaute Frau. Brustorgane normal. Im Harn weder Eiweiss noch Zucker. Ueber dem Beckeneingang findet sich ein etwa kindskopfgrosser, unverschiebbarer, fester Tumor. Vorn gelingt es, an der Geschwulst einen zugeschärften Rand mit einer deutlichen Einkerbung zu tasten. Ferner fühlt man am Tumor eine obere, leicht concave Oberfläche, in deren Mitte etwa eine prominirende, beiläufig faustgrosse, glatte, fluctuirende Geschwulst aufsitzt. An der Stelle, wo normalerweise die Milzdämpfung gefunden wird, fehlt dieselbe und zwar in jeder Körperlage. An den Genitalien fand sich nichts wesentliches. Ich stellte die Diagnose: Dislocirte, durch Adhäsion fixirte Milz voraussichtlich infolge von Stieltorsion. Wahrscheinlich auch Cyste der Milz.

Am 5. März 1898 machte ich in Narkose die Laparotomie. Der Tumor erwies sich als die dislocirte Milz, welche in ihrem ganzen Umfange mit dem Peritoneum parietale, dem Omentum, dem Coecum, der Blase, dem Uterus und den beiderseitigen Adnexen fest verwachsen war. Durch alle diese Adhäsionen, besonders aber durch jene mit dem Omentum, hatte sich ein durch theilweise colossale Gefässe vermittelter Collateralkreislauf entwickelt. Der Stiel der Milz war vollständig um zweimal 360° torquirt; an der dünnsten Stelle kaum bleistiftdick. Die Stielgefässe waren verschlossen. Am Hilus der Milz fand sich eine etwa faustgrosse Cyste mit gelblichem, leicht getrübtem, serösem Inhalt. Nach ziemlich mühsamer Lösung der Verwachsungen, welche grössentheils mit dem Messer vorgenommen werden musste, und Anlegung zahlreicher Ligaturen und Umstechungen konnte der Stiel abgebunden und die Milz entfernt werden. Beide Ovarien, die sich als stark sclerocystisch erwiesen, wurden gleichfalls excidirt und hierauf die Bauchwunde in 3 Etagen vernäht.

Die Frau ist glatt genesen.

Die Betrachtung des Präparates, von Herrn Dr. E. Michel vorgenommen, ergab im wesentlichen: Milz 16 cm lang, 11 cm breit, am Hilus 4 cm dick. Die Kapsel im allgemeinen ziemlich stark, stellenweise derbschwielig verdickt, besonders an der Aussenseite mit zahlreichen durchsichtigen, weisslichen Membranen bedeckt. Gefässe des Stieles grösstentheils obliterirt. Medialwärts und etwas nach hinten vom Stiele und sich mit seiner breiteren Fläche enge an denselben anschmiegend, bemerkt man einen aufgeschlitzen, etwas über hühnereigrossen Hohlraum, dessen Innenfläche eine ziemlich zarte, glatte, weisse Membran auskleidet, die zahlreiche strang- und fächerartig vorspringende und kleinere Hohlräume bildende Septa aufweist. Im ganzen freien und seitlichen Umfange dieser

Cyste lässt sich diese Membran leicht von dem peritonealen Ueberzuge abschälen, welcher sowohl den ganzen Gefässstrang des Stieles, als auch die Cyste gemeinsam umscheidet und in die Milzkapsel übergeht. Zwischen der beschriebenen Cystenmembran und diesem gemeinschaftlichen Peri-

Fig. 1.

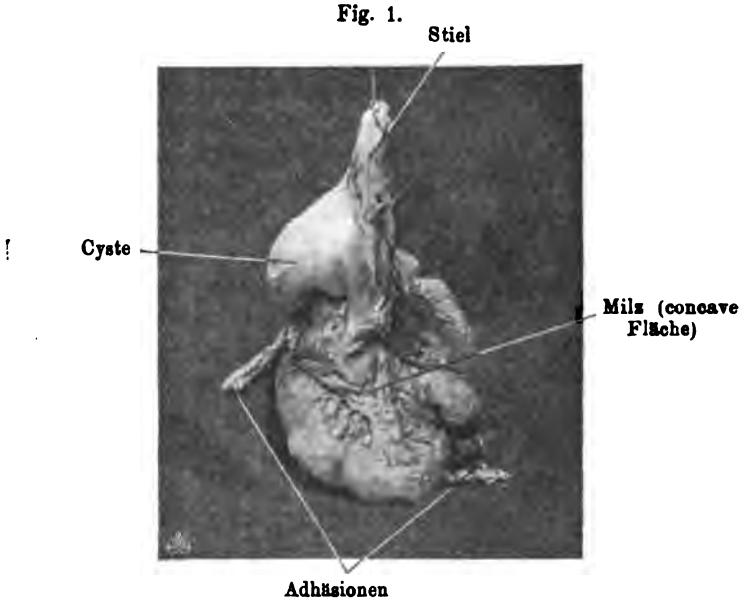

Fig. 2.

tonealüberzuge befindet sich eine dünne Schicht lockeren Fettgewebes. Dagegen ist jener Wandantheil des Cystenraumes, welcher sich direct an die Milzfläche anlehnt, von der Milzkapsel nicht zu differenziren und lässt sich nur mit derselben von dem Milzparenchym abziehen. Das Milzparenchym weist ausser einer stärkeren Entwickelung des bindegewebigen Gerüstes und einer grösseren Derbheit makroskopisch nichts besonderes auf.

Mikroskopische Präparate zu färben gelang nicht, weil das nekrobiotische Gewebe keinen Farbstoff annahm.

Ausser diesen Fällen beobachtete ich seit etwa 1½ Jahren eine 30jährige Pluripara, welche eine sehr bewegliche Wandermilz hat, die gewöhnlich quer über dem Beckeneingang gelagert ist. Diese Dame bekommt zeitweise heftige Schmerzen im Unterleib, wobei der Milztumor anschwillt und härter wird, um nach dem Anfalle kleiner und weicher zu werden. Ich glaube, dass diese Erscheinungen mit Torsionsbildungen zusammenhängen dürften. Zu einer Operation, die ich angerathen habe, kann sich Patientin nicht entschliessen.

Betrachte ich die angeführten 8 operirten Fälle, so ergiebt sich zunächst, dass 7 davon Frauen betreffen, nur ein Patient war männlichen Geschlechtes. Alle Kranken mit dislocirter oder Wandermilz waren Frauen. Von den 2 Fällen mit peripherischen Blutcysten betraf einer einen Mann, einer eine Frau.

Das Alter der Patientinen betrug 21, 24, 30, 32, 35, 40 und 50 Jahre, der Patient war 30 Jahre alt.

Alle 6 Frauen, die wegen beweglicher oder dislocirter Splenomegalie operirt wurden, waren Pluriparae. Bei allen Kranken, ausser bei Fall 8, konnte anamnestisch Malaria festgestellt werden.

Von 6 Spenectomien habe ich 2 verloren. Eine Patientin (Fall 2) erlag einer septischen Peritonitis, welche sich etablirte, nachdem am 10. Tage, nach Herausnahme der Nähte, die Kranke eigenmächtig aufgestanden und die Bauchwunde auseinander gegangen war. Das war anfangs 1890.

Der 2. Todesfall (Fall 4) betraf eine Kranke, die an acuter Lageveränderung der Milz mit Stieltorsion um 360°, nebstbei aber auch an Volvulus der Flexura Romana erkrankt war. Nachdem die Milz excidirt und der Volvulus zurückgedreht war, bildete sich letzterer wieder und entwickelten sich Erscheinungen von septischer Peritonitis, welche durch abermaliges Eröffnen des Abdomens mit Retorsion des Volvulus nicht mehr aufgehalten werden konnte.

Auffallend ist es, dass von 6 Fällen bei 4 Torsion des Stieles gefunden wurde; zweimal um 180°, einmal um 360° und einmal um 2mal 360°.

Ob eine Stieltorsion der Milz mehr oder minder Erscheinungen machen wird, hängt offenbar von der durch die Torsion bedingten Circulationsstörung ab. Die durch dieses Ereigniss bedingten klinischen Symptome dürften im allgemeinen denjenigen entsprechen, wie sie z. B. bei im Stiel gedrehten Ovarialtumoren gefunden werden.

In den von mir beobachteten 4 Fällen war die Stieltorsion 2mal (beide Male um 180°) ein accidenteller Befund bei der Ope-

ration. Vielleicht hätten die anamnestisch festgestellten, zeitweise auftretenden Schmerzanfälle, als Zeichen gestörter Circulation auf dieses Ereigniss bezogen werden können. Allein solche Schmerzanfälle können auch aus anderen Gründen auftreten.

Im Falle 4 aber konnte die acute Stieltorsion vor der Operation bestimmt diagnosticirt werden, und zwar waren es die peritonitischen Erscheinungen sowohl, welche aber auch dem gleichzeitig bestehenden und erkannten Darmverschluss entsprechen konnten, als insbesondere der anamnestisch festgestellte Ortswechsel und die rasche Volumszunahme des auf Druck sehr empfindlichen Organs, welche zur Stellung der Diagnose verwendet werden konnten.

Interessant war in diesem Falle der Blutbefund an einer vor der Operation entnommenen Probe, der auf Betheiligung des Knochenmarkes hinweist. Die Milz war zu dieser Zeit aus dem Kreislaufe ausgeschaltet.

Ich glaube, dass rasche Volumsvergrösserung der Milz, bei fester Consistenz derselben (eventuell gefolgt von Abschwellung des Organs), neben Auftreten von grösserer Schmerzhaftigkeit und eventuellen peritonitischen Erscheinungen einen Symptomencomplex bildet, der bei beweglicher Milz auf Stieldrehung des Organs hinweist. Wenn plötzlicher Ortswechsel der Milz vorausging, werden die erwähnten Symptome noch eindeutiger.

Im Falle 8 konnte vorausgegangene Stieltorsion mit ziemlicher Wahrscheinlichkeit angenommen werden. Eine solche bereits seit längerer Zeit bestehende Stieltorsion, mit Thrombose der Gefässe, wird wahrscheinlich, wenn man eine in Ectopie fixirte, derbe, nicht zu grosse Milz findet, und in der Anamnese Anhaltspunkte für stattgehabte Stieltorsion sich ergeben; also z. B. heftige Schmerzanfälle, Volumsveränderungen des Milztumors u. s. w.

Die Stieltorsion selbst ist kein seltenes Ereigniss. Bei meinen Fällen wurde sie sogar auffallend oft beobachtet. — Die Gefahren, die sich aus der Torsion ergeben, sind verschieden und dürften auch vom Grade der Torsion abhängen. Die Behinderung der Circulation in der Milz und die Ausbildung eines eventuellen collateralen Kreislaufes kommen in erster Linie in Betracht bei hochgradigeren Torsionen.

Die Symptome sind manchmal wenig alarmirend, während in anderen Fällen die bedrohlichsten Erscheinungen auftreten. — Es ist schon Ruptur des Organs, ja sogar vollständiges Abreissen desselben als Folge der Stieltorsion beobachtet worden.

Die Möglichkeit des Eintrittes von Stieltorsion mit ihren Folgen

bildet gewiss mit einen Grund, Kranke mit beweglichen Splenomegalien für bedroht zu betrachten und ihnen einen Eingriff zu empfehlen, wenn es nicht auf andere Weise gelingt, die Milz fixirt zu erhalten, was gewiss selten möglich sein dürfte.

Dass Individuen mit langen Ligamenten und Mesenterien zu Achsendrehungen und Lageveränderungen überhaupt mehr disponirt sind, ist eine bekannte Sache. In meinem Falle 4 sieht man so ein Beispiel, wo Stieltorsion und Lageveränderung der Milz von Volvulus der Flexura Romana begleitet war. In diesem Falle ist die Ortsveränderung der Milz ziemlich plötzlich erfolgt. Es konnte bei der Operation an den Ligamenten der Milz kein Zeichen von Einriss gefunden werden. Man muss also in diesem Falle die bestehende Länge der Bänder und Mesenterien als prädisponirendes Moment bezeichnen.

Mit Rücksicht auf Anamnese und Befund bei der Operation glaube ich, dass die Stieldrehung der Milz früher, der Volvulus später entstanden ist. —

Wenn bei beweglichem Milztumor mit Bandagen nichts ausgerichtet werden kann, und dies dürfte meistens der Fall sein, und besonders, wenn derselbe durch verschiedene unangenehme Symptome lästig wird, dann soll man eingreifen. Da hätte man zu denken an die von Rydigier[1]) zuerst empfohlene Splenopexie.

Ich habe über diese Operation keine persönliche Erfahrung, glaube aber, dass sie nur für bestimmte Fälle geeignet sein dürfte. Bei beweglichen grösseren, schwereren Milztumoren, und diese bilden, in unserer Gegend wenigstens, die Mehrzahl, glaube ich gleich Stierlin, dass man die Splenopexie nicht anwenden soll. Rydigier selbst hat diese Operation nur für nicht zu grosse Tumoren empfohlen.

Bei bereits eingetretener Stieltorsion wurde schon Detorsion ohne Exstirpation des Organs, freilich aber auch ohne Splenopexie, von Sutton[2]) gemacht. Die Torsion wiederholte sich aber und machte die Excision der Milz nothwendig. Ich glaube, dass die Detorsion mit Erhaltung des Organs, selbst wenn man es durch Fixation gegen erneute Torsion schützen würde, unter Umständen doch gefährlich werden könnte. Man kann sich ja über den Zustand der Gefässe nicht immer mit genügender Sicherheit informiren und

1) Rydigier, Verhandlungen der Deutschen Gesellschaft für Chirurgie. XXIV. Congress. 1895.

2) Sutton, Excision of a wandering spleen for axial rotation. Lancet. 1892. December.

könnte durch Infarcte und Embolien infolge von verschleppten Thromben recht unangenehm überrascht werden.

Verbliebe also die Splenectomie als die, für die Behandlung beweglicher Splenomegalien von beträchtlicherer Grösse gegenwärtig geeignetste Operation.

Den Arbeiten von Adelmann[1]), Besnier[2]), Ledderhose[3]), Vincent[4]), Ceci[5]), Vulpius[6]) u. A. über Milzerkrankungen und Splenectomie sind in letzter Zeit mehrere Puplicationen besonders über dieses letztere Thema gefolgt; so von Vanverts[7]), Stierlin[8]), Jonnesco[9]), L. Mayer[10]) u. A. Ich kann mich daher darauf beschränken auf diese Publicationen, von denen jene von Vanverts eine sehr reiche Casuistik bringt, zu verweisen.

Bezüglich der Technik der Splenectomie will ich nur bemerken, dass diese Operation, bei gut beweglicher Wandermilz, zu den einfachsten Eingriffen gehört; die Schwierigkeiten wachsen aber, je mehr Adhäsionen vorhanden sind, und je weniger leicht sich die Milz vorwälzen lässt. Die Fälle, in denen der Milztumor am Zwerchfell durch feste Adhäsionen fixirt und event. auch anderweitig verwachsen ist, können zu den schwierigsten und gefährlichsten Eingriffen gezählt werden (Rupturen des Zwerchfells mit Eröffnung des Brustraumes sind schon wiederholt vorgekommen), und sollten nur nach strengster Indication operirt werden. Als absolute Gegenanzeige für die Splenectomie gilt noch immer die Leukämie.

Es ist bekannt, dass wegen malarischer Splenomegalie Splenectomirte nach dieser Operation an Wechselfieber erkranken können. Ein Beispiel dafür bildet mein Fall 5, in welchem circa 1 Jahr nach der Splenectomie typische Anfälle von Intermittens auftraten und Herr Dr. D. Nikolajević im Blute Malaria-Plasmodien fand.

Was die Diagnose der beweglichen und der Wandermilz betrifft, so wird dieselbe, wenn überhaupt auch diese Eventualität berück-

1) Adelmann, Archiv für klin. Chirurgie. Bd. XXXVI.

2) Besnier, Dictionnaire encyclopédique des Sciences médicales. T. II. (Directeur: A. Decambre.) 1874.

3) Ledderhose, Deutsche Chirurgie. Lieferung 45b.

4) Vincent, Revue de Chirurgie. 1893. Des ruptures de la rate etc.

5) Ceci, Policlinico. 1894. No. 7.

6) Vulpius, Beiträge zur klin. Chirurgie. Bd. XI.

7) Vanverts, La Splenectomie. Thèse de Paris. 1897. (G. Steinheil.)

8) Stierlin. Deutsche Zeitschr. f. Chirurgie. Bd. XLV. Heft 3 u. 4.

9) Jonnesco, Arch. f. klin. Chirurgie. Bd. LV. Heft 2.

10) L. Mayer, Beitrag zur Chirurgie der Milz. Inaugural-Dissertation. 1899. Greifswald.

sichtigt wird, in der Regel keine nennenswerthen Schwierigkeiten machen. Als wichtigste Momente möchte ich hervorheben: den palpatorischen Befund, besonders den Nachweis des zugeschärften Randes und der Einkerbungen, sowie das Fehlen der Milzdämpfung an normaler Stelle. —

Im Falle 5 fanden sich unter der Serosa der convexen Oberfläche der Milz 2 bis bohnengrosse, flache Cysten mit blutigem Inhalt; ausserdem fanden sich noch (neben Stieltorsion um 180 °) an der Oberfläche derselben verdickte und getrübte Serosa, sowie am Rande der Milz mehrere zottenartige bis 5 cm lange Auswüchse, wovon wenige am freien Ende cystisch mit serösem Inhalte waren. Ich glaube, dass solche cystische Bildungen sich durch Blutung vergrössern und so grössere perisplenische hämorrhagische Cysten entstehen könnten.

Renggli[1]) erwähnt eines Falles, wo sich bei einem an kryptogenetischer Pyämie verstorbenen Knaben am Rande der ums Doppelte vergrösserten Milz zahlreiche theils erbsengrosse, theils kleinere Cysten mit klarem Inhalt, eingebettet in die verdickte, zellig infiltrirte Kapsel fanden: Diese Cysten waren ausgekleidet mit cubischem Epithel. Renggli meinte, dass diese Cysten entstanden seien entweder aus Abschnürungen von Peritonealepithel, oder aus dem Verschmelzen von benachbarten perisplenischen Zotten.

In den Fällen 6 und 7, deren Analogie nicht zu verkennen ist, fanden sich grosse Blutcysten perisplenisch entwickelt vor.

Diese Art von Cysten scheint zu den grossen Seltenheiten zu gehören.

Dass diese Blutcysten in den beiden Fällen (6 und 7) zur Milz in intimen Beziehungen standen, beweist der Umstand, dass sie dem Organ aufsassen. Im Falle 6 konnte ich den unteren Milzpol, im Falle 7 den unteren Milzrand in grösserer Ausdehnung frei in das Cavum der Cyste hineinragend abtasten.

Im Falle 6 konnte als ätiologisches Moment kein Trauma, wohl aber heftige, der Geschwulstbildung unmittelbar vorausgehende Intermittensanfälle nachgewiesen werden. Im Falle 7 dürfte wohl das anamnestisch festgestellte Trauma als Ursache der Blutung aufgefasst werden.

Es unterliegt wohl keinem Zweifel, dass in beiden Fällen (6 und 7) die Cysten aus Blutgefässen entstanden sind. Es dürfte

1) Lubarsch und Ostertag, Ergebnisse der speciellen pathologischen Morphologie und Physiologie des Menschen und der Thiere. 1896. S. 471. Refer. Dr. G. Ricker.

ebenfalls als sicher angenommen werden, dass in beiden Fällen Perisplenitis bestanden hat.

Dass diese Blutergüsse nicht in das Parenchym der Milz selber stattgefunden haben, beweist der Umstand, dass ich aus der, der Milz aufsitzenden Cystenhöhle das Organ in beiden Fällen theilweise umgreifen konnte und zwar im Falle 6 den unteren Milzpol, im Falle 7 den unteren Milzrand.

Es frägt sich also, von wo stammt die Blutung und wohin wurde das Blut ergossen?

Ich habe an zehn Leichen Erwachsener, bei bestehender Perisplenitis und chronischer malarischer Splenomegalie, versucht, durch Injectionen (mit gefärbtem Wasser und Milch) unmittelbar unter die Milzkapsel dieselbe vom Milzparenchym abzuheben. Da ich nur mit primitiven Hilfsmitteln versehen war, waren diese Versuche ziemlich mühsam. Auf bis francstückgrosse Strecken gelang mir diese Ablösung zweimal, auf kleinen Strecken öfters; darüber hinaus aber vermochte ich durch subcapsuläre Injectionen die Milzkapsel nicht von Parenchym abzuheben. In einem Falle, in dem die Milzkapsel verdickt und ziemlich starr war, gelang es mir, nachdem ich die durch Injection abgehobene Stelle incidirte, von da aus mit dem Finger die Milzkapsel mit Leichtigkeit von der convexen Oberfläche bis zum Hilus und zum hinteren Rand vom Parenchym abzuschälen. Das Parenchym war in diesem Falle eher weich, die Leiche frisch.

Ich lege diesen Versuchen keinen grossen Werth bei, glaube aber doch davon den Eindruck bekommen zu haben, dass unter Umständen eine subcapsuläre Blutung die Kapsel der convexen Oberfläche in mehr oder minder weitem Umfange abheben könnte, trotz ihrer verhältnissmässig festen Verbindungen mit dem Parenchym.

Bei Ledderhose[1]) fand ich angeführt, dass nach Rokitansky bei Milzrupturen wiederholt partielle oder totale Ablösungen der Kapsel vom Parenchym beobachtet wurden, wobei der Zwischenraum zwischen beiden mit Blut gefüllt war. Es wäre da glaube ich die Deutung zulässig, dass infolge einer Ruptur des Parenchyms zuerst eine subcapsuläre, die Kapsel abhebende Blutung eintrat, welche schliesslich zur Ruptur der Kapsel führte. Demnach konnte es sich in meinen beiden Fällen um subcapsuläre Blutung mit Abhebung der Kapsel, die mit dem Peritoneum parietale verwuchs, aber ohne

1) l. c. S. 148.

dass es zur Ruptur der Kapsel gekommen wäre, gehandelt haben. Aehnliches erwähnt auch L. Edler[1]).

Perisplenische Blutcysten könnten ferner entstehen durch Blutung in perisplenische Adhäsionen, besonders in den unteren Partien, in der Gegend der Bursa serosa subsplenica. Diese Möglichkeit hat schon Besnier[2]) betont.

Es könnten auch Blutergüsse aus oberflächlichen, Parenchym und Kapsel durchsetzenden Rupturen unter Umständen zu Abkapselung gelangen. Einen, nach meiner Meinung hierher gehörenden Fall, beschreibt Vincent[3]). Nach seiner Beschreibung fand er das massenhaft ergossene Blut angesammelt in einer Höhle, welche begrenzt war von der vorderen Bauchwand, oben vom Zwerchfell und in der Tiefe von der verdrängten Milz.

Ob es ausserdem Verwachsungen gegeben hat, welche das extravasirte Blut mit abgekapselt haben, erwähnt Vincent nicht. Ebenso hat er, begreiflicherweise, die Stelle der Ruptur weder gesucht noch gefunden. Da in seinem Falle die Verletzung am 10. März, der Eintritt der bedrohlichen Erscheinungen am 12. März, die Operation aber, welche in Incisionsentleerung des extravasirten Blutes und Drainage bestand, am 21. März stattfand: so ist wohl anzunehmen, dass abkapselnde Adhäsionen sich gebildet haben. Dieser Fall endete mit Genesung und wird von Vincent verwendet zum Beweise, dass oberflächliche Milzrupturen mit Heilung enden können, was ja auch schon von Anderen behauptet und bewiesen wurde.

Dass man in solchen Fällen von oberflächlicher Ruptur nach einiger Zeit bei der Operation die Rupturstelle nicht findet, weil sie durch Coagula verschlossen oder vielleicht auch schon vernarbt ist, ist bekannt.

Auch perisplenische Auflagerungen könnten Sitz von Blutungen und Blutansammlungen werden.

Endlich wäre zu erwägen, ob es im Gewebe der verdickten Milzkapsel selbst oder zwischen ihr und dem Peritonealüberzuge der Milz nicht auch zu Hämorrhagien und Ansammlungen von Blut kommen könnte.

Auf welchem von diesen angeführten Orten es zur Blutung und Blutansammlung in den beiden von mir beobachteten Fällen (6 und 7)

---

1) L. Edler, Die traumatischen Verletzungen der parenchymatösen Unterleibsorgane. v. Langenbeck's Archiv. Bd. XXXIV. S. 593.

2) l. c. S. 540.

3) Vincent, Revue de chirurgie. 1893. S. 452. Des ruptures de la rate etc.

University of California LIBRARY Medical Department

gekommen war, kann ich nicht mit Sicherheit entscheiden und will nur dies betonen, dass es sich um abgekapselte Blutansammlungen gehandelt hat, die sich um die Milz und nicht in der Milz selbst entwickelt hatten. Für derartige Blutcolectionen würde der Name perisplenische Hämatocele oder perisplenisches Hämatom vielleicht besser passen, als der Name perisplenische Blutcyste. —

In anderer Art als perisplenisch zu bezeichnen ist die im Falle 8 beschriebene offenbar lymphatische Cyste am Hilus der Milz. Auch diese Beobachtung gehört zu den grossen Seltenheiten, besonders mit Rücksicht auf die beträchtliche Grösse der Cyste, für deren Entstehung vielleicht auch die lange Zeit bestandene Stieltorsion um zweimal 360° einigermaassen mit in Betracht zu ziehen wäre.

XXVII.

Weitere Beiträge zur chirurgischen Anästhesie im Mittelalter.

Von

Prof. Dr. Th. Husemann in Göttingen.

In einer früheren Arbeit über die chirurgische Anästhesie im Mittelalter (*Die Schlafschwämme und andere Methoden der allgemeinen und örtlichen Anästhesie im Mittelalter. Deutsche Zeitschr. f. Chir.* Bd. XLII. S. 517. 1896) habe ich die Vermuthung ausgesprochen, dass in den zahlreichen noch ungedruckten medicinischen und chirurgischen Werken des Mittelalters wahrscheinlich noch weitere Beweise für die Benutzung narkotischer Pflanzen zum Zwecke allgemeiner und örtlicher Anästhesie bei Operationen vorhanden seien. Das anerkennenswerthe Bestreben, das sich in der neuesten Zeit kundgiebt, auch die bisher wenig gewürdigten mittelalterlichen medicinischen Werke durch Druck allgemein zugängig zu machen, und auf diese Weise Lücken auszufüllen, welche die Freunde der Geschichte der Chirurgie und Medicin schmerzlich empfunden haben, hat mir die Gelegenheit verschafft, selbst die Richtigkeit meiner Vermuthung zu bestätigen. Ausserdem ist es mir aber auch gelungen, in selteneren älteren Ausgaben medicinischer Schriftsteller des Mittelalters noch eine Anzahl von Belegen für die Anwendung einschläfernder Mittel zur Betäubung vor Operationen zu finden und dadurch den Beweis zu liefern, dass die chirurgische Anästhesie im Mittelalter viel verbreiteter war, als wir bisher anzunehmen gewohnt sind.

Es kommt mir darauf an, dies als Factum nachzuweisen; a priori ist ja mit grösster Wahrscheinlichkeit anzunehmen, dass überhaupt, so lange operative Chirurgie betrieben wurde, der Chirurg den Wunsch gehegt hat, seinen Patienten die Schmerzen zu ersparen, die mit der Operation verbunden sind. Man wird daher, wenn man auch den „Stein von Memphis“ bisher nicht in den altägyptischen Manuscripten nachweisen kann, möglicherweise durch spätere Aufdeckungen zu dem Nachweise gelangen, dass selbst zur Zeit der

Pharaonen die Aerzte Versuche in dieser Richtung gemacht haben. Auch meine diesmaligen Mittheilungen bringen weitere Beweise dafür, dass die chirurgische Anästhesie viel weiter zurückreicht, als das Schlafschwammrecept des Hugo v. Lucca, das so lange als die älteste mittelalterliche Nachricht von der Anästhesie gegolten hat, Sie geben ferner Kunde davon, dass ausser der Form des Schlafschwammes und der Schlaftränke zur Erzeugung allgemeiner Anästhesie noch andere Formen gebräuchlich waren, in denen das anästhesirende Mittel verabreicht wurde. Von diesen ist namentlich die eine, die ich als Schlaftücher bezeichnen will, von Interesse dadurch, dass sie sich an die Schlafschwämme als ein Mittel, durch Inhalation wirken zu sollen, anschliesst, während eine andere, als Schlaftrochisken zu bezeichnende, sich einer im Mittelalter ausserordentlich gebräuchlichen, intern darzureichenden Arzneiform bedient.

Für die Darstellung der von mir aufgefundenen einzelnen Angaben über Anästhesie im Mittelalter benutze ich die chronologische Reihenfolge und gehe im übrigen in derselben Weise wie früher zu Wege, indem ich die im Recepte genannten Substanzen näher bespreche, soweit dies nicht schon in meiner ersten Abhandlung geschehen ist.

I. Anästhesie bei einem arabischen Augenarzte.

In der Collection chirurgischer Schriftsteller des Mittelalters, welche 1497—1506 zu Venedig in 4 Ausgaben erschien, von denen mir die 1499 auf Kosten von Andrea Torresani da Asula gedruckte vorlag, findet sich eine lateinische Uebersetzung zweier arabischer Augenärzte, die als Jesu Haly und Canamusali bezeichnet wurden. Die Schrift von Jesu Haly hat in dem *„de superfluitate pilorum et cura ejus“* überschriebenen Capitel 10 des 2. Buches folgenden Satz:

„Et si pili minuti fuerint augmentati, non est alia cura quam incisio, et fit convenienter sicut dicam. Oportet igitur quod facias dormire patientem coram te.“

Dann folgt die Beschreibung des Verfahrens der Incision. Das *„facere dormire coram medico“* ist so klar, dass ich nichts Weiteres zur Erklärung hinzuzufügen brauche.

Leider giebt uns der arabische Autor keine Auskunft darüber, wie er das Einschläfern seiner Patienten bewerkstelligt. Doch hat er, wie die meisten Schriftsteller seiner Zeit, am Schlusse seines Buches ein Antidotarium und eine Uebersicht der von ihm in Ge-

brauch gezogenen Simplicia. Nach diesem ist es wahrscheinlich die Mandragora, deren er sich bediente; denn der bei dieser sich findende Passus:

„*Cortices stupefactivae faciunt dormire*“ weist in erster Linie, besonders auch durch den sich hier wiederholenden Ausdruck „*facere dormire*“, auf diese hin, beim Opium ist nur die schmerzlindernde Wirkung angeführt, bei Hyoscyamus die örtliche Aufhebung des Gefühls („*quando emplastratur cum eo apostema, destruitur ejus sensus*“) bei Kataplasmirung von Abscessen angegeben. Ueber die Form der Anwendung war aus dem Antidotarium nichts zu eruiren.

Die Stelle hat Interesse wegen der Bestimmung der Zeit, in der sie geschrieben wurde. Jesu Haly ist die von neueren Arabisten gewöhnlich als Isa oder Issa ben Ali, auch wohl als Ali ben Issa aufgeführte Persönlichkeit, die nach den auch von A. Hirsch[1]) als richtig angesehenen Auseinandersetzungen Leclerc's[2]) in zwei, in verschiedenen Jahrhunderten bekannte Aerzte aufgelöst werden muss. Der Verfasser der Augenheilkunde (*Tedchirat el Kahhâlin*) ist nach Leclerc und Hirsch der Jüngere, erst nach 1106 verstorbene, nicht der Aeltere, der als Schüler Honeins (Johannitius) und Verfasser pharmakologischer und toxikologischer Schriften genannt wird und welchen Wüstenfeld[3]) und Hille[4]) auch für den Verfasser der Augenheilkunde gehalten haben. Aber auch unter Adoption der wahrscheinlichen Annahme von Leclerc und Hirsch fällt diese Anwendung der Narkose für Operationen früher als der Schlafschwamm des Nicolaus Salernitanus. Ist aber die allgemeine Annahme richtig, dass das Werk von Isa ben Ali nur eine Compilation aus Galen und Honein sei und nichts Eigenes enthalte (Hirsch), so wird man die fragliche Narkose bei Trichiasis auf eine weit frühere Periode der arabischen Medicin setzen, da Honeins Tod in das Jahr 873 verlegt wird. Dass dieser ausser den Uebersetzungen griechischer Aerzte eigene Werke über Augenkrankheiten geschrieben hat, ist sicher; Wüstenfeld giebt die Werke, darunter eins über die operativ zu heilenden Augenaffectionen (*de oculi morbis ferri ope curandis*), in dem die obige Stelle zu suchen wäre, an. Dass davon noch Handschriften existiren, ist mir nicht bekannt; gedruckt ist von Honein nur eine Uebersetzung seiner *Isagoge ad Tegni Galeni*, die in den als Articella bekannten Sammelwerken medicinischer Schriftsteller steht. Vermuthlich ist manches ihm Gehörige in die Schriften neuerer arabischer Oculisten, von denen noch eine Menge Manuscripte im Escurial und in Paris sich finden, übergegangen, und diese bieten möglicher Weise noch weitere Belege für die Anwendung der Narkose vor Augenoperationen.

Dass weder Isa ben Ali noch die sonstigen arabischen Oculisten auf die Anwendung der Schlafschwämme der Salernitaner Schule von

1) *Biogr. Lexicon.* I, 472.

2) Leclerc, *Histoire de la médecine arabe.* Paris 1876. I, 503.

3) Wüstenfeld, *Geschichte der arabischen Aerzte.* Göttingen 1840. S. 39.

4) Hille, *De medicis ocularii Arabibus Prolegomena ad Alii Ben Isa monitorium ocularium etc.* Lips. 1845. *Alii Ben Isa monitorii etc. ex codice Arab. Dresdens. latine redditi specimen etc.* Dresdae et Lips. 1845.

Einfluss gewesen sind, erhellt aus der bereits früher von mir angeführten Thatsache, dass Schlafschwämme schon in derjenigen Periode vorkommen, in der die Araber den Salernitanern unbekannt waren.

II. Die Schlaftrochisken der vermeintlichen Chirurgie des Johannes Mesuë.

Pagel hat das Verdienst, theils in einem selbständigen Werke [1]), theils in verschiedenen Dissertationen seiner Schüler nach einem Pariser Manuscripte des 14. Jahrhunderts ein Werk über Chirurgie bekannt gemacht zu haben, das man dem wegen seiner pharmakologischen Arbeiten, besonders dem Antidotarium oder Hrabbadin der zusammengesetzten Arzneimittel, im Mittelalter bei Aerzten und Apothekern hochgepriesenen arabischen Autor Mesuë dem Jüngeren zuschreibt. Ein bedeutender und vielleicht der bedeutendste Theil dieser Chirurgie ist das in der Dissertation von Hans Brockelmann [2]) mitgetheilte fünfte Buch, welches ein von dem Hrabbadin des Mesuë völlig verschiedenes chirurgisches Antidotarium enthält. In diesem Antidotarium findet sich auch ein Reçept zum Einschläfern von Personen, an denen der Chirurg Operationen vollziehen will, und zwar in einer für diesen Zweck in anderen Receptbüchern und Chirurgien nicht üblichen Form, der Confection oder, wenn man lieber will, der Trochisken und unter der ebenfalls bisher nicht vorgekommenen Benennung „Opium". Die Vorschrift lautet folgendermaassen:

„Opium sic fit: de succo capitonum omnium papaverum, agrestis et domestici, nigri et albi, et succo jusquiami et mandragorae et succo lactucae accipe aliquantulum et sicca ad solem, deinde adde farinam lupini amari et cum succo rosae confice et fac trochiscos et sicca ad solem: detur de eo, in qua (o) intendis laborare incisione aut tali, unc. 2."

Die Bemerkung, dass man 2 Unzen dieses sogen. Opium verabreichen solle, wenn Schmerzen durch einen Einschnitt oder Aehnliches bevorsteht, kann auf nichts Anderes als auf die Absicht einer mit Anästhesie verbundenen Narkose bezogen werden, in welcher die schmerzhafte Procedur vorgenommen werden soll. Liesse der Wortlaut der Vorschrift auch die Auffassung zu, dass man nur eine Herabsetzung der Sensibilität erstrebe, so ist doch die ausserordentlich starke Gabe genügend, eine derartige Auslegung abzuweisen.

1) Pagel, *Die angebliche Chirurgie des Johannes Mesuë nach einer Handschrift der Pariser Nationalbibliothek.* Berlin 1893.

2) Brockelmann, *Das fünfte Buch der angeblichen Chirurgie des Johannes Mesuë jun.* Dissert. Berlin 1895..

Das Opium des Autors ist nicht als gewöhnliches Schlafmittel zu betrachten, wofür das Antidotarium eine Einreibung aus Opium (hier ist wirklicher Mohnsaft[1]) gemeint, wie die weiter namhaft gemachten Narcotica zeigen), Succus Lactucae, Succus Papaveris albi und Oleum violarum unter dem Namen *Narcoticum ad somnum provocandum* empfiehlt.

Ueber die einzelnen Ingredientien der Opiumtrochisken braucht nicht viel gesagt zu werden. Jusquiamus, Mandragora und Lactuca habe ich in meiner Arbeit über Schlafschwämme bereits ausführlicher besprochen. Es erfordern daher nur die Capitones omnium papaverum und die Semina Lupini amari eine kurze Erörterung.

Den Ausdruck *μήκων* und das diesem entsprechende lateinische Wort *Papaver* hat bei Dioscorides[2]) eine sehr weite Bedeutung, indem der griechische Autor vier Arten Mohn unterscheidet, die als *Rhoeas* (*μ. ῥοιάς*), *sativum* (*μ. ἥμερος*) *cornutum* (*μ. κερατῖτις*) und *spumosum* (*μ. ἀφρώδης*) benannt sind. Von diesen lässt sich die letztgenannte Art überhaupt nicht verificiren; die dritte gehört nicht zu der botanischen Gattung Papaver, sondern ist ein *Glaucium*, wie schon Hieronymus Tragus angegeben hat. Diese vier Arten Mohn kehren in vielen mittelalterlichen Schriftstellern, namentlich arabischen, die sich auf Dioscorides stützten oder ihn ausschrieben, wieder. Sie findet sich z. B. bei Ebn Beithar[3]). Andere liessen das Papaver spumosum fort, so dass nur Rhoeas, sativum und cornutum übrig bleiben. So Avicenna[4]), auf dessen Autorität dann diese drei Arten in die Werke abendländischer Autoren gelangten, z. B. in das Antidotarium der Chirurgie des Hermann von Mondeville[5]), der von letzterem sagt, dass er es für die Momitha der Araber halte, die mit *Chelidonium agreste* (Ackerschöllkraut) identisch sei. Schon frühzeitig war übrigens Plinius[6]) von der weiteren Auffassung des Begriffs Papaver abgewichen, indem er das Papaver cornutum beseitigte, doch hat er wiederum zwei bereits von Dioscorides beschriebene Varietäten des Papaver sativum als Arten aufgefasst und so Papaver nigrum, album und Rhoeas unterschieden. In diesem Sinne könnten auch in unserer Stelle die *capitones omnium papaverum* aufgefasst werden. Wir würden dann als *„Papaver agreste"* die Arten, welche Plinius als Ackerunkraut unter dem Grase bezeichnet und *„Erraticum"* nennt, als alle Papaverarten, die man bei uns Klatschrosen nennt und zwar nicht bloss *Papaver Rhoeas*, sondern auch *P. dubium*,

1) Der Mohnsaft war ja im Mittelalter Bestandtheil einer grossen Menge von Confectionen, z. B. Theriak, Mithridatium, Philonium, Trypheta, so dass man die officinellen Latwergen überhaupt als Opiata zu bezeichnen pflegte. Eine mit dem Namen Opium belegte Form dieser Art ist mir sonst nirgends vorgekommen.

2) *Mat. med.* IV. c. 64—67. ed. C. Sprengel. I. 554—560.

3) ed. *Leclerc*: I. 116. II. 795. 1059. III. 2120.

4) *Canon.* Fen. II. c. 571.

5) Ausg. von Pagel. p. 561.

6) *Histor. natural.* c. XIX. c. 218.

P. hybridum und die (von Dioscorides anscheinend noch besonders beschriebene) *Papaver Argemone*, auffassen, als *Papaver domesticum* aber den in Rom schon unter Tarquinius Superbus cultivirten Gartenmohn, *Papaver somniferum*, und dessen durch weisse und blaue oder schwarze Samen und hellere und dunklere Farbe charakterisirte Varietäten. Doch dürfte für die Rhoeasgruppe die augmentative Form *capitones* d. h. grosse oder dicke Köpfe nicht statthaft sein, da diese eher „*capitula*" oder, wie es im Latein des Mittelalters heisst, *capitella* sind. Capitones passt nur für *Papaver sativum*, ausserdem für eine früher bei uns als Zierpflanze beliebte, nach Rosenthal[1]) in Frankreich noch cultivirte Species, *Papaver orientale*, die aber bisher für die Dioscoridischen Meconarten nicht in Frage gekommen ist. Wir werden also die Bezeichnung Papaver auf die verschiedenen Spielarten des Gartenmohns, der ja im Mittelmeergebiete auch wild vorkommt, zu beschränken haben, wie dies sehr frühzeitig schon Platearius[2]) gethan hat und wie dies auch im Mittelalter fast durchgängig geschieht, in Deutschland z. B. von der heiligen Hildegard[3]) und von Konrad von Megenberg[4]), während allerdings Albertus Magnus[5]) die Plinianische Anschauung hat und auch die als Unkraut im Hafer bezeichnete Klatschrose dahin zieht.

Was dann weiter die Semina Lupini amari betrifft, so hat man im Alterthum und Mittelalter verschiedene Arten und Spielarten der Linné'schen Gattung *Lupinus* darunter verstanden. Dioscorides[6]) hat eine cultivirte und eine wilde Lupine, θέρμος ἥμερος und θέρμος ἄγριος, für die er auch den lateinischen Namen „*Lupinum*" anführt. Beiden schreibt er Bitterkeit zu, der wilden mehr als der cultivirten. Dass die Lupinen nicht bloss zum Zwecke der Gründüngung, wozu sie bereits zu Cato's Zeiten dienten, sondern auch ihrer essbaren Samen wegen im Alterthum cultivirt wurden, ist ein durch viele griechische und römische Schriftsteller bezeugtes Factum. Plinius, der ihren Gebrauch als Viehfutter und als Nahrung für Menschen hervorhebt, hat der Lupinencultur ein ganzes Capitel gewidmet.[7]) Galen[8]) nennt die Lupinen eine Speise, die man geniessen könne, wenn die Bitterkeit durch mehrtägige Maceration in Wasser beseitigt werde; dann würden die Samen τροφή, παχύχυμος (*nutrimentum succi crassi*). Die Lupinen waren bestimmt nicht bloss eine Speise der Cyniker, die ihre Rucksäcke damit füllten. Noch jetzt dienen im Mittelmeergebiete die Lupinen in einzelnen Gegenden als Speise, in Griechenland nach Fraas[9]) nur in der Maina, deren

1) *Synopsis plant. diaphoric.* p. 526.

2) „*Papaver cujus duplex est maneries, album et nigrum.*" Ausg. des Serapion von 1525. Fol. 215b.

3) *Physica Hildegardis. Buch de plantis.* c. 96.

4) *Das Buch der Natur.* ed. Pfeiffer. S. 414.

5) Alb. Magnus *de vegetabilibus.* VI, 419 (ed. Jessen, p. 553).

6) *Mat. med.* II, 132.

7) *Hist.* natur. XVIII. c. 14.

8) Galen, *Simpl. medicam.* VI. c. 3 (ed. Kühn. XI. p. 885). De alimentor. facult. I. c. 23 (ed. Kühn. VI. p. 564).

9) *Flora classica.* p. 51.

Bewohner deshalb spottweise *Lupinofagen* (λουπινόφαγοι) genannt werden. Das Verfahren der Maceration war nach Brassavolus[1]) auch den Bewohnern von Ferrara im 16. Jahrhundert wohlbekannt, um sie schmackhaft zu machen. Als cultivirte Species giebt Fraas für die Maina *Lupinus hirsutus,* die auch wild daselbst vorkommt, als häufigste wilde Art *Lupinus angustifolius,* als weniger häufig *L. pilosus* für Griechenland an. Für andere europäische Gebiete mögen auch *Lupinus albus, varius* und einige verwandte Species in Betracht kommen, möglicherweise auch die ägyptische Lupine, *Lupinus Termis* Forsk. (*L. prolifer* Desf.), in der man die Lupine der arabischen Schriftsteller sieht, deren Bezeichnung *thormos* übrigens ganz dem Griechischen entspricht.

Schwierig ist es, aus den in den griechisch-römischen und arabischen Autoren befindlichen Angaben über die physiologischen und therapeutischen Effecte der Lupinen einen Grund dafür aufzufinden, weshalb man die bitteren Lupinensamen zu einem Ingrediens eines Schlafmittels gemacht hat. Selbstverständlich ist die einzige Heilwirkung, die noch jetzt in einzelnen Gegenden, namentlich in Italien, die Lupinen zu einem auch von Aerzten benutzten Heilmittel macht, die Wirkung gegen Spulwürmer, ohne jede Beziehung dazu.[2]) Eher könnte man an die Wirkung, die man im Mittelalter dem Mehle der Lupinen bei äusserlicher Application zuschrieb, denken. Schon Galen erwähnt des Gebrauches bei Hüftweh, und bei Ebn Beithar wird in einer aus dem *„Buche der Erfahrungen"* citirten Stelle, die schon von Galen und nach ihm von Aëtius, Oribasius und Paulus Aegineta erwähnte Behandlung von Abscessen mit Um-

1) Antonius Musa Brassavolus, *Examen omnium simplicium.* p. 330 (Lugd. 1546).

2) Die von Dioscorides, Galen und nach ihnen von den hauptsächlichsten spätgriechischen und arabischen medicinischen Schriftstellern hervorgehobene anthelminthische Wirkung des Lupinenmehles oder der daraus gemachten Abkochungen war im Mittelalter in Italien sehr bekannt und ihre externe und interne Anwendung als Wurmmittel namentlich in der Salernitaner Schule sehr verbreitet. Daneben fanden die Lupinen ebenfalls äusserlich und innerlich auch bei Lumbago Verwendung, wogegen sie z. B. in den Schriften des Petrocellus Salernitanus (*Collect. Salernit.* IV, 262) empfohlen werden. In dem 2. Buche der Chirurgie des Pseudomesuë (p. 58 bei Pagel) findet sich nur die wurmwidrige Action und die Wirkung gegen Räude der Thiere angeführt. Im Salernitaner Lehrgedicht wird Lupinus gegen Lumbrici und als Depilatorium empfohlen. Dass die Verwendung gegen Spulwürmer sich in Italien sehr lange gehalten, beweist nicht allein die Angabe von Brassavola, dass er nach einem einzigen Lupinenpulver eine ungemein grosse Menge Würmer habe abgehen sehen, sondern besonders die aus dem Jahre 1875 stammende Mittheilung von Rizica (*Riv. clinica di Bologna.* 1875. No. 12) und Bellini (*Lo Sperimentale,* Marzo 1875. p. 260) über das Vorkommen verschiedener Fälle von Intoxication durch den Gebrauch von Lupinensamen als Wurmmittel.

schlägen von Lupinenmehl und Essig geradezu als eine schmerzlindernde aufgefasst. Indessen werden wir doch den Grund zur Verwendung des Lupinenmehlzusatzes in unserem Recepte nicht in den Arzneikräften zu sehen haben, sondern darin, dass es den noch nicht ganz ausgetrockneten Säften der Mohne, der Mandragora, der Bilsen und des Lattichs die nöthige Consistenz verlieh.

Es bleibt nun noch die schwierige Untersuchung übrig, in welche Zeit wir die vermeintliche Chirurgie des Johannes Mesuë und das darin enthaltene Schlaftrochisken-Recept zu setzen haben. Pagel hat bereits in der Vorrede zu dem in Frage stehenden Werke unseres Erachtens mit vollem Rechte betont, dass es sich nicht um ein einheitliches Werk, das als Uebersetzung eines arabischen Schriftstellers anzusehen sei, handle. Brockelmann führt in der Vorrede des von ihm herausgegebenen Theiles, in welchem die Schlaftrochisken stehen, an, dass vorzugsweise Nicolaus Salernitanus und Avicenna als Quellen anzusehen seien. Dass der Autor das Antidotarium Nicolai fleissig benutzt und verschiedene Arzneiformeln entweder unverändert oder doch nur mit geringen Aenderungen aufgenommen hat, das lehrt gerade der Abschnitt am besten, in welchem die Opiumtrochisken sich finden, der Abschnitt von den Latwergen, von denen mindestens $^2/_3$ fast complet übereinstimmen.

Diese ausgedehnte Benutzung der salernitanischen Pharmakopoe macht es ausserordentlich unwahrscheinlich, dass ein Araber das Werk verfasst hat und dass es aus dem Arabischen übersetzt wurde, wenn ja auch arabische Worte hier und da eingemischt sind, wie Algebra, Harba, Guaril, Jabrol, die übrigens alle in der lateinischen Uebersetzung des Avicenna von Gerardus Cremonensis vorkommen. Auch das Antidotarium des Pseudomesuë ist wie der eigentliche chirurgische Theil auf italienischem Boden entstanden. Zweifelhaft ist es übrigens, ob der Autor alle Formeln, die etwas verändert im Antidotarium Nicolai stehen, direkt diesem entlehnt hat. Bei einer echt salernitanischen Form, die für die Geschichte der Arzneimittel eine besondere Bedeutung besitzt, weil sie die erste ist, in der ein colchicinhaltiges Medicament, die *Hermodactyli*, das Colchicum des Orients und der südeuropäischen Länder als Gichtmittel auftreten, bei den *Pilulae artheticae* entsprechen z. B. die Veränderungen, die an der Vorschrift des Arzneibuches vorgenommen sind genau denen, die sich in der gleichen Vorschrift in der Practica des Bartholomaeus Salernitanus finden.[1])

1) Diese merkwürdigen Gichtpillen, in welche bei Nicolaus 24 Substanzen eingehen, enthalten bei Bartholomaeus nur 16, bei Pseudomesuë 14, und zwar sind dieselben 8 Stoffe bei beiden, ausserdem noch Narde und *Scamonium* bei Pseudomesuë fortgelassen. Es sind berühmte Salernitaner Pillen, für welche sogar der Autor in den mittelalterlichen Schriften uns erhalten ist. Bartholomaeus vindicirt sie den vier Magistern Archimathaeus, Petrocellus,

Unter der Composita des Pseudomesuanischen Arzneibuches befinden sich aber zwei, die mit ziemlicher Bestimmtheit auf dessen Abfassung im 13. Jahrhundert oder doch höchstens am Ende des 12. Jahrhunderts hinweisen, nämlich die Poma odorifera oder Riechäpfel und die Clareta, oder Lauterränke, wie wir sie im Anschluss an die mittelalterlichen, lateinisch-deutschen Glossatoren nennen können.

Compositionen in Apfelform zum Daranriechen aus Moschus, Ambra, Rosenholz, Ladanum, Campher und Gummi spielten im späteren Mittelalter, besonders in Zeiten der Pest als Präservativmittel eine grosse Rolle und sind dann aus den Arzneibüchern dieser Periode auch in die Pharmakopöen des 15. und 16. Jahrhunderts übergegangen. Sie sind aber nicht erst nach der grossen Pest von 1343 in Gebrauch gekommen, sondern waren schon in der letzten Hälfte des 13. Jahrhunderts in Süditalien sehr gebräuchlich. Den Beweis liefert das schon oben in einer Anmerkung erwähnte *Breviarium* des Arnold von Neapel, der an der in Neapel begründeten Concurrenzschule für Salerno unter den ersten Königen aus dem Hause Anjou wirkte. Dieser Autor giebt gewisse Vorschriften[1]), die die grösste Aehnlichkeit mit dem Pomum odoriferum des Pseudomesuë haben. Die Aerzte bedienten sich ihrer als Riechmittel wenn sie Kranke besuchten. Arnoldus betont, dass sie gegen Luftverderbniss im Allgemeinen dienlich seien und sagt, dass nicht bloss die Aerzte, sondern auch die Kranken sich ihrer bedienen sollten. Von einem seiner *Poma odorifera* sagt er, dass er sich ganz besonders für Gesunde eigne, um den Körper vor jeder pestilentialischen Fäulniss der Luft zu schützen; auch rühmt er ihm nach, dass er den Geist stärke und fröhlich mache. Für echte Salernitaner kann ich solche Riechäpfel aus wohlriechenden Stoffen nicht bestimmt nachweisen; das von Petrus Marancius[2]), übrigens einem Autor aus der zweiten Hälfte des 13. oder dem Anfange des 14. Jahrhunderts, als dessen Geburtsjahr 1241 angegeben wird, als „*Confortans cordem*" angeführte Pomum odoriferum könnte ein einfaches Medicament sein und den Poma Citri, die als Ersatz der theuren Ambraäpfel (*Poma ambrae* oder *Pomambrae*, wie sie später hiessen) bei der nicht begüterten Bevölkerung dienten, entsprechen; doch enthält Maranchi's Verzeichniss auch Composita, z. B. Plirisarcoticum. Uebrigens sind die Bisamäpfel weit älteren Ursprungs und nicht auf italienischem

---

Ferrarius und Platearius, während sie in einem dem Arnoldus Villanovanus zugeschriebenen, aber nach De Renzi's Untersuchungen bestimmt dem Neapolitaner Arnoldus zugehörigen *Breviarium practices* als „*Pilulae Magistri Ursonis ad quamlibet artheticam*" figuriren. Der Erfinder ist übrigens in Wirklichkeit Archimathaeus, der nach De Renzi's Untersuchungen kein Anderer wie der berühmte Matteo Plateario (der Name *arcimatheo* ist als „Erz-", der bedeutendste oder oberste Matteo zu deuten) war, dessen Originalrecept in der von De Renzi herausgegebenen *Practica Archimathei* als „*Pilulae nostrae ad artheticam frigidam*" bezeichnet wird, sowohl von der Vorschrift des Antidotarium Nicolai, als der des Pseudomesuë abweicht, und auch Myrobalanen, Coloquinten, Euphorbinen und einige andere Stoffe, im Ganzen 22 enthält.

1) Arnoldi Villanovani Opera. Basil. 1585. 1434d.

2) De Renzi *Coll. Salernit.* IV, 559.

Boden entstanden. Wir finden die Vorschriften dazu im Hrabaddin von Mesuë dem Jüngeren, und zwei von diesen sind nach Mesuë's Angabe dem Buche des Königs Sabor von Medien entlehnt. Damit ist allerdings kein literarisch beschäftigter Vorgänger des Astyages im alten Mederreiche gemeint, aber ein Autor der frühesten Entwicklungsperiode der arabischen Medicin, nämlich der 869 verstorbene Leiter des Krankenhauses zu Dschondisabur, Sâbor ben Sahl[1]), der wie Mesuë jun. ein *Ecrabaddin* (*Grabbadin*) der zusammengesetzten Arzneimittel und ein Compendium der Simplicia und Composita schrieb, welche beide Vorschriften zu Poma odorifera enthalten haben können. Hier findet sich auch schon die Verwendung bei pestilentialischen Fiebern: „*Sistunt enim catarrhum calidum et odorantur in febre adurente vel sincopali et pestilentiali.*" Mesuë jun. handelt sie bei den Katarrhen ab; Pseudomesuë benutzt sie, um das Gehirn zu stärken und den Fluxus rheumatis zu unterbrechen.[2])

Noch mehr als die Riechäpfel weisen die Clarete auf das 13. Jahrhundert hin. Ich kenne nur eine Stelle in einem angeblichen Salernitaner Buche, wo ein *Claretum*, d. h. ein klarer weiniger Auszug aus Gewürzen und einer activen Substanz erwähnt ist, und wenn dies Buch echt wäre, würde es eine aus dem Ende des 11. oder dem Anfange des 12. Jahrhunderts stammende Schrift sein. Aber Vergleiche der Fragmente der *Curae Petrocelli*, welche De Renzi nach einem Mailänder Manuscripte abdrucken liess, mit der aus älteren Codices stammenden echten Schrift des unter verschiedenen Diminutiv-, Augmentativ- und Koseformen von Pietro (Petronius, Petrocellus, Petricellus, Petroncellus) bekannten Autors zeigen, dass dies Buch die Ueberarbeitung eines Auszuges aus der Salernitaner Schrift ist, die wohl auch der Mitte oder dem Ende des 13. Jahrhunderts angehört. Der Pseudomesuë hat drei Clarete, von denen er eins als *Claretum laxativum pro delicatis* bezeichnet. Das Hauptingrediens ist *Polypodium*. Man nehme nun das obengenannte *Breviarium Arnoldi* und in diesem das Capitel *de tertiana febri*, und man findet hier ebenfalls ein Claretum, dessen Basis *Polypodium quercinum* ist. Und dann folgt die Bemerkung: „Und mein Lehrer pflegte mit diesem Lautertranke zarte Personen zu purgiren (purgabat delicatos!) und zwar besonders Franzosen, die einen seltsamen Widerwillen gegen das Einnehmen von Medicin haben, und er gab ihnen statt Medicin solchen Trank, durch den sie aufs beste purgirt wurden." Der Lehrer des Arnoldus von Neapel ist aber, wie in der Einleitung des Breviarium gesagt wird Casamicciolo[3]) (nicht wie infolge eines Lesefehlers oder Druckfehlers in den Ausgaben des Villanovanus gedruckt ist, Casamida, wie schon De Renzi berichtigte), der bevorzugte Arzt Karls I. von Anjou, der von 1266—1284 in Neapel regierte. Auch das oben erwähnte *Claretum Petrocelli* ist ein *Claretum laxativum e polypodio*, das

1) F. Wüstenfeld, *Arab. Aerzte.* S. 25; Leclerc, *Médecins arabes.* I. p. 512.

2) Vgl. über Riechäpfel Th. Husemann, *Laudanum und Ladanum.* Arch. der Pharm. XXVII. Heft 23. 1888.

3) Vgl. De Renzi, *Coll. Salern.* I. p. 345 sqq.

hier gegen übelriechenden Athem neben einem aus Polypodium bereiteten Pfannkuchen (frigtellum) empfohlen wird, der, wie das Claretum laxativum, zweifelsohne auch dazu diente, Personen, denen die Salernitaner Latwergen und Dias nicht mundeten, vor den Producten der Apotheker zu behüten.

Es ist zwar nicht absolut unmöglich, dass Casamicciolo, der doch höchst wahrscheinlich seine Studien in Salerno machte, von dort schon Kenntniss eines Claretum laxativum mitgebracht hat. Indessen dürfen wir unter keinen Umständen das Buch des Pseudomesuë weiter als in den Anfang des 13. Jahrhunderts zurückverlegen, da darin Averroës (Ibn Roschd) citirt wird, der 1198 (nach Anderen sogar erst 1225) starb. Uebersetzungen dieses Schriftstellers ins Lateinische sind, soweit bekannt, zuerst von Michael Scotus nach 1250 gemacht.[1])

Jedenfalls fallen nach diesen Darlegungen die Schlaftrochisken des Mesuë ungefähr in die Zeit des Schlafschwammes von Hugo v. Lucca.

III. Das Betäubungsmittel des Michael Scotus.

Beim Nachschlagen im Register zu der Baseler Ausgabe des Arnoldus Villonovanus fand ich zufällig ein Pomum somniferum citirt, das auf S. 1304bD stehen sollte. Diese Stelle enthält indess keine Riechäpfel, wie sie sich bei Arnold v. Villanova und in dem unter dessen Schriften aufgenommenen *Breviarium* an verschiedenen Stellen finden, dagegen eine Vorschrift zu einer Form, wie sie als Vorläufer der Schlafschwämme in Salerno zu medicinischen Zwecken üblich war, auf die chirurgische Application bezogen. Richtiger wäre *Pannus somnifer.* Von besonderem Interesse ist dabei, dass in dieser dem *Breviarium* des Nicolaus von Neapel angehörigen Stelle als Autor der Form ein berühmter Arzt und Schriftsteller genannt wird, so dass die Zeit genau zu bestimmen ist, in der es zuerst angegeben sein kann.

„Item ad somnum provocandum ita fortiter, quod totus homo potest incidi, quod non sentiat aliquid,' ac si esset mortuus. Et est experimentum Mag. Michaelis Scoti. Rec. Opii thebaici boni, Corticis Mandragorae radicis, Hyoscyami, Levistici, tere fortiter et cum Aqua frigida agita et dimitte residere. Quodsi vis hominem suere, vel scindere quod non sentiat, infunde ibi pannum linteum et unge frontem ab una aure

1) Ob der Pseudomesuë Arabisch verstand und den Averroës aus dem Urtexte kannte, ist mir zweifelhaft. Die arabischen Namen, die sich wie oben bemerkt, finden, treffen wir z. Th. mit denselben Lesefehlern in der Uebersetzung des Avicenna von Gerard v. Cremona.

usque ad aliam et nares similiter, et cito dormiet, et ita fortiter, quod poteris facere, quod volueris. Et cum volueris eum excitare, infunde pannum in forti aceto et pone ad nares ejus et statim evigilabitur. Et est optimum in phrenesi, quando non potes freneticum non facere dormire.“

Wie man sieht, handelt es sich um das Appliciren eines Macerats von Opium und verschiedenen Pflanzentheilen mittelst eines darin eingetauchten Leinentuchs auf das ganze Gesicht und die Nase oder doch auf den grössten Theil des Gesichts. Die Pflanzen sind wie gewöhnlich die beiden Narcotica frigida *Mandragora* und *Hyoscyamus*, wozu dann noch das in den älteren Schlafschwämmen nicht vorkommende Levisticum kommt.

Levisticum, worunter nichts anderes wie unser Liebstöckel, *Ligusticum levisticum* L., zu verstehen ist, scheint als ein Stoff, der von den mittelalterlichen Schriftstellern stets als Calidum bezeichnet wird, nicht recht für ein Schlafrecept zu passen, und man könnte wohl auf die Vermuthung kommen, es liege vielleicht ein Druckfehler für Lactuca vor. In der That sind wir ausser Stande, in den Wirkungen, welche mittelalterliche Autoren dem Liebstöckel beilegen, und in der Anwendung, die man sonst von ihm machte, einen Grund für die Aufnahme in ein Schlafrecept, und noch dazu für ein zu äusserlicher Application bestimmtes, zu sehen. Indessen war Liebstöckel ein Arzneimittel, das sehr häufig anderen Medicamenten zugesetzt wurde, auch ohne dass man ihm specielle Tugenden nachrühmen könnte. Die Verse des Walafridus Strabo[1]), welcher der Pflanze eine von Macer[2]) bestrittene schädigende Wirkung auf die Augen zuschreibt:

„Semina saepe tamen quaesitis addere curis
Parva solent, famamque aliena laude mereri“,

zeigen, dass man die Levisticumsamen zu den verschiedensten Arzneimischungen hinzuzusetzen liebte, ohne für diesen Zusatz triftige Gründe zu haben. In der That lässt sich ein sehr vielseitiger Gebrauch von Levisticum im Mittelalter nachweisen. Vornan stehen die Indicationen, welche Dioscorides[3]) schon im Alterthum für die von ihm als λιβιστικον bezeichneten Pflanze aufstellte, darunter auch die diuretische, die bis auf den heutigen Tag die Pflanze in den Lehrbüchern der Arzneimittellehre festgehalten hat, dann die eupeptische, die von Galen, Oribasios u. A. im Altertum betont wurde. Man behauptet gewöhnlich, die Pflanze des Dioscorides sei nicht unser Liebstöckel, sondern entweder *Laserpitium Siler* oder *Imperatoria Ostruthium;* aber wenn Dioscorides auch eine nicht auf *Ligusticum Levisticum* passende Beschreibung gegeben hat, so hat er doch ohne Zweifel unsern Liebstöckel gemeint.[4]) Neben den von

1) Ausgabe von Reuss. Würzburg 1834. S. 22.

2) Ausgabe von Choulant. Leipzig 1832. S. 64.

1) *Mat. med.* III. 51.

2) Wenn ich mich hier gegenüber Sprengel u. A. zu der Ansicht bekenne, dass Dioscorides und ebenso auch Plinius (*Hist. natur.* XIX. c. 8. XX. c. 15. 17), sowie die übrigen lateinischen Schriftsteller, welche *Ligusticum* (Columella, Apicius) oder *Levisticum* (Vegetius) anführen, unseren Liebstöckel im Sinne

ihm hervorgehobenen und von Macer und auch, wie ich aus einer mir von Dr. Felix Frh. v. Oefele gütigst zur Verfügung gestellten Abschrift der deutschen prosaischen Bearbeitung des Buches ersehen, von seinem deutschen Bearbeiter recapitulirten eupeptischen, diuretischen, emmenagogen und giftwidrigen Wirkung finden sich im Mittelalter noch allerlei andere Verwendungen, z. B. bei Hildegard von Bingen, die dem *„Liebestückel"* ein besonderes Capitel widmet, gegen die „Drusen" am Halse [1]), in dem Lehrgedicht der Salernitaner Schule, dessen Verse 1016 und 1017 *(„Hepar opilatum frigore levistica quaerunt, Torsio ventosa, medicina, menstrua clausa")* nur theilweise auf Dioscorides zurückgreifen, gegen Leberaffectionen, in dem Gothaer Arzneibuche in verschiedenen Recepten als Kosmeticum gegen Epheliden, in einem mittelenglischen Receptbuche gegen allzu starken Durst u. a. m. Bei dieser bunten Reihe der Verwendungen wird man sich nicht wundern dürfen, das Levisticum auch einmal in einem Schlafmittel zu finden, doch wird man als Grund dafür aller Wahrscheinlichkeit die vermuthliche Correction der schädlichen Effecte der Narcotica durch aromatische Substanzen anzusehen haben, von welcher noch später mehrmals die Rede sein wird.

Ueber den Autor des Recepts haben Leclerc [2]) und insbesondere Wüstenfeld [3]) ausführliche biographische Notizen gegeben. Nach Wüstenfeld ist der unter dem Namen Michael Scotus bekannte Uebersetzer arabischer Werke richtiger Michael Scottus (Scott) zu nennen, da er nicht in Schottland, sondern in der Durhamshirecounty geboren ist. Der Umstand, dass er schon 1217 in Toledo ein astronomisches Werk des Ibn el Bitrangi übersetzte, nachdem er in Oxford und Paris

---

haben, so veranlasst mich dazu der Umstand, dass bei Dioscorides und Plinius Ligurien als die Heimath und bei Dioscorides, Plinius, Apicius und Oribasios die Samen als Gewürze bezeichnet und wie Apicius hervorhebt, als Pfeffer benutzt wurden. Durch Antonius Musa Brassavolus wird verbürgt, dass zu seiner Zeit die Apotheker zu Ferrara ihre Radix Levistici noch aus Ligurien bezogen, und dass die Genueser Apotheker sich wunderten, dass die Pflanze nicht bei Ferrara wüchse. Auch bestand in Genua damals noch der Gebrauch der Anwendung der Liebstöckelsamen als Gewürz an Stelle des Pfeffers. „Ich habe," sagt Brassavolus, „in Genua eine mit Libisticum gewürzte, sehr angenehm schmeckende Schüssel (*ferculum*) im Hause des erlauchten Sgr. Sinibaldo Flisco gegessen, als der Erbherzog Hercules von Ferrara nach Frankreich reiste, auch meinen Begleitern mundete das Gericht. Uebrigens verfälschen die Ligurer die Liebstöckelsamen, indem sie sie mit Fenchel mischen." (*Examen omn. simpl.* Lugd. 1546. p. 362.)

1) ed. Reuss in Migne's *Patrologia.* T. 197. p. 1186. Dem durch Angleichung an Libisticum entstandenen Volksnamen entsprechen im Mittelalter eine grosse Anzahl corrumpirter Formen, z. B. im Mhd. *lubestechen, lubestechil* (Pfeiffer's Arznsib. I), im Mnd. *lavestock, lavastock, lowestock, labestock, lowestock* (*Goth. Arzneibuch*), bei Pfolsprundt (S. 145) *lübstümwortz* u. a. m. Vgl. *Diefenb. Gloss.* 327b. *Nov. Gloss.* 233b.

2) Leclerc, *Hist. de la Méd. arabe.* II, 451 sqq.

3) Wüstenfeld, *Die Uebersetzungen arabischer Werke in das Lateinische. Abhandl. der K. Gesellsch. der Wiss. zu Göttingen.* Bd. XXII. 1872. § 23.

Naturwissenschaften studirt hatte, lässt sein Geburtsjahr mit Bestimmtheit auf das Ende des 12. Jahrhunderts verlegen. Als sein Todesjahr wird 1291 angegeben, so dass er nahe an 100 Jahre alt geworden zu sein scheint. Die Zeit seiner schriftstellerischen Thätigkeit fällt, so weit es sich nicht um Uebersetzungen handelte, in die Zeit des deutschen Kaisers Friedrich's II., dessen Hofastronom er durch die Ueberreichung einer Uebersetzung des Aristoteles geworden war, somit vor 1250, dem Todesjahre Kaiser Friedrichs, nach dessen Tode Scottus in Spanien und England nur noch als Uebersetzer (z. B. verschiedener Schriften des Averroës) und am Hofe Eduards I. thätig gewesen zu sein scheint. In die Jahre 1217—1200 dürfte also auch das Schlafrecept fallen, das man doch nicht füglich in einer seiner Uebersetzungen als Einschiebsel suchen kann. Von den drei von ihm bekannten eigenen Schriften, die er sämmtlich im Auftrage des hochgebildeten Hohenstaufenkaisers verfasste, ist die älteste ein *Liber de phisionomia,* die dritte ein Commentar zu Sacrobusto's *Compendium sphaerae mundi,* die zweite ein *Liber particularis,* in welchem sich Näheres über das Recept finden könnte. Leider sind aber nur die Bücher über Physionomie und die Weltkugel gedruckt; von dem *Liber particularis* ist noch eine Handschrift in Oxford vorhanden. Viel wahrscheinlicher aber ist die Quelle unseres Recepts ein von Pits und Leclerc erwähntes Buch *de somno et vigiliis,* das m. W. nicht mehr erhalten ist.

IV. Ein mittelenglisches Schlaftrankrecept.

Fritz Heinrich hat im Jahre 1896 ein mittelenglisches Arzneibuch (*Ein mittelenglisches Medicinbuch.* Halle a. d. S.) herausgegeben. Von den dazu benutzten fünf Handschriften des British Museum stammt die älteste, deren Schreiber sich Eawardus nennt, aus dem Jahre 1328.

In dieser Schrift, welche im Wesentlichen eine Sammlung von Recepten, nach den Krankheiten, gegen welche sie angewendet werden, geordnet darstellt, findet sich im Anschlusse an zwei chirurgische Capitel (*ad spinam extrahendam, ad prohibendam materiam malam ne occurrat vulneri*) der folgende Schlaftrank:

Potio quae dicitur dwale. Tak III sponful of the galle of abarow swine and for awoman of agylte, and III sponful of hemlok jus, and III sponful of the wylde neep, III spouful of letuce, and III sponful of pope, and III sponful of hennebane, and III sponful eysel, and medle al hem to geder, and boyle ham a lytal, and do hit in aglasen vessel, well ystopped, and do ther of III sponful to apotel of good wine, and medele hyt wel to geder, tel hyt schal be noted, and lete hym, that schal be ycoruen, sytte agens a good fyre, make hym dryngke ther, of til he falle aslepe, and thou moyst savely corye hym and when thon hast ydo thy cuyre and wolt awake hym: take vynegre and salt and wasche wel his temples and his thonwenges aud he schal awake anon ryst.“

In den verschiedenen Handschriften finden sich einige Abweichungen, die im Allgemeinen unerheblich sind und übergangen werden können. Nur bezüglich der Ueberschrift muss ich hervorheben, dass in den meisten die lateinischen Ueberschriften in englische verwandelt sind, die auch wiederum kleine Abweichungen unter einander zeigen. Die meisten lauten etwa so: *For to make a drank that iz cald dwale that wol make a man to sleep whil he is coryan;* in einem heisst es: *A drynke that man callen a dwale to make a man sleepe while man brenne hym.* In deutscher Uebersetzung wird die vorstehende Verordnung heissen:

„Trank, der Dwale genannt wird. Nimm drei Löffel Galle von einem Borgschweine (verschnittenen Eber) und für Frauen von einer jungen Sau, und drei Löffel voll Schierlingssaft und drei Löffel wilde Rübe und drei Löffel Lactuca und drei Löffel Mohn und drei Löffel Hyoscyamus und drei Löffel Essig, und mische alles zusammen und koche sie ein wenig und thue sie in ein Gefäss von Glas, wohlverschlossen, und thue davon drei Löffel voll in eine Flasche Wein, und mische es wohl zusammen, bis es gut ist, und lass denjenigen, der geschnitten werden soll, gegenüber einem guten Feuer sitzen, und lasse ihn davon trinken, bis er in Schlaf fällt, und du kannst ihn getrost schneiden, und wenn du deine Cur gemacht verrichtet hast und ihn aufwecken willst, so nimm Weinessig und Salz und wasche damit seine Schläfe und Backen, und er wird auf der Stelle erwachen."

Mit diesem Recept ist die Zahl der mittelalterlichen englischen Betäubungstränke von Operationen auf drei gebracht, von denen zwei bereits in meiner ersten Abhandlung besprochen sind. Von diesem ist der älteste, der *„Potus oblivionis quem physici Lethargion vocant"*, ohne Angabe der Ingredientien, und der der Potio dwale der Zeit nach am nächsten stehende Gilbert'sche Trank wesentlich anders componirt, da er neben Lactuca und Semina Papaveris auch Opium und Meconium, dagegen kein Bilsenkraut enthält.

Das mittelenglische Recept zeigt in einer Beziehung eine Unklarheit, die schon den spätmittelalterlichen Abschreibern aufgefallen ist und die sie zu verbessern gesucht haben. Sie liegt in dem Ausdruck *„corue"*, der zweifellos dem *„carve"* des heutigen englisch entstpricht und in erster Linie schneiden bedeutet. Nach dem Recepte handelt es sich da in erster Linie um Unempfindlichmachen gegen Brennen, denn wozu soll sonst der Patient einem Feuer vis-à-vis gesetzt werden? Ein Abschreiber hat deshalb auch „brennen" gesetzt, das wieder ausgestrichen und corve darüber gesetzt. Der Autor scheint das corue im weiteren Sinne, etwa unserem deutschen eine Kerbe machen, aufgefasst und auch auf die Eindrücke des Glüheisens bezogen zu haben. Dass trotz dieser Unklarheit der Zweck der Verordnung klar bleibt, ist selbstverständlich.

Wir treffen in den Bestandtheilen der Verordnung alle Narcotica des Mittelalters, soweit sie auf englischem Boden wachsen: Hyoscyamus, Schierling, Lattich und Mohn; nur *„wyld neep"* nimmt sich, wenn wir mit der *„wilden Rübe"* in Uebereinstimmung mit den englischen Wörterbüchern „Ackersenf" bezeichnen, etwas wunderlich aus. Da das angelsächsische und mittelenglische *neep* (*nep* oder *naep*) zweifellos aus dem lateinischen *napus* (franz. *navet*, ital. *navone*) stammt, würde wild neep

allerdings wohl dem *napus silvestris* bei Plinius (lib. 19, c. 5) entsprechen, wovon es heisst: *est praeterea genus silvestre, cujus folia erucae similia. Eruca* aber ist zweifellos *Sinapis alba*, und die Blätter des Ackersenfs, *Sinapis arvensis*, gleichen denen des weissen Senfs durchaus. Senf und Rüben werden im Mittelalter häufig genug verwechselt, besonders in Glossarium. In dem medicinischen Glossarium *Alfita* heisst es bei *Napei: Semina napi vel sinapis.* Die deutschen Glossarien jener Zeit übersetzen *Napus* oder wie es meist heisst *Napa* durchgehends als Rübe oder Steckrübe. Wilden Senf kennt auch Konrad von Megenberg[1]), verwirft ihn aber, weil er *„bös feuchten in dem Leib"* macht. Diese Angabe stammt von Albertus Magnus, der sie, wie auch die Pflanze, dem Avicenna entlehnt hat. Dragendorff[2]) hält das Kraut des Ackersenfs für *Herba Senff* der Aebtissin Hildegard. Andere sehen in dieser Pflanze Sinapis alba. Zu den mittelalterlichen Arzneikräutern gehörten übrigens weder der Ackersenf noch sein naher Verwandter der Hederich, beide sind nach der Mitte des 16. Jahrhunderts durch Caspar Schwenckfeld mit Anlehnung an einen bei Columella vorhandenen Namen für ein Gemüse als *Rapistrum arvorum* dem Arzneischatz als ziemlich werthlose Objecte einverleibt. Ich gehe hier absichtlich nicht auf das Capitel der *Napi* und *Rapae* des Alterthums ein, es ist, wie auch R. v. Fischer-Benzon[3]) betont, bei den Autoren des Alterthums und Mittelalters nicht immer möglich zu sagen, was sie mit der einen oder der andern meinen. Was ich aber hervorheben muss, ist, dass im Mittelalter zu den Rüben ein Gewächs gesellt wurde, das nur wegen seiner rübenförmigen Wurzel zu Napus Beziehungen hat, im Aeusseren aber und hinsichtlich seiner Wirkung im höchsten Grade abweicht. Das betreffende Gewächs hat daher auch seinen mittelalterlich lateinischen Namen leihweise erhalten, den Namen *Napellus,* der ihm bis auf den heutigen Tag in seiner lateinischen Benennung *Aconitum Napellus* geblieben ist.

Dass der mittelalterliche Napellus unser blaublühender Aconit ist, wird durch zahlreiche mittelalterliche Glossarien erwiesen, in denen *Napellus* als Narren- oder Münchskappen oder auch als Eisenhütlein bezeichnet wird[4]) und da diese Namen sämmtlich noch gegenwärtig unsern Sturmhutarten zukommen. Daneben treffen wir allerdings auch Senf und andere Namen, z. B. *Nappelnkraut,* wie es bei Konrad von Megenberg[5]) heisst. In der Alfita kommt Napellus nicht vor. Der Name ist anscheinend durch die Uebersetzer der arabischen Aerzte eingeführt und findet sich in der Uebersetzung des Avicenna von Gerard von Cremona (1114—1187) für die von jenem *Bish* genannte Giftpflanze, die wir in der That als ein *Aconitum* aufzufassen haben, da *Bish* noch jetzt die Bezeichnung einer blaublühenden Aconitspecies vom Himalaya, *Aconitum ferox*, ist, von welcher auch noch heute gilt, was

1) *Buch der Natur*, ed. Pfeiffer. S. 422.
2) *Heilpflanzen*, S. 256.
3) *Altdeutsche Gartenflora.*
4) Dieffenbach, *Glossaria.* I. p. 375
5) *Buch der Natur*, S. 411.

Avicenna davon angiebt, dass man sich ihrer zum Vergiften von Pfeilen bediene. Verallgemeinert wurde die Kenntniss des Napellus vor allem durch Albertus Magnus, der die Pflanze mit *Napus marinus* identificirt, wodurch wir freilich auch nicht mehr wissen als zuvor. Einige Handschriften haben *„napus maximus"*. Aus Albertus schöpfte dann wieder Thomas von Cantimpré und wenn wir das Capitel über *„Nappelskraut"* in der Megenberg'schen Bearbeitung seiner Schrift, die bisher in originali nicht gedruckt ist, vergleichen, sind in ihm die Angaben des Albertus (bis auf eine) wiederholt, auch die therapeutischen, wonach man Napellus innerlich bei Hautleiden (Maculae, Lepra) verwendete. Obschon nun der aller Wahrscheinlichkeit nach nicht vor der zweiten Hälfte des 13. Jahrhunderts lebende Autor des mittelenglischen Arzneibuches die Schriften des Albertus Magnus und des Thomas Cantimpratus gekannt haben kann und bei der grossen Verbreitung beider sehr wahrscheinlich ist, dass er sie kannte, bin ich doch sehr im Zweifel darüber ob Napellus überhaupt im Mittelalter medicinisch verwendet worden ist. Für *Aconitum ferox* ist ja der Gebrauch im Orient feststehend und nicht allein von Avicenna, sondern auch von dem Perser Muwaffak bezeugt; dagegen sind Recepte mit Napellus aus Europa nicht bekannt und auch Aconitum, das nach Dioscorides Augensalben als schmerzlinderndes Mittel zugesetzt werden soll, fehlt in mittelalterlichen Recepten. Man wird daher an *Sinapis arvensis* als *„wylde neep"* festhalten müssen. Ich glaube mich dabei nun schon beruhigen zu dürfen, da es mir gelungen ist, in einem den anodynen Recepte des Altertums ein nahe verwandtes oder damit identisches Ackerunkraut, die Samen der *κράμβη ἀγρία* oder *brassica agrestis* neben Mandragora und Semen Cicutae einerseits und vielen Aromata und Castoreum andrerseits aufzufinden. Es ist die *ἀνώδυνος κωλική* des Eunuchen Euschemus, welche Galen im 1. Buche *de medic comp. secundum loca* (ed. Kühn, XIII, 287) beschreibt.

Ein Mittel, das sich in keiner Verordnung allgemein anästhesirender Mittel im Mittelalter findet, ist auch die Schweinsgalle. Die Art und Weise wie dieses für Männer von einem barow und für Frauen von einer gylte genommen werden soll, legt den Gedanken nahe, dass es sich hier um Volksmedicin handle. Aber was heute Volksmedicin ist, war im Mittelalter die Medicin gelehrter Aerzte, und da diese ihre Wissenschaft aus den Griechen und Arabern nahmen, lässt sich auch erwarten, dass die Schweinsgalle ein diesen entlehntes Mittel war. Dass Galle überhaupt in einem anästhesirenden Trank aufgenommen ist, kann uns nicht verwundern, da wir eine local schmerzlindernde Wirkung bei verschiedenen Autoren angegeben finden. Dioscorides (Mat. med. II. c. 96) empfiehlt Galle bei schmerzhaften Leiden der Geschlechtswerkzeuge, Avicenna (Can. II, 2. c. 255) Ochsengalle als Liniment gegen Schmerzen der Gebärmutter und der Testikel und Kuhgalle zum Kataplasmiren bei Erysipelas und heftigen Schmerzen. Hier wird die Galle des Stieres und der Kuh ausdrücklich als von entscheidender Heilwirkung hingestellt, ganz entsprechend dem kurz vorher sich findenden Satze: *„et diversificatur secundum masculum et foeminam."* Noch weiter geht aber Galen (*De simpl. medic. temp.* X. c. 13. Kühn, XII. p. 278); denn er sagt: Die Galle

des Stieres ist hitziger und trockener als die des castrirten Stieres, denn das castrirte Thier wird immer dem weiblichen und dem jungen Thiere ähnlich." Die Schweinegalle wird bei Dioscorides als zu allem geschickt, was die Galle anderer Thiere leistet, bezeichnet; Galen erklärt sie für die am wenigsten intensiv wirkende (ἀσθενεστάτη), die selbst bei Application auf Geschwüre tolerirt werde, und für die mässigste von allen Thiergallen. Man wird somit nicht fehlgehen, wenn man Galen als bei unserem Recept mitbetheiligt ansieht; der Autor wählte die allerschwächste Gallenart, für den Mann die eines castrirten Ebers, für die Frau die einer zum ersten Male tragenden Sau. Für nicht unmöglich halte ich es aber, dass der Autor des Recepts bei der Aufnahme der Galle auch von religiösem Gefühle geleitet sein mag. Sie könnte recht wohl dem Tranke entnommen sein, der Christus vor der Kreuzigung auf Golgatha dargeboten war, den er aber ausschlug; *„Essig mit Galle vermischt"*, heisst es im *Evangelium* des Matthaeus c. 27, v. 33, 34, während bei Marcus c. 14, v. 23 „Myrrhen und Essig" steht und bei den andern Evangelisten nur von Essig die Rede ist. Bei der Menge der für einzelne Krankheiten wie Zahnweh u. s. w. in dem mittelenglischen Arzneibuche enthaltenen „Segen" ist eine Heranziehung des Kirchlichen auch in Recepten jedenfalls keine Unmöglichkeit, zur Erklärung der Galle im Recept aber auch nicht gerade eine Nothwendigkeit.

Hervorzuheben ist in Bezug auf das Recept noch die Unterscheidung von Essig (*eysel*) und Weinessig (*vinegar*). Eysel = acetillum) ist ein zum Ausziehen der Drogen bestimmter schwächerer Essig, Vinegar, der zur Wiederbelebung dient, die stärkere Sorte. Dass Essig zur Darstellung des flüssigen Auszuges benutzt wird, von dem man einen Theil zu dem Weine giebt, hat nichts Auffallendes, zumal in England, wo man ja bis auf unsere Zeit die damit aus Opium bereitete Black drops benutzt hat.

Von besonderem Interesse ist der in der Ueberschrift genannte Name des Trankes. *Potio quae dicitur dwale* ist ohne Zweifel dasselbe wie der deutsche Doltrank, über welchen ich in meiner Abhandlung über Schlafschwämme (p. 545 sqq.) ausführlich gesprochen habe. Es ist ein die Sinne betäubender Trank und er entspricht dem Namen und dem Zweck nach dem von mir dort erwähnten Doltrank des Hieronymus von Brunschwigk, der ihn jedoch jedenfalls an Wohlgeschmack bedeutend überlegen war, da er statt mit Galle mit Aromen gewürzt war.

Da das Originalwerk von Hieronymus von Brunschwigk nur Wenigen zu Gebote stehen dürfte, halte ich es für angemessen, das in meiner ersten Abhandlung nicht in extenso mitgetheilte Recept hier einzuschalten. Die Formel dieses spätmittelalterlichen Doltranks ist die folgende:

„Nim die wurtzel Solatrum mortale, Semen jusquiami jedes ein lot. Papaveris albi, Papaveris nigri jedes ein quintlin. Opium thebaicum ein quintlin. Croci orientalis. Crocis (offenbar verdruckt für Corticis) *Lignum Aloës. Cinnamomi. Castorei. Aus diesen stücken mach fast ein grob pulver, von dem pulver nim zwei quintlin und und siede das mit malvasier und gib es im zu trincken vff einmal. Und wenn er also schlaffet, schneid ihm die wunde etc."*

Ueber die schlafmachenden Bestandtheile dieser Vorschrift habe ich

in meiner Abhandlung über Schlafschwämme genugsam gehandelt. Was die übrigen Bestandtheile betrifft, so fühlt man sich an die Verse des hohen Liedes (cap. 4, v. 13) erinnert: „Dein Gewächs ist wie ein Lustgarten von Granatäpfeln mit edeln Früchten, Cypern mit Narden, Narden mit Safran, Calmus und Cynnamen, mit allerlei Bäumen des Weihrauchs, Myrrhen und Aloës, mit allen besten Würzen."

Denn drei der dort genannten Würzen bilden auch den Schlaftrank. Ob freilich „Safran" richtig übersetzt ist, erscheint dubiös und ist erst recht zweifelhaft geworden seitdem D. H. Müller[1]) ein auf einer sabaeischen Inschrift als wohlriechende Dinge neben Narde vorkommendes Wort *khamkhâm* als aromatisches Harz gedeutet hat, das als *cancamum* bei Plinius neben tarus (= Lignum Aloës) vorkommt. Der hebräische Name *karkôm*, von welchem man das hellenische κρόκος und das lateinische *crocus* herleitet, wohl mit Unrecht, da er sich nur an der erwähnten Stelle im Hohenliede findet, würde aber bestimmt ebensogut auf Curcuma bezogen werden können, wie auf Safran. Bei arabischen Schriftstellern findet sich *khorkôm* allerdings als Bezeichung für beides, bei Avicenna jedoch nicht für Safran, sonst aber überhaupt für jede gelb färbende Droge, selbst für *Radix Chelidonii*.[2]) Der gebräuchlichste arabische Name für Crocus, *sáferan* findet sich in *Safran, saffron, zafferano, azafran, açafrao* im Deutschen, Französischen, Englischen, Italienischen, Spanischen und Portugiesischen und als *Sa-fa-lang* selbst im Chinesischen wieder. Dass die Beziehung von *âzfar*, gelb abzuleiten ist, liegt nahe, doch ist der S-Laut in beiden Wörtern ein anderer. Im Uebrigen finden wir bei Ebn Beithar ausser *sáferan* und *khorkum* noch eine Anzahl anderer Bezeichnungen[3]). Im Mittelalter wird dagegen der Ausdruck Crocus vereinzelt auch auf den die dem Safran substituirten *Flores Feminellas* liefernden Safflor, *Carthamus tinctorius L.*, übertragen, z. B. bei Albertus Magnus[4]), der zwei Arten von Crocus unterscheidet, wovon die eine ein hohes Kraut mit Stacheln und breiten Blättern, die andere ein Gartengewächs, das eine gezähnte Wurzel wie eine Lilie und ein Blatt, wie das lange, grosse, in Sümpfen wachsende Gras habe, sei.

Hieronymus fordert ausdrücklich *Crocus orientalis*, d. h. aus der Levante stammenden Safran. Man bevorzugte vielfach noch im 14. und 15. Jahrhundert den orientalischen Safran vor dem in Westeuropa gebauten. Ob mit Recht muss freilich bezweifelt werden, da die Droge, welche in Deutschland importirt wurde, wohl vorzugsweise in Venedig oder Pisa eingehandelter Safran aus Apulien, Calabrien und Spanien war.[5]) Im 16. Jahrhundert war auch Tiroler Safran im Handel; die schlechte Beschaffenheit und die Verfälschung des Products bildete sogar einen

1) *Sabäische Denkmäler*. Wien 1883. S. 82. Gesenius, hebr. Wörterbuch (1886), 402a.

2) z. B. bei Ebn Beithar c. 1110 (ed. Leclerc. II. p. 208) für Safran und ebend. c. 1525 (p. 441) für Curcuma.

3) ebend. c. 1525 (ed. Leclerc, II. 441).

4) *De vegetabil.* l. VI. 297.

5) Vgl. über die Safrancultur besonders Flückiger und Hanbury, *Pharmacographia* (2 ed.). p. 664.

Beschwerdepunkt bei dem von Kaiser Karl V. abgehaltenen Reichstage in Regensburg (1546).

In Bezug auf die Frage, wie der Safran in das Schlaftrankrecept Brunschwigks gelangte, liegt es nahe zu vermuthen, dass der Grund für die Aufnahme der Wohlgeruch und die Farbe war. Indessen kommt dies Moment erst in zweiter Linie in Betracht. Es war im Mittelalter und besonders bei den Arabern Sitte, Arzneimittel von sog. kalter Qualität wohin ja die sämmtlichen narkotischen Stoffe des Recepts gehören, mit solchen von warmen Qualitäten, wohin sämmtliche Gewürze gehören, zu versetzen, um die übermässige und ungünstige Action der Frigida zu verbessern. Namentlich der Crocus galt als ein sehr geeignetes Mittel, um Herz und Gehirn zu stärken. *„Et inest ei proprietas vehemens in confortandum cor et substantiam spiritus"*, heisst es bei Avicenna im *Tractatus secundus de virtute cordis."* Verschiedene von Ebn Beithar[1]) citirte ältere Autoren heben die intensiv erregende Wirkung des Crocus, besonders wenn er in Wein genommen werde, hervor. Die Araber kennen übrigens auch die herabsetzende Wirkung des Safrans auf die Gehirnthätigkeit und seine schlafmachende Action. Nach Ebn Beithar empfiehlt Ishâk ebn Amrân die örtliche Application eines Decoets auf den Kopf gegen Insomnie infolge salzigen Schleimes; Honein nennt in seinem Buche über Theriak Crocus ein Hirncongestion erzeugendes Mittel, welches das Sehen und die übrigen Sinne störe.[1]) Auch Avicenna betont die schlafmachende Wirkung. Dass der Crocus als tödtliches Gift wirken kann, wie neuerdings Corvey[2]) nachwies, giebt schon Dioscorides auf Grund älterer Angaben griechischer Pharmakologen an. Von ihm entnahm Avicenna die Angabe: *„Dicitur quod tres aurei de ipso interficiunt laetificando"*, was dann auf dem Umwege über Albertus Magnus und Thomas von Cantimpré in K. v. Megenberg's Buch der Natur[3]) gelangte, wo es heisst: *„Es sprechent auch etleich, daz es etwenn so fröhleich mache, daz der Mensch in fräuden starb."* Die Schola Salernitana kennt allerdings Safran nur als Confortans und als *„tollens omnem foetorem et pellens amorem."* Für Aloëholz und Cimnamomum ist der Grund der Aufnahme in das Schlaftrankrecept derselbe wie beim Safran.

Vom Aloëholz heisst es in *Avicennas Liber de virtute cordis: Omnia membra confortat"* und *Appropinquat in judicio ambrae, sed est ea debilior."* Muwaffak[3]) schreibt dem Rauch von Bernstein, Weihrauch und Xylaloë stärkende Action auf Herz und Gehirn zu. Platearius[4]) nennt es ein Mittel gegen *„omnes passiones et debilitates cordis ex frigiditate provenientes."*

Was im Mittelalter als Aloëholz im Handel war, lässt sich gegenwärtig nicht sagen, da, wie dies für die Gegenwart durch die trefflichen Untersuchungen von Jos. Moeller[5]) festgestellt ist, eine Anzahl ver-

1) a. a. O. ed. Leclerc. II. p. 209 und 210.

2) *Ueber die Giftigkeit des Safrans.* Leipzig. Dissert. 1895.

3) ed. Pfeiffer. S. 392.

4) *Dorpater histor. Studien.* III. S. 234.

5) *Circa instans,* in der 1525er Serapion Ausgabe. f. 225 Bb.

schiedener Hölzer unter diesem Namen als Rauchwerk oder Arzneimittel vertrieben werden. Schon Simeon Sethos[1]), der erste griechische Schriftsteller (aus der 2. Hälfte des 11. Jahrhunderts), der den Ausdruck Aloëholz (Xylaloë) gebraucht, giebt an, dass es zehn verschiedene Sorten davon gebe, von denen er das indische und das samphische (ἥτις ἐν Σάμφῃ γίνεται πόλει[2]) hervorhebt, wozu noch ein als στῆτις bezeichnetes Holz komme, das zwar ähnlich, aber keine eigentliche Xylaloë sei. Bei Avicenna[3]) ist eine Menge von Benennungen für Varietäten des Aloëholzes angegeben, die noch über die zehn Sorten des Seth hinausgehen. Bei Platearius[4]) reduciren sich die Sorten des Lignum Aloës auf drei, davon eine, die von der Insel Cumear[5]) stamme und alle anderen übertreffe, und eine als Focaleum bezeichnete, die erst künstlich wohlriechend gemacht werde, wozu als vierte noch ein *Lignum Aloës sylvestre,* eine falsche Xylaloë komme. Welche Wichtigkeit man im Mittelalter auch bei uns dem Aloëholze beilegte, geht daraus hervor, dass Albertus Magnus[6]) die Angaben von Avicenna und Platearius in zwei gesonderten Capiteln reproducirt. Was Konrad von Megenberg[7]) *„von dem Aloës" („Aloës ist ein holz und ist ein paum")* mittheilt, stammt aus der von Platearius und Isidorus übernommenen Partie, wo sich auch die merkwürdige Geschichte von dem Hahne findet, den man durch Bestreichen des Kopfes mit einer Salbe aus Oel und Pulver von Aloëholz und *„dem pain, das in eines hirzen herz ist"*[8]) das Krähen abgewöhnen kann.

Dass das Aloëholz schon im hohen Alterthum als Parfüm im Ansehen stand, beweist das mehrfache Vorkommen in der Bibel. Die Zusammenstellung mit Myrrhen und Cynnamen (Kezia) findet sich auch in den Sprüchen Sal. 7. 17. und in Psalm 45, 9 und zur Stiftshütte mussten die Kinder Israels als Hebopfer (2. B. Moses 25, 6) auch dieses kostbare Rauchwerk liefern. Ob die hebräischen Wörter semitischen Ursprungs sind oder Lehnwörter aus den Gegenden, in denen das Aloëholz wuchs, darüber weichen die Ansichten der Sprachforscher[9]) ab; jedenfalls sind die sanscritischen Wörter aghil und agharn nicht allein den hebräischen Benennungen, sondern auch dem griechischen *ἀγάλλοχον*, unter dem das Aloëholz bei Dioscorides[10]) auftritt, sehr nahestehend. Diese Bezeichung ist auch in das Arabische recipirt, doch war dieses Holz bei den Orientalen so sehr in Gebrauch, dass man es schlechtweg als wohlriechendes Holz, rand, oder als indisches Holz *ʿud alhind* oder gradezu schlechtweg als Holz *ʿud* bezeichnete, unter welchen Benennungen es sich bei

1) *Lignum Aloës und Linaloëholz. Pharm. Post.* 1897. 1898.

2) ed. Bogdan (1658). S. 78.

3) nach Heyd, *Levantehandel,* II. 561, an der Südküste von Cochinchina.

4) Canon, lib. III. c. 742.

5) nach Heyd in Cambodja, möglicher Weise aber auch in Java.

6) *De vegetabilibus.* l. VI, 11—15 und 257—259.

7) a. a. O. ed. Pfeiffer. S. 355.

8) Das in der mitteralterlichen Medicin viel gepriesene, leider nicht existirende *Os cordis cervi.*

9) Vgl. Gesenius' *Hebr. Lexicon.* p. 166.

10) *Mat. med.* I. c. 21.

Avicenna und Ebn Beithar findet. Die dioscoridische Bezeichnung wurde später auch als Artname in die botanische Bezeichnung des Baumes übernommen, von dem man früher allgemein sowohl das aus Indien als das aus Cochinchina stammende Holz ableitete, *Aloëxylon Agallocha*. Nach J. Moeller's Untersuchungen ist gegenwärtig nur indisches Aloëholz, das von Aquilaria-Arten abstammt, und ein ostasiatisches Aloëholz von der Thymelacacee *Gonostylus Miquelianus*, neben diversen falschen Aloëhölzern im Handel. Ausführliche Mittheilungen über die Verhältnisse des Aloëholzes im Mittelalter, und zwar nicht bloss in mercantiler Beziehung hat Heyd in der *Geschichte des Levante-Handels* (II, 599 sqq.) gegeben.

Das Cinnamomum des Recepts entspricht wohl, wie es im Allgemeinen im spätern Mittelalter der Fall war, wo man im Handel zwischen *„Cinnamomum"* und *„Cannella"* unterschied, den besseren Zimmetsorten. In der älteren Zeit wurden im Handel beide Namen für dasselbe Product gebraucht, ja man führt sie sogar vereint als *cannella di cinnamomo*. Um Ceylon-Zimmt handelt es sich in dem Recepte bestimmt nicht; die Production in Ceylon existirte zwar thatsächlich schon am Ende des 13. Jahrhunderts, aber erst im Anfange des 16. Jahrhunderts wurde die Superiorität des Ceylon-Zimmt gegenüber dem Malabar-Zimmt festgestellt, die um die Mitte des 16. Jahrhunderts ihren Ausdruck darin fand, dass 400 Pfd. Malabar-Zimmt mit 1, dagegen 100 Pfd. Ceylon-Zimmt mit 10 Ducaten bezahlt wurden [1]). Im Allgemeinen hat es übrigens wenig Bedeutung, ob im Recept Cinnamomum oder Cassia gemeint ist; denn beide Producte wurden in derselben Richtung verwendet und schon Galen giebt den Rath, gute Cassia zu verwenden, wenn kein Cinnamomum vorhanden sei, aber die doppelte Portion davon zu nehmen.[2]) Ein näheres Eingehen auf die Geschichte der therapeutischen Anwendung des Zimmts und der Cassia liegt natürlich nicht im Zweck dieser Studie; doch mag die Stelle aus Avicenna hervorgehoben werden, welche für die den Frigida entgegengesetzte Wirkung spricht. Im 2. Tractat de vir. cord. heisst es: *„Inest ei laetificandi proprietas quam adjuvat aromaticitas"* und im 3. Buche des Canon Fen. 14 Trad. 2 sagt er vom Zimmt und der Cassia: *„resistunt medicinis mortiferis et veneno et sunt fortiores omnibus medicinis aromaticis, licet sit cinamomum fortius cassia."*

Es bleiben noch einige Bemerkungen über das animalische Medicament, mit welchen Hieronymus' Recept abschliesst, zu machen übrig. Das Castoreum der Officinen, das ja durch seinen Namen auf den Biber, *Castor fiber L.*, als Producenten hinweist, ist nicht mehr eindeutig, seitdem Locher und Heusinger darauf aufmerksam gemacht, dass der Name des Moschusthieres in seiner Heimat *„kasturu"* oder *„kusturu"* sei,

---

1) Vgl. Heyd, *Levantehandel*. Bd. II. S. 659; *Pharmacographia* (Ed. 2). p. 519.

2) ed. Kühn. XIX. 732. Schlimmer ist eine andere Substitution, die an derselben Stelle empfohlen wird, nämlich mit Sabina (*βράθυς*), welche schon Rhazes für gefährlich erklärt, wenn es sich um schwangere Patientinnen handelt. Uebrigens wird auch die Cassia von verschiedenen arabischen Aerzten für ein Ecbolicum erklärt, vgl. Ebn Beithar. No. 1205 (ed. Leclerc, II, p. 272).

und daraus schlossen, dass im Alterthume eine Verwechslung von Moschus und Castoreum, die ja in ihren therapeutischen Qualitäten einander sehr nahe stehen, stattgefunden habe. Ich muss mich indess ganz der von R. v. Grot[1]) vertretenen Ansicht anschliessen, dass das *καστόριον* der Griechen und das castoreum der Lateiner dasjenige Product ist, das wir noch heute mit diesem Namen belegen. Mit Recht weist v. Grot darauf hin, dass überall, wo die Abstammung des Castoreum besprochen wird, dieses von einem Wasserthier abgeleitet wird, wie dies ausser bei Aristoteles, Plinius und Dioscorides auch bei Aelian[2]) der Fall ist („*ὁ κάστωρ αμφιβιόν ἐστι ζῶον*), was für das Moschusthier nicht der Fall ist. Auch die Herkunft des Castoreums der Alten spricht für die Abstammung von Bibern; nicht zu den Serern und Indern, bei denen allein das Moschusthier vorkommt, sondern an den Pontus, nach Galatien und Spanien, also in wohl erreichbare Gebiete, verlegen Plinius und Strabo das Vaterland des Castoreum producirenden Thieres. Vom Moschus wissen die genannten Schriftsteller nichts und erst vom 6. Jahrhundert datiren die ersten Nachrichten von dem Thiere und von dem Parfüm, die sich im 11. Buche der *„christlichen Topographie"* des Kosmas Indicopleustes finden. Aber weder bei den spätgriechischen Schriftstellern, wie Aëtios, Paulus von Aegina, Simon Seth, noch bei den arabischen, die durch Masudi eine genaue und zutreffende Beschreibung des Moschusthieres erhalten hatten, welche sowohl Serapion der Aeltere als Ebn Beithar reproducirten, findet sich irgendwo eine Spur, dass sie Castoreum und Moschus identificirt hätten. Die Autoren sagen nur, dass ihre Wirkung sich völlig oder fast völlig gleiche und dass das eine Mittel das andere ersetzen könne, aber sie fügen hinzu: „doch als Parfüm kann das Castoreum den Moschus nicht ersetzen."[3]) Man darf den Werth der Sprachvergleichung für derartige Fragen nicht überschätzen; Folgerungen daraus sind an sich immer Hypothesen, die erst stets einer Unterstützung durch andere Momente bedürfen, um Beachtung zu verdienen. Das Castoreum war jederzeit dasselbe Product, was noch heute so heisst, obschon die hellenischen und römischen Aerzte und Naturforscher, und nach ihnen auch die Naturforscher aller Völker bis in das 16. Jahrhundert hinein, die falsche Ansicht hegten, dass sie die Hoden des Bibers (*ὄρχεις τοῦ κάστορος*, wie Dioscorides das Mittel nennt) seien. Erst Rondelet und nach ihm Matthiolus beseitigten diese Anschauung, die ja auch dem deutschen Namen *„Bibergeil"* zu Grunde liegt. Seltsamerweise erhielt sich mit diesem falschen Glauben auch der Glaube an eine Jagdgeschichte in Bezug auf den Biber, welche schon der römische Pharmakologe Sextius Niger und nach ihm Plinius und Dioscorides zu den Fabeln verwiesen hatte. Am ausgedehntesten handelt Aelian von der Schlauheit der Biber, die, wenn sie von Jägern verfolgt würden, wohl wissend, dass die erstrebte Jagdbeute ihre Hoden seien, diese abbissen und (so heisst es bei Aelian) wie ein verständiger Reisender sein Geld den ihn überfallenden Räubern, ihnen gutwillig vor-

1) *Dorpater Histor. Studien.* I. S. 100.
2) *Aeliani de natura animal.* lib. VI. c. 34.
3) Ibn el Beithar, ed. Leclerc. III. 318.

würfen, um ihr Leben zu retten. Diese Geschichte wurde im Mittelalter wieder geglaubt, und wir finden sie z. B. bei K. v. Megenberg[1]), wo es heisst: „*daz tier hât die art, wenn es der jäger jagt, so peizt es im selber sein geilen aus und läzt die liegen, wan es waent, daz man ez nit jage danne durch der gailn willen.*" Und der neuerdings durch P. Dorveaux[2]) bekannt gewordene Apotheker Lépleigney von Tours singt davon:

„*Castoréum, cher comme l'or,*
Est faict des couillons de castor,
Qui est une beste sæulvaige
Laquelle est de noble couraige.
Quand par rigueur on la prochasse,
A belles dents elle les arrache,
Et la gette à la compaignie
Des venneurs pour sauver la vie."

Bei der ausserordentlich mannigfachen Verwendung des Castoreum in der Medicin des Alterthums und des Mittelalters lassen sich Gründe für die Aufnahme in einen Schlaftrunk leicht finden. Neben der Anwendung bei Hysterie, die ja auf Hippocrates zurückgeht, und sich trotz des Protestes des Soranus gegen die starkriechenden Medicamente bei Mutterplage bis auf unsere Tage hielt, gab es schon im Alterthum so verschiedene Indicationen für dies Mittel, dass Dioscorides seine Anwendung als eine sehr mannigfache (*καθ' ὅλον ποικίλην ἔχει χρῆσιν*) und dass Galenos das Bibergeil als ein *ἔνδοξον καὶ πολύχρηστον φάρμακον* bezeichnen konnte. Ja es gab sogar dem Archigenes[3]) Stoff genug, um ein ganzes Buch darüber zu schreiben. Von den das Castoreum für ein Schlaftrankrecept indicirenden Wirkungen sind drei besonders auffällig. Zunächst wird es als ein direct schlafmachendes Mittel von Plinius[4]) bezeichnet, der sich dabei wahrscheinlich auf das pharmakologische Werk des Sextius Niger, aus dem auch Dioscorides und Galenos manches schöpften, stützt: „*Somnum conciliat cum rosaceo et peucedano peruncto capite et per se potum in aqua; ob id phreneticis utile*". Aber diese direct schlafmachende Wirkung kann nicht in Betracht kommen, da davon weder bei Dioscorides noch bei Galen noch bei Avicenna und anderen arabischen Aerzten etwas vorkommt, die für die Therapie des Mittelalters massgebend waren, und sie steht auch im Widerspruche zu den Qualitäten der Calidität und Siccität, die man dem Mittel im Allgemeinen beizulegen pflegte. Eher könnten die direct anodynen Effecte, welche die alte Therapie dem Castoreum beilegte, in Betracht kommen. Die Anwendung von Castoreum in Oel zur Einträufelung in das Ohr bei Otalgie und Odontalgie, deren Plinius gedenkt, ist auch von Galen[5]) übernommen mit dem Zusatze sogar, dass Augenschmerzen durch dasselbe Verfahren geheilt würden. Obschon auch Dioscorides

1) *Buch der Natur*, ed. Pfeiffer. S. 127.
2) *Promptuaire des médecines simples* (ed. Dorveaux. Paris 1899.) p. 46.
3) Vgl. Galen, *de simpl. med.* XII. c. 15 (ed. Kühn. XII, 237).
4) *Hist. nat.* l. 32. c. 4.
5) *Method. med.* XIII, c. 7 (ed. Kühn, X, 869)

und nach ihm Avicenna Bibergeil gegen Leibschmerzen und nach Ibn Beithar ein arabischer Arzt El Taberi[1]) das Auflegen der äusseren Haut des Bibergeils auf die Fusssohle bei Gicht empfahl, tritt diese schmerzstillende Wirkung doch in den mittelalterlichen Schriften des Abendlandes ganz zurück, so dass wir sie in den *Areolae* des Johannes de Sancto Amando vergeblich suchen. Es bleibt somit als Grund des Zusatzes wohl nur eine dritte Eigenschaft des Castoreums über, die sich an die ihm zugeschriebenen Qualitäten knüpft und ihn gleichzeitig den bereits besprochenen Aromata anschliesst, nämlich eben vermöge seiner Calidität den schädlichen Wirkungen kalter Mittel entgegenzuwirken. Dass Castoreum gerade in dieser Beziehung in hervorragender Weise wirkt, und dass es insbesondere ein Correctiv für das Opium ist, finden wir zunächst bei Galen[2]) und diese Anschauung, worauf auch der Gebrauch des Castoreums bei Vergiftung mit Helleborus[3]), der übrigens schon von Plinius und Dioscorides hervorgehoben wird, beruht, ist auch in die arabischen und westeuropäischen Schriftsteller übergegangen. So heisst es bei Platearius[4]): *„(datur) et ad medicinas mortiferas et proprie ad illam quae dicitur abfie.“* Das Salernitaner Lehrgedicht hat keine Verse für Castoreum, dagegen hat es Magister Salernus[5]) unter den bei Vergiftungen nutzbaren Dingen mit der Bemerkung: *„Castoreum vel Assa foetida vel uterque est theriaca contra Opium venenosum et contra quodlibet venenum frigidum.“* Dass Castoreum im Mittelalter in besonderem Ansehen stand, um die übelen Wirkungen des Opiums zu modificiren, geht aus den von Pagel herausgegebenen Arcolae des Johannes de Sancto Amando (p. 139) hervor, wo als eine wesentliche Bedingung zur Herstellung zusammengesetzter Arzneiformen die Beifügung von Substanzen, welche die schädlichen Effecte (malicia) der wirksamen Substanz (radix) aufheben, bezeichnet und dabei Castoreum mit Opium verbunden als Beispiel angeführt wird.

V. Ein Schlafschwammrecept zur Anästhesie aus dem 16. Jahrhundert und zwei Schlafschwämme zu medicinischen Zwecken.

In Bezug auf das Schlafschwammrecept des Nicolaus Salernitanus habe ich in meiner früheren Abhandlung erwähnt, dass bereits De Renzi dasselbe als Beleg für eine sehr frühzeitige Anwendung der allgemeinen Anästhesie durch Inhalation gekannt hat. Neuerdings habe ich gefunden, dass auch Romeo Seligmann

1) So wird der Name bei Leclerc, *Ibn el Beithar* I, 373 geschrieben. Es giebt zwei El Taberi, den jüdischen Arzt Zein El Taberi und dessen Sohn Ibn Zein el Taberi (um die Mitte des 9. Jahrh.), von dem ein Buch über den Nutzen der Speisen, Getränke und Heilpflanzen bei Wüstenfeld, *Geschichte der arabischen Aerzte*, S. 21) erwähnt wird.

2) *De comp. med. sec. loca* (ed. Kühn, XIII, 150).

3) Galen, *Introduct. s. Med.* (ed. Kühn, XIV, 761).

4) *Serapionausg.* v. 1525. Fol. 195Bb. alfie steht für opii.

5) *Collect. Salernit.* V, 252.

darauf in Virchow's Jahresbericht in einer gelegentlichen Bemerkung zu einem auf die Geschichte der Anästhesie bezüglichen Artikel hingewiesen hat. Seligmann stellt dabei die Conjectur auf, dass der in dem Recepte gebrauchte *Succus mori* nicht Brombeerensaft, sondern Saft von *Solanum nigrum* sei, weil *Maurella*, bzw. *morelle*, kleine Maulbeere (bzw. Brombeere) bedeute, und der Name *maurella* eine mittelalterliche Beziehung für *Solanum* sei. Das ist richtig; und ebenso ist nicht zu leugnen, dass a priori Nachtschatten besser als Brombeeren in ein Schlafschwammrecept passt. Trotzdem muss ich die Conjectur für unrichtig halten. Denn der *Succus Mori immaturi* findet sich nicht bloss in den verschiedenen gedruckten Ausgaben des Antidotarium parvum, sondern auch in den Schlafschwammrecepten des Theodoricus von Cervia, bzw. Hugo von Lucca und des Gilbertus Anglicus und in dem Recepte des Pfolsprundt ist er durch *„maulperen, die noch nicht zeitig sein"* vertreten. Nur Guy de Chauliac führt *Succus Morellae* an, aber er giebt kein Recept, sondern eine Aufzählung der im Mittelalter bekannten narkotischen Substanzen, unter denen natürlich die dem französischen Autor selbstverständlich nicht unbekannte *„morella"* nicht fehlen konnte.

Dass der Gebrauch der Schlafschwämme zu chirurgischen Zwecken auch Autoren des 16. Jahrhunderts nicht entgangen ist, ersehe ich aus den Bemerkungen, welche der Herausgeber der 1585er Baseler Ausgabe der Werke des Arnoldus Villanovanus und des darin enthaltenen *Breviarium* des Arnoldus Neapolitanus gemacht hat. Es ist dies der Altorfer Professor Nicolaus Taurellus, der nach dem Abgange von der genannten Universität in Basel Noten zu der genannten Ausgabe schrieb, an deren Vollendung ihn jedoch der Tod hinderte. In diesen Noten heisst es auf S. 1395:

„Spongia, cum qua chirurgi provocant somnum, quando volunt hominem incidere in aliquo loco vel suere, ut nil sentiat. Rp. Succi mandrag., hyoscyami, papaveris, hederae arboreae aā ℥ 2, opii thebaici ℥ 1, teratur opium subtiliter, et cum succis praedictis distemperetur et in his omnibus spongia imbibatur, et siccetur in sole et serva quantumvis: et cum volueris somnum provocare, ut etiam incidere possis, ponatur spongia in aqua calida ex una parte, ut aliquantulum reservatur, et ex illa parte naribus applicetur, et provocabitur statim somnus fortis; cum autem volueris eum evigilare, habeas spongiam imbibitam in succo foeniculi, apii, cum aliquantulo anisi, foeniculi et cymini exsiccatocum in Sole, et in vino calido resolvatur, et molliatur, naribus applicetur, statim evigilabit."

Dieses Schlafschwammrecept hat die *Fructus Rubi* eliminirt, ohne indess an ihre Stelle die *Morella* treten zu lassen, dagegen die *Hedera*

arborea beibehalten. Eine kleine Veränderung hat auch die Zusammensetzung des zum Erwecken bestimmten Schwammes erfahren, insofern hier ausser Fenchelsaft auch Succus Apii und mit diesem gleichzeitig getrockneter Fenchel, Anis und Cumin benutzt werden.[1])

Ob übrigens Taurellus Anwendung von diesem Schlafschwamm hat machen sehen, davon sagt er in seinen Bemerkungen nichts. Jedenfalls hat sein Schlafschwamm Interesse, weil er später als der Pfolsprundtsche ist und weil überhaupt die Vorschriften zu Schlafschwämmen zur chirurgischen Anaesthesie relativ selten zu sein scheinen. In mittelalterlichen Schriften habe ich bisher vergeblich mich danach umgesehen, um meine Collection zu erweitern.

Häufiger ist dagegen die Form der Schlafschwämme zur Benutzung gegen Insomnie. R. Landau[2]) hat in der neuesten Zeit in einer Besprechung meiner Schlafschwammarbeit einen Schlafschwamm aus Rodericus de Castro's[3]) zuerst 1603 erschienenem gynäkologischem Werke mitgetheilt, den dieser Autor bei Melancholia virginum et viduarum empfiehlt. Doch wird dieser nicht aus Pflanzensäften durch Eintrocknenlassen gewonnen, sondern durch Imprägnation mit einer Abkochung von Bilsenblättern, Veilchen, Lactuca und Mohnköpfen ex tempore hergestellt und zum Inhaliren benutzt. Ueber die Anwendung der Veilchen als Schlafmittel habe ich mich schon in meiner ersten Abhandlung S. 570 ausgesprochen.

Einen sehr interessanten Schlafschwamm zu medicinischen Zwecken habe ich in einem spätgriechischen Schriftsteller gefunden, in dem bekannten Werke über zusammengesetzte Arzneimittel des Nicolaus Myrepsos, der, da er darin den Kaiser Michael VIII. citirt, bestimmt nicht vor der zweiten Hälfte des 13. Jahrhunderts seine bekanntlich früher oft mit dem Antidotarium des Nicolaus Salernitanus verwechselte Receptsammlung veröffentlichte.[4]) Von seinem Werke besitzen wir nur die von Leonard Fuchs 1549 herausgegebene lateinische Uebersetzung, die allerdings an manchen Stellen wegen der dem Uebersetzer unbekannt gebliebenen neugriechischen Wörter, die bei Myrepsos in grosser Anzahl vorkommen, mangelhaft ist.[5])

Nicolaus Myrepsos hat einen besonderen Abschnitt über Schlaf-

---

1) Ueber die genannten drei Gewürze brauche ich mich nicht ausführlicher zu äussern, da sie noch heute so heissen, wie zur Zeit des Altdorfer Professors. Dass Apium im 16. Jahrhundert nicht auf den Sellerie, sondern auf die Petersilie gedeutet wird (vgl. Brassavolus, Exam. omn. simpl. p. 360) mag erwähnt werden. Vgl. über die übrigen Gewürze v. Fischer-Benzon, *Altdeutsche Gartenflora*. Kiel und Leipzig. 1894.

2) *Wiener med. Presse*. 1896. Nr. 43. S. 1351.

3) Ueber *Rodericus a Castro*. Vgl. Hirsch, *Biogr. Lexicon*. II. 681.

4) Vgl. über die Zeitbestimmung des Nicolaus Myrepsos. E. Meyer, *Geschichte der Botanik*. III, 381, wo das Werk in die Zeit von 1270—1290 verlegt wird.

5) Dem Uebersetzer entgeht z. B. die Richtigstellung von ἀγεβίτη, als *Aqua vitae*, weil ihm das dabei gesetzte νέρον τοῦ βίου (νέρον neugr. Wort für ὕδωρ) unverständlich blieb u. a. m.

mittel, von denen das 2. Capitel die Vorschrift für den Schlafschwamm hat. Ich gebe hier den Wortlaut der Fuchs'schen Uebersetzung:

„*Somniferae spongiae confectio mirabilis valde. Succi mandragorae, succi lactucae, succi hyoscyami foliorum, caphurae, succi nenufaris, succi solani: madefacito in iis opium quod satis est. Dein spongiam novam injice, ut totum succum combibat. Postea accipe spongiam hanc confectionem in se habentem, et linteo undiquaque orbiculariter tectam in aestu caniculari suspendito ut exsiccetur. Tandem recondito, et usu postulante odorandum dato. Confestim enim somnum accessit. Confest phreniticis vigilantibus, continuis febribus, et omnis generis vigiliis. Est probatum.*"

Der Schwamm enthält die hauptsächlichsten narkotischen Pflanzensäfte der *Spongia somnifera* des Nicolaus von Salerno, ist aber besonders interessant durch die beiden nur in diesem Schlafschwammrecept enthaltenen Stoffe, die *Camphora* und den *Succus Nenufaris*. Dem mit der Therapie des Mittelalters vertrauten Pharmakologen kann die Ursache, die gerade zur Aufnahme dieser beiden Medicamente führte, nicht entgehen. Wie in den früher von mir besprochenen Schlafschwammrecepten eine Reihe von Stoffen Aufnahme gefunden hat, die ihrer „Qualität" nach als „feuchte und kalte" Medicamente für geeignet angesehen wurden, die Action der die Wirkung bedingenden Narkotica zu unterstützen, so ist es die vermeintliche gleiche Qualität von Camphora und Nenufar, die ihnen ihre Stelle in dem Schlafschwamm des Myrepsos anwies.

Von dem Campher, der unter den beiden Mitteln das Glück gehabt hat, bis auf den heutigen Tag dem Armamentarium der Aerzte anzugehören und einen Bestandtheil der Arzneibücher zu bilden, ist bekannt, dass der zuerst in Europa bekannt gewordene Campher nicht der jetzt gebräuchliche japanische oder chinesische Campher von *Cinnamomum Camphora*, sondern der sog. Borneo- oder Baros-Campher von *Dryobalanops Camphora* war. Was sich bei Aëtius (ed. Stephan 131b c. 144) und in der Physica der Aebtissin Hildegard, die vor dem Genuss des reinen Camphers, ohne Correction seiner Frigidität durch andere Mittel warnt, dagegen diesen nach dem Temperiren durch solche als eine auf Gesunde und Kranke roborirend und belebend wirkende Droge erklärt (vgl. Migné *Patrologia*, T. 197, pag. 1146a), in Bezug auf den Campher findet, ist wohl zweifellos auf den Baros-Campher gemünzt. Das selbe gilt auch mit grösster Wahrscheinlichkeit von dem bekannten Verse des Lehrgedichtes der Schola Salernitana:

„*Camphora per nares castrat odore mares*"

und von den auf die äusseren Eigenschaften bezüglichen, weniger bekannten Versen von Otho von Cremona (abgedr. in Choulants Ausgabe des Macer Floridus (S. 401):

„*Camphora candore nivis aemula, suavis odore,*
Lucida frangenti, candens, haec sit tibi menti."

Dass die Verse des Salernitaner Lehrgedichts den allgemeinen Glauben des Mittelalters ausdrücken, dass Campher in hervorragender Weise depotenzire, ist bekannt. Wie sehr auch sehr hervorragende Aerzte von dieser Wirkung des Camphers überzeugt waren, lehrt der von Pagel heraus-

gegebene treffliche Chirurg Heinrich von Mondeville, der S. 400 erzählt, dass man gewissen zum Weissschminken bestimmten Salben Campher zusetzte, dass er diesen Zusatz aber missbillige, weil durch dessen Geruch das Desiderium coëundi unterdrückt werde, wie der von ihm wörtlich citirte Vers des Salernitaner Lehrgedichts angebe. Konrad von Megenberg (ed. Pfeiffer S. 396) erzählt, in der Hand werde Campher zu Pulver, *„und allermaist in der läut handen, die gemailigt (befleckt) sint mit unkäusch, wan* (denn) *ez wil, daz der käusch sei, der ez trägt und ez handelt. Ez macht auch di man käusch, die ez zu der nas habent, aber die frawen magt es unkäusch.“* Ich weiss nicht, woher der Regensburger Canonicus dies hat.

Es muss übrigens betont werden, dass neben dieser problematischen Wirkung des Camphers auf die Sexualsphäre im Mittelalter diejenige Action, die uns jetzt das Mittel noch schätzen lässt, die erregende Wirkung auf die Herzthätigkeit, sehr wohl bekannt war. Neben dieser herzstärkenden Action wird ihm von arabischen Schriftstellern, in erster Linie von Avicenna, eine herabsetzende Wirkung auf die Gehirnthätigkeit vindicirt, deren Annahme dann leicht erklärt, wie man den Campher als verstärkenden und gleichzeitig die Herzthätigkeit belebenden und deren Schädigung durch die Narkotica verhütenden Zusatz zu schlafmachenden Mitteln setzte. Es ist vermuthlich Manchem überraschend, dass im Mittelalter die zweite Substanz, die wir in dem Schlafschwamme des Nicolaus Myrepsos finden, mit den nämlichen Wirkungen ausgestattet worden ist, die dem Campher beigelegt werden, mit der depotenzirenden, der schlafmachenden und der herzstärkenden Action und dass ihr ausserdem noch eine Reihe von Arzneikräften zugeschrieben werden, die dem Campher nicht zugetheilt wurden, so dass sie eine ausserordentlich grosse Rolle in den Arzneiküchen spielt. Nur die Aebtissin Hildegard hat, vorausgesetzt dass das in einzelnen Handschriften fehlende Capitel *de nymphia* ihr geistiges Eigenthum ist, wenig Respect vor *Nenufar,* indem sie meint: *„nec multum proderit nec multum oberit.“*

Nenufar ist die arabische Bezeichnung unserer Seerosen und zwar sowohl der weissen, *Nymphaea alba* L., als der gelben, *Nymphaea lutea* L. *(Nuphar luteum Sibth.).* Der Name ist nicht bloss in das Neugriechische, wo die Pflanze noch jetzt *νύφαρον* oder *νουφάρον* heisst, sondern in das Mittellateinische, insbesondere aber in das Apothekerlatein übergegangen. In dem griechischen Texte des Myrepsos steht, wie aus einer Anmerkung des Uebersetzers zu einem das Mittel enthaltenden *Antidotus* (*alcancali* genannt) hervorgeht, *νοῦφαρ* oder *νούφαρον.* Der Name *νούφαρ* für die Pflanze ist bereits bei Dioscorides (Mat. med. 139) vorhanden, wird aber dort ausschliesslich als Name der Blume der gelben Seerose benutzt. Der Passus, in dem für die gelbe Seerose der Name *νυμφῶν* gebraucht wird, ist aber etwas verdächtig, weil er in verschiedenen Handschriften des Dioscorides fehlt; doch hat man ihn schon im Mittelalter darin gelesen, wie das z. B. aus dem Capitel über *„Sewurz“* bei Kunrat von Megenberg hervorgeht, wo es heisst im Anschlusse an Discorides: *„und haist sein pluom aigencleichen nenufar“*. Dass der Name Nuphar ägyptischen Ursprungs sei und mit dem Namen des Nils in Zusammenhang zu bringen sei, hat schon Sprengel in seinem Commentar zu dem

fraglichen Capitel des Dioscorides unter Hinweis auf Rossi und andere ältere Aegyptologen hervorgehoben. Auch der arabische Name *Nîlûfar*, der neben *nînûfar* vorkommt, weist deutlich auf den Nil hin. Arabische Autoren wollen Nenufar freilich aus der persischen Sprache ableiten und als „geflügelt" oder „ähnlich den Flügeln eines Pfeils" erklären, doch hat Leclerc diese Ableitung als irrig bezeichnet. Neben *nilûfar* und *nenûfar* gibt Sprengel *nûfar* als arabische Bezeichnung (die ich in Freitags Lexicon nicht finde).[1])

Für beide Arten der Seerose ist im Alterthum der schon bei Theophrast vorkommende Name *νυμφαία*, der in seiner lateinischen Metamorphose *nymphaea* sich bis auf unsere Zeit gehalten hat, gebräuchlich. Dioscorides deutet ihn als wasserliebende Pflanze, Plinius leitet ihn mythologisch von einer durch Hercules getödteten Nymphe ab. Beide Arten werden seit Dioscorides auseinandergehalten, und seine Beschreibung ist so genau, dass ein Zweifel nicht obwalten kann. Theophrast nennt die weisse *σίδη*, die gelbe *νυμφαία* und erzählt von letzterer, dass der Samen in Böotien als Nahrungsmittel diene und das Gewächs dort den Namen *μαδώνιον* führe. Plinius hat den Abschnitt von Theophrast über *Nymphaea* und den Namen *madon* auf die weisse Art bezogen, der er auch den Namen *Heracleion* (in Anknüpfung an seine mythologische Deutung) und *rhopalon*, Keule (wegen der keulenförmigen Wurzel) beilegt. Der Name Herkuleskeule für Nymphaea wird auch von Marcellus Empiricus verbürgt, der auch die gallische Bezeichnung *Baditis* aufführt. Theophrast giebt als Heimat seiner Nymphaea Orchomenos, Marathon und Creta, Dioscorides für die weisse Seerose Elis und Böotien, für die gelbe Thessalien und insbesondere das Flussgebiet des Peneus an. Vermuthlich ist, wie bei uns, das Gebiet der beiden Seerosen auch in Griechenland nicht getrennt.

Als Arzneimittel haben im Alterthum bestimmt Theile beider Nymphäen gedient. Vorwaltend waren die Wurzeln im medicinischen Gebrauche. Man unterschied zwei Arten von Wurzeln, eine schwarze, die Dioscorides der Nymphaea alba zuschreibt, und eine weisse, die er von der gelben Seerose ableitet. Die Angabe, welche dieser Wurzeln den Vorzug verdiene, ist nicht überall gleich, doch sprechen sämmtliche Autoren des Alterthums, mit Ausnahme von Oribasios (ed. Steph. 606) für die weisse Wurzel, und es würde danach *Nymphaea lutea* mit Wahrscheinlichkeit die Species darstellen, welche Myrepsos in seinem Recept im Sinne hat. Dafür spricht übrigens der Umstand, dass im Orient noch jetzt die nach Borsdorfer Aepfeln riechenden Blüthen dieser Art

1) Ebn Beithar hat auch dem Lateinischen nachgebildet *Nimfea*, und giebt nach Amîn ed Daûla auch einen syrischen Namen, der *„Wasserkohl"* bedeutet (*khranb amlâh*). Dieser Name kommt auch bei Avicenna vor, der ihn, wie die Bezeichnung *„granum sponsi"* für Semen Nymphaeae auf Galen zurückführt. Ich vermuthe, dass in der letzten Bezeichnung ein Irrthum steckt, und dass es sich nur um einen Hinweis auf den Namen Nymphaea und die Ableitung von *νύμφη*, Braut, handelt. Diese war den Arabern bekannt. Ebn Beithar sagt ausdrücklich nach Leclerc's Uebersetzung, *Nimfea* sei ein Wort, das *„la belle mariée"* bedeute.

zur Darstellung eines aromatischen Wassers dienen, das man als Grundlage eines Kühltrankes benutzt. Als kühlendes Mittel in Fiebern kann *Nenufar* auch in dem Recepte des Myrepsos aufgefasst werden, und als solches findet sich der gekochte Saft auch bei einem anderen spätgriechischen Autor, vielleicht Zeitgenossen des Myrepsos, bei Actuarius benutzt (*„vehementioribus febris magis accomodatur, quin et dolores, quos bilis creat, capitisque dolores retundit“*, lib. V. Ed. Steph. 250a).

Beide Autoren haben aber ihre Indicationen für Nenufar nicht aus den altgriechischen und altrömischen Classikern entnommen. Die Qualität des Kalten, welche diese Verwendung involvirt, ist keinem, der des Mittels gedenkt, bekannt. Von Theophrast bis Paulus von Aegina wird die Seerosenwurzel als austrocknendes Mittel angesehen, und die Verwendung ist dementsprechend vor Allem da, wo es sich darum handelt, Katarrhe oder Blutungen zu beseitigen. Theophrast (lib. 9. c. 13) erwähnt die Application der geriebenen Wurzel als Stypticum auf blutende Wunden und eines Trankes daraus gegen Dysenterie. Plinius hat die letztgenannte Anwendung mit den Worten *„adversaturque alvinis“* übernommen und gedenkt noch besonders der Behandlung von Durchfällen mit dem Samen der *Nymphaea heraclea*. Auf diese zusammenziehende Wirkung stützt sich auch nicht bloss die milzverkleinernde Wirkung der Wurzel (Plinius, Dioscorides), sondern namentlich die von zahlreichen Autoren angeführte Wirkung auf Samen und Hoden. Plinius (lib. 26. c. 10) sagt, dass die Wurzel, 40 Tage getrunken, die Geschlechtslust benehme, dass sie wollüstige Träume verhüte und die Application auf die Genitalien auch die Samenproduction hemme. Dioscorides (*Mat. med.* l. 3. c. 138) giebt von der weissen Seerose an, dass sowohl Wurzel als Samen einige Zeit genommen Atonie der Geschlechtstheile herbeiführen und erotische Träume beseitigen. Galen betont an zwei Stellen (ed. Kühn XI. 777. XII. 86) die austrocknende Wirkung in Bezug auf Samenergüsse. Marcellus Empiricus (ed. Stephan. 396c.) erzählt sogar, dass die Wurzel, in Essig genommen, in 10 Tagen Knaben zu „Eunuchen“ mache. Neben der austrocknenden Wirkung, die nach Dioscorides und Galen auch Oribasius (ed. Steph. 20b. 504e. 606h.), Aëtius (ed. Steph. 44g) und Paulus Aegineta (ed. Steph. 634g) betonen, und die bei der weissen Wurzel so bedeutend sein soll, dass sie auch die Menstrua sistire, wird ihr auch von Galen eine ῥυπτικὴ δύναμις (*facultas abstergendi*) zugeschrieben, derentwegen sie bei Behandlung von Hautaffectionen (Alphus, Alopecie) und auch wohl als laxirendes Mittel gebraucht wurde. Für die letztgenannte Verwendung wird die schwarze Wurzel allgemein bevorzugt. Eine Wirkung als Frigidum, derentwegen die Wurzel sich als Zusatz zu Schlafmitteln eignen würde, ist aber nirgends verzeichnet, denn die bei Plinius erwähnte lindernde Wirkung auf Blasenschmerzen bei örtlicher Application ist wohl der unter adstringirenden Action der Droge zu rubriciren.

Die griechisch-römischen Anschauungen haben sich in Westeuropa recht lange gehalten. So sind die von Choulant hinter seiner Ausgabe des Macer Floridus abgedruckten Hexameter über *Alga palustris*, die sich in einigen älteren Ausgaben des Macer finden, nichts wie eine

metrische Paraphrase der Angaben des Dioscorides über *Nymphaea* [1]). In gleicher Weise schliesst sich den griechischen Anschauungen an der schaurige Hexameter des Salernitaner Lehrgedichts:

Nenufar castos reddit, hepar bene reserat alvum",

dessen Metrum und Sinn durch Streichung des Wortes hepar gewinnt. Einzelne Handschriften haben „*canos*" statt „*castos*", möglicherweise im Hinblick auf das frühzeitige Altern und das Eunuchenthum, das Marcellus Empiricus als Folge der Nymphäentherapie angiebt.

Zu der Zeit, wo das Salernitaner Lehrgedicht entstand, hatte übrigens im Orient eine andere Anschauung über die Qualitäten der Seerosen Bestand gewonnen, und die therapeutische Anwendung war bei den Arabern, welche die von griechischen Autoren beibehielten, dadurch wesentlich erweitert worden. Den arabischen Schriftstellern, die über *Nenufar* handeln, ist *Nymphaea* nicht mehr, wie den Alten und den Spätgriechen, ein ξηράντικον ἄδηκτον, d. h. ein austrocknendes Mittel ohne kaustische Beiwirkung, sondern ein kaltes und feuchtes Mittel. Aus dieser Wirkung resultirt dann naturgemäss die Verwendung in fieberhaften Krankheiten, und als Hypnoticum oder als ein die Mandragora, das Bilsenkraut, das Opiums unterstützendes Mittel, als welches es sich bei Actuarius und dem Schlafschwammrecepte von Myrepsos charakterisirt.

Zurück verfolgen lässt sich diese Wirkungsweise und therapeutische Verwendung durch ein Citat bei Serapion [2]) dem Jüngeren auf den unglücklichen, kurz nach 900 verstorbenen Leibarzt des grausamen Aglabitenfürsten Zigadet Allah III., Ishak ben Amran, und durch ein Citat bei Ebn Beithar [3]) auf Isa oder Eissa ben Massa, den Wüstenfeld und Sontheimer als berühmten Arzt aus dem 3. Jahrhundert der Hedschra und als Verfasser von Abhandlungen über den Coitus und über die Kräfte der Arzneimittel anführen. Schon Ishak ben Amran weist auf dasjenige Präparat hin, dessen man sich besonders im Mittelalter zu hypnotischen Zwecken bediente, auf das *Oleum nenufarinum*, das man im Laufe des Mittelalters ganz nach Art des Veilchenöls bei Fiebern innerlich und äusserlich als kühlendes Mittel benutzte. Unter den zahlreichen arabischen Autoren, die der schlafmachenden Action der Seeblumen gedenken, ist besonders Rhazes, der nach günstigen Erfahrungen am eigenen Körper für die Inhalation des Oleum nenufarinum wirkte; das Einathmen dieses Mittels und der Genuss für

1) Die Synonyma sind *Cacabus Veneris*, wobei *Cacabus* wohl nicht nach seiner Bedeutung im klassischen Alterthum als Kochtopf, sondern nach mittelalterlicher Bedeutung „*Bruntz- oder Harnkessel*" (vgl. Dieffenbach, *Novum glossarium* 63) zu übersetzen ist, und *Papaver palustre*. Letzteres entspricht dem im Mittelhochdeutschen vorkommenden Namen der Wasserlilie: *Wassermohn*. Auf die Aehnlichkeit der Früchte der Nymphäen mit den Mohnkapseln wird bereits von Theophrast und Dioscorides hingewiesen. Die beiden Synonyma sind unter dem Stichworte *Alga palustris* auch bei Mathaeus Sylvaticus aufgeführt und möglicherweise, wie E. Meyer (*Geschichte der Botanik*, Bd. III. S. 435) vermuthet, aus den Pseudomacerversen entlehnt.

2) Ausg. von 1525. Fol. 142.

3) Ausg. von Leclerc. Bd. II. S. 284. Nr. 2243.

Salat hatte ihn von einer langwierigen Insomnie befreit. Inwieweit dabei der Geschlechtstrieb gelitten, ist nicht gesagt; jedenfalls hat der Perser Muwaffak[1]), der ebenfalls die schlafmachende Action des Oeles nicht nur bei Einträufelung in die Nase, sondern auch bei Einreibung in die Fusssohlen rühmt, die Bemerkung, dass Nenufar schon durch den Geruch (also gerade wie der Campher!) die Samenabsonderung beschränke. Bei Avicenna, der das Mittel besonders gegen Kopfweh (*soda cholerica*) empfiehlt, ist besonders bemerkenswerth die Stelle über die Einwirkung von Nenufar auf das Herz, die wiederum die Zusammengehörigkeit von Campher und Nenufar illustrirt. Ich übersetze den in der Schrift über die Kräfte des Herzens befindlichen Abschnitt gekürzt aus der Uebersetzung des Arnoldus Villanovanus: „*Nenufar* nähert sich in seinen Eigenschaften dem Campher; nur ist dieser feuchter. Und diese Feuchtigkeit wegen ihrer Stärke und wegen der sie begleitenden Kälte ruft in dem Geiste, der im Gehirn ist, Trägheit und Erschlaffung hervor; — — der Geist aber, der im Herzen ist, scheint davon nicht denselben Schaden zu erleiden, wie der Geist im Gehirn, sondern sogar Nutzen, denn infolge seiner aromatischen Eigenschaft stärkt das Mittel diesen Geist. Safran und Zimmt mässigen aber den Uebelstand der Frigidität und Humidität.[2])

Die arabische Anschauung über die hypnotische und antifebrile Wirkung der Seerose wurde in Westeuropa im späten Mittelalter herrschend, ohne die griechisch-römische zu verdrängen, und so haben wir denn z. B. in den *Areolae* von Johann v. St. Amand[3]) nicht weniger als 7 Indicationen für Nenufar, zu denen Heinrich von Mondeville noch einige speciell chirurgische hinzufügt. Mondeville empfiehlt *Nenufar* (das damit bereitete Oel) gegen Brandblasen und besonders gegen „*Erisipila corrosiva ulcerata*“, *quae saepius fit in virga et aliquando alibi*“, die das Haus mit dem schrecklichsten Foetor erfüllt und in Frankreich als *malum beatae Mariae,* in Burgund als malum beati Laurentii, in der Normandie als *malum beati Antonii* (bekanntlich gebräuchliche Bezeichnungen für den Ergotismus gangraenosus des Mittelalters) bezeichnet werden, ferner bei scorbutischen Zuständen des Zahnfleisches, bei Abscessen im Ohr und als Zusatz zu Haarfärbemitteln. Bei Mundaffectionen bedient er sich der *Aqua nenufaris,* eines auch innerlich in der Absicht, den Geschlechtstrieb zu hemmen, und zu anderen Zwecken verwendeten destillirten Wassers, das namentlich im 16. Jahrhundert eine nicht unbedeutende Rolle spielt.[5]) Innerlich gebraucht wurden im Mittelalter vorwaltend in Westeuropa die beiden Sirupe *Syrupus nenufaricus simplex* und *complexus,* von denen der letztere, gegen hitzige Leberkrankheiten empfohlen, zuerst von Franciscus Pedemontanus[6]) in

1) *Kobert's Hist. Studien.* III. S. 279.

2) Ausg. von 1608. II. p. 342.

3) Ausg. von Pagel (Berlin 1893). S. 21, 56, 63, 68, 75. 80, 83.

4) Ausg. von Pagel. S. 285, 405, 407, 422, 428, 487.

5) Vgl. Jeronymus Brunschwig *News Destillirbuch* 1525. Fol. 105.

6) Ueber Francesco von Piedimonte, Professor der Neapolitaner Universität unter Carl II. und Robert von Anjou, vgl. De Renzi, *Collect. Salern.* I. 354. II. 784.

seinem um 1310 verfassten Supplemente zu den Schriften von Mesuë dem Aelteren angegeben ist und durch die Augsburger Pharmakopoe sich lange genug gehalten hat, obschon bereits Brassavolus ihn kräftig tadelte.

Es liegt nicht in meinem Plane, die Geschichte der Nymphaea als Arzneimittel bis in alle Details und bis über das Mittelalter hinaus zu verfolgen; doch darf ich nicht unerwähnt lassen, dass auch die deutsche mittelalterliche Litteratur die Nymphaea als schlafmachendes Mittel hat. So findet sich bei Konrad von Megenberg[1]) in dem Abschnitte von der *sêwurz*[2]): „*Die* Wurzel *„pringt slâf und benimpt den hauptsmerzen, der von kalter sach kîemt, aber si krenkt der unkäusch gir, wenn man si nimpt in einem syrop von mâgen* (Mohn) *gemacht.*"

Zu erörtern bleibt nur noch die Frage, wie die Araber und nach ihnen die Aerzte der christlichen Culturstaaten dazu gekommen sind, die *Nymphaea* als ein schlafmachendes Frigidum entgegen der griechisch-römischen Auffassung zu benutzen. Die Schriftsteller des 16. Jahrhunderts haben dies dadurch zu erklären gesucht, dass die Araber die Wirkung der eigentlichen *Nenufar*, d. h. der *Nymphäenblume*, die Griechen die der Wurzel im Sinne hätten. So urtheilt namentlich Antonius Musa Brassavolus. Dass die Blume vorzugsweise von kalter Qualität sei, hatte schon früher Albertus Magnus hervorgehoben. Bei den Arabern findet sich aber eine Trennung der verschiedenen Pflanzentheile nach den Qualitäten nicht, und selbst bei Albertus Magnus wird auch der Wurzel die schlafbringende Action beigelegt („*affert somnum et aufert dolores capitis frigidos*"). Möglich ist es übrigens, dass die Araber die schlafbringende Wirkung nicht von *Nymphaea alba* und *lutea*, sondern entweder von anderen Nymphaeaarten, oder auch von Drogen, die irrig als von Nymphäen abstammend angesehen wurden, herleiteten. Dafür spricht, dass verschiedene Autoren von anders gefärbtem Nenufar reden und die wirksamste Seelilie nicht als weiss oder gelb bezeichnen. Muwaffak nennt diese nach Achundows Uebersetzung „veilchenfarben", Platearius schreibt ihr im Circa instans eine purpurne Blume zu. In

1) Ed. Pfeiffer. S. 410.

2) *Seewurz* ist eine der deutschen Bezeichnungen der gelben und weissen Nymphaea, neben der noch mehrere andere Composita von See (*Seeblatt*, *Seeblume, Seekronich, Seekraut*), besonders aber *Seekanne* oder nd. *Seekenken* (wegen der Becherform der Blume von Nuphar luteum) vorkommen. Wie diese weist auch eine Anzahl anderer Namen, wie *Wazerwurz, Wasserliljen, Wassermahen* (mohr) auf das Vorkommen im Wasser hin. Eine andere Gruppe von Namen: *Harwurz, Harstraug* ist nach Hieronymus Brunschwig missbräuchlich auf die beiden Nymphäen angewendet. *Wassergrensink* ist wohl von den gelbblumigen *Potentillen* auf *Nuphar luteum* übertragen; *Herculiswurtz* wohl von einem mittelalterlichen Philologen von der oben erwähnten Plinianischen Erzählung entlehnt. Dem Namen *Mummeln* oder *Mümmelken* bin ich in medicinischen Schriften nicht begegnet. Erwähnt sei, dass in mhd. und mnd. lateinischen Glossarien des Mittelalters die Bezeichnungen *Nymphaea* und *Nenufar* in verschiedenartiger Weise verdreht sind. So *Nymphaea* und *Nymphia, Nimdiphaea, nympha*, und *Ninufar* in *Ninufer, neufar, nemifar, alnenufar, neufar*, selbst in *mufra.*

dem bekannten mittelalterlichen Arzneimittelverzeichniss *Alfita* findet sich der interessante Satz: *„Nenufar, flos ungulae caballinaere aquaticae; inde fit oleum nenufarinum, et in calidis regionibus invenitur flos ille tam in albo, quam in violaceo et quam in citrino, sed apud nos tantum in albo et in citrino colore.“* Es ist nun nicht bekannt, dass eine der exotischen Nymphäen, die man im Alterthume oder im Mittelalter kannte (Dioskorides hat schon die beiden in Aegypten als Speise dienenden Arten *Nymphaea lotus* N. und *N. Nelumbo* L. gekannt und unter dem Namen *ägyptische Bohne* beschrieben) irgend eine narkotische Eigenschaft haben. Aber wie man in *Nuphar luteum* einen Grensink (*Potentilla*) oder einen Wassermohn sah, konnte man auch sehr leicht den Namen Nufar auf andere Wasserpflanzen übertragen. Nach Brassavolus wurde *Bardana* auch *Nenufar terrestre* genannt. Fischer-Benzon macht darauf aufmerksam, dass im Corpus glossariorum Latinorum eine Nymphaea mit purpurnen Blumen vorkomme, die er auf den (allerdings auch nicht giftigen) *Wasserknöterich, Polygonum amphibium* L. bezieht. Es liegt daher die Vermuthung nicht fern, dass die Droge des Handels, die man im Orient benutzte, überhaupt keine Nymphaea war. Dass man aus Indien Seewurzeln bezog, beweist eine Stelle bei Avicenna, der von einer indischen Nenufarwurzel redet. Und gerade von dieser indischen Nymphaea sagt er, dass sie nach Art von Mandragora wirke. Ob solche indische Nymphaea auch nach Westeuropa gedrungen, weiss ich nicht zu sagen. Jedenfalls aber hat Albertus Magnus den Satz Avicennas über die Mandragorawirkung der Nenufar sich angeeignet, denn es heisst bei ihm: *„Radix autem Indici Nenufaris in multis habet operationes Mandragorae.“*

Jedenfalls beweisen unsere Zusammenstellungen, dass die Aufnahme des Nenufar in das Schlafschwammrecept des Nicolaus Myrepsus nichts Auffallendes hat. Auch in andern äusserlichen Formen zur Hervorrufung des Schlafes lässt es sich als Ingrediens nachweisen. Ich gebe hier als Beleg dafür eine Stelle aus einem chirurgischen Werke des 15. Jahrhunderts, das sich in der Collection von 1499 findet, aus der Chirurgie von Bertapaglia, wo f. 246a folgendes Recept steht:

„Florum et foliorum papaveris albi, florum nenufaris, foliorum violarum āā manipulum 1. Farinae hordei ℥i. Abluatur caput et pedes et manus quando oportet revocare somnum.“ Also ein hypnotisches Waschpulver, das allerdings gewiss nicht zur chirurgischen Anästhesie führte.

Im Gegensatze hierzu zeigt ein zur Betäubung von Tobsüchtigen und Deliranten empfohlener Schlafschwamm des 14. Jahrhunderts ausserordentlich nahe Verwandschaft mit dem Schlafschwamm des Nicolaus Salernitanus. Er findet sich in der unter dem Namen *„Thesaurus pauperum“* bekannten Receptsammlung, die man im Mittelalter allgemein dem Pabst Johann XXI[1]) zuschrieb, und welche man an verschiedenen Universitäten, namentlich

1) Vgl. über Pabst Johann XXI. und seine Werke: Petella, *Les connaissances oculistiques d'un médecin philosophe devenu pape.* Janus II, p. 405 ff.; Stapper, *Pabst Johannes XXI.* Münster 1898; Berger, *Die Ophthalmologie des Petrus Hispanus.* München 1899.

auch an der deutschen Hochschule Köln, dem medicinischen Unterricht zu Grunde legte. Der angebliche Autor, der einzige aus dem Stande der Aerzte hervorgegangene, den gelehrten Studien holde, den Mönchen abholde Pabst, der vor seiner Erhebung auf den Stuhl Petri unter dem Namen Petrus Hispanus philosophische und medicinische Tractate schrieb, ist indess nicht in Wirklichkeit der Autor, da dieser ein modificirtes Augenwasser des Petrus Hispanus mit dem Zusatze: „Ego post Petrum Hispanum" und ausserdem einen Schriftsteller citirt, der erst um 1320 in Montpellier docirte, wogegen Johann XXI. schon im Mai 1277 nach einer nicht ganz $^3/_4$ Jahre dauernden Regierung durch den Einsturz einer Wand im Palaste zu Viterbo zu Grunde gegangen war. Ebenso ist es eine Legende, dass die älteste aller Armenpharmakopöen auf Befehl Johanns XXI. von seinem Leibarzte Julianus und 50 angesehenen Aerzten verfasst sei. Es ist vielmehr eine unter dem Firmenschilde des als Freund der Armen bekannten gelehrten und freisinnigen Pabstes in Umlauf gesetzte Compilation von Recepten aus den Schriften griechischer, arabischer und westeuropäischer Aerzte.

Das Schlafschwammrecept lautet:

Si vis aliquem curialiter[1] *soporare rec. opii, jusquiami, succi plantaginis, papaveris, foliorum mandragorae, hederae arboris*[2], *seminum hederae, mororum celticorum succi sicutae (sic!) et lactucae. Tere omnia in mortario et impone in spongiam ut bibatur.*[3] *Tum pone ad solem ut siccetur. Siccam appone naribus et dormiet. Et infunde aliam spongiam in aceto et naribus appone et excitabitur.*"

Die Vorschrift, welche sämmtliche Bestandtheile des Salernitaner Schlafschwammes und ausserdem Plantago[4] enthält, beweist wiederum, dass mora in dem Recepte nicht die Beeren von *Solanum nigrum* bedeuten kann. Die Brombeeren sind hier ersetzt durch die Früchte des Maulbeerbaumes, denn mora celtica ist der zweifellos durch den Abschreiber oder durch den Drucker der Lyoner Serapiouausgabe von 1525 corrumpirte Namen *mora Celsi* oder *celsa*, womit im Alterthume sowohl als im Mittelalter die Früchte von *Morus nigra* im Gegensatze zu den Brombeeren, den *mora bati*, oder wie sie bei Albertus Magnus[5] heissen, den *mora ruborum* gemeint werden.[6]

V. Hyoscyamus als örtlich schmerzlinderndes Mittel.

In meiner früheren Abhandlung über die Schlafschwämme habe ich S. 584 erwähnt, dass nach Foy im Anfange des 16. Jahrhunderts der spätere Leibarzt Heinrichs VIII. von England, Dr. Andrew

1) Höfisch, hübsch.

2) soll „*arboreae*" heissen, vgl. diese Zeitschr. Bd. XLII. S. 530.

3) damit es aufgesogen wird.

4) Vgl. meine Bemerkungen in dieser Zeitschr. Bd. XLII. S. 592.

5) *De vegetabilibus* ed. E. Mayer und Jessen, p. 412.

6) Vgl. diese Zeitschr. Bd. XLII. S. 528; Fischer-Benzon, *Altdeutsche Gartenflora*. S. 156.

Bonde, von seinen Reisen im südlichen Frankreich die Anwendung der beim Verbrennen von Bilsensamen auf Kohlenfeuer sich entwickelnden Dämpfe zum Vertreiben von Zahnschmerzen nach England gebracht habe. Ich wies nach, dass diese Behandlungsweise, die noch jetzt in einzelnen deutschen Gegenden Volksmittel ist, in verschiedenen mittelalterlichen deutschen Arzneibüchern sich findet und dass diese ihre Kenntnisse denen der Salernitaner Schule verdanken. Aber auch in England ist das Verfahren mehrere Jahrhunderte vor dem genannten frauenreichen Könige und seinem weitgereisten Leibarzte bekannt gewesen, wie das folgende Recept des oben erwähnten, von Fritz Heinrich herausgegebenen Arzneibuchs auf S. 70 beweist:

„Take hennabane seed, leek seed, poudre of encense ana, and ley hem on a glowynge tylsten, and make a pipe of latin, that the nether ende be wyde, that hit may ouerclose the seedys and the poudre, and holde the mouth ouer the ouere ende of the pipe, that the eyr may in to the sore toth, and that wol sley the worms, and do away the ache.“ Zu deutsch: „Nimm Bilsensamen, Lauchsamen, Weihrauchpulver gleiche Theile, und lege sie auf einen glühenden Ziegelstein, und mache eine Röhre von Messing, deren unteres Ende weit sein muss, so dass es die Samen und das Pulver überragt und halte den Mund über das obere Ende der Röhre, so dass die Luft in den kranken Zahn kommen kann, und dies wird die Würmer umbringen und den Schmerz vertreiben.“

Von den in meiner früheren Abhandlung mitgetheilten Vorschriften aus mitteldeutschen Arzneibüchern und Schriften salernitanischer Aerzte unterscheidet sich die englische dadurch, dass in jenen entweder Bilsensamen allein oder mit Knoblauchsamen zusammen auf glühende Kohlen geworfen wurden, während in dem englischen Recepte noch eine dritte Substanz, Weihrauch hinzutritt. Man darf diesen Zusatz des schon im Alterthum gebräuchlichsten Räucherungsmittels aber nicht als in England entstanden ansehen; denn diese Mischung kommt auch schon in einem Salernitaner Recepte vor, das von Mag. Petronius herrührt, und in De Renzi's *Collectio Salernitana* Bd. II. pag. 178 steht: *„Quandoquidem patiuntur vermes* (sic), *quod cognoscis ex foramine dentium et pruritu. Cura. Semen jusquiami et porri igni cum aliquantulo cerae et thuris impone, et per calamum fumum usque ad dentes recipiant.“* Auch noch andere Substanzen kamen in solche Recepte zum Räuchern von Zähnen, z. B. *Senf* bei Magister Bartholomaeus (De Renzi, *Collectio Salern.* II, 179): *„Fiat etiam subfumigatio ex semine jusquiami, sinapis, et porri et per embotum super locum dolentem recipiatur.“*

In der englischen Verordnung finden sich auch die Zahnwürmer wieder, wie in den deutschen und den meisten Salernitaner Recepten. In Salerno war das Verfahren aber auch bei Zahnschmerzen aus anderen Ursachen gebräuchlich. So empfiehlt es Ruggiero (Rogerius) bei Zahnschmerzen aller Art als den Schmerz wunderbar lindernd, auflösend und vertreibend: *„Ad idem accipe semen casillaginis (cassilago* = hyoscyamus) *et porri aequaliter, et impone supra carbones ardentes; super*

ipsos autem carbones ponas embotum (Trichter) *et per cannam emboti, fumum, qui inde progreditur, patiens supra dentem patientem recipiat. Hic enim fumus revera dolorem mirabiliter mitigat, dissolvit et educit.*" In einer andern Ausgabe heisst es statt „*revera dolorem*": „*rheuma quod dolorem facit.*" Wie verbreitet das Räuchern bei den Salernitanern war, beweist die Aufnahme in das Salernitaner Lehrgedicht, in dem die Verse:

„*Dentes sic sana; porrorum collige grana*
Nec careas thure, cum hyoscyamo simul ure;
Hinc ex amboto fumum cape dente remotum."

Diese Verse sind ohne Zweifel die Grundlage der Medication des mittelenglischen Arzneibuches. Dass aber das Verfahren selbst keine Salernitaner Erfindung ist, kann a priori nicht zweifelhaft sein. Wir finden es in der That schon bei verschiedenen arabischen Schriftstellern. So zweimal bei Avicenna; das eine Mal im Capitel über *Porrum (Can.* lib. II. c. 547), wo es nach der Uebersetzung des Gerardus Cremonensis heisst: „*Et fumigatur ex semine ejus cum alchitran* (das Wort wird bei Freitag als „thus" angegeben) *dens in quo est interficit vermem et ejicit illum.*" In einer zweiten Stelle *(Canon.* lib. III. 7. Tract. I.) ist das Verfahren etwas complicirter; hier werden Pillen aus *Sem. Hyoscyami albi und Semina Porri āā 3 und Sem. Cepae mit Adeps caprinum* bereitet und eine Pille zum Räuchern verwendet „*cum coopertura capitis et cum trajectorio*", wie es in der lateinischen Uebersetzung heisst. Schon zwei Jahrhunderte vor Avicenna hat übrigens der ältere Serapion (Janus Damascenus) die Zahnwürmer und ihre Ausräucherung: „*Si autem in loco corrosionis sunt vermes, tunc accipe semen porri et iusquiami et aggrege illud cum cera et pone super ignem et praecipe infirmo ut aperiat os suum super fumum illius.*" Selbstverständlich fehlt das Verfahren auch bei dem jüngeren Mesuë nicht. In dem Capitel über die Krankheiten des Mundes (Ausg. von 1531. Dd. 111b) heisst es bei ihm: „*Res autem quibus dentes suffumigantur et tollitur eorum dolor sunt semen porri cum alchitran posteaque recipitur ex eis fumus per trajectorium super dentem dolorosum; sedat enim dolorem et occidit vermes. Et similiter ex semine cepae cum alchitran et similiter ex semine iusquiami et semine porri et alchitran partibus aequalibus factis ex eis formis sicut avellana et suffumigatione facta ex una ex eis per trajectorium.*" Hier sind also alle die Mittel vereinigt, wie in dem englischen Receptbuche, dessen Autor bei der grossen Verbreitung des Mesuë im Mittelalter bei Aerzten und Apothekern recht wohl aus diesem geschöpft haben kann.

Aber auch die Araber sind, wenn vielleicht auch die Erfinder der Zahnwürmer, doch nicht die der in Rede stehenden Räucherungen und schon zu einer Zeit, wo man in Salerno die arabische Literatur noch nicht kannte, konnten jene dort bekannt geworden sein. Allerdings lassen sie sich nicht bei Galen und Dioskorides, auch nicht in den *Euporista*, nachweisen, wo einer Verbindung von Hyoscyamus und Thus gedacht wird, aber nur zu örtlicher Application in Substanz. Dagegen kennt sie Paulus von Aegina (2. Hälfte des 7. Jahrhunderts n. Chr.), der im 3. Buche gegen Entzündung der Zähne die Zuleitung des Rauches

von Bilsensamen mittelst eines Trichters empfiehlt. Dass aber Räucherungen gegen Zahnschmerzen viel frühzeitiger angewandt wurden, das erhellt aus der Angabe Galens (*Comp. med. sec. locor*, lib. 5 *ed* Kühn XII. 864), dass Apollonius (der sog. Bücherwurm, *Biblas*, etwas 200 v. Chr.) im vierten Capitel seiner Euporista *ὑποθυμίαματα πρὸς τοὺς πόνους τῶν ὀδόντων* beschrieben habe. Leider hat Galen in diesem Buche nur die Einträufelungen in die Nase, welche der genannte Herophileer bei Zahnweh empfiehlt, mitgetheilt, und wir wissen daher nicht, ob Hyscyamus und Porrum dabei eine Rolle spielten. Jedenfalls aber ist die Notiz, da es sich um einen Herophileer handelt, geeignet, auf Aegypten als den Urquell der Schmerzstillung im Zahnschmerz durch Räucherungen hinzuweisen.

Dass unter Lauch im mittelenglischen Receptbuche nicht der zwiebeltragende Knoblauch, *Allium sativum L.*, sondern das Samen producirende *Allium Porrum L.*, das *πράσον* der Griechen und *porrum* der Lateiner, unser Porre, zu verstehen ist, kann kaum einem Zweifel unterliegen. Das mittelenglische Arzneibuch hat für Knoblauch (p. 142) die Bezeichnung „gorleke", dem heutigen garlic entsprechend. Die cepa bei Avicenna ist ohne Zweifel *Allium Cepa L.*, unsere gewöhnliche Zwiebel. Albertus Magnus unterscheidet *Allium*, den Knoblauch, wobei er die Brutknospen („*dentes*") deutlich beschreibt, *Cepa* und *Porrum*, hat ausserdem nach Vorgang von Avicenna eine *Cepa silvestris* und ein *Porrum silvestre*, mit dem bei mangelnder Beschreibung nichts anzufangen ist. *Porrum silvestre* soll sich mehr für Medicinen als für die Küche eignen. Vgl. über die Zwiebelgewächse des Mittelalters von Fischer-Benzon, Altdeutsche Gartenflora S. 137.

VII. Schlussbemerkungen.

Die in dieser und meiner früheren Abhandlung gesammelten Mittheilungen aus mittelalterlichen ärztlichen und chirurgischen Schriften zeigen, dass in dieser Zeit die Anwendung von Mitteln, die man als kalt im vierten Grade betrachtete und die zum grossen Theile den jetzt als Narcotica zusammengefassten Mitteln entsprechen, in sehr verschiedenen Formen zum Zwecke allgemeiner Anästhesie üblich war.

Als die älteste Form muss der bei Dioscorides und Plinius bereitete Mandragorawein angesehen werden, der, wie ich in meiner ersten Abhandlung zeigte, sich nicht nur in den arabischen Werken des Orients und Occidents wiederfindet, sondern auch in die Schriften christlicher Autoren des Abendlandes (Isidorus, Mathaeus Sylvaticus, Konrad von Megenberg, Brassavolus) u. A. überging. Dass ihn die arabischen Chirurgen wirklich benutzt haben, ist zwar nicht aus ihren Werken ersichtlich; doch zeigt die von mir mitgetheilte Notiz aus der Augenheilkunde des Jesu Haly, dass in der That von arabischen Aerzten anästhesirende Mittel benutzt wurden, und der Umstand, dass in den Schlaftrochisken des Pseudo-

mesuë Wurzelrinde der Mandragora vorhanden ist, unterstützt die Ansicht, dass auch der von Dioscorides übernommene Mandragorawein bei ihnen nicht ein blosses Prunkstück auf dem Papiere geblieben ist. Aus dem Mandragorawein hervorgegangen sind die narkotisirenden Weine in Ländern, in denen Mandragora nicht wächst. Derartige Schlaftränke waren namentlich in England verbreitet. Zu dem in der ersten Abhandlung besprochenen *Potus oblivionis oder Lethargion* des 12. Jahrhunderts (*Dtsch. Ztschr. f. Chir.* Bd. XLII S. 576) kommt der aus Mohnsaft, Lattich und Bilsenkraut bereitete Schlaftrank des Gilbertus Anglicus und der als *Potio quae dicitur Dwale* aus diesen und einigen anderen Ingredienzen bereitete Schlaftrank des mittelenglischen Arzneibuches. Mit dem Dwale-Tranke dem Namen nach identisch ist der *Doltrank* des Hieronymus von Braunschweig, der ebenfalls keine Mandragora enthält, aber sich durch die bei der Darstellung benutzte Belladonnawurzel und den reichlichen Zusatz von Gewürzen wesentlich in der Zusammensetzung unterscheidet.

Dass im Mittelalter narkotische Mittel nicht bloss als weiniger Auszug, sondern auch in anderer Form vor Operationen zum Zwecke allgemeiner Anästhesie intern in Anwendung gebracht wurden, beweisen die oben erwähnten Schlaftrochisken des Pseudomesuë, die, obschon schlechthin als Opium bezeichnet, doch ein Gemenge verschiedener Narcotica sind, und die Angabe von Guy de Chauliac, dass von mehreren Chirurgen auch Opium zur Betäubung der zu Operirenden diene.

Von der Salernitaner Schule aus, unabhängig von Griechen und Arabern, entwickelte sich die Form der zu Inhalation benutzten Schlafschwämme, die den hauptsächlichsten Gegenstand meiner ersten Abhandlung bilden und zu welchen noch ein weiterer, der Schlafschwamm des Taurellus, aus relativ später Zeit in der vorliegenden, hinzutritt. Die Schlafschwämme zur Anästhesie gingen, wie ich nachwies, aus den zur Erzeugung von Schlaf bei Insomnie schon früher benutzten Umschlägen auf Gesicht und Stirn, die zuerst auf Tüchern, später mittelst Schwämmen geschah, hervor. Dass Schlafschwämme zu dem letzteren Zwecke nicht allein in die deutschen Arzneibücher übergingen, wie ich früher aus dem Gothaer Arzneibuche nachwies, sondern auch im oströmischen Reiche Verbreitung fanden, zeigt das Schlafschwammrecept des Nicolaus Myrepsos. Eine auf die ältere Weise der Application zurückgehende Form, ein Schlaftuch, bildet das Betäubungsmittel des Michael Scotus. Vereinzelt steht die Einreibung des Kopfes mit dem als Mandragoraöl bezeichneten zu-

sammengesetzten Oleum coctum nach Guglielmo Varignano (*Dtsch. Ztschr. f. Chir.* Bd. XLII. S. 562) da.

Niemand wird bestreiten können, dass das von mir beigebrachte Material den Satz rechtfertigt, dass die Anästhesie zu chirurgischen Zwecken weit verbreiteter war, als man gewöhnlich annimmt. Das Material ist so reichhaltig, dass sich die Frage aufdrängt, wie es kommt, dass nicht überhaupt die allgemeine Anästhesie ein allgemein übliches Verfahren geworden ist. Zur Beantwortung dieser Frage fehlt es nicht an Angaben in mittelalterlichen ärztlichen Schriften selbst, und wo diese nicht ausreichen, können wir sie durch die gegenwärtigen pharmakodynamischen Kenntnisse über die benutzten Stoffe suppliren.

Es ist für uns nicht zweifelhaft, dass, wie es gegenwärtig unglückliche Zufälle in der Narkose giebt, dies auch im Mittelalter der Fall war. Wenn, wie ich in meiner ersten Abhandlung betonte, Guy de Chauliac vor der Anwendung des Opiums als Betäubungsmittel warnte, so konnten ihn dazu recht wohl unangenehme Erfahrungen, die entweder er selbst oder andere Chirurgen gehabt hatten, veranlassen. Solche konnten zweifelsohne gar nicht ausbleiben, da die Dosirung des Opiums im Mittelalter eine geradezu gefährliche war, vorausgesetzt, dass der Morphingehalt des Opiums den Anforderungen entsprach, welche wir jetzt an ein arzneitüchtiges Opium stellen. Aber selbst bei einem weit schwächeren Morphingehalte des mittelalterlichen Opiums bleibt seine Dosirung mit grosser Gefahr verbunden. Ich will zum Beweise dafür die unmittelbar auf den Schlafschwamm bei Nicolaus Myrepsos (ed. Stephanus. f. 813a) folgende Stelle über die Opiumdosirung nach der Fuchs'schen Uebersetzung reproduciren:

„Somniferum mirabile admodum et probatum. Opii scrupulum semis aut quartam partem pro viribus. Tritum bene subigito cum saccharo aut drosato[1] *violarum et praebe bibendum cum aqua. Est enim mirabile admodum.“*

Dass die Chirurgen kleinere Dosen verwendet haben, ist selbstverständlich nicht anzunehmen. Dass sie aber über das Maass des Myrepsos weit hinausgingen, zeigt die Chirurgie des Mesuë, der sogar 2 Drachmen Opium als eine das Gefühl aufhebende

1) *Δροσάτον* heisst bei Myrepsos die den Arabern entlehnte, von Actuarius als *σεράπιον* bezeichnete Form der Sirupe. Diese bilden bei Myrepsos einen Abschnitt von 120 Artikeln, die aber sämmtlich zusammengesetzte Sirupe betreffen. Drosaton violatum ist als einfacher Sirup nicht darunter.

Gabe anzeigt, sodass Schmerzen nicht empfunden werden. Die Stelle im 2. Buche S. 63 lautet:

„Inducit somnum et congelando virtutes interficit; pensum drachmarum duarum sumptum stupefacit sensum, ne possit sentire dolorem.“

Dass unter Opium hier nicht die oben erwähnte Mischung zu Schlaftrochisken verstanden ist, geht aus der oben erwähnten Dosirung dieser, die das Achtfache beträgt, hervor.

Wie es mit der Dosirung der sonst in Betracht kommenden Frigida zweiten Grades im Mittelalter aussah, ist nicht mit völliger Sicherheit zu bestimmen. Solche Dosirungen, wie die des Dwale-Trankes, dass der Patient so lange trinken soll, bis er einschläft, sind offenbar recht gewagt, da die Einzelquanta und die Intervalle des Einnehmens nicht feststehen. Dass hierbei auch Unannehmlichkeiten vorkamen und dass es mit dem Aufwecken mit den gegebenen Vorschriften dazu nach einigen Stunden mitunter haperte, war bestimmt nicht ausgeschlossen. So mochte denn wohl eine gewisse Furcht auch vor deren Anwendung bestehen, eine Furcht, die ausserdem nach der alten von Galen überkommenen Tradition auf die externe Anwendung, bei der Anwendung der Schlafschwämme oder selbst der Umschläge und Illitionen übertragen wurde. Unter dieser Furcht, welche in den späteren Zeiten der Salernitaner Schule in dem Compendium des Salernus[1]) dem Bilsenkraute, dem Papaver nigrum und der Cicuta die Stellung unter den *Mortifera* verschaffen, konnte auch die mit solchen herbeigeführte locale Anästhesie unmöglich bedeutende Ausdehnung gewinnen.

Die Furcht vor narkotischen Medicamenten findet einen besonders prägnanten Ausdruck in den Abschnitten über *Repercussiva* bei dem neuerdings durch Pagel bekannt gewordenen Pariser Chirurgen Heinrich von Mondeville. Die S. 524 befindliche interessante Stelle lasse ich in Uebersetzung folgen:

„Da einzelnen *Repercussiva*[2]) manchmal Opium und sonstige

1) *„Mortifera dicuntur quae pro sua vehementia mortem inferunt.“* Salern. c. 102 (*Collect. Salern.* V, p. 227).

2) *Repercussiva* sind nach der von Mondeville adoptirten Definition Avicenna's Heilmittel, die, vermöge ihrer kalten Natur das Glied, auf welches sie applicirt werden, abkühlen und verdichten und seine attractive Wärme abstumpfen, seine Poren zusammenziehen und verkleinern, und die zu dem Gliede laufenden Säfte eindicken, so dass sie nicht aufgenommen werden und ebenso das Glied, so dass es sie nicht aufnimmt (*„quod est medicina repercussiva contraria attractione — et est medicina, quae frigiditate sua infrigidat et inspissat membrum cui applicatur, et ejus calorem attractivum hebetat, et ejus poros constringit et con-*

narkotische und betäubende (obstupefactica) Mittel zugesetzt werden, so ist zu beachten, dass diese sämmtlich ohne Stypticität[1]) kühlen, mögen sie innerlich oder äusserlich angewendet werden. Und wenn man sie in geringen Mengen und durch einige andere Mittel abgeschwächt (*repressa*) innerlich giebt, so beruhigen sie hinreichend und narkotisiren, indem sie die Besinnung rauben, wenn man aber viel und ohne Abschwächung reicht, so tödten sie. Auf die nämliche Weise wirken sie auch an einem Gliede, wenn sie äusserlich applicirt werden; wenig betäubt sein Gefühl, viel aber zerstört seine Natur (*complexio*) auf ewig und so stillen sie den Schmerz, wie man sagt, weil der Schmerz eines todten Menschen gestillt ist, da er ihn selbst nicht fühlt. Dies sind Opium, Mandragora, Solatrum mortale[2]), alle Arten Bilsenkraut mit Ausnahme des weissen, alle Arten Mohn, ausgenommen der weisse. Medicinen dieser Art sind alle getrocknet (siccatae) zuträglicher (salviores) und unter den getrockneten selbst sind die heilsamsten die Rinde der Mandragorawurzel und die Samen der weissen Bilsen und des weissen Mohns (nicht der schwarzen Arten!). Man hüte sich aber vor den starken Narcotica und gebe sie nur in geringer Menge und abgeschwächt und bei Lebensgefahr (*in articulo mortis*)."

Es leuchtet leicht ein, dass bei der Besorgniss, dass selbst durch die örtliche Application narkotische Kräuter den Tod des Theils, an

---

gelat et inspissat humores currentes ad membrum, ne in ipso recipiantur, et membrum, ne ipsos recipiat"). Der Ausdruck entspricht der bei Galen mehrfach vorkommenden Bezeichnung ἀποκρουστικόν, lat. *repellens*. Vgl. über diese Abtheilung der Medicamente Galen, ed. Kühn. XI, 63. 759. 786. XIII. 412.

1) Im Texte steht *sive styptice*, was gar keinen Sinn giebt, wie aus S. 521 erhellt, wo Mondeville ein Verzeichniss der Stoffe, die kühlend, aber nicht styptisch wirken giebt, und wo Mandragora und die übrigen Somnifera als Stoffe, die zwar repercussorisch, aber nicht styptisch sind, charakterisirt werden. Das entspricht auch der Angabe der Araber, und namentlich Serapions des Jüngeren, den Mondeville in dem fraglichen Capitel anzieht. Hier heisst es im Abschnitte *de medicina narcotizante i. e. auferente sensum: Sunt medicinae quae infrigidant sine stypticitate, et ad hoc deveniunt mandragora et cicuta et papaver* (*Ed.* 1525. F. 118 Ab).

2) Mondeville unterscheidet in seinem Antidotarius (Pagel's Ausg. der Chirurgie, S. 557) fünf Arten von Solanum. Ueber die vierte Art sagt er: *S. nigrum, quod dicitur mortale, habens rubeos flores, grana nigra et vocatur gallia marmouse* (oder *marnedouse* nach dem Berl. Codex). Die Beschreibung passt auf die in Nord- und Südfrankreich nicht seltene Belladonna, auf welche *Solanum mortale* von Hieronymus v. Brunschwigk u. A. bezogen wird. Ueber das Wort „*marmouse*" habe ich bisher nichts in Erfahrung bringen können.

welchem die Mittel angewendet wurden, herbeigeführt werden könne, auch die locale Anästhesie durch solche, die, wie früher von mir aus der Schrift des Salernus nachgewiesen wurde, in der Salernitaner Schule versucht wurde, auf die Dauer sich nicht halten konnte. Dass wirklich üble Erfahrungen dem Pariser Chirurgen sein Verdammungsurtheil in die Feder dictiren, geht aus seiner Schrift nicht hervor. Nach dem, was wir über die Resorption der giftigen Alkaloide und in specie des bei den mittelalterlichen Verordnungen stets in Betracht kommenden Atropins wissen, sollte man eher glauben, dass das Ausbleiben der gewünschten Wirkung von dem Verfahren abstrahiren liess als eine mortificirende Wirkung auf die Applicationsstelle.

Ich will nicht behaupten, dass gerade Heinrich von Mondeville ein Hemmschuh des Gebrauches der narkotischen Pflanzenmittel im Mittelalter gewesen ist. Seine Ansichten über den Gebrauch der Mittel entsprechen vielmehr den im späteren Mittelalter allgemein gültigen Anschauungen, insofern sie nur das recapituliren, was die höchste Autorität der mittelalterlichen Aerzte, Galenos, über Anodyna vorgetragen hat. Dass man diese Mittel nur „*in articulo mortis*" zu gebrauchen berechtigt sei, ist eine Galenische Lehre, die ihr Autor im zwölften Buche seiner Methodus medendi (ed. Kühn X, 817), nachdem er vorher auseinandergesetzt hat, dass der Zweck der ärztlichen Behandlung, die Heilung der Krankheit, nicht aber die Schaffung eines erträglichen Zustandes sei, folgendermaassen fortfährt:

„In diesen Fehler verfallen die Aerzte bei einer grösseren Menge von Heilmitteln, besonders aber bei Gebrauch der sogenannten Anodyna, die aus dem Safte des Mohns oder dem Samen des Bilsenkrauts oder der Mandragorawurzel oder aus Styrax und ähnlichen Mitteln zusammengesetzt werden. Ist es möglich, mit dem die Krankheit heilenden Mittel zum Ziele zu gelangen, so muss man von den betäubenden Mitteln (*καρωτικὰ φάρμακα*), die man Anodyna nennt, Abstand nehmen. Wenn aber infolge von Schlaflosigkeit und Abnahme der Kraft der Kranke in Todesgefahr kommt, dann kann man auch derartige Arzneimittel zu rechter Zeit gebrauchen, wohl wissend, dass sie die Körperbeschaffenheit schädigen, aber von der Ansicht ausgehend, dass die Schädigung dem Tode vorzuziehen sei. Ist dieser Schaden nicht gross, wird man ihn in längerer Zeit tilgen; ist er aber so bedeutend, dass er auch nicht in sehr langer Zeit ausheilt, glauben wir doch, dass dies besser sei, als dass der Mensch stirbt."

Auch die Auswahl unter den schmerzlindernden Mitteln, zu welcher Mondeville räth, ist genau dieselbe, der Galen in seiner Schrift über die *Simplicia* (ed. Kühn, XI. p. 767) das Wort redet. Nur

hat Mondeville hier einen Uebersetzungsfehler gemacht, indem er „getrocknete Mittel (siccata)", statt austrocknenden, oder wie der Terminus technicus ist, neben der kalten Qualität trockne besitzender setzt. Es heisst bei Galen:

„Diejenigen Mittel, deren Genuss Betäubung (*καταφορά*) bewirkt und die deswegen von sehr Vielen auch Anodyna und Hypnotica genannt werden, besitzen eine ganz andere Mischung als die wirklichen schmerzstillenden Mittel. Denn insgesammt erkälten sie den Körper und betäuben die Empfindung in solchem Maasse, dass, wenn sie in grösserer Menge genommen werden, sie den Tod herbeiführen. Zu dem gedachten Zwecke dienen diejenigen am besten, welche austrocknen (*ὅσα ξηραίνει*), denn diejenigen, welche, wenn sie kalt sind, ausserdem eine Menge Feuchtigkeit besitzen, wie Schierling, sind nicht gut, wenn man sie einnimmt; dahin gehört auch Mandragora ausser der Rinde der trocknen Wurzel und Bilsenkraut ausser dem Samen; der weisse Samen ist aber besser als der schwarze."

Selbst die anscheinend witzige, in der That ernst gemeinte Phrase von dem todten Menschen, der den Schmerz nicht fühlt, findet sich schon bei Galen (ed. Kühn XI, 764): „Die anodyne Wirkung ist theils eine reelle, theils wird sie nur so genannt, wie wenn Einer auch vom todten Menschen sagte, dass er ohne Schmerzen sei (*ἀνώδυνος οὖν δύναμις ἡ μέν τις ὄντως ἐστίν, ἡ δὲ λέγεται μόνον, ὡς εἰ καὶ τὸν νεκρὸν ἄνθρωπον ἀνώδυνον εἴποι τις*).

Mondeville weist in dem oben mitgetheilten Satze auch auf die Nothwendigkeit der Abschwächung der narkotischen Medicamente hin. In verschiedenen der mitgetheilten Schlafmittel, insbesondere aber in den Schlaftränken zur Anästhesirung finden sich verschiedene zu den Calidae gerechneten Stoffe den anodynen Substanzen beigemengt, die eben eine solche Verbesserung der Wirkung, oder wie Johannes de Sancto Amando es nennt, die „*malicia*" des activen Mittels zu beseitigen streben. Ich gebe den Passus aus den Areolae (ed. Pagel 1893) p. 119 wieder: „*Secunda conditio est u tmalicia medicinae auferatur, sicut malicia opii per castoreum auferatur — —: non bibitur medicina simplex per se donec cum ea miscantur quaedam res de aptitudine quae est ut sedent maliciam ejus.*" Auch diese Abschwächung der narkotischen Wirkung durch Gewürze u. s. w. kann auf Galen zurückgeführt werden. Im 12. Buche der *Methodus medendi* cap. 1 ed. Kühn X, 818) sagt er von den zusammengesetzten schlafmachenden Mitteln: Diese sind unter einander sehr verschieden. Diejenigen, welche am meisten Betäubendes in sich haben, sind in der Gegenwart am wirksamsten, bringen aber dem Körper des Kranken eine

heftige und schwer zu beseitigende Kälte; die dagegen weniger davon enthalten, dagegen sehr viel beigemengte erwärmende Mittel (θερμαντικά) sind zwar im Augenblick schwächer, aber ohne Schaden für die Zukunft." Als ein solches Mittel mit viel Calefacientia bezeichnet Galen das *Philonium*, das, wie er sagt, im Stillen des Schmerzes durch Abstumpfung der Empfindung keinem anderen Anodynum nachstehe." In den zahlreichen Vorschriften für Anodyna, welche Galen nach früheren Autoren (Andromachus, Asclepiades u. a.) besonders im 13. Buche seines Werkes *de comp. med. sec. loca* mittheilt, finden wir die Aromatica wieder, welche wir bei den mittelalterlichen Narkoserecepten besprachen, mit Ausnahme des *Ligusticum* und *Agallochum*, am häufigsten *Crocus* und *Cinnamomum*, die ja bis in unsere Zeit als Correctiv für Opiate sich erhalten haben. Von den arabischen Schriftstellern, insbesondere Avicenna, wurde als ein weiterer Zweck dieses Zusatzes der confortative Effect dieser Mittel d. h. die dadurch bewirkte Stärkung der Glieder, insbesondere des Herzens und des Gehirns angesehen, worauf besonders bei Besprechung des Schlaftranks des Hieronymus von Brunswick hingewiesen worden ist. Obschon Jean de St. Amand diese Anwendung von Confortantien namentlich bei Herstellung von purgirenden Medicinen befürwortet, wurde sie thatsächlich auch auf die anodynen Mischungen übertragen.

Dass sich übrigens die Aerzte des Mittelalters nicht immer an die von Galen und Avicenna gegebenen Regeln gekehrt haben, ebensowenig wie sich die Aerzte der Gegenwart immer an die Bestimmungen der Lehrbücher halten, können wir auch an einzelnen Mischungen zum Zwecke der Anästhesie sehen. Die Mischung für den Schlafschwamm des Cophon (S. 564 in meiner ersten Abhandlung) ist eine solche, dass sie von Galenisten und Arabisten ohne Zweifel als eine zu beanstandende bezeichnet wäre. Denn sie enthält eine Menge kalter Kräuter („*herbae frigidae*" werden sie geradezu in der Vorschrift genannt), wie *Vermicularis, Semperviva, Crassula minor, Malva, Scariola, Portulaca*, die, da sie nach Galen, Serapion u. A. zugleich zu den Humidae gehören, im Allgemeinen zu meiden gewesen wären, dagegen keinen aromatischen Zusatz. Copho's Anwendungsweise seines Schlafschwammes als Ueberschlag auf den Kopf rechtfertigt allerdings seine Zusätze behufs Erzielung einer stärker kühlenden Action von praktischem Gesichtspunkte vollständig.

Ich stelle zum Schlusse noch die von der Zeit des Dioskorides bis in die neuere Zeit hinein in der Literatur aufgefundenen Angaben über Anästhesie durch vegetabilische Medicamente in chronologischer

Reihenfolge zusammen. Die Tabelle giebt in der letzten Colonne auch einen Hinweis auf meine beiden Abhandlungen, wobei ich für die erste die Bezeichnung A, für die vorliegende die Bezeichnung B benutzt habe.

Zeit	Autor	Mittel	Quelle	Stelle
50 n. Chr.	Dioscorides.	*Οἶνος μανδραγορίτης.*	Mat. med. IV. c. 75.	A. 577.
desgl.	Plinius d. Aelt.	Vinum Mandragorae	Hist. nat. XXV. c. 13.	A. 580.
4. Jahrhundert?	Oribasius?	Mandragora.	De simplicibus med. (1596). p. 546.	A. 581.
5.—6. Jahrh.	Apulejus Platonicus.	Mandragora.	De virtutibus herbarum.	A. 580.
6. Jahrh.	Isidorus Hispalensis.	Mandragora.	Etymol. c. 9. 30.	A. 580.
11. Jahrh. (1010—1060).	Avicenna.	Mandragora in Wein.	Canon II. 2. c. 265.	A. 579.
desgl. (1050—1100).	Serapion.	Desgl.	De simplicibus e plantis.	A. 579.
desgl. (1050—1106).	Jesu Haly.	Nicht angegeben.	Collect. chirurg. Venet. 1499.	B. 504
desgl. (um 1090).	Cophon.	Spongia somnifera.	Coll. Salernitana IV. 463.	A. 563.
?	?	Spongia soporifera.	Coll. Salern. II. 17.	A. 563.
12. Jahrh. um 1100.	Nicolaus Salernitanus.	Spongia somnifera.	Antidotarium parvum.	A. 523.
desgl. um 1150.	Magister Salernus.	Oertliche Anästhesie mit Bilsen, Mohn u. Mandragora.	Coll. Salern. V, 227.	A. 581.
desgl. 1179—1199.	Jocelyn v. Furness.	Potio oblivionis Lethargion vocata.	Dubl. med. Journ. (1895). Vol. 59. p. 32.	A. 577.
13. Jahrh. (1193—1250).	Albertus Magnus.	Mandragora cum vino.	De vegetabilibus. VI. c. 12.	B. 550.
desgl. (1200—1230).	Hugo v. Lucca.	Confectio soporis.	Chirurgie des Theodoricus von Cervia und des Guy de Chauliac.	A. 550.
desgl. (1207—1250).	Michael Scotus.	Pomum somniferum.	Opera Arnoldi Villanovani. 1304 B.	B. 513.
desgl. 1222—1250.	Nicolaus Myrepsos.	Confectio spongiae somniferae.	Antidotar. ed. Fuchs (1549).	B. 529.
desgl.	?	Potio quae dicitur Dwale.	Mittelengl. Arzneibuch.	B. 516.
desgl.	?	Schlafschlamm.	Coll. Salern. IV. 488.	A. 556.
desgl.	Mesuë jun.?	Schlaftrochisken als Opium bezeichnet.	Brokelmann, Das 5. Buch der Chirurgie des Mesuë. Berlin 1895.	B. 506.
desgl. (nach 1250).	Theodoricus v. Cervia.	Confectio soporis secundum Hugonem.	Coll. chirurg. Venet 1499.	A. 550.
desgl.	Gilbertus Anglicus.	Confectio soporifera.	Compend. medicinae. 1510.	A. 549.

Zeit	Autor	Mittel	Quelle	Stelle
14. Jahrh. (1309—1317).	Johann v. Gaddesden.	Spongia somnifera.	Rosa medicinae. 1571.	A. 571.
desgl.	Mazzeo?	Schlaftrank.	Boccaccio, Decamerone.	A. 574.
desgl. (1307).	Mathaeus Sylvaticus.	Mandragora (nach Serapion).	Pandecta med.	A. 583.
desgl. (1350).	Konrad v. Megenberg.	Mandragora.	Buch der Natur.	A. 579.
desgl. (1363).	Guy de Chauliac.	Schlafschwamm des Hugo v. Lucca und Opium.	Chirurgie.	A. 515.
15. Jahrh. (1460—1465).	Pfolsprundt.	Schlafschwamm.	Bündt Ertzney.	A. 520.
desgl. (nach 1468).	Hieronymus v. Brunschwigk.	Doltrank.	Wundarzneikunst.	A. 545. B
um 1500.	Guglielmo di Varignana.	Schlafschwamm und Ol. mirabile.	Secreta sublim.	A. 563 u. 573
16. Jahrh. (1536).	Brassovolus.	Mandragora.	Examen omn. simpl.	A. 583.
(1585).	Nicolaus Torellus.	Schlafschwamm.	Vorrede zur Ausgabe der Opp. Am. Villanovani.	B. 529.
17. Jahrh. (1603).	Zacutus Lusitanus.	Schlafschwamm.	Landau, Wien. med. Presse. 1896. 43.	B. 529.
19. Jahrh. (1847).	Daurèol.	Schlafschwamm.	Lancet, May 15. 1847.	A. 590

In dieser Stelle habe ich auch eine von mir in meiner ersten Abhandlung nicht berücksichtigte Stelle aus dem grossen botanischen Werke des Albertus Magnus aufgenommen, welche der Möglichkeit der Anwendung der Mandragora zur Erzeugung von Anästhesie gedenkt. In der Jessen'schen Ausgabe (Berlin, 1867) findet sie sich auf S. 531. Sie lautet: *„Qui autem secandus est et membris mutilandus bibat ex ea cum vino, et tunc dormiens secabitur sine sensu.“* Die Quelle dafür ist, wie die von mir als eigenthümlich für die arabischen Schriftsteller nachgewiesene Darreichung der Mandragorawurzel in Wein (vgl. meine erste Abhandlung S. 579) beweist, Avicenna, dessen Werke, von denen ihm jedoch, wie einzelne Notizen zeigen, eine andere Uebersetzung als die des Gerardus von Cremona vorgelegen hat, eine Hauptquelle für den grossen deutschen Botaniker bilden.

XXVIII.

Aus der chirurgischen Universitätsklinik in Bern (Prof. Kocher).

Casuistische und experimentelle Beiträge zur chronischen Osteomyelitis.

Von

Dr. Hans Wildbolz,

Assistenzarzt.

(Mit Tafel XI.)

Die Mannigfaltigkeit im Krankheitsbilde der Osteomyelitis erschwert häufig die richtige Deutung ihrer Symptome; vor allem die chronisch verlaufenden Arten dieser Infectionskrankheit geben leicht Anlass zu diagnostischen Irrthümern, zu Verwechslungen mit Tuberculose, Syphilis oder Tumoren. Es dürfte deshalb die nachfolgende Mittheilung einiger genau beobachteter Fälle von Osteomyelitis chronica, trotz den bereits ziemlich zahlreichen Publicationen aus diesem Gebiete, gleichwohl einiges Interesse bieten.

Der Grund der grossen Verschiedenheit im Verlaufe der Osteomyelitiden, die bald sehr acut, bald vollkommen chronisch sich entwickeln, wird in Analogie zu den übrigen Infectionskrankheiten in erster Linie in dem verschiedenen Virulenzgrade der die Krankheit jeweilen verursachenden Keime gesucht. Thierversuche, welche diese Annahme stützen könnten, wurden aber speciell bei chronischer Osteomyelitis bis jetzt nur in sehr geringer Zahl vorgenommen, und wir hielten es deshalb für wünschenswerth einige derartige Untersuchungen anzustellen. Leider mussten wir aber dieselben schon nach kurzer Zeit aus äusseren Gründen unterbrechen, weshalb wir nur über 5 Versuche berichten können. Die Anordnung derselben war kurz folgende:

Es wurden jeweilen während der Operation, sogleich nach Freilegung des Krankheitsherdes, aus diesem Impfungen auf Nährbouillon und Nähragar vorgenommen, und die beschickten Röhrchen darauf sofort einer Brutschranktemperatur von 37,5° Celsius ausgesetzt.

Waren dem Bouillon, das mit Granulationen aus der Knochenmarkhöhle beschickt worden war, Fetttropfen beigemischt, wie es wiederholt zu beobachten war, wurde nach 24—36 Stunden eine Ueberimpfung auf frische Nährbouillon vorgenommen, und erst diese 2. Cultur zur Injection verwendet. In den übrigen Fällen aber wurde stets die Bouillonstammcultur den Thieren intravenös (in eine Ohrvene) einverleibt. Die Injectionen wurden stets erst dann ausgeführt, wenn die Bouilloncultur nach einigem Umschütteln eine gleichmässige, sehr deutliche Trübung zeigte. Als Versuchsthiere dienten Kaninchen; leider war es uns nicht möglich, für alle Untersuchungen solche von gleichem Gewichte zu beschaffen, doch wurde getrachtet, in jedem einzelnen Versuche ungefähr gleich schwere und gleichalterige Thiere zu verwenden. Alle unsere Kaninchen waren 6—8 Monate alt, und darin liegt wohl der Grund (nach den Experimenten von Rodet, Lexer u. A.), weshalb wir nie locale Knochenherde als Folge der künstlichen Infection beobachten konnten.

I. Staphylomykosis multiplex mit vollkommen chronisch verlaufender Metastase im Radius. Knochenhöhle im Radius erfüllt mit Granulationen.

Emil Bösiger aus Melchnau, 11 Jahre alt.

Anamnese. 7. September 1898. Der Knabe war bis vor 3 Jahren stets vollkommen gesund; erkrankte dann an einem Hordeolum des linken oberen Augenlides, von dem aus sich rasch eine intensive Schwellung und Röthung über die ganze linke Gesichtshälfte ausbreitete; während einiger Tage bestanden Fieber und Störung des Allgemeinbefindens. Nach kurzer Zeit perforirten spontan an 3 Stellen Abscesse nach aussen, 2 in der Nähe der linken Orbita, ein dritter in der linken Schläfengegend. Zwei davon hinterliessen Fisteln, welche seitdem sich nie definitiv schlossen, sondern stets zeitweise eiterige Flüssigkeit secerniren. Die Hautröthung verschwand wenige Tage nach Beginn der Erkrankung, dagegen blieb stets eine leichte Schwellung der linken Gesichtshälfte zurück. Kopfschmerzen bestanden nie. Vor 2 Monaten erkrankte Patient neuerdings unter leichten Fiebererscheinungen mit Schmerzen am unteren Ende des linken Oberschenkels, die das Gehen während einiger Tage unmöglich machten. Hauptsächlich die Belastung des Beines war schmerzhaft; doch waren auch die Bewegungen im Kniegelenk gehemmt. In der linken Leistengegend entwickelte sich eine schmerzhafte Drüsenschwellung. Ungefähr 3 Wochen nach Beginn dieser Symptome brach auf der Aussenseite des nach und nach anschwellenden linken Oberschenkels die jetzt noch bestehende Fistel auf, aus der sich während mehrerer Tage reichlich Eiter entleerte. In letzter Zeit war die Fistelsecretion sehr gering; Ausstossung von Knochenfragmenten durch die Fistel wurde nie bemerkt. Seit circa 4 Wochen sind die Schmerzen im Oberschenkel vollständig verschwunden und Patient im Gehen vollkommen unbehindert.

Ueber die Entstehung der Schwellung, die jetzt am linken Vorderarme zu constatiren ist, kann Patient keine Angaben machen. Er weiss nur, dass dieselbe schon vor 2 Jahren vorhanden war, und dass sich seit dieser Zeit wiederholt ohne erkennbare Ursache stechende Schmerzen im linken Vorderarme einstellten, die stets im Bereiche der Schwellung localisirt blieben, nie ausstrahlten. Die Intensität der Schwellung soll in den letzten Jahren stets gleich geblieben sein.

Patient ist ein Waisenkind ohne Geschwister; Todesursache der Eltern unbekannt.

Status. 7. September 1898. Blasser, schwächlicher Knabe. Herz und Lungen normal. Mässige Schwellung der Submandibular-, Cervical-, Nuchal-, Axillar- und Inguinaldrüsen. Temperatur und Puls normal. Leichte Schwellung der linken Gesichtshälfte. Eine Fistel über dem linken Supraorbitalbogen, eine 2. in der linken Temporalgegend. Rauher Knochen bei Sondirung der Fisteln nicht zu fühlen. An der Aussenseite des linken Oberschenkels, dessen unteres Ende leicht geschwollen ist, besteht 8 cm über der Kniegelenkslinie, eine z. Th. vernarbte Fistel, in welche die Sonde nur wenig eindringt. Femur nicht verdickt, bei localem Druck an seinem unteren Ende etwas empfindlich, dagegen nicht bei Stoss von unten.

Auf der radialen Seite des linken Vorderarmes besteht eine deutliche Anschwellung; grösster Armumfang links 20 cm. Haut von normaler Farbe und Temperatur; Hautvenen dilatirt. Bewegungen im Handgelenke frei; im Ellenbogengelenke Flexion und Extension normal; Pro- und Supination dagegen erheblich beschränkt, activ wie passiv; activ sind diese Bewegungen nicht schmerzhaft, bei passiver Ausführung dagegen fühlt Patient sowohl bei maximaler Pro- wie Supination Schmerzen längs des Radius. Bei der Palpation erscheint der Radius in seiner oberen Hälfte spindelförmig aufgetrieben; seine Oberfläche ist glatt. Localer Druck auf den aufgetriebenen Knochen ist schmerzhaft, Stoss von unten auf den Radius aber nicht; die umgebenden Weichtheile sind nicht infiltrirt. Axillardrüsen links nicht mehr geschwollen wie rechts.

Das Röntgenbild[1]) (Fig. 1) zeigt die spindelförmige Auftreibung des Radius; es lässt auch deutlich die rareficirten und die sclerotischen Knochenpartien erkennen.

Operation am 10. September 1898. Von einem 10 cm langen Längsschnitte aus Eingehen zwischen Musc. radiales ext. und Musc. extens. digit. comm. Die Weichtheile scheinen normal. Das Periost des aufgetriebenen Radius ist verdickt, seine Ablösung vom Knochen erschwert. An der Stelle der stärksten Auftreibung des Radius lässt sich in beschränkter Ausdehnung, circa 2 cm in der Länge und 1 cm in der Breite, eine ganz dünne, nur 1 mm dicke, oberflächliche Knochenlamelle aufmeisseln, wodurch eine buchtige, mit gelben, schlaffen Granulationen ausgefüllte Knochenhöhle freigelegt wird. Von dieser, die nur eine geringe Tiefe hat, führen mehrere mit Granulationen erfüllte Knochengänge in die Tiefe gegen die Markhöhle hin. Bei weiterem Aufmeisseln zeigt sich

---

1) Alle unsere Röntgenbilder wurden von dem Leiter des klinischen Röntgeninstitutes Bern, Herrn Dr. Schenkel, aufgenommen.

der umgebende Knochen sehr hart, sclerotisch. Wie die erwähnte, abgetrennte, oberflächliche Knochenhöhle ist auch die Markhöhle mit schlaffen gelben Granulationen ausgefüllt. Eiter findet sich auch hier nicht, ebenso kein Sequester. Die Markhöhle ist an der eröffneten Stelle nach oben und unten vollkommen geschlossen; ihr Längendurchmesser beträgt circa 5 cm. Ihre Wandungen sind unregelmässig höckerig und bestehen aus sehr hartem sclerotischem Knochen. Die Markhöhle wird ganz flach eröffnet und mit scharfem Löffel ausgekratzt. Ausreibung mit Jodoformpulver. Drainage. Schluss der Wunde.

Von einer Trepanation des Femur wird abgesehen, da sich nach der Freilegung seine Oberfläche als normal erweist. Im Bereiche der Fisteln am Schädel ist der Knochen sclerotisch; er wird oberflächlich abgemeisselt und die unter dem verdickten Periost befindlichen Granulationen mit dem scharfen Löffel entfernt. Impfungen aus diesen Granulationen ergaben Reincultur von Staphylococcus aureus.

Der Wundverlauf war ein glatter und Patient hat bis jetzt, d. h. 1 Jahr nach der Operation kein Recidiv gehabt.

Versuch 1. Aus der Markhöhle des trepanirten Radius wurden Granulationen auf Agar und Bouillon verimpft. Im frischen Präparate waren in den Granulationen keine Mikroorganismen nachweisbar, dagegen sind in allen beschickten Bouillons nach 36 Stunden Staphylokokken in Reincultur gewachsen. Auch auf Agar sind nach 36 Stunden einige wenige, nach 48 Stunden ziemlich zahlreiche Colonien von Staphylococcus nachweisbar. Nach 3 Tagen zeigen diese Colonien deutliche Gelbfärbung (aureus).

Am 13. September 1898 werden aus einer 24 stündigen Bouilloncultur intravenös injicirt:

I.	einem Kaninchen	von	2365 g	Gewicht	2 cm³
II.	„	„	2330 g	„	3 cm³
III.	„	„	2505 g	„	4 cm³

Schon am nächsten Tage sehen alle 3 Kaninchen krank aus; sie rühren sich wenig, fressen nicht; ihr Fell ist struppig. Am 16. September macht das Kaninchen III Exitus. Die wenige Stunden nach dem Tode vorgenommene Section ergiebt keine deutlichen Organveränderungen; einzig die Nieren sind etwas gross und blass. Der Urin war trübe und enthielt ausser Leukocyten ziemlich zahlreiche Kokken, die sich bei der Züchtung als Staphylokokken erwiesen. Auch die Impfung aus dem Herzblute, in dem sich im frischen Präparate keine Mikroorganismen nachweisen liessen, ergab Reinculturen von Staphylococcus aureus.

14 Tage nach der Injection ging auch Kaninchen II ein und einen Tag später auch Kaninchen I. Bei beiden ergab sich ungefähr derselbe Sectionsbefund: Beide waren stark abgemagert; Kaninchen II hatte 853 g an Körpergewicht eingebüsst und Kaninchen I 610 g. Wesentliche Veränderungen waren nur an den Nieren zu erkennen; in beiden Fällen fanden sich sowohl in der Mark-, wie der Rindensubstanz zahlreiche, kleine Abscesse. Bei beiden Kaninchen ergab die Impfung aus Herzblut und aus dem Urin Reincultur von Staphylococcus aureus.

II. Osteomyelitis chronica radii nach acutem Beginn. Erweichungsherd im Radius, erfüllt mit schleimigen, grauröthlichen Granulationen.

Rosa Burkhardt aus Uetligen, 23 Jahre alt.

Anamnese. 10. November 1898. Patientin datirt den Anfang ihres Leidens auf 5 Jahre zurück. Im October 1893 trug sie in der linken Hand während zwei Stunden einen mittelschweren Korb. In der folgenden Nacht erwachte sie mit heftigen, stechenden Schmerzen am unteren Ende des linken Radius. Das untere Radiusende war bei localem Drucke sehr schmerzhaft und in seinem Bereiche bestand eine Weichtheilschwellung. Patientin glaubt schon damals eine Verdickung des Knochens wahrgenommen zu haben, doch soll diese geringer gewesen sein, wie jetzt. Die Bewegungen im Handgelenke waren frei und bei nicht zu grosser Excursion schmerzlos. Fiebererscheinungen hat Patientin nicht beobachtet. Aknepusteln oder Hautverletzungen sollen zur Zeit der Erkrankung nicht bestanden haben; Verdauungs- und Respirationstractus zeigten normales Verhalten. Die Schmerzhaftigkeit des Radius ging nach 2 Tagen zurück; die Schwellung dagegen blieb bestehen. Seit dieser Erkrankung traten häufig ohne erkennbare Ursache nach ganz freien oft wochenlangen Intervallen im untern Radiusende zuckende, nur wenig nach oben, bis etwa zur Mitte des Vorderarmes ausstrahlende Schmerzen ein. Zudem will Patientin eine stetige Zunahme der Knochenschwellung beobachtet haben. Im Februar 1896 stellte sich ohne erkennbare Ursache ein besonders starker Anfall dieser Art ein. Die stets auf dieselbe Stelle localisirten Schmerzen waren sehr heftig, und im Gegensatze zu den frühern Anfällen röthete sich diesmal die Haut ungefähr im Umfange eines 2 Frankenstückes auf der Dorsalseite des untern Radiusendes. Die Hand schwoll stark an; aber auch diesmal blieben die Bewegungen im Handgelenke schmerzlos und waren nur durch die Weichtheilschwellung etwas behindert. Fieber fehlte auch diesmal.

Diese heftigen Erscheinungen verschwanden nach 14 Tagen; seitdem litt aber Patientin stetsfort, wie zuvor, an den oben geschilderten intermittirenden Knochenschmerzen. Ein consultirter Arzt diagnosticirte Knochentuberculose und behandelte Patientin mit Jodsalbe. Seit Februar dieses Jahres stellen sich die Knochenschmerzen häufiger ein wie früher, und waren wiederholt von localer Schwellung der Weichtheile ohne Hautröthung begleitet. Die Achseldrüsen sollen nie geschwollen gewesen sein. An andern Knochen beobachtete Patientin nie ähnliche Erscheinungen. Erkrankungen an Tuberculose kamen bis jetzt in der Familie der Patientin nicht zur Beobachtung. Anamnese giebt keine Anhaltspunkte für Lues. Patientin litt nie an Husten, ihr Allgemeinbefinden war nie erheblich gestört. Der Vater starb an acuter Pneumonie; die Mutter und Geschwister sind gesund.

Status. 10. November 1898. Herz und Lungen sind normal; id. Puls und Temperatur. Das untere Ende des linken Radius zeigt eine deutliche, spindelförmig sich nach oben verjüngende, umschriebene Verdickung von ungefähr Pflaumengrösse; die verdickte Partie ist deutlich druckempfindlich; die übrigen Theile des Radius sind normal. Auch an

der Ulna keine Veränderungen nachweisbar. Ueber der Knochenauftreibung ist die Haut von normalem Aussehen, nicht infiltrirt. Die Bewegungen im Handgelenke sind vollkommen frei; auch die Bewegungen zwischen Ulna und Radius. Axillardrüsen links wie rechts im selben Maasse geschwollen.

Klinische Besprechung. (Herr Prof. Kocher.) Patientin hat eine Verdickung am untern linken Radiusende; dieselbe reicht bis ungefähr 3 querfingerbreit über die Handgelenklinie. Die Verdickung ist spindelförmig, auf Druck empfindlich. Das Zusammendrücken von Radius und Ulna ist nicht schmerzhaft. Der Radius ist auf der kranken Seite $^1/_2$ cm dicker wie auf der gesunden. Es könnte sich um eine chronische, tuberculöse Osteomyelitis handeln; es können aber auch Staphylokokken im Spiele sein.

Auf dem Röntgenbilde (Fig. 2) erkennt man sehr deutlich einen grossen runden Herd mit ziemlich glatten verdichteten Wandungen bei erheblicher Knochenverdickung in toto. — Der Herd ist abgekapselt durch entzündliche Vorgänge; die Knochenverdickung ist periostal. Die scharfe Abgrenzung, die Grösse des Herdes, die Knochenverdickung, die Intactheit des Gelenkes und der umgebenden Weichtheile sprechen für eine Staphylomykose, gegen die Annahme einer Tuberculose; auch die Anamnese spricht für Staphylomykose. Für Lues sind keine genügenden Anhaltspunkte; der Sitz der Erkrankung spricht gegen diese Annahme. Der vorliegende Fall zeigt einen exquisit chronischen Verlauf. Der chronische Charakter wird bedingt durch das geringe Quantum der Staphylokokken und andererseits durch Virulenzabschwächung derselben. Die Therapie besteht in der Eröffnung des Herdes.

Operation. 18. November 1898. Schnitt zwischen dem Extens. pollic. brev. und Abduct pollic. long. einerseits und dem Extens. pollic. long. andererseits. Schnitt durch das verdickte Periost; letzteres wird mit dem Raspatorium radial- und ulnarwärts abgehoben und so der Knochen freigelegt. Aufmeisseln des Knochens mit dem Hohlmeissel. Nach Abtragung einer circa 3 mm dicken Knochenschicht erscheinen schleimige, grauröthliche Granulationen. Die gemachte Oeffnung wird mit dem scharfen Löffel erweitert. Derselbe dringt in eine etwa kleinpflaumengrosse Höhle, die mit den erwähnten schleimigen Granulationen völlig ausgefüllt ist. Die Wand der nach allen Seiten ziemlich gleichmässig ausgedehnten Höhle ist glatt und besteht aus sclerotischem Knochen. Spülung mit Lysol. Jodoformtamponade. Schluss der Wunde bis auf eine kleine Stelle zur Durchleitung eines Jodoformgazestreifens.

Der Wundverlauf war erst reactionslos, ohne Temperatursteigerung; nach 3 Wochen bildete sich jedoch im Bereiche der Incisionsstelle ein Abscess, in dessen Eiter zahlreiche Staphylokokken nachweisbar waren. Nach Eröffnung dieses Abscesses rasche definitive Heilung. Patientin ist bis jetzt, 9 Monate nach der Operation, geheilt geblieben.

Versuch 2. In den bei der Operation aus der Knochenhöhle ausgekratzten Granulationen waren im frischen Präparate spärliche Kokken, meist zu vieren gruppirt, zu sehen. 2 Meerschweinchen wurde je ein erbsengrosser Granulationspropf in das Unterhautzellgewebe der Leistenbeuge implantirt. Bei beiden Thieren bildete sich nach 2 Tagen an der Implan-

tationsstelle eine sehr deutliche Infiltration und nach 4 Tagen ein Abscess, in dessen Eiter sich zahlreiche Staphylokokken nachweisen liessen.

Alle während der Operation mit Granulationen aus der Knochenhöhle beschickten Nährböden zeigen nach 24 Stunden ein deutliches Wachsthum von Staphylokokken in Reincultur. Die Colonien auf Agar sind sehr zahlreich, sind erst von rein weisser Farbe, zeigen aber nach 4 Tagen eine deutliche Gelbfärbung (aureus).

Aus einer 34stündigen Bouilloncultur wurden am 19. November intravenös injicirt:

I. einem Kaninchen von 2600 g Gewicht 2 cm^3
II. „ „ „ 2640 g 3 cm^3
III. „ „ „ 2630 g 4 cm^3

12 Stunden nach der Injection macht Kaninchen III Exitus. Die Section ergibt keine makroskopisch erkennbaren Organveränderungen. Der in der Blase vorhandene Urin zeigt schon im frischen Präparate zahlreiche Kokken; Impfungen aus dem Herzblute und dem Urine ergaben nach 24 Stunden Reincultur von Staphylococcus aureus.

Ungefähr 36 Stunden nach der Injection verendet Kaninchen I und 3—4 Stunden später auch Kaninchen II. Bei Kaninchen I zeigen sich bei der Section beide Nieren vergrössert, blass; auf der Oberfläche der linken Niere sind 2 gelbe, trübe Flecken von circa 2 mm Durchmesser. Es besteht ferner eine Pericarditis serosa und im Myocard sind in der Nähe der Herzspitze auf dem Durchschnitte mehrere kleine Fleckchen zu erkennen. Milz geschwollen. Die Impfungen aus Herzblut und Urin ergaben nach 24 Stunden Wachsthum von Staphylococcus aureus in Reincultur.

Der Sectionsbefund von Kaninchen II ist ein ähnlicher: An mehreren Stellen der Rinde beider vergrösserter Nieren bestehen trübe, gelbe Fleckchen. Am Herzen keine Veränderungen erkennbar. Milz vergrössert. In Herzblut und Urin lassen sich durch Impfung Staphylokokken in Reincultur nachweisen.

III. Osteomyelitis chronica ulnae. Acuter Beginn nach Trauma. Mit Granulationen erfüllte Höhle im unteren Ulnaende.

Jakob Lauper aus Seedorf, 57 Jahre alt.

Anamnese. 23. Januar 1899. Bei dem 57jährigen Landarbeiter stellten sich am 5. März 1898, unmittelbar nachdem er in einer Prügelei einem Mitarbeiter mit der rechten Faust mehrmals auf den Kopf geschlagen hatte, im untern Ende der rechten Ulna starke Schmerzen ein. Im Laufe der nächsten Tage entwickelte sich eine ziemlich beträchtliche Schwellung und Schmerzhaftigkeit des rechten Vorderarmes; da aber die Bewegungen im Handgelenke frei blieben, setzte Patient seine Arbeit fort. Schwellung wie Schmerzen liessen bald nach. 2 Monate später schwoll der Vorderarm ohne erkennbare Ursache wieder von neuem an und die Bewegungen im Handgelenke wurden nach und nach so schmerzhaft, dass Patient im Juni 1898 seine Arbeit einstellen musste. Im Be-

zirksspitale in A., wohin er sich begab, wurde ihm eine kleine Incision über dem untern Ende der Ulna gemacht, wonach sich aus der Wunde übelriechender Eiter entleerte. Heilung nach 3 Wochen; Patient wieder arbeitsfähig. Im August 1898 neuer Anfall von Schmerzen in der Ulna. Darauf vollkommene Schmerzlosigkeit bis November 1898; zu dieser Zeit stellten sich nach anstrengender Arbeit wieder die alten Schmerzen ein; seitdem machen sich dieselben stets etwas geltend, besonders wenn Patient schwere Arbeit verrichtet. Nach und nach wurden auch die Bewegungen im Handgelenke behindert. Hautröthung über der schmerzhaften Stelle trat nie ein, auch Fiebererscheinungen wurden nie beobachtet. Patient erinnert sich nicht vor Beginn der Erkrankung an Furunkelbildung, Hautverletzung, Katarrh der Respirations- oder Verdauungswege gelitten zu haben. Er war früher stets gesund. Erkrankungen an Tuberculose kamen in seiner Familie bis jetzt nicht zur Beobachtung.

Status. 23. Januar 1899. Puls und Temperatur normal; id. Herz und Lungen. Das untere Drittel des rechten Vorderarmes ist etwas angeschwollen, besonders ulnarwärts. Die Haut zeigt keine auffallende Veränderung. Bei der Palpation erweist sich das distale Ende der Ulna verdickt. Dicht oberhalb des Ulnaköpfchens findet sich am Knochen eine kleine auf stärkern Druck sehr empfindliche Stelle, die etwas erhaben und weicher als der umgebende Knochen ist. Etwa 1,5 cm oberhalb findet sich eine auf dem Knochen frei verschiebliche Narbe; Druck auf dem Knochen ist hier nicht mehr schmerzhaft. Zug und Stoss in der Längsrichtung des Knochens sind schmerzlos. Die activen Bewegungen im Handgelenke sind alle frei ausser der Volarflexion, die etwas gehemmt und der Radialabduction, die unmöglich ist. Beim Versuch passiver Radialabduction äussert Patient starke Schmerzen im distalen Ulnaende; auch die übrigen Bewegungen im Handgelenke sind bei forcirter passiver Ausführung schmerzhaft. In der rechten Ellenbeuge ist eine kleinkirschgrosse Cubitaldrüse zu fühlen; in der rechten Axilla mehrere erbsengrosse Drüsen.

Operation. 4. Februar 1899. 6 cm langer Schnitt auf der Dorsalseite der Ulna, vom Proc. stiloides nach oben. Die Sehne des Musc. ulnaris ext. wird ulnarwärts gezogen; das Periost freigelegt, incidirt und mit dem Raspatorium zurückgeschoben. 1—2 cm oberhalb des Proc. stiloides wird die Ulna trepanirt. Man gelangt in eine haselnussgrosse, mit Granulationen erfüllte Knochenhöhle, die fast allseitig geschlossen ist und nur ulnarwärts nach den Weichtheilen hin eine Oeffnung zeigt. Die Wandungen sind glatt. Auskratzung der Granulationen. Jodoformtamponade. Offene Wundbehandlung.

Die helle Stelle am untern Ulnaende, welche das Röntgenbild (Fig. 3) im Knochenschatten zeigt, hatte also genau der Knochenhöhle entsprochen, wie sie bei der Operation gefunden wurde. — Der Wundverlauf war ein glatter; $^3/_4$ Jahre nach der Operation vollkommene Heilung zu constatiren.

Versuch 3. Die Granulationen aus der Knochenhöhle zeigten im frischen Präparate spärliche, in Gruppen von 4—6 zusammenliegende Kokken. Auf den mit Granulationen beschickten Agarböden sind nach 36 Stunden

ziemlich zahlreiche Colonien von Staphylococcus in Reincultur gewachsen; dieselben behalten in der Folgezeit, auch nach mehrmaligen Ueberimpfungen ihre rein weisse Farbe bei. Es handelt sich also um Staphylococcus albus.

Die während der Operation mit Granulationen beschickten Bouillons zeigen nach 36 Stunden eine deutliche Trübung. Am 7. Februar werden von einer 36stündigen Cultur injicirt:

I. einem Kaninchen von 1970 gr Gew. 2 cm³,
II. „ „ „ 2000 gr „ 3 cm³,
III. „ „ „ 1950 gr „ 4 cm³.

Alle drei Kaninchen sehen in den nächsten Tagen krank aus: sie kauern fast bewegungslos im Käfig, ihr Fell sieht struppig aus, sie fressen nur sehr wenig. Alle zeigen Abmagerung; bei keinem beträgt aber der Gewichtsverlust mehr wie 200 gr. Nach 14 Tagen haben sie ihr oben angegebenes Gewicht zurückerlangt und ihr ganzes Aussehen ist wieder ein gesundes. Noch nach 3 Monaten sind die Kaninchen am Leben; sie zeigten nie Zeichen einer localen Erkrankung.

IV. Osteomyelitis chronica tibiae. Acuter Beginn nach Trauma; Recidiv nach 2. Trauma. Abscess mit rahmigem Eiter im aufgetriebenen unteren Tibiaende.

Alfred Klopfstein aus Laupen, 14 Jahr alt.

Anamnese: 10. October 1898. Vor 15 Monaten machte der Knabe einen Misstritt, wobei der linke Fuss in starke Supinationsstellung gedrängt wurde. Gleich nach diesem Unfalle hatte Patient keine Schmerzen, sondern tummelte sich mit seinen Kameraden wie zuvor. Erst nach zwei Tagen fühlte er nach längerem Herumspringen plötzlich heftige Schmerzen im Bereiche des linken, äusseren Knöchels, welche dem Patienten das Gehen fast unmöglich machten und ihn zwangen, sich noch gleichen Tages ins Bett zu legen. Es stellte sich im Gebiete des Malleol. ext. in den nächsten Tagen eine rasch zunehmende Schwellung ein, über der die Haut von erhöhter Temperatur war. Bei Ruhelage waren die Schmerzen ganz unbedeutend, sobald aber der Fuss mit dem Körpergewichte belastet wurde, machten sie sich stark geltend. Das Allgemeinbefinden blieb ungestört. Nach 8 Tagen nahmen Schmerzen und Schwellung ab und Patient konnte bald wieder in normaler Weise umhergehen. Vor dem Malleol. ext. blieb seit dieser Zeit stets eine Anschwellung bestehen, dieselbe war erst weich und druckempfindlich, wurde aber später hart und schmerzlos. Bis vor kurzem hatte Patient nur noch wenig von seinem Fusse zu leiden; einzig bei Witterungswechsel und nach anstrengendem Gehen fühlte er im Bereiche der Knöchel dumpfe Schmerzen. Vor ungefähr 4 Wochen machte Patient mit seinem linken Fusse neuerdings einen Misstritt; nach diesem Trauma stellten sich im ganzen Bereiche des Fussgelenkes, sowohl auf seiner Innen-, wie auf seiner Aussenseite Schmerzen ein, die sich in wenigen Stunden derart steigerten, dass Patienten das Gehen unmöglich wurde. Die stets bestehende Schwellung vor dem Malleol. ext. nahm zu und dehnte sich

auch über das Gebiet des Malleol. int. aus. Die Haut war nicht geröthet, aber ihre Temperatur erhöht. Die Schmerzen waren bei Belastung des Fusses am stärksten, und schwanden auch in der Ruhelage nur dann vollständig, wenn der Fuss mit seiner ganzen Aussenfläche auf der Unterlage aufruhen konnte. Das Allgemeinbefindeu blieb auch diesmal ungestört; Fieber trat nicht auf. Drüsenschwellungen in der Leiste wurden nicht bemerkt. Schmerzen und Schwellung liessen bald wieder nach und seit 14 Tagen kann Patient wieder herumgehen, allerdings war sein Gang bis vor wenigen Tagen hinkend. — Patient war früher stets gesund und die Anamnese lässt eine Eingangspforte der Infectionskeime nicht erkennen. Erkrankungen an Tuberculose kamen bis jetzt in der Familie des Patienten nicht vor. Eltern und Geschwister des Patienten sind gesund.

Status: 10. October 1898. Kräftiger Knabe. Lungen und Herz normal. Id. Temperatur und Puls. Oberhalb des linken Fussgelenkes besteht eine unregelmässige Auftreibung; die Haut über derselebn ist von normaler Farbe, normal faltbar, aber ihre Temperatur ist gegenüber rechts deutlich erhöht. Weichtheile normal. Die Plantarflexion im linken Fussgelenke normal; Dorsalflexion nur bis zum rechten Winkel möglich. Die Supination ist in geringem Maasse beschränkt; Pronation ist normal. Bei der Palpation zeigt sich das untere Tibiaende diffus aufgetrieben; der Mall. ext. scheint normal; doch setzt sich direct an seine vordere und mediale Fläche eine knochenharte Vorwölbung an, von der sich nicht sicher entscheiden lässt, ob sie der Fibula oder der Tibia angehört. Die Sehnen laufen überall über diese Anschwellung, deren Consistenz gleichmässig hart, deren Oberfläche glatt ist. Nur localer Druck direct von vorne, ungefähr in der Mitte zwischen Mall. ext. und int. ist schmerzhaft, sonst besteht keine Druckempfindlichkeit und auch Stoss von unten ist nicht schmerzhaft. Im Fussgelenke ist kein Erguss nachweisbar; Kapsel nicht verdickt. Inguinaldrüsen rechts, wie links im selben Maasse geschwollen.

Das Röntgenbild (Fig. 4) zeigt auf der lateralen Seite des unteren Tibiaendes, wenig oberhalb der Epiphysenlinie einen hellen Fleck im Knochenschatten. Die bei der Operation gefundene Knochenhöhle entsprach genau dieser Stelle.

Operation: 1. November 1898. 10 cm langer Längsschnitt auf der Aussenseite der Tibia, direct über dem Fussgelenke beginnend. Freilegen der Sehnen des Ext. digit. commun. und des Muskelwulstes des Peroneus tertius. Erstere werden nach innen, letzterer stumpf nach aussen gezogen. Das zu Tage tretende Periost über der schon durch die Haut hindurch fühlbaren Knochenanschwellung ist verdickt. Nach seiner Incision quillt sogleich ockergelber, rahmiger Eiter aus einer Oeffnung des Knochens hervor. Diese Oeffnung bildet die Cloake einer in der Tibia sich vorfindenden Knochenhöhle. Das Periost wird in genügender Ausdehnung mit dem Raspatorium vom Knochen abgelöst und die Tibia völlig freigelegt. Die mit Granulationen ausgefüllte Knochenhöhle wird mit dem scharfen Löffel ausgekratzt; dieselbe hat eine Ausdehnung von ungefähr 5 cm in der Längs- und 1 cm in der Querrichtung; sie durchbricht nach unten die Epiphysenlinie. Die etwas buchtige Höhle

wird breit eröffnet und ihre Ränder werden flach abgetragen. Ihre ursprüngliche Ausgangsöffnung hatte einen Durchmesser von circa 1 cm. Jodoformtamponade; Drainage. Schluss der Wunde.

Wundverlauf glatt. 10 Monate nach der Operation berichtet Patient, dass er gar keine Beschwerden mehr in seinem Beine verspüre.

Versuch 4. Weder in den frischen Präparaten des Eiters, noch in denen von Granulationen der Knochenhöhle sind Mikroorganismen nachweisbar. Im Eiter sind die Leukocyten alle zerfallen. Die mit Eiter und mit Granulationen beschickten Nährböden zeigen erst nach 48 Stunden Wachsthum von Staphylokokken in Reincultur. Die Colonien auf Agar behalten stets eine rein weisse Farbe, auch nach mehrmaliger Ueberimpfung: Staphylococcus albus.

Von einer $2^1/_2$ tägigen Bouillonstammcultur aus dem Eiter werden am 3. November intravenös injicirt:

I. einem Kaninchen von 1460 gr Gew. 2 cm^3,
II. „ „ „ 1500 gr „ 3 cm^3.

In den nächsten Tagen sehen die Thiere krank aus, fressen sehr wenig, haben struppiges Fell und magern erheblich ab. Nach 10 Tagen zeigen beide den grössten Gewichtsverlust; er beträgt bei Kaninchen I. 205 gr; bei Kaninchen II. 360 gr. Nach 3 Wochen haben sich beide Kaninchen wieder völlig erholt und haben auch ihr früheres Gewicht fast wieder erlangt. Sie bleiben beide noch monatelang gesund, ohne je Zeichen localer Erkrankungen aufzuweisen.

V. Osteomyelitis hyperplastica vasculosa tibiae.

Hans Kopp aus Oberöntz, 11 Jahr alt.

Anamnese: 3. Mai 1898. Vor 2 Monaten verspürte der Knabe ohne erkennbare Ursache beim Gehen plötzlich ziemlich heftige, dumpfe Schmerzen im Malleol. int. dext. Das Gehen wurde unmöglich, Patient musste sich zu Bette legen. Am nächsten Morgen bestand im Bereiche des schmerzhaften Knöchels eine diffuse Schwellung. Trotz der Bettruhe nahm die Schwellung in den nächsten Tagen noch zu, und die Haut über derselben röthete sich. Schmerzen waren bei Ruhelage nicht vorhanden, dagegen waren Bewegungen des Fusses, sowie localer Druck auf den Knöchel schmerzhaft. In den ersten Tagen der Erkrankung fieberte Patient leicht; das Allgemeinbefinden war nur unwesentlich gestört. Nach dreiwöchentlicher Bettruhe schwanden Schwellung und Hautröthung vollständig; die Bewegungen im Fussgelenke wurden wieder frei, doch traten bei Belastung des Fusses im Knöchel noch Schmerzen auf, so dass der Gang des Patienten eine Weile hinkend blieb. Es wurden deshalb vom behandelnden Arzte locale Carbolinjectionen vorgenommen und eine Bier'sche Schnürbinde unter dem Knie angelegt, die bis vor wenigen Tagen dauernd liegen blieb. In den letzten Wochen ist Patient völlig beschwerdefrei. — Früher war Patient stets gesund. Seiner Erkrankung gingen, soviel zu erfahren ist, weder ein Trauma, noch eine Hautverletzung oder Furunkelbildung voraus; auch Verdauungs- und Respirationstractus zeigten zu jener Zeit keine Störung. Eltern und Geschwister sind gesund. Tuberculose in der Familie unbekannt.

Status: 3. Mai 1898. Blasser, ziemlich kräftiger Knabe. Lungen und Herz normal. Id. Puls und Temperatur. Schwellung der Submandibular-, Cervical-, Axillar- und Inguinaldrüsen; letztere zu beiden Seiten im selben Maasse. Der Malleol. int. dext. zeigt eine geringe Auftreibung, welche auf directen Druck schmerzhaft ist. Stoss von unten ist nicht schmerzhaft. Die Haut über der Anschwellung ist normal. Fussgelenkkapsel ohne Verdickung; kein Gelenkerguss. Bewegungen des Fussgelenkes frei und schmerzlos.

Operation: 16. Mai 1898. Längsschnitt über dem Malleol. int. dext. Weichtheile normal. Das Periost ist verdickt; seine Ablösung vom Knochen etwas erschwert. Die Oberfläche des Knochens ist glatt. Beim Aufmeisseln erscheint der Knochen hyperplastisch, stark vascularisirt. Die Markhöhle ist schmäler wie normal; das Mark hyperämisch. Granulationen sind nirgends vorhanden. Drainage. Schluss der Wunde.

Der Wundverlauf war reactionslos. 17 Monate nach der Operation theilt Patient mit, dass sein Fuss seit dem Spitalaustritte nie mehr schmerzhaft war, auch nie anschwoll.

Versuch 5. Mehrere Spongiosastückchen wurden während der Operation in Bouillon verimpft. Drei der vier beschickten Bouillons zeigen nach 24 Stunden eine schwache, nach 48 Stunden eine deutliche Trübung. In allen lassen sich Staphylokokken in Reincultur nachweisen. Das 4. Bouillon bleibt steril. Auf Agar überimpft nehmen die Colonien erst nach 8 Tagen Gelbfärbung an (aureus).

Am 18. Mai wurden aus einer 48stündigen Bouilloncultur intravenös injicirt:

I. einem Kaninchen von 2270 gr Gew. 4 cm^3,
II. „ „ „ 2470 gr „ 5 cm^3.

Beide Kaninchen hatten in den nächsten Tagen ein krankes Aussehen. 12 Tage nach der Injection machte Kaninchen II. Exitus. Dasselbe hat 740 gr an Körpergewicht verloren; bei der Section erweisen sich beide Nieren als vergrössert, blass. Nierenabscesse sind makroskopisch keine erkenntlich; dagegen besteht beiderseits Pyelitis purulenta. Milz ist geschwollen. Im Eiter der Nierenbecken lassen sich zahlreiche Staphylokokken nachweisen und auch in dem der Blase entnommenen Urin sind Kokken in ziemlich erheblicher Zahl. Aus dem Herzblute dargestellte frische Präparate zeigen nur spärliche zu zweien bis vieren gruppirte Kokken. Aus Herzblut und Urin angelegte Culturen zeigen nach 24 Stunden ein kräftiges Wachsthum von Staphylokokken; die Colonien auf Agar zeigen schon nach 24 Stunden eine deutliche Gelbfärbung.

Kaninchen I. ist während 3 Wochen krank, magert stark ab (maximaler Gewichtsverlust 710 gr) erholt sich dann aber wieder und bleibt während der monatelangen Beobachtungsdauer stets gesund, ohne Zeichen localer Erkrankung.

Berechnen wir, welche Quantitäten Bouilloncultur jedes Versuchsthier pro 100 g seines Körpergewichtes einverleibt erhielt, so ergibt sich aus der Zusammenstellung dieser Resultate folgende Uebersichtstabelle:

		auf 100 g Körpergew.	Bouillon-cultur von	
I. Bösiger	K. I	0,08 cm³	Staphyl. aur.	† nach 15 Tagen.
	K. II	0,13 =	= =	† = 14 =
	K. III	0,16 =	= =	† = 3 =
II. Burkhardt...	K. I	0,08 =	Staphyl. aur.	† = 36 Stunden.
	K. II	0,11 =	= =	† = 40 =
	K. III	0,15 =	= =	† = 12 =
III. Lauper	K. I	0,10 =	Staphyl. albus	bleibt lebend.
	K. II	0,15 =	= =	bleibt lebend.
	K. III	0,21 =	= =	bleibt lebend.
IV. Klopfstein ..	K. I	0,14 =	Staphyl. albus	bleibt lebend.
	K. II	0.20 =	= =	bleibt lebend.
V. Kopp	K. I	0,18 =	Staphyl. aur.	bleibt lebend.
	K. II	0,20 =	= =	† nach 12 Tagen.

Bei allen unseren Patienten waren Staphylokokken die Krankheitserreger; 3 mal der Staphylococcus aureus, 2 mal der albus. Diese Infectionskeime waren aber, wie die Thierversuche und z. Th. auch die Culturverfahren auf künstlichen Nährböden zeigen, nie vollvirulent, sondern ihre Lebensfähigkeit erwies sich stets als bedeutend abgeschwächt, in einzelnen Fällen so sehr, dass nicht einmal 4 cm³ einer frischen Bouilloncultur, intravenös injicirt, das Versuchsthier zu tödten vermochten. Immerhin differiren die Ergebnisse unserer Virulenzprüfungen erheblich von einander. Vergleichen wir bei jedem Krankheitsfalle den klinischen Verlauf mit dem Resultate des Thierversuches, so erkennen wir, dass in unseren Beobachtungen zwischen dem Virulenzgrade der Infectionserreger und der Acuität der Krankheitserscheinungen beim Menschen keine genaue Parallele besteht. Im Falle II (Burkhardt) z. B. zeigten die Staphylokokken im Thierversuche eine relativ hohe Lebensfähigkeit, eine weit höhere, als in unseren übrigen Fällen, und doch nahm gerade bei dieser Patientin das Leiden während seiner 5jährigen Dauer einen exquisit chronischen Verlauf mit nur geringen acuten Exacerbationen. Allerdings bekundete sich die relativ hohe Virulenz der Staphylokokken nach der Operation durch die Bildung eines Abscesses in einer Incisionswunde, die nicht weniger antiseptisch behandelt worden war, als in den anderen Fällen, welche eine reactionslose Wundheilung ergaben. Im Gegensatze hierzu zeigten bei Lauper (Fall III) und bei Klopfstein (Fall IV) die Staphylokokken im Experimente eine sehr geringe Lebensfähigkeit, und doch hatten sie bei beiden Patienten im Verlaufe der Krankheit unter acuter Steigerung der Entzündungserscheinungen Abscessbildung verursacht. Diese Widersprüche zwischen Experiment und klinischer Beobachtung können uns nicht überraschen. Denn erstens wissen wir, dass die Dosirung des Infectionsstoffes, welcher den Versuchsthieren einverleibt wird,

trotz aller Cautelen stets ziemlich ungenau und zudem die Widerstandsfähigkeit der Thiere gegen die Infection sehr verschieden ist, weshalb Thierexperimente zur Virulenzbestimmung einer Bakterienart wohl nie vollkommen einwandsfreie Ergebnisse liefern werden.

Zweitens stimmen aber unsere Resultate auch mit der auf viele Beobachtungen gestützten Annahme überein, wonach der klinische Verlauf einer Osteomyelitis staphylomycotica nicht nur einzig und allein abhängig ist von der Virulenz der eingedrungenen Infectionskeime, sondern auch von deren Zahl und, abgesehen von der allgemeinen Resistenzfähigkeit des betroffenen Individuums, vor allem auch von den localen Lebensbedingungen, welche die an irgend einer Stelle des Körpers abgelagerten Kokken vorfinden. Ein hübsches Beispiel dafür bietet uns der verschiedenartige Verlauf der einzelnen Metastasen im Falle I (Bösiger).

In unseren wenigen Versuchen erwies sich der Staphylococcus albus weniger pathogen als der aureus. Dieses Ergebniss beruht wohl bloss auf einem Zufalle, denn sowohl zahlreiche klinische Beobachtungen (Kocher, Bommers, Canon, Fischer und Levy, Lexer u. A), wie auch Thierversuche (Lexer, Ullmann u. A.), lassen die Annahme einer durchgehend geringeren Pathogenität des Albus gegenüber dem Aureus nicht zu.

Noch ein Wort über unsere Röntgenbilder. In allen unseren Fällen konnte die Diagnose vor der Operation ohne Hülfe der Radiogramme richtig gestellt werden; die letzteren brachten uns jeweilen nur eine Bestätigung unserer klinisch begründeten Auffassung des Leidens, und klärten uns des weiteren über die Ausdehnung und genaue Localisation des Krankheitsherdes auf. Unsere Bilder zeigen aber gleichwohl deutlich, welchen diagnostischen Werth die Röntgenstrahlen in Fällen schwer erkennbarer Knochenabscesse haben können; nur selten werden sie uns zwar den Knochenherd so klar und deutlich vor Augen führen, wie in unserem Falle II (Burkhardt), fast immer aber werden sorgfältig aufgenommene Radiogramme das Vorhandensein einer Knochenhöhle durch Ungleichheiten im Knochenschatten, wie z. B. im Falle IV (Klopfstein), zu erkennen geben.

Es sei mir zum Schlusse gestattet meinem hochverehrten Chef, Herrn Prof. Dr. Kocher, für die Anregung zu dieser Mittheilung, sowie für die gütige Ueberlassung des Materials meinen verbindlichsten Dank auszusprechen.



XXIX.

Die Varität im Schultergelenk.

Von

Dr. J. Riedinger in Würzburg.

(Mit 7 Abbildungen.)

Es sind uns in den letzten Jahren Krankheitsbilder an der Hüfte bekannt geworden, welche als Coxa vara und Coxa valga bezeichnet werden. Hauptsächlich die Coxa vara hat ein reges Interesse auf sich zu lenken vermocht, weil unter dem Bild derselben eine Belastungsdeformität der Pubertätsjahre auftritt unter schweren klinischen Erscheinungen.

Es ist somit an den unteren Extremitäten die Reihe der Varitäten und Valgitäten geschlossen. An den oberen Extremitäten steht dies noch aus. Wir reden von einer Varität an der Hand und am Ellenbogengelenk. Es ist mir nicht bekannt, dass die Varität auch im Schultergelenk beschrieben worden ist, abgesehen von den mit Adduction des Kopfes geheilten Brüchen am oberen Abschnitt des Humerus, für welche aber die Bezeichnung Humerus varus nicht gebraucht wurde. Deshalb wird es gerechtfertigt sein, wenn im Nachfolgenden über ein Präparat berichtet wird, welches die Analogie mit der Coxa vara an der Schulter herstellt. Es ist nur ein Präparat, nach dem nicht gesucht worden ist, das vielmehr wegen einer Abnormität im linken Ellenbogengelenk in meinen Besitz kam.

Es handelt sich nämlich um eine knöcherne Ankylose dieses Gelenkes. Die Ankylose kam zu Stande durch eine von der Peripherie zur Mitte des Gelenkes fortschreitende Verknöcherung, was daran zu erkennen ist, dass in der Mitte, wo Radius, Ulna und Humerus zusammentreffen, noch ein von normalen Knorpelflächen begrenzter, $1\frac{1}{2}$ cm langer, quer gerichteter Gelenkspalt in der Ellbogenbeuge zu erkennen ist. Callusbildung, Fistelgänge und cariöse Stellen sind nirgends vorhanden. Auch fehlt die für Tuberculose charakteristische Aufblähung der spongiösen Gelenkenden. Offenbar ist die Ankylose nicht durch Eiterung im Gelenk zu

Stande gekommen. Wucherungen, wie sie bei Arthritis deformans regelmässig vorkommen, sind ebenfalls an dem Präparat nirgends vorhanden.

Der mediale Condylus ist in die Höhe geschoben und um eine sagittale Achse nach oben gedreht, so dass es den Anschein gewinnt, dass es sich um einen inneren Schrägbruch handelt, um so mehr, als eine nur wenig vortretende, schräg vom oberen Ende des Condylus zur Mitte der Gelenkbeuge verlaufende Leiste die Richtung andeutet, in welcher anscheinend eine Continuitätstrennung des medialen Condylus stattgefunden hat. Es ist aber keine typische Dislocation und keine Callusbildung zu erkennen und am obersten Ende des Condylus fehlt eine Andeutung dafür, dass hier eine Trennung stattgefunden hat. Man kann die Verschiebung des medialen Condylus nach oben vergleichen mit dem Umbiegen einer elastischen Masse. Auf dem Durchschnitt ist von einer Einkeilung der Spongiosa nichts zu sehen. Es ist deshalb nur erlaubt, von einer Infraction zu sprechen, die an dem erweichten Gelenkende durch den Druck seitens des Olecranon nach oben stattfand. Zweifellos lag eine entzündliche Erweichung des Knochens vor. Was die Art der Entzündung betrifft, so liegt wohl die Annahme am nächsten, dass es sich entweder um eine chronische rheumatische Entzündung des Gelenkes oder um eine chronische Osteomyelitis des Humerus gehandelt hat. Ueber die Herkunft des Präparates kann ich leider nur so viel mittheilen, dass es von einer 42 Jahre alten weiblichen Person stammt, welche ausser am linken Arm keine Verkrümmungen und Steifigkeiten aufwies und an der bestehenden Gelenksteifigkeit schon vor 20 Jahren gelitten hat. Die Verkrümmung des oberen Abschnittes des Oberarmes wurde erst nach der Maceration bemerkt. Der Vorderarm ist in rechtwinkeliger Beugestellung ankylotisch und steht in Mittelstellung zwischen Pronation und Supination.

Betrachten wir nun an unserem Präparat den oberen Abschnitt des Humerus, so fällt uns eine eigenthümliche Verbiegung desselben auf. Von vorn betrachtet (Fig. 1)[1]), erscheint zunächst die Stellung des Humeruskopfes zum Humerusschaft verändert. Die Gelenkfläche des Kopfes sieht mehr seitwärts als nach oben. Die Knorpelgrenze der Gelenkfläche verläuft fast senkrecht und parallel zur Längsachse des Humerus. Die Ebene, welche durch den Aequator des Gelenkkopfes oder durch die Rinne des anatomischen Halses gelegt werden kann, schneidet die quer durch das Collum chirurgicum gelegte Ebene in einem nach oben und aussen offenen Winkel von etwa 80 Grad. Infolge dessen bildet die Mittellinie des Knochens in ihrem Verlauf zum Mittelpunkt der Gelenkfläche des Kopfes zwischen Collum anatomicum und Collum chirurgicum eine scharfe Curve, als Ausdruck dafür, dass der Winkel, welchen der Kopf und der Hals mit dem Schaft des Humerus bildet, verkleinert ist. Die Convexität der Verkrümmung ist nach aussen und oben, die Concavität nach innen und unten gerichtet. Die untere Peripherie des anatomischen Halses ist gekerbt und hier ist deutlich die Abknickung zu erkennen, welche zwischen Kopf und Schaft des Knochens besteht. Der Kopf erscheint herabgesunken. Das Tuberculum minus ist etwas ver-

1) Diese und die zwei folgenden Abbildungen zeigen neben dem pathologisch veränderten einen normalen Humerus.

grössert und steil gestellt, der Sulcus intertubercularis verläuft nach oben und innen über die Convexität und schneidet tief in dieselbe ein. Im oberen Abschnitt ist ausserdem der Humerusschaft etwas nach aussen verbogen.

Fig. 1.

Fig. 2.

Von aussen betrachtet (Fig. 2), zeigt das Präparat ebenfalls eine Abknickung zwischen Kopf und Schaft des Humerus, und zwar in der Gegend des Collum chirurgicum nach rückwärts. Die Abknickung ist hier eine bogenförmige und der Kopf erscheint nach rückwärts geneigt, dadurch einen verlängerten Hals bildend. Die Rinne des anatomischen Halses ist an ihrer höchsten Stelle verbreitert und der Schaft des Knochens erscheint an seiner oberen Grenze etwas nach vorn und oben verschoben, so dass das Tuberculum minus höher steht.

Nun fragt es sich, ob der Kopf oder der Schaft als derjenige Theil angesehen werden muss, der gegen den anderen abgeknickt ist. Um diese Frage zu entscheiden, müssen wir die Gelenkfläche von innen betrachten (Fig. 3).

Am normalen Humerus bildet die Gelenkfläche des oberen Ab-

schnittes annähernd ein Kugelsegment. Die Begrenzung des Segmentes oder der Gelenkfläche ist jedoch nicht kreisrund, sondern oval. Die Spitze des Ovals liegt unten. Sehr häufig läuft hier der Rand der Gelenkfläche nach unten in einen dreieckigen Zipfel aus, zu dessen beiden Seiten sich am oberen medialen Ende des Humerus eine Impression befindet, so dass der Schaft des Humerus medial eine gratartige Erhöhung bildet. Zwischen beiden Impressionen ist

Fig. 3.

deshalb am normalen Humerus der tiefste Punkt der Gelenkfläche leicht ausfindig zu machen. Dieser Punkt, mit dem höchsten Punkt des Tuberculum majus in eine senkrechte Ebene eingestellt, deutet die Grenze an zwischen Einwärts- und Auswärtsrotation des Oberarmes. Eine Linie, welche innerhalb dieser Ebene über den Gelenkkopf gezogen wird, geht durch den Mittelpunkt der Gelenkfläche und theilt deshalb das Oval in zwei annähernd gleiche Hälften.

Die durch den tiefsten und höchsten Punkt der Gelenkfläche gelegte Ebene fällt bei herabhängenden Armen zwar nicht mit der Frontal-

ebene des Körpers zusammen, sie ist vielmehr bei nicht auswärts rotirten Oberarmen von vorn aussen nach hinten innen gerichtet. Wir können sie aber als frontale Richtungsebene am Präparat gelten lassen, um uns über die Stellungsveränderung am oberen Abschnitt des Oberarms zwischen Kopf und Schaft in einer sagittalen Ebene (Fig. 3) zu orientiren.

Die Impressionen, die gratartige Verschmälerung des obersten medialen Abschnittes des Schaftes (Fig. 1), sowie die unten gelegene Spitze des Ovals (Fig. 3) finden wir an unserem Präparat deutlich ausgeprägt. Die von hier zum höchsten, am Rande des Sulcus intertubercularis gelegenen Punkt des Tuberculum majus (Fig. 1) gezogene Linie geht durch das Centrum der Gelenkfläche und theilt dieselbe in zwei gleichgrosse Hälften. Die durch diese Linie gelegte, senkrecht nach unten verlaufende Ebene ist die frontale Richtungsebene an unserem Präparat. In Fig. 1 verläuft diese Ebene parallel zur Bildfläche, in Fig. 3 senkrecht zur Bildfläche.

Betrachten wir also das Präparat von innen (Fig. 3), so sehen wir, dass es der Humerusschaft ist, welcher eine Verschiebung durch Abknickung erfahren hat. Die Abknickung des Schaftes erfolgte in der Sagittalebene nach rückwärts. Die Längsachse des Humerusschaftes kreuzt die frontale Richtungsebene in einem Winkel von 38 Grad, während sie am normalen Humerus so ziemlich parallel mit dieser Ebene verläuft.

Schliesslich ist der Humerusschaft auch nach innen rotirt, was an Fig. 3 zu erkennen ist dadurch, dass das Tuberculum minus nach vorn und innen gewendet ist. Wir haben somit die drei Kriterien der Varus-Stellung, nämlich Abduction, Streckstellung und Einwärtsrotation.

Berücksichtigen wir, dass während der Entstehung der Deformität der Ellenbogen in Beugestellung gehalten wurde und der Vorderarm eine nicht vollkommen pronirte Stellung einnahm, und stellen wir uns vor, dass der Ellenbogen des Individuums, von dem das Präparat stammt, infolge der Wirkung der Schwere meist nach rückwärts verlegt war, ferner dass bei mangelhafter Pronation des Vorderarms eine vicariirende Bewegung im Schultergelenk mit Einwärtsrotation des Oberarms eintrat, so müssen wir annehmen, dass der Bewegungsmangel im Ellenbogengelenk die Deformität ihrer Form nach zu Stande gebracht hat. Leicht erklärlich ist es, dass die Abknickung in der Gegend des chirurgischen Halses erfolgte, wo die Widerstandsfähigkeit am geringsten war. Im weiteren Verlaufe hat sich die obere Epiphyse so verändert wie ein elastischer Körper, der auf Druck und Zug beansprucht wird.

Auffällig erscheint es nur, dass die Abknickung sich auf der Seite des Tuberculum majus erheblich stärker ausgeprägt findet. Die

Crista tuberculi minoris verläuft nämlich bei entsprechender Einstellung des Präparates fast senkrecht nach unten (Fig. 2). Einen wesentlichen Einfluss auf das Zustandekommen der Deformität ist deshalb auch der langen Sehne des zwischen beiden Tubercula verlaufenden Biceps zuzuschreiben, indem diese Sehne bei der Erhebung des Armes von oben her einen Druck auf den Oberarm ausübte. Mithin hätten wir auch am Oberarm eine Belastungsdeformität vor uns. Vielleicht hatte auch der Druck, der von unten nach oben bei der Belastung des Armes durch das Körpergewicht auf das Schultergelenk ausgeübt wurde, einen Einfluss auf die Ausbildung der Deformität.

Zu erwähnen ist noch, dass auch der untere Abschnitt der Diaphyse des Humerus eine Verbiegung aufweist, und zwar eine geringgradige compensatorische Verbiegung nach rückwärts (Fig. 3), welche ebenfalls auf die Wirkung der Musculatur zurückzuführen sein dürfte.

Am Präparat erscheint also der Humeruskopf der Hauptsache nach herabgedrückt und nach hinten geneigt. Den Grad der Rückwärtsneigung konnten wir messen durch den Winkel, der entsteht durch Kreuzung des Längsachse des Humerus mit der frontalen Richtungsebene des Humeruskopfes. Das Herabsinken des Humeruskopfes bezeichneten wir als Adduction, welche das wichtigste Symptom der Varusstellung bildet. Durch sie ist der Hals verlängert und der Neigungswinkel desselben zum Schaft ist verkleinert. Durch Messung dieses Winkels ist der Grad der Adduction des Humeruskopfes anatomisch und ziffernmässig zu bestimmen. Dieselbe ergiebt einen Winkel von etwa 100 Grad.

Es können Fälle eintreten, in welchen der Humerusschaft im Schultergelenk eine Adductionsstellung einnimmt, z. B. in Fällen von Fractur des Humerus unterhalb des Collum chirurgicum. Dann kann sich auch ohne Abknickungserscheinungen die Gelenkfläche des proximalen Humerusendes so verändern, dass sie schliesslich vertical gerichtet ist. Fig. 4 zeigt z. B. eine schlecht geheilte Fractur der Humerusdiaphyse etwas oberhalb der Mitte derselben. Das obere Fragment steht im Schultergelenk adducirt und die abgeflachte Gelenkfläche verläuft parallel mit der Sagittalebene. Der Humeruskopf ist verkümmert, das Tuberculum majus erscheint nach aussen umgebogen und präsentirt sich als Hyperostose. Da das obere Fragment adducirt ist und dadurch der Humerus eine Verkrümmung aufweist, so ist es erlaubt, in diesem Falle von einem traumatischen Humerus varus zu sprechen. Da aber auch die Varität im Schultergelenk als Humerus varus zu bezeichnen ist, so hätten wir für zwei

verschiedene Deformitäten einen und denselben Namen. Diesem Umstand können wir abhelfen, wenn wir der Deformität, die in einer Abknickung des Humeruskopfes und in einer Verkleinerung des durch den Hals gebildeten Winkels besteht, den Namen Humerus varus kurzweg belassen, und für diejenigen Formen, bei welchen die Adduction sich auch auf den Schaft erstreckt, die Bezeichnung Humerus varo-adductus wählen.

Fig. 4. Fig. 5.

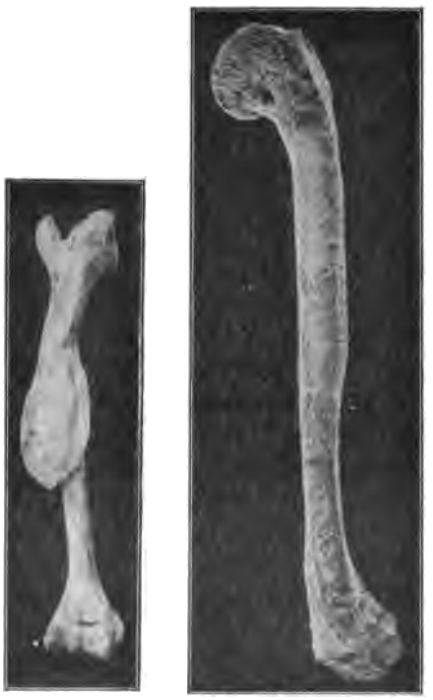

Alsberg hat eine Methode angegeben, um den Grad der Varusstellung am proximalen Femurende zu bestimmen. Er verbindet in der Frontalebene die Knorpelendpunkte durch eine Linie, verlängert diese Linie bis zum Schnittpunkt mit der Oberschenkelachse und gewinnt so einen Winkel = „Richtungswinkel“ =, der ein Maass für die Varusstellung darstellt. Es ist zwar durch diese Methode, worauf Albert hinweist, die Richtung des Schenkelhalses, um dessen Stellung es sich bei der Coxa vara doch auch handelt, nicht zu bestimmen; sie fasst aber alle Fälle unter einem Gesichtspunkt zusammen. Es steht nichts im Wege, diese Methode auch für die Varitas im Schultergelenk zu verwenden.

Dafür, dass es sich bei dem zuerst beschriebenen Präparat von Humerus varus um den Effect einer Fractur, einer Infraction oder einer traumatischen Lösung in der Epiphysenlinie gehandelt hat, fand ich keine Anhaltspunkte. Es giebt zwar Joachimsthal für die Coxa vara traumatica infantum an, man müsse auch geringfügigen Traumen Beachtung schenken. Für eine vorausgegangene Continuitätstrennung verlangen wir aber doch deutlichere Beweise, als sie uns hier gegeben sind. Es ist ja im Allgemeinen richtig, zu sagen, dass der Entstehung einer derartigen Deformität verschiedenartige Ursachen zu Grunde liegen können, weshalb ich es nicht von der Hand weisen möchte, dass nicht auch eine traumatische Ent-

stehung als ätiologisches Moment in Betracht zu ziehen ist. Man vergleiche nur die Abbildungen von Kocher, Helferich u. a. In dem vorliegenden Falle scheinen mir jedoch gegen eine Continuitätstrennung zu sprechen die mangelnde Dislocation im Sinne eines Bruches, das Fehlen von Zeichen einer Einkeilung, die gleichmässige, bogenförmige Abknickung, die Verkrümmung der Diaphyse und der Epiphyse, die Vergrösserung des Umfanges auf der Seite der Convexität und die Verminderung desselben auf der Seite der Concavität am proximalen Humerusende, sowie die Abknickung nach der Bewegungsrichtung des Armes, ferner die Osteoporose und die Zeichen vorausgegangener Entzündung. Das alles spricht für eine langsame Entstehung der Deformität.

Ein von vorn aussen nach hinten innen, diagonal durch den Oberarm und durch den längsten Durchmesser des Halses gelegter Sägeschnitt zeigt eine der Verkrümmung entsprechend, aber regelmässig angeordnete, weitmaschige Spongiosa (Fig. 5). Die Aehnlichkeit mit der Architectur des Schenkelhalses ist nicht zu verkennen. Dieselbe betrifft besonders die am oberen medialen Ende des Schaftes auf der Seite der Concavität von der Dura sich bündelförmig abzweigenden Züge stärkerer Knochenbälkchen, welche an den Schenkelsporn erinnern. Die Stützbälkchen lassen sich bis zur Gelenkfläche hin verfolgen. Was aber an der inneren Architectur hauptsächlich auffällig ist, das sind kleinere und grössere, theils glattwandige, theils von feinen Bälkchen durchzogene Zwischenräume, welche Lücken in der Spongiosa bilden und zwischen den Tubercula und der unteren Peripherie des Humeruskopfes gelegen sind. Sie stehen durch frei auslaufende Canäle mit der Oberfläche des Knochens in Verbindung (Fig. 2). Ferner zeigt die vordere Wand der Dura auf dem Durchschnitt bis über die Hälfte des Humerus herab spongiösen Charakter, da die Dura bis auf einen schmalen peripheren Saum aufgelockert erscheint und ebenfalls kleinere Zwischenräume erkennen lässt. Die gegenüberliegende hintere Wand ist verhältnissmässig sehr dünn. Ausserdem ist das ganze Präparat verhältnissmässig sehr leicht (125 g). Es ist der Befund unschwer dahin zu deuten, dass im Inneren des Knochens ein Einschmelzungsprocess und eine von innen nach aussen fortschreitende Resorption stattfand. Worauf aber diese Osteoporose zurückzuführen ist, ist schwer zu sagen, wenn man nur eine Extremität vor sich hat. Gegen Osteomalacie spricht der Umstand, dass das Individuum, von dem das Präparat stammt, sonst keine auffällige Deformität am Knochensystem erkennen liess. Dass aber eine Knochenweichheit

als Ursache der Deformität anzusehen ist, kann nicht bestritten werden, wenn die Verkrümmung des ganzen Humerus in Betracht gezogen wird. Auf dem Sägeschnitt ist die S-förmige Verkrümmung des Humerus deutlich zu sehen. Auch der Radius zeigt eine Verbiegung, deren Concavität nach der Ulna hin gerichtet ist. Ausserdem ist an dem Präparat eine Verdickung der unteren Epiphyse des Radius zu erkennen. Hier sind ebenfalls Hohlräume vorhanden, welche von der Peripherie in das Innere der Spongiosa hineinführen. Daraus allein einen Schluss auf Rachitis ableiten zu wollen, ist kaum angängig.

Es sei also nochmals darauf hingewiesen, dass höchstwahrscheinlich ein entzündlicher, nichteiteriger Vorgang die abnorme Weichheit des Knochens bedingt hat, auf welchen die Deformität am proximalen Ende des Humerus zurückzuführen ist. Ob primär das Ellbogengelenk oder das Knochenmark des Humerus erkrankt war, lässt sich am Präparat nicht bestimmen.

Schliesslich sei noch erwähnt, dass auch an Ostitis fibrosa nicht zu denken ist, da sich spindelförmige Anschwellungen und Verdickungen an den Knochen, abgeschlossene glattwandige Cystenräume, osteosclerotische Veränderungen und ungleichmässige Erweiterung der Markhöhle nicht vorfinden.[1])

Es wäre von grossem Interesse, könnten wir der Coxa vara adolescentium den Humerus varus adolescentium an die Seite stellen. Die Pathologie wäre dadurch um ein Krankheitsbild vermehrt und es würde dann die Entstehung der Deformität auch klinisch beachtenswerth sein. Nach einer Beobachtung, die ich schon vor mehreren Jahren gemacht habe, scheint mir in der That ein solches Krankheitsbild vorzukommen.

Ein 13 Jahre alter Realschüler kam vor acht Jahren in meine Behandlung wegen einer mit starker Verkürzung des linken Oberarmes einhergehenden Bewegungsstörung im linken Schultergelenk. Letztere bestand darin, dass der linke Oberarm nicht ganz bis zur Horizontalen erhoben werden konnte. Auch passiv liess sich der Oberarm nicht weiter erheben. Der Oberarm war um Handbreite, d. h. um 7 cm, verkürzt (Fig. 6). Die Bewegungsstörung bildete sich innerhalb eines Jahres aus. Vor dieser Zeit war der Patient vollständig gesund, wofür er als Beweis anführte, dass er noch vor einem Jahre gut schwimmen und turnen konnte,

1) Bei der Demonstration des Präparates auf der Naturforscher- und Aerzteversammlung in München glaubte ich auch, darauf hinweisen zu sollen, dass, wenn die Deformität in den Wachsthumsjahren auftrat, die Epiphysenlinie als Prädilektionsstelle für die Abknickung anzusehen sei. Ich möchte jedoch heute, wie aus den obigen Ausführungen hervorgeht, mehr Gewicht auf die vorausgegangene Entzündung legen.

und dass beide Arme gleich lang waren. In dem letzten Jahre war er stark gewachsen. Ein Trauma war nicht vorausgegangen, auch nach dem Erinnern der Eltern in der ersten Kindheit des Patienten nicht. Ueber Schmerzen konnte der Patient nicht klagen, wenn der Arm ruhig gehalten wurde. Nach stärkeren Bewegungen traten Schmerzen im Oberarm und im Schultergelenk auf, die immer bald wieder verschwanden.

Fig. 6.

Fig. 7.

Sonst fühlte sich der Patient ganz gesund. Auch die Eltern waren gesund. Geschwister waren nicht da.

Der Befund war folgender: Im Vordergrund stand die Verkürzung des linken Oberarmes und die Bewegungsstörung im Schultergelenk hinsichtlich der Abduction. Bei Bewegungen im Schultergelenk konnten Geräusche nicht nachgewiesen werden. Die bei Bewegungsstörungen der Gelenke in der Regel vorkommende Muskelatrophie fehlte hier vollkommen. Die Muskulatur des Oberarmes war auf der linken Seite sogar dicker als auf der rechten Seite und ihr Umfang war, in der Mitte gemessen,

1½ cm grösser. Das war jedenfalls zum Theil auch die Folge der Verkürzung der Musculatur und ein functioneller Ausgleich. Die linke Schulter war viel stärker gewölbt und umfangreicher als die rechte Schulter (Fig. 6). Der obere Abschnitt des Oberarmes fühlte sich dicker an und es musste eine Verbiegung dieses Abschnittes mit der Convexität nach aussen angenommen werden, weil der obere laterale Abschnitt des Humerus, so weit er fühlbar war, unterhalb des Acromion weiter nach aussen reichte und auch von der Achselhöhle aus eine Deviation nach oben und aussen zu erkennen und zu fühlen war. Im Uebrigen war der Oberarm gerade. Dass es sich um eine Adductionsstellung des Oberarmkopfes und nicht um eine gewöhnliche rachitische Verkrümmung des Oberarmschaftes gehandelt hat, unterliegt keinem Zweifel. Genu valgum und Pes valgoplanus waren auf keiner Seite vorhanden. Dagegen zeigte der Patient eine geringgradige Verbiegung der Wirbelsäule und eine, wenn auch nicht bedeutende, Anschwellung an den Verbindungsstellen der knorpeligen und knöchernen Rippe, also Zeichen der Rachitis. Ich habe später den Patienten nicht mehr untersuchen können, der Fall blieb mir aber im Gedächtniss wegen der Eigenartigkeit des Krankheitsbildes. Nach brieflicher Mittheilung des Patienten, welcher zur Zeit Kaufmann ist, ist Besserung eingetreten, da der Arm weiter, aber noch nicht senkrecht erhoben werden kann. Der linke Oberarm hat an Länge zugenommen und ist nur noch um etwa 3 cm kürzer als der rechte.

Ich glaubte, diesen Fall im Anschluss an die Beschreibung des Präparates von Varusstellung des Humeruskopfes hier mittheilen zu sollen. Alle Anzeichen sprechen dafür, dass es sich um Spätrachitis am oberen Humerusende gehandelt hat.

Finden wir nun am proximalen Ende des Humerus den Gelenkkopf gegen den Schaft aufgerichtet und den Winkel des Halses vergrössert, so müssen wir consequenterweise von einem Humerus valgus sprechen. Ich fand einige Präparate von Arthritis deformans, an welchen diese Characteristica vorhanden waren. Auch hier zeigt sich eine Abknickung, und zwar des in der Regel verdickten Tuberculum majus nach aussen (Fig. 7). Die Kanten des Tuberculum majus und des Tuberculum minus neigen sich mehr der horizontalen Ebene zu. Der Sulcus intertubercularis zeigt in Folge dessen einen mehr nach aussen gerichteten Verlauf. Der Winkel, den die Schaftachse mit der durch den anatomischen Hals gelegten Ebene nach unten bildet, ist ebenfalls vergrössert. Auch der Humerusschaft ist, wie am medialen oberen Ende zu erkennen ist, in die Höhe gerichtet.

XXX.

Aus der chirurgischeu Klinik zu Greifswald (Prof. Bier).

Ueber einen Fall von ausgedehnter Knochentransplantation.

Von

Dr. Rudolf Klapp,

Assistenzarzt.

(Mit 1 Abbildung.)

In der vorantiseptischen Zeit galt es als Regel, bei malignen Geschwülsten der langen Röhrenknochen das ganze Glied abzusetzen, also zu amputiren oder zu exarticuliren. Auch heute noch stehen viele Chirurgen auf dem Standpunkte, bei derartigen Neubildungen sei möglichst radical zu verfahren.

Vom Beginn der Antiseptik an findet man in der Litteratur die ersten Versuche eines conservativeren Verfahrens, man begann statt der verstümmelnden Absetzung des Gliedes in geeigneten Fällen die Resection der Geschwulst und ihrer Umgebung zu machen.

In jüngster Zeit waren es vor allem Bergmann[1]), Bramann[2]) und Mikulicz[3]), die dies conservative Verfahren in den Vordergrund des Interesses rückten.

Sie verfuhren dabei wie bei jeder anderen Resection. Die Geschwulst wurde möglichst weit im Gesunden resecirt und die Knochenfragmente zusammengeschoben. Bei den einknochigen Extremitäten ging das ohne weiteres, wenn sich auch an den Seiten ein grosser Wulst durch Zusammenschieben der überflüssigen Weichtheilmassen bildete; selbstverständlich setzt das Ergriffensein der grossen Gefässe und Nerven der Resection überhaupt eine Grenze. Bei den zweiknochigen Extremitäten war noch die Resection des Nachbarknochens erforderlich, um die Knochenfragmente an einander zu bringen. Hier stellte sich dann eine weitere Schwierigkeit in den Weg. Während

1) Freie Vereinigung der Chirurgen Berlins. Sitzung am 8. Juni 1891.

2) Verhandlungen des XXIII. Chirurgencongresses.

3) Langenb. Arch. Bd. L. S. 660.

es leicht war, die Fragmente eines Knochens zur knöchernen Verheilung zu bringen, erforderte das Zusammenbringen zweier Knochen mit dem einen oberen noch besondere Maassnahmen. Nach Bramann's Vorgang sägte man beispielsweise nach der Resection der oberen Tibia eine dünne Knochenlamelle von den Femurcondylen und trieb die zugespitzte Fibula so weit in ein Bohrloch des Femur, bis Tibia- und Femursägefläche sich berührten. Tietze versuchte in einem Falle, um die Verbindung zwischen Femur und Tibia zu erreichen, die einfach durchtrennte Fibula, in Verbindung mit ihren Weichtheilen gelassen, medianwärts zwischen Femur und Tibia zu verlagern. Die Fibula sollte dann „functionell" hypertrophiren und, durch Calluswucherung von Femur und Tibia verstärkt, tragfähig werden. Mikulicz[1]) hält diesen Versuch für verunglückt und räth zu dem Vorgehen Bramann's. Gleichwohl ist dieser Versuch von Interesse, denn er beweist, dass Tietze schon an eine andere Art der Deckung des durch Resection entstandenen Defects dachte.

Später hat man mit Erfolg die Diastase der Fragmente bestehen lassen und den oben zugespitzten, nicht resecirten Nachbarknochen in das obere Fragment eingetrieben, so dass die Länge des Gliedes gewahrt blieb.[2])

Ohne Frage stellt dies conservative Verfahren bei malignen Geschwülsten der Röhrenknochen einen grossen Fortschritt gegenüber dem früheren radicalen Vorgehen dar. Der Kranke behält sein Glied, wenn auch verkürzt, geschwächt und in vielen Fällen versteift. Ferner wird man zu der Resection leicht von den Kranken die Einwilligung erhalten, während die Absetzung oft verweigert wird, zumal die Kranken oft keine grossen Beschwerden von dem Tumor haben.

So hat denn die conservative Methode immer mehr Verbreitung gefunden. Viele Chirurgen bleiben jedoch immer noch bei dem radicalen Vorgehen, da sie von der Gründlichkeit der Hinwegräumung des malignen Tumors nicht überzeugt sind.

Dagegen lässt sich sagen, dass viele Geschwülste — und ich habe da vor allem die Sarkome im Auge, die ein grosses Contingent der Knochentumoren ausmachen, — nach Virchow eine mehr locale und infolgedessen unschuldige Periode haben, in der sie sich zur Operation eignen, und zwar ist, da es sich eben um ein vorerst locales Leiden handelt, die Resection hier ebenso am Platze wie die allerdings viel radicalere, aber auch oft unnöthige Amputation oder Ex-

1) Langenb. Arch. Bd. L.

2) Neumann, Langenb. Arch. Bd. XLVI. S. 272.

articulation. Dazu kommt die Erfahrung, dass wenige der nach der Resection Gestorbenen an localen Recidiven, die meisten dagegen an Metastasen in entfernten Organen zu Grunde gingen, und diese Art von Recidiven kann man ebenso wenig mit der Absetzung des Gliedes als mit der Resection verhüten. Ja, vielleicht hat letztere noch grössere Chancen, denn zu ihr entschliessen sich — und das ist von grösster Bedeutung — die Kranken leichter und früher.

Zweifellos wird man sich in jedem Falle wohl überlegen, ob hier die Resection oder die Absetzung am Platze ist. Die conservative Methode ist nicht so aufzufassen, als ob man mit ihr nun alle Knochentumoren behandeln wollte. Es hat ihr das wohl auch lange geschadet, dass man nicht von vornherein klar ausgesprochen hat, dass das Aufkommen des conservativen Verfahrens an der Behandlung klinisch bösartiger Tumoren nichts geändert hat, sondern dass sie nur bei klinisch gutartigen Tumoren angewandt werden soll. Und so angewandt hat sie schon eine Anzahl guter Erfolge, was die Recidive anlangt, zu verzeichnen.

Was das functionelle Resultat anlangt, so war Mikulicz wohl auch noch nicht recht zufrieden damit, denn er sagt, es müsse unsere Aufgabe sein, durch weitere Ausbildung der Technik, durch Construction passender Prothesen und orthopädischer Hülfsmittel den entstandenen Defect möglichst zu ersetzen.

Weshalb hat man nun so selten Versuche mit der osteoplastischen Deckung derartiger Defecte gemacht, die alle künstlichen Apparate unnöthig macht?

Das kommt wohl zum Theil daher, dass die einzige, ganz sichere Methode, die der gestielten Hautperiostknochenlappen, meist nicht in Anwendung gebracht werden kann, da nach den ausgedehnten Continuitätsresectionen an den Epiphysen nicht genügendes Material zur Bildung solcher Lappen übrig bleibt. Man war also meistens auf die Transplantation angewiesen. Die Transplantation an den langen Röhrenknochen stand jedoch von jeher bei den Chirurgen in schlechtem Rufe — ich spreche hier nur von der Autoplastik und zwar der Transplantation eines einzigen Stückes, die hier bei so grossen Defecten wohl nur in Frage kommt.

Wenn auch die Zeit längst vergangen ist, wo man eine Anheilung von Knochenstücken an den langen Röhrenknochen überhaupt nicht für möglich hielt, so sind doch seit Jakimowitsch, der zuerst diese Möglichkeit nachwies, so wenig praktische Versuche damit gemacht, dass man über sie nur sehr wenig weiss. Bis zu welcher Grösse des zu transplantirenden Stückes man gehen darf, welche

Verhältnisse am günstigsten für die Anheilung sind, wissen wir nicht, ja, die Frage, ob sie überhaupt ihre Vitalität behalten oder ob sie resorbirt werden und nur der Kalkschwamm zur Regeneration gebraucht wird, ist noch offen.

Bei der grossen Seltenheit solcher grosser Knochentransplantationen an langen Röhrenknochen wird es von Interesse sein, von einem solchem Falle Kenntniss zu erhalten, der von Bier wegen Sarkoms am Humerus operirt ist und ein günstiges Resultat ergeben hat.

Krankengeschichte. Die 30jährige Schneiderin M. S. ist angeblich in keiner Weise erblich belastet. Sie klagt über seit Jahresfrist bestehende Schlaffheit und ein Gefühl von Ziehen im rechten Arm, das sich allmählich bis zu unerträglichen Schmerzen steigerte. Nur bei völliger Ruhigstellung des Armes war ihr Zustand erträglich. Anfang Januar 1897 verspürte Patientin beim Aufheben eines Vogelbauers einen plötzlichen, localisirten Schmerz im rechten Oberarm, und seitdem ist der Arm völlig gebrauchsunfähig.

Status. Es handelt sich um eine abgemagerte, anämische Person. Etwas oberhalb der Grenze zwischen mittlerem und oberem Drittel ist der Humerus stark druckempfindlich und leicht verdickt. Hier besteht abnorme Beweglichkeit, und zwar lässt sich das untere Fragment nach hinten verschieben, so dass der Abknickungswinkel nach vorn gerichtet ist. Ellbogen- und Schultergelenk werden wegen der Schmerzen fixirt. Der Deltoides ist stark atrophirt.

Die Diagnose wird auf Sarkom mit Spontanfractur gestellt. Ein chirurgischer Eingriff wird wegen eingetretener Menses bis zum 23. Januar 1897 verschoben.

Operation. Unter Chloroformnarkose wird ein Hautschnitt an der Aussenseite des Oberarms geführt, der 3 Querfinger unter dem Akromion beginnt und bis nahe an die untere Humerusepiphyse herangeht. Die Musculatur wird theils stumpf, theils mit dem Messer durchtrennt. Es kommt dann der leicht aufgetriebene Knochen und die Spontanfractur zu Gesicht. Mit der Luer'schen Zange werden von der Fracturstelle aus Knochenstückchen abgekniffen. Die Corticalis erweist sich als papierdünn, die Markhöhle ist ausgefüllt mit graubraunen, derben Massen, die an der Peripherie von spärlichen Spongiosabälkchen durchsetzt sind.[1])

Der Knochen wird nun nach oben und unten weiter freipräparirt. Bei dem Versuche, das untere Fracturenende durch Druck von unten her aus der Wunde hervorzudrängen, bricht der Knochen zum zweiten Male etwa 10 cm unterhalb der Spontanfractur. Da die ganze Diaphyse eine papierdünne Corticalis zeigt und im Innern noch grössere Mengen Spongiosabälkchen enthaltende Massen aufweist, so wird die ganze Diaphyse oben etwa 2 Querfinger oberhalb der Spontanfractur dicht an der Humerusepiphyse und unten etwa 4 Querfinger über der unteren Epiphyse mit Kettensäge abgesägt, nachdem vorher im Sulcus brachialis internus

1) Die Geschwulst erwies sich als Myxo-Chondro-Sarkom.

der N. radialis freigelegt und der Knochen selbst ringsher von den Muskelansätzen befreit ist. Der grösste Theil des Periosts verbleibt am Humerus.

An den Sägeflächen ist die Corticalis oben und unten normal dick und zeigt normales Mark.

Der also fast die ganze Diaphyse umfassende Knochendefect wird durch ein etwas längeres Knochenstück ersetzt, welches nebst Periost unter Blutleere aus der Vorderfläche der Tibia ausgemeisselt ist. Es wird mit seinen Enden in die Markhöhlen der Humerusfragmente hineingesteckt, oben war dies erst nach Aushöhlung des Humeruskopfes möglich. Nach sorgfältiger Unterbindung wird das transplantirte Knochenstück ringsherum dicht mit der Musculatur durch Catgutnähte vereinigt.

Zur Fixirung wird eine Gitterschiene und Middeldorpf'sche Triangel angelegt. Die Wunde am Bein wird mit Silk genäht, der Unterschenkel auf eine Volkmann'sche Schiene gesetzt.

Am 2. Februar konnten die Nähte am Bein entfernt werden, es war völlige pr. int. eingetreten.

Dagegen musste der Verband am Arm am 11. Februar wegen einer acuten Eiterung (Temp. 39°) gewechselt und die Narbe bis zur Mitte des Oberarms gespalten werden. Die Wunde heilte dann allmählich per sec. int. bis auf 2 hartnäckige Fisteln.

Am 28. Mai war die Consolidation zwischen Knochenstück und oberem Humerusfragment eingetreten. In der Narbe befinden sich 2 eiternde Fistelöffnungen, die auf den in seiner ganzen oberen Hälfte verdickten, ersetzten Humerus gehen. An der unteren Vereinigungsstelle ist noch keine knöcherne Verbindung eingetreten, der Knochen bildet hier vielmehr einen winkligen Vorsprung, der sich bei Druck und Zug ausgleichen lässt.

Die Bewegungen sind noch wenig ausgiebig, besonders die Abduction, dagegen kann der Arm im Ellbogen rechtwinklig gebeugt sowie gut pro- und supinirt werden.

Im Laufe der Zeit, während die Pat. schon entlassen war, stiess sich ein corticaler Sequester ab, der ungefähr 3 cm lang und 2 cm breit war. Dann heilte erst die Wunde völlig.

Als wir die Patientin zum letzten Male sahen (5. Juli 1898), sah sie kräftig und gesund aus. Die Narbe am Arm ist glatt und verschieblich, der neue Knochen fühlt sich höckerig an, Druck auf den oberen Theil ist noch sehr empfindlich, auf den unteren nicht mehr.

An beiden Vereinigungsstellen, oben wie unten, ist völlige Consolidation eingetreten, unten allerdings unter einem Winkel von 145°, der nach hinten offen ist. Der Oberarm vom Akromion bis zum Condyl. int. misst rechts 28½, links 29½ cm. Streckung des Armes ist bis zu 160°, Beugung bis zu 82° möglich.

Auf eine an die Patientin gerichtete Anfrage theilt sie uns am 27. November 1899, also 22 Monate nach der Operation, mit, dass sie mit dem Arme sehr zufrieden sei; allerdings sei er nicht so stark wie der linke, sie könne aber alle häuslichen Arbeiten damit verrichten, z. B. einen Eimer Wasser tragen. Einen Gewichtstein von 3½ Pfund kann sie kurze Zeit wagerecht halten, ein Beweis, dass beide Vereinigungsstellen knöchern verheilt sind.

Die Bewegungen im Schultergelenk seien völlig frei, im Ellbogen könne sie den Arm soweit beugen, dass sie sich Kopf und Gesicht, nicht aber den Hals waschen könne. Sie muss also den Arm im Ellbogen spitzwinklig krümmen können, sonst könnte sie sich nicht zum Gesicht reichen; zum Waschen des Halses ist fast die ausgiebigste Beugung im Ellbogen nöthig, die ein gesunder Arm ausführen kann.

Ihre Aussagen werden von ihrem Arzte, Herrn Kreisphysikus Dr. Hartwig zu Corbach, bestätigt. Er fügt noch hinzu, der Oberarm sehe sehr gut aus und sei ziemlich voll und rund. Der stärkste Umfang der Oberarme bei Beugung der Vorderarme betrage rechts 20,5, links 21 cm. Die Patientin arbeite zu viel und sei deshalb etwas bleichsüchtig, der Defect in der Tibia habe sich völlig wieder ergänzt.

Das beigegebene Röntgenbild weist einen derben Knochen mit welliger Oberfläche auf, die man zum Theil als von der nie ganz gleichmässigen Meisselung herrührend, zum Theil als functionell bezeichnen muss. Die winklige Abknickung scheint durch die Wirkung der Extensoren hervorgerufen.

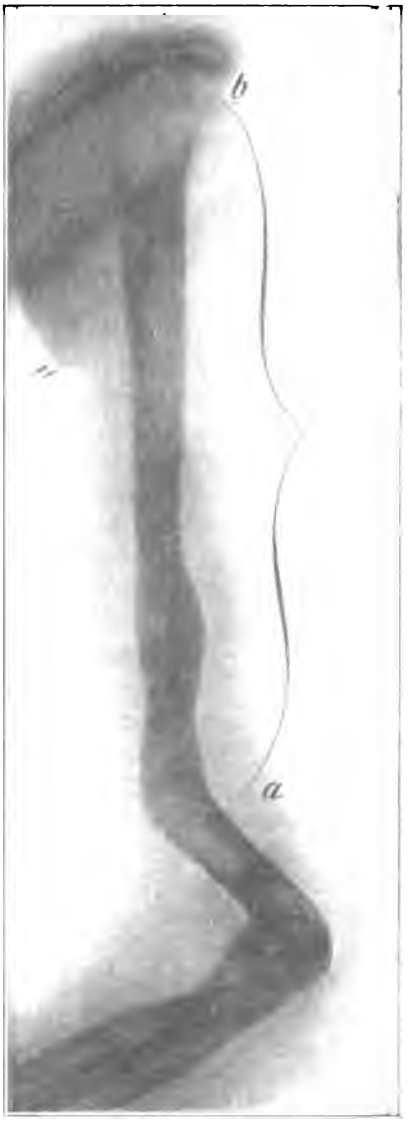

ab = transplantirtes Stück.

Mit Beziehung auf die Frage, wie gross ein zu transplantirendes Knochenstück sein darf, möchte ich glauben, dass es keine Grenzen für die Grösse giebt, da es in sehr seltenen Fällen viel grössere Defecte zu decken giebt, als in unserem Falle, bei welchem die grösste bisher gemachte autoplastische Transplantation ausgeführt ist.

Zum Schlusse möchte ich die Frage nach dem weiteren Schicksal eines solchen transplantirten Knochenstücks streifen. Bekanntlich

ist Barth[1]) der Ansicht, dass, was wir am lebenden Knochen überpflanzten und einheilten, stürbe ab und erfülle seinen Zweck nur als kalkhaltiger Fremdkörper, der das Material für den Aufbau eines neuen Knochens liefere. Als zur Transplantation geeignet betrachtet er deshalb ebenso todte wie lebende Knochensubstanz und giebt der ersteren den Vorzug, weil sie von einem Thiere genommen werden könne und deshalb die Entnahme durch eine zweite Operation vom Menschen unnöthig mache. Erfahrungsgemäss regeneriren sich aber einmal solche randständige Lücken sehr bald und vollständig, und dann halten wir derartiges lebendes Material für nöthig, denn nach Ansicht vieler Autoren[2]) ist zur Defectdeckung an den Röhrenknochen nicht wie am Schädel, wo von ihm keine Function verlangt wird, jedes beliebige Material zu brauchen, sondern durch Autoplastik gewonnenes, lebendes Material eignet sich hier ganz ausschliesslich.

Nach Barth kommt es nicht sowohl auf das Transplantationsmaterial als auf den geeigneten Boden an. Nach ihm haben nur da Transplantationen einen Sinn, wo sie auf ossificationsfähigen Boden kommen. Als solchen bezeichnet er wandständige Defecte und von Periost und Mark ausgehendes Granulationsgewebe, er betont ausdrücklich, dass bei Continuitätsdefecten das Periost im Bereiche des Defectes erhalten sein müsse. Wenn nun aber trotz des Fehlens des von Barth für nothwendig gehaltenen ossificationsfähigen Bodens, trotz des Fehlens des Periosts ein mit Periost transplantirtes Knochenstück in einen Continuitätsdefect einheilt, so ist für diesen Fall die Theorie Barth's unzutreffend. In unserem Falle war der Humerus mitsammt seinem Periost bis auf kleine Reste oben und unten entfernt, da letzteres für inficirt gehalten wurde, im Bereiche des Defectes fehlte also das Periost und Mark völlig und trotzdem heilte das Knochenstück ein. Es bleibt da nur die Erklärung übrig, dass die Transplantation eines Knochenstücks mit Periost nicht so werthlos ist, wie Barth glaubt, sondern dass ihr die Einheilung in diesem Falle zuzuschreiben ist. Ob nun Periost und Knochenstück weitergelebt hat, oder ob letzteres nekrotisch geworden und nur eine Stütze und den Kalkschwamm geliefert hat, die Regeneration dagegen vom transplantirten Periost ausgegangen ist, ist zweifelhaft.

---

1) 1. Verhandlungen der Deutschen Ges. f. Chir. XXII. Congr. 1893. II. S. 243 und v. Langenbeck's Archiv. Bd. XLVI. S. 409. — 2. Archiv f. klin. Chirurgie. Bd. XLVIII. Heft 3. — 3. Berliner klin. Wochenschr. 1896. Nr. 1.

2) v. Bergmann, Chir. Section der 64. Versammlung deutscher Naturforscher und Aerzte. Ref. Centralbl. f. Chirurgie. 1891. S. 941 u. A.

Allerdings spricht noch ein Umstand für das Fortleben des Knochens: die Sequesterbildung. Beim ersten Verbandwechsel zeigte sich die Wunde anscheinend per primam geheilt, am Abend stieg jedoch die Temperatur auf 39° und 6 Tage später musste die Narbe wegen einer profusen Eiterung bis zur Mitte des Oberarms gespalten werden. Es war also eine acut einsetzende Eiterung, die zur Bildung und schliesslichen Ausstossung eines Sequesters führte. Wäre der Knochen in toto nekrotisch gewesen, so wäre es wahrscheinlicher gewesen, dass der ganze todte Knochen als Sequester ausgestossen wäre, und es wäre kein Grund ersichtlich, weshalb dieser ganze todte Knochen noch einen Sequester abgestossen hätte. Meines Erachtens ist die Sequesterbildung, wie überall, so auch hier eine Aeusserung der Lebensfähigkeit.

Ich bin nun weit entfernt davon, zu glauben, die auf so viele exacte Untersuchungen gestützte Theorie Barth's über die Knochenverpflanzung wankend machen zu können. Vielmehr bin ich der festen Ueberzeugung, dass es bei der Art der Transplantation, wie Barth sie ausgeführt hat, thatsächlich ohne Werth ist, ob der Knochen lebt oder ob er todt ist, ob er vom Menschen oder Thiere stammt, und dass hier der ossificationsfähige Boden der Ausgangsort der Regeneration ist, wozu das stets absterbende, transplantirte Stück nur den Kalkschwamm liefert. Ebenso fest überzeugt allerdings bin ich, dass es ausser dieser Art von Transplantation noch eine andere giebt, bei der es von grösstem Werthe ist, dass ein lebendes, durch Autoplastik gewonnenes Knochenstück nebst Periost, wenn auch auf ganz sterilen Boden, verpflanzt wird, wobei der Knochen vielleicht leben bleibt, vielleicht auch abstirbt, jedenfalls aber vom lebenbleibenden Periost aus die Neugestaltung erfährt, die zu seiner Vervollkommnung und der Leistung der an ihn gestellten Function erforderlich ist.

Herrn Professor Bier erlaube ich mir auch an dieser Stelle für die Erlaubniss, den Fall zu veröffentlichen, und für seine Unterstützung bei der Bearbeitung meinen Dank auszusprechen.

XXXI—XXXIII.

Kleine Mittheilungen.

XXXI.

Retrograde Netzincarceration mit Torsion in der Bauchhöhle.

(Nach einem am IX. Congresse polnischer Chirurgen zu Krakau am 19. Juli 1899 gehaltenen Vortrage.)

Von

Dr. Roman von Baracz,

Docent für Chirurgie an der Universität Lemberg.

(Mit 1 Abbildung.)

Am 7. April 1899 wurde ich zu folgendem Fall gerufen: R. B., 42 Jahre alt, Beamter, litt angeblich seit mehreren Jahren an einem freien, linksseitigen Leistenbruch und trug seit mehreren Jahren ein Bruchband; der Bruch war angeblich gänseeigross und reponirbar. Am 4. April Abends hob er am Bahnhof einen schweren Koffer und verspürte in diesem Moment einen reissenden Schmerz in der linken Leiste, der Bruch wurde angeblich grösser und härter und konnte nicht mehr reponirt werden. Patient wurde seit der Zeit arbeitsunfähig und bettlägerig. In der Nacht vom 6. auf den 7. April wurden die Schmerzen in der Leistengegend geringer, dagegen leidet Patient starke Bauchschmerzen, welche anfallweise auftreten. Patient hatte Stuhlgang am 6., am 7. zwei Stuhl-gänge; Winde gehen seit dem 7. April früh nicht ab.

Untersuchung am 7. April um 4 Uhr Nachmittags ergiebt: Kleiner gut gebauter Mann mit reichlichem Panniculus. Gesicht blass, in kaltem Schweiss gebadet, Zunge trocken. Puls 120, Temperatur 38,5. In den Inguinalgegenden lässt sich keine grössere Geschwulst constatiren, nur die linke ist ein wenig prominent. Der rechte Hoden ist klein, weich, atrophisch. Der linke Hoden dagegen bedeutend grösser, härter, uneben, etwas empfindlich und steigt tiefer herunter. Der linke Plexus pampiniformis bedeutend dicker. Vom linken Hoden aufwärts lässt sich in der Richtung des Leistencanals ein harter, kleinfinger- bis mittelfingerdicker, in den Leistencanal mündender und denselben füllender Strang constatiren. Der Strang ist beim Leistencanal etwa kleinfingerdick, hier sehr empfindlich; er lässt sich im Leistenkanal ein wenig hin und her verschieben, jedoch nicht reponiren.

Der Bauch ballonförmig aufgetrieben; der Percussionsschall ist an demselben überall tympanitisch, nur in beiden Leistengegenden gedämpft; die Dämpfung verschwindet in der Seitenlagerung, es besteht somit freier Erguss in die Bauchhöhle; dabei ist der Bauch bei der Palpation sehr schmerzhaft.

Diagnose: Netzincarceration, beginnende Peritonitis.

Hernio-Laparotomie um 6 Uhr Abends in Chloroformnarkose; Schichtenschnitt an der Hohlsonde. Bruchsack stark verdickt (bis 4 mm dick); den Inhalt desselben bildet ein wenig klares Bruchwasser und ein harter, 5—6 mal um seine Achse gedrehter, bis 12 cm langer, unten mittelfinger-, oben kleinfingerdicker, blauschwarz gefärbter, am Boden des Bruchsackes breit angewachsener Strang. Der Strang mündet in den Leistencanal und ist in demselben beweglich, jedoch seine Fortsetzung ist bedeutend dicker und lässt sich nicht nach auswärts bringen. Neben dem Strang lässt sich der kleine Finger bequem in die Bauchhöhle einführen, wo man einen voluminösen, mit dem Strang in directer Communication stehenden Tumor tastet. Darum Verlängerung des Bruchschnittes auf die Bauchdecken bis 10 cm hoch, schichtenweise Durchtrennung der Bauchmuskeln bis auf das Peritoneum; jetzt zeigt sich, dass der Strang mit einem, bis strausseigrossen, gelappten und aus mehreren bis hühnereigrossen Geschwülsten bestehenden, blauschwarz gefärbten Tumor im Zusammenhange steht, welcher nach auswärts erst nach weiterer Verlängerung des Bauchschnittes gebracht werden kann. Der Tumor ist von bindegewebigen Strängen und angestauten, dicken Venen durchzogen. Dabei entleert sich aus der Bauchhöhle röthlich tingirte Exsudatflüssigkeit. Jetzt zeigt sich, dass der untere stark verdickte Netztheil im Abdomen einige Male um seine Achse gedreht ist, infolge dessen eine hochgradige Stase in ihm besteht und er blauschwarz verfärbt ist. Die abdominale Torsionsstelle des Omentum ist sehr dünn; oberhalb der Torsionsstelle ist das Netz normal, stark verfettet. Das normale Netz wird oberhalb der Torsionsstelle im gesunden Gewebe en masse in einigen Partien unterbunden und der bis zu 1 kg wiegende Tumor abgetragen. Der Tumor steht noch durch den unteren Torsionsstrang mit dem Bruchsack in Verbindung. Der verdickte und verwachsene Bruchsack wurde theilweise stumpf, theilweise mit der Scheere vom Samenstrang, dem Plexus pampiniformis und der Tunica vaginalis testis communis isolirt, hoch oben unterbunden und sammt dem angewachsenen Netzstrang abgetragen. Vorfallende Därme (Flexura sigmoidea und Ileum), auf welchen keine Auflagerungen constatirbar waren, wurden mit sterilen Gazecompressen getrocknet und reponirt; die Peritonealhöhle wird ebenfalls trocken gelegt. Neben dem amputirten Bruchsackhals wird ein langer Jodoformgazetampon in die Bauchhöhle eingeführt, eben solche zwei Tampons werden neben dem Samenstrang und dem Plexus eingeführt; die Wunde wird mit vier tiefen, die Bauchmuskeln mitfassenden Matratzennähten und mit fortlaufender Naht geschlossen. Dauer der Operation 1 Stunde. Ordination: strenge Diät, intern: Tinct. Opii (je 15 Tropfen 3 mal täglich), Eisblase auf den Bauch.

Den 8. April: Patient fühlt sich wohler, es treten keine Schmerzanfälle mehr auf, kein Schmerz bei der Palpation der Bauchdecken. Morgen-

temperatur 37,2°, Puls 120°; Abendtemperatur 37,5°, Puls 120°. Abgang der Winde mehrmals während des Tages.

Den 9. April: Bauch kleiner und weicher, Abgang von Winden, Abendtemperatur 37,6°, Puls 84°.

Am 10. April: Abendtemperatur 37,3, Puls 84, Weglassung des Opiums.

Am 11. April: Morgentemperatur 37,4, Puls 84; Verbandwechsel, Beseitigung der Tampons; Abendtemperatur 37,7, Puls 84.

Am 12. April wird Ricinusöl verabreicht, wonach drei reichliche Stühle folgen; seit nun andauernd Apyrexie. Am 13. halbfeste, seit dem 14. feste Nahrung.

Am 15. April: Verbandwechsel, Beseitigung aller tiefen und einiger oberflächlichen Nähte; an einigen Stellen Stichcanaleiterung.

Am 19. April constatirt man oberhalb des linken Hodens, welcher denselben Befund bietet wie bei der Operation, wieder einen festen, harten, und schmerzhaften, unbeweglichen, bis mittelfingerdicken Strang; derselbe verläuft in der Richtung des Samenstranges zum Leistencanale.

Am 28. April: Die Wunde vernarbt. Die Verhärtung längs des Samenstranges ist dicker und stellt einen länglich ovalen, schmerzhaften Tumor dar. P. entzog sich weiterer Behandlung.

Nach einem Monate erfuhr ich, dass die nach der Operation entstandene Verhärtung nach zwei Wochen erweichte, an einer Nahtstelle aufbrach, viel Eiter entleerte, und dass Patient seither ganz gesund ist.

Die Nachuntersuchung am 13. December ergiebt: Patient ist sehr fettleibig geworden. Der linke Leistenring fest verwachsen, der linke Hoden grösser wie der rechte, von normaler Consistenz. Pat. trägt kein Bruchband.

Erklärung der Abbildung.[1])

AE der bindegewebige, mehrmals um seine Achse torquirte Strang, mit welchem der hypertrophische Netztheil an den Bruchsack mit dem Punkte *E* angewachsen war. Der Strang *AE* bildete allein den Bruchinhalt im Momente der Operation. *AB* der hypertrophische, torquirte, blau schwarz verfärbte Netztheil, welcher im Momente der Operation in der Bauchhöhle lag; *D* der randständig gelegene eiförmige, an Endotheliom erinnernde Tumor; im Punkte *C* die angestauten und erweiterten Venen. *B* die obere Torsionsstelle. *FB* normales Netz.

1) Photographische Aufnahme des Präparates nach 8monatlicher Aufbewahrung in Formalinlösung, wodurch der torquirte Theil abblasste und kleiner wurde, so dass man den Farbenunterschied zwischen dem gesunden und torquirten Netztheil nicht mehr sehen kann.

Die genauere Untersuchung des Präparates zeigte, dass das Netz sich gleich einem um beide spitzen Enden gedrehten dreieckigen Tuch — um die abdominale Verengerung und um den stielrunden, im Bruchsacke angewachsenen Strang 5—6 mal gedreht hat, und dass es infolge dessen sich im Zustande der completen venösen Stase befand; diese Stase verursachte Reizerscheinungen des Peritoneum mit Transsudatbildung; bei längerem Bestande derselben würde es gewiss zur Gangrän des gedrehten Netzstückes gekommen sein. Die Randpartieen des gedrehten Netzstückes, welche als an Endotheliom erinnernde Tumoren prominirten, zeigten am Durchschnitt homogenes, blauschwarz gefärbtes Gewebe; nur an manchen Stellen waren noch weisse Inseln gesunden Gewebes erhalten. Histologisch[1]) fand man Fettinseln wie im normalen Netz, geschieden mit Scheidewänden eines in hohem Grade gequollenen Bindegewebes; an vielen Stellen sind alle Bindegewebsinterstitien mit extravasirten rothen Blutkörperchen durchsetzt, ein an das hämorrhagische Infarct erinnerndes Bild. Die Arterien und Venen sind ad maximum erweitert und auch mit Blutkörperchen ausgestopft.

Die durch mehrfache Torsion des Netzes im Bruchsacke bedingten Einklemmungserscheinungen gehören zu sehr seltenen Vorkommnissen; einen solchen Fall beschrieb M. Oberst[2]); das torquirte Netz war ganz thrombosirt, der Gangrän nahe. Was den Mechanismus der Entstehung dieser Torsion anbelangt, so vermuthet Oberst, dass es sich um traumatische Einflüsse (Manipulationen bei Taxisversuchen, wechselnder Druck seitens des Bruchbandes) gehandelt hat.

Zu noch selteneren Vorkommnissen gehört die retrograde Incarceration des Netzes mit Torsion desselben in der Bauchhöhle. Auf die retrograde Incarceration der Baucheingeweide (Wurmfortsatz, Tuba) lenkte zuerst Maydl[3]) die Aufmerksamkeit. Maydl versteht darunter die Art der Einklemmung, bei welcher der eingeklemmte Theil nicht im Bruchsacke selbst, sondern central vom Bruchringe sich befindet. Es können nur solche Gebilde auf diese Weise sich einklemmen, welche eine gewisse Länge und freie Beweglichkeit haben. Maydl nennt diese Form der Einklemmung retrograde Incarceration.

Bald nach Maydl's Publication theilten auch andere Operateure ähnliche Befunde mit. (Kukula[4]), Schnitzler[5]), Kopstein[6]) und Carl Bayer.[7])

---

1) Die histologischen Präparate verdanke ich der Freundlichkeit des Herrn Dr. Kucera, Assistent am hiesigen pathologisch-anatomischen Institute (Prof. Obrzut).

2) Centralblatt f. Chirurgie. 1882. Nr. 27.

3) Maydl, Ueber retrograde Incarceration der Tuba und des Processus vermiformis etc. Wiener klin. Rundschau. 1895. Nr. 2 u. 3; ferner: Die Lehre von den Unterleibsbrüchen. Wien 1898. S. 319.

4) O. Kukula, Ueber einen Fall von retrograder Incarceration, welche durch einen gestielten Tumor des Dünndarmes bedingt war. Wiener klin. Rundschau. 1895. Nr. 20.

5) Wiener klin. Rundschau. 1896. Nr. 6.

6) Kopstein, Ueber einen Fall von retrograder Incarceration eines bindegewebigen Stranges. Wiener klin. Rundschau. 1898. Nr. 14

7) Carl Bayer, Retrograde Netzincarceration mit Stieltorsion über dem Bruchring. Centralblatt f. Chirurgie. 1898. Nr. 17. S. 462–465.

Bei Kukula handelt es sich um einen gestielten Tumor des Dünndarmes, bei Schnitzler um eine Netzschlinge, bei Kopstein um einen bandförmigen Strang; in allen diesen Fällen ist von einer Torsion der eingeklemmten Partie keine Erwähnung.

Nur Bayer lenkt die Aufmerksamkeit auf diese besondere Form, wo neben der retrograden Incarceration des Netzes noch Torsion desselben besteht. In seinem Falle, welcher eine 54jährige Frau mit einer alten labialen Hernie betraf, traten infolge eines starken Hustens Schmerzen im Bruch ein und eine Empfindung, als drehe sich irgend ein kugeliger Gegenstand darin herum. Die Incarcerationserscheinungen entstanden hier langsam und undeutlich; im Bruchsacke lag ein grosses Stück thrombosirten Netzes vor, welches an den oberen Theil des Bruchsackes mit einem gedrehten Strang angewachsen war; oberhalb des Bruchringes bestand eine Torsion. Nicht nur das im Bruchsacke incarcerirte, sondern auch das umgedrehte, oberhalb der Torsion in der Bauchhöhle liegende Netzstück, waren im Zustande starker venöser Stauung.

Bayer erklärt den Modus der retrograden Incarceration und Torsion des Netzes in seinem Falle auf folgende Weise: Durch Hustenstösse drehte sich das in den Bruchsack herabgestossene Netz, welches mittels des stielrunden Stranges am Bruchsackhalse fixirt war, um diesen dünnen Strang einerseits und den eigenen intraabdominalen Stiel andererseits, gleich einem um die beiden spitzen Enden gedrehten dreieckigen Tüchelchen, einige Male herum und schwoll infolge von Strangulation und Anstauung stetig an.

Unser Fall ist aus dem Grunde bemerkenswerth, dass es sich hier im Momente der Operation um eine wahre Incarceration nicht handelte, da der untere umgedrehte Strang im Bruchringe beweglich war, und dass die Torsion hoch oben in der Bauchhöhle stattfand; es entsteht nun hier die Frage, ob die intraabdominale Torsion des durch den Strang im Bruchsacke fixirten Netzes hier allein die Incarcerationserscheinungen bedingte, und auf welche Weise die Torsion zu Stande gekommen ist? Ich erkläre mir die Entstehung der Torsion auf folgende Weise: Es bestand hier ein alter Netzbruch, welcher mit dem beschriebenen festen und dicken Strang an den Bruchsack angewachsen war. Die untere Netzpartie musste sehr fettreich und hypertrophisch gewesen sein und füllte theilweise den Bruchsack aus; der durch Tragen des Bruchbandes und Manipulationen seitens des Patienten bei täglicher Reposition verursachte Reiz trug höchst wahrscheinlich zur Entstehung der Hypertrophie bei. Die Disposition zur Drehung oder geringe Drehung des Netzes mussten schon seit längerer Zeit bestehen, auch infolge von erwähnten Manipulationen bei Repositionsversuchen, sie verursachten jedoch dem Patienten wenig Beschwerden, da diese Drehung unvollkommen, und die Blutzufuhr zu dem nur theilweise gedrehten Netzklumpen genügend war. Beim Heben einer schweren Last drehte sich die den Bruchsack füllende schwere, hypertrophische Netzparthie um den als Sehne wirkenden Strang stärker um, die Blutzufuhr hörte in ihm auf und es erfolgte in ihr complete Stase und Thrombosirung. Es entstanden somit in dem im Bruchsacke angewachsenen Netze ähnliche Verhältnisse, wie dann,

wenn man den Zipfel eines dreieckigen Tuches mit einer Last beschwert und die beiden langen Enden des Tuches als Sehne horizontal oder schief hält und dabei das Tuch plötzlich in Bewegung setzt; der belastete Zipfel des Tuches springt dann leicht auf die andere Seite der Sehne über d. h. er dreht sich um seine Achse; die beiden Enden der Sehne drehen sich dabei so, wie in unserem Falle der Strang, mit welchem das Omentum im Bruchsacke angewachsen war und die verengte Netzpartie am Uebergang in den hypertrophischen Theil. Die weitere Torsion musste dann die Bauchpresse bewirken. Erst durch die Bettlage musste die den Bruchsack füllende, hypertrophische und schwere Netzpartie durch die weite Bruchpforte in die Bauchhöhle zurückschlüpfen; dies erklärt uns das bei der Operation gefundene Bild; vielleicht drehte sich dabei das Netz noch weiter um.

Auf Grund des bei der Operation gefundenen Befundes glaubte ich anfänglich, dass die hypertrophische Netzpartie gleich zu Anfang der Incarcerationserscheinungen (beim Heben der Last) in die Bauchhöhle zurückschlüpfte, und dass die Drehung derselben in der Bauchhöhle allein erfolgte. Da jedoch Patient deutlich angiebt, dass gleich nach der Anstrengung beim Heben der Last, mit Beginn der Schmerzerscheinungen, die Geschwulst stärker wie gewöhnlich hervortrat und seit diesem Zeitpunkt unreponibel wurde, muss ich schliessen, dass die beschriebene Drehung zuerst auch im Bruchsacke erfolgte, und dass zuerst wirklich auch retrograde Incarceration bestand.

Unser Fall ist somit dem von Bayer beschriebenen fast ganz ähnlich, hier wie dort bestand die Torsion des Netzes im Abdomen, während aber im Falle Bayer's der umgedrehte und thrombosirte Netzklumpen mit seinem grössten Theil im Bruchsacke lag und liegen blieb, schlüpfte in unserem Falle der ganze umgedrehte Netzklumpen in die Bauchhöhle. Somit wäre der Mechanismus beider Fälle fast ganz ähnlich!

Dass in solchen Fällen die Gangrän mit der Verabsäumung des Eingriffes wächst, und dass die Herniolaparotomie und Resection des gedrehten und thrombosirten Unterstückes möglichst zeitig ausgeführt werden muss, ist selbstverständlich!

XXXII.

Aus dem Vereinshospital in Hamburg.

Ein Fall von Heilung einer Peritonitis nach Magengeschwürperforation durch Laparotomie.

(Mitgetheilt in der Sitzung des Hamburger ärztlichen Vereins vom 30. Jan. 1900.)

Von

Dr. H. Waitz,
chirurg. Oberarzt.

Meine Herren! Die Patientin, ein Mädchen von 25 Jahren, die ich mir erlaube vorzustellen, erkrankte am 3. November 1899, 5 Uhr Nachmittags, während sie auf einem Stuhle sass, aus voller Gesundheit

an den heftigsten Schmerzen im Leibe mit so schwerem Krankheitsgefühl, dass noch am selben Abend ihre Aufnahme im Vereinshospitel veranlasst wurde. Als ich die Patientin am nächsten Tage sah, bot sie schon das Bild ausgesprochener Peritonitis. Sie hatte die Nacht trotz Eis und Opium ruhelos verbracht, seit der Erkrankung war kein Stuhlgang mehr erfolgt, kein Abgang von Wind. Die Blase hatte durch den Katheter entleert werden müssen. Der Leib war aufgetrieben, gespannt und bei jeder Berührung schmerzhaft. Besonders heftige Schmerzen wurden in der linken Unterbauchgegend angegeben. Der Puls war klein und frequent, das Gesicht geröthet mit geängstigtem Ausdruck.

Aus der Anamnese ergab sich, dass Patientin im Jahre 1896 an einer gonorhoischen Gelenkentzündung, im Jahre 1898 an einem Magengeschwür im Vereinshospital behandelt war. Dann war sie vor 6 Wochen wegen eines Aborts wieder zur Aufnahme gekommen und nach normalem Verlauf desselben ohne operativen Eingriff erst vor 4 Wochen entlassen. Sie trat jetzt wieder in Stellung, will aber in den letzten Wochen häufiger Schmerzen im Leibe, besonders in der linken Unterleibsgegend, bei der Arbeit empfunden haben. Die letzte Mahlzeit 4 Stunden vor der Erkrankung habe in einer Portion Milchreis bestanden.

Herr Dr. Jessen von der inneren Abtheilung übergab mir die Patientin als einen Fall von Peritonitis durch Perforation eines Magengeschwürs. Da der Schmerz indessen so ausgesprochen in der linken Unterbauchgegend localisirt war, hielt ich bei der Anamnese der früheren Gonorrhoe und des vor 6 Wochen überstandenen Aborts einen Zusammenhang mit den Beckenorganen nicht für ausgeschlossen und beschloss ich zunächst, die Ursache der Erkrankung hier zu suchen. Ich schritt zur Operation, für die die Einwilligung von der Patientin bei dem schweren Krankheitsgefühl sofort gegeben wurde, 21 Stunden nach dem Eintritt der Erkrankung. Nach Eröffnung der Bauchhöhle durch einen Schnitt vom Nabel bis zur Symphyse floss eine grössere Menge mit Fibrinflocken gemischter trüb seröser Flüssigkeit ab, die, je mehr ich die Darmschlingen auspackte und in's kleine Becken vordrang, reichlicher hervorquoll. Ich konnte dieselbe hier nahezu ausschöpfen, fand aber die Beckenorgane in normaler Beschaffenheit und überzeugte mich auch, dass der Processus unversehrt war. Ich reinigte nun zunächst so gründlich wie möglich die Därme wie die Beckenhöhle durch Ausgiessen und Auswaschen mit warmer Kochsalzlösung, legte dann einen dicken Gazetampon tief in das kleine Becken hinein, um neues Einfliessen von Flüssigkeit zu verhüten, vereinigte meinen Schnitt nach unten durch einige Nähte und spaltete die Bauchdecken nach oben bis zum Rippenrand. Jetzt kamen mir Luftblasen entgegen, und eine reichliche Menge mit weiss coagulirten Flocken gemischter schmutziger Flüssigkeit entleerte sich von Neuem.

Nachdem der Magen in Sicht gebracht war, gelang es bald die Perforation zu finden. Die Oeffnung von der Grösse einer Linse, aus der ununterbrochen flüssiger Mageninhalt hervorquoll, sass an der kleinen Curvatur nahe der Cardia. Es gelang mit einiger Schwierigkeit den Magen so weit herauszuziehen, dass ich zur Behandlung der Oeffnung schreiten konnte. Ich glaubte zunächst das Geschwür durch Serosanähte übernähen zu können. Doch zeigte sich die Umgebung der Perforations-

stelle in ziemlicher Ausdehnung so narbig brüchig, dass die Nähte durchschnitten. Das Loch im Magen riss in grösserer Ausdehnung ein, und entschloss ich mich zur Exstirpation der erkrankten Stelle. Mit zwei kräftigen Scheerenschnitten umschnitt ich das Geschwür etwa 2 Mark gross möglichst im Gesunden, liess mir nun durch 2 Hände meiner Assistenten die ca. 5—6 cm in der Länge betragende Schnittwunde des Magens fixiren und vereinigte dieselbe, zuerst mit einer fortlaufenden Naht, darüber in einer zweiten Reihe und an einzelnen Stellen in einer dritten Reihe Knopfnähte. Ich reinigte nun noch einmal die Bauchhöhle so gründlich wie möglich mit Spülen warmer Kochsalzlösung und schloss dieselbe, nachdem ich schliesslich auch noch den tief im Becken liegenden Tampon herausgezogen hatte, ohne irgend eine Drainage.

Die Heilung ist bis auf eine beschränkte Stichcanaleiterung ohne Zwischenfall verlaufen, in den ersten Tagen unterstützten reichliche Infusionen von Salzwasser und Lavements von warmem Wasser mit Cognac die Erhaltung der Kräfte. Der Puls blieb noch einige Tage sehr frequent. Doch allmählich hoben sich die Kräfte, und Patientin ist jetzt, nachdem sie noch Wochen lang mit grosser Vorsicht genährt ist, blühend und gesund, wie Sie sie heute vor sich sehen. —

Fälle glücklicher Heilung nach Operationen bei acuter Perforationsperitonitis sind immer noch so selten, dass jeder einzelne Fall auf Interesse rechnen darf. Noch heute gelten die von Weir und Foote veröffentlichten Zahlen, nach denen von den bis 12 Stunden nach dem Auftreten der Symptome operirten 39 Proc., von den binnen 12—24 Stunden operirten 76 Proc. starben. Ich habe die Geschichte meines noch 21 Stunden nach Eintritt der Perforation operirten Falles etwas eingehender mitgetheilt, um hervorzuheben, dass ich das gute Resultat in erster Linie der ausgiebigen Eröffnung der Bauchhöhle vom Rippenrand bis zur Symphyse zu verdanken glaube. Nur hierdurch war es möglich, die Bauchhöhle von allem Mageninhalte auf's gründlichste zu reinigen, speciell die bereits reichlich im Cavum Douglasii angesammelte mit Fibrinflocken gemischte schmutzig seröse Flüssigkeit herauszubringen. Ich bin zu dieser Operation durch mein Vorgehen gekommen, den Sitz der Erkrankung zunächst in den Organen des kleinen Beckens zu suchen, möchte aber ihrer methodischen Ausführung in der beschriebenen Ausdehnung in jedem Falle von Perforationsperitonitis nach dieser Erfahrung das Wort reden.

Auch für die von den meisten Chirurgen heute empfohlene Reinigung der Bauchhöhle mit warmer steriler Kochsalzlösung dürfte mein Fall empfehlend sprechen. Ich will noch erwähnen, dass es uns überraschte, bei dieser Behandlung die Reposition der ausgepackten Därme so ausserordentlich leicht ausführen zu können, eine Beobachtung, die vor kurzem auch aus der Frankfurter Klinik im Centralblatt für Chirurgie[1]) mitgetheilt wurde, wie hier angenommen, weil die durch die Entzündung meteoristisch aufgetriebenen Darmschlingen unter der Kochsalzbehandlung wieder peristaltische Bewegung und Contraction bekommen.

1) 1900. Nr. 2.

XXXIII.

Aus der Königl. chirurgischen Universitätsklinik (Charité) zu Berlin (Geheimrath Prof. Dr. König).

Ueber eine diagnostisch interessante Blutgefässgeschwulst an der oberen Brustapertur.

Von

Stabsarzt Martens,

Assistenzarzt der Klinik.

(Mit einer Abbildung.)

Auf dem letzten Chirurgencongress stellte ich aus unserer Klinik einen Patienten mit einer Geschwulst am Halse vor, welche in diagnostischer Beziehung als sehr interessant bezeichnet werden muss. Da sich die von uns gestellte Wahrscheinlichkeitsdiagnose bei der kurz nach der Vorstellung vorgenommenen Operation als irrig erwies, der Fall auch in seiner andern nun richtig erkannten Bedeutung wegen des Sitzes und der Eigenthümlichkeiten der Geschwulst, abgesehen von den diagnostischen Schwierigkeiten, Interesse verdient, so möge er im Folgenden kurz beschrieben werden. Eine kurze Berichtigung der Diagnose findet sich schon in dem Sitzungsbericht.[1])

Es handelt sich um einen 26 Jahre alten Kutscher, welcher — aus gesunder Familie stammend — stets gesund gewesen sein, insbesondere nie an Husten gelitten haben will. Früher war er Müllerknecht und hat als solcher schwer zu arbeiten gehabt. 1893—95 genügte er seiner Militärpflicht. Bald nach seiner Entlassung bemerkte er eine bei Anstrengungen, Husten, Pressen über dem rechten Schlüsselbein hervortretende Geschwulst. Schmerzen oder auch nur Beschwerden hat er nie davon gehabt, doch lässt er sich am 9. November 1899 (durch die Poliklinik) auf einige Tage in die Klinik aufnehmen, weil ihn die Geschwulst beunruhigt.

Bei dem kräftig gebauten Patienten sind im Uebrigen nachweisbare Erkrankungen der inneren Organe nicht vorhanden, insonderheit kein Emphysem, kein Katarrh der Luftwege. Bei genauer Betrachtung fällt auf, dass die beiden Köpfe des Musc. sternocleidomastoideus rechts etwas weiter als links auseinanderstehen. Man fühlt eine deutliche Lücke zwischen ihnen. Lässt man nun den Mann pressen, so wölbt sich allmählich, nach allen Seiten gleichmässig sich ausdehnend, gleichsam sich aufblähend, aus dieser Lücke eine Geschwulst hervor, eigenthümlich gelappt, sich anfühlend etwa wie ein weiches Lipom, gegen die Haut gut, weniger gegen die Unterlage verschieblich. Presst der Patient stärker, so wird die Geschwulst stark gespannt. Sie wird dabei etwa gänseeigross und dehnt sich über die Clavicula hauptsächlich nach unten aus. Sobald der junge Mensch nun inspirirt, verschwindet der Tumor allmählich.

---

1) Verhandlungen der Deutschen Gesellschaft für Chirurgie. 1899. S. 118.

Man fühlt dann nur unter der Haut verschieblich ein schlaffes, sackartiges Gebilde.

Man kann aber — ist die Geschwulst einmal vorgetreten — sie auch bei der Inspiration bestehen lassen, wenn man die Lücke zwischen den beiden Muskelköpfen mit dem Finger zuhält. Durch Heben des Fingers kann man sie beliebig noch verkleinern, bezw. bei erneutem Pressen sich vergrössern lassen.

Das war der Aufnahmebefund (Ergänzung s. u.). Was war das nun? Alle, die wir in der Klinik den jungen Menschen die Geschwulst hervorpressen sahen, gewannen den Eindruck, es müsse sich um eine lufthaltige Geschwulst handeln, es sah ganz so aus, wie wenn man einen der bekannten Jahrmarktsballons aufbläst und wieder zusammenfallen lässt. Zugeschickt war uns der Kranke mit der Diagnose „Blutgeschwulst". Wir richteten unsere Aufmerksamkeit ganz besonders darauf. Es konnte eine Blutcyste oder ein cavernöses Angiom sein, welches — mit einer grösseren Vene in Verbindung stehend — durch das Pressen mit venösem Blut gefüllt wurde.

Von einem Durchschimmern einer Blutfarbe war nun keine Spur. Wir dachten deswegen an ein Lymphangiom, was herausgedrückt, bezw. gefüllt würde beim Pressen, zogen auch in Frage, ob es vielleicht ein für gewöhnlich intrathoracal gelegenes Lipom sein könnte, doch eine solide Geschwulst konnte dem Befunde nach nicht in Betracht kommen. Es galt zu entscheiden, ist Flüssigkeit oder Luft drin.

Nun sollte man meinen, dass hätte sich leicht durch Percussion feststellen lassen. Die Schwierigkeit dieser Untersuchung bestand darin, dass die Geschwulst dem Thorax auflag und daher von den Lungen her Luftschall vorgetäuscht werden konnte. Wir suchten dies durch seitliches Beklopfen (unter Benutzung einer Münze als Plessimeter) zu vermeiden. Vielfache Untersuchungen schienen immer wieder Luftschall zu ergeben. Der Sicherheit wegen wurden auch zwei geübte interne Collegen von mir gebeten, den Fall zu untersuchen. Beide diagnosticirten unabhängig von

einander eine lufthaltige Geschwulst. Auscultatorisch blieb die Untersuchung negativ.

Handelte es sich nun wirklich um Luft, so konnte die Geschwulst von der Trachea ausgehen, (eine Tracheocele sein, wie solche mehrfach beschrieben worden sind) eventuell auch von einem Bronchus. Letzteres war wegen der weiten Entfernung unwahrscheinlich. Auch mit der Trachea war ein Zusammenhang nicht zu entdecken, vielmehr konnte man beide Gebilde deutlich palpatorisch von einander trennen. Auch bei laryngoskopischer Untersuchung war nichts Abnormes zu finden. So schien denn nur die Möglichkeit einer Lungenhernie übrig zu bleiben.

So selten die Lungenbrüche in der obern Brustapertur sind, wenngleich solche im sog. Zang'schen Raum (Fossa supraclavicularis minor) meines Wissens überhaupt noch nicht beobachtet wurden, so wurde hier „mit grosser Wahrscheinlichkeit" die Diagnose auf Lungenhernie gestellt. Alles schien dafür zu sprechen, das eigenthümliche Aufblähen beim exspiratorischen Pressen, das Verschwinden beim Inspiriren, vor allem der anscheinend vorhandene Luftschall. In diesem Sinne wurde der Fall vorgestellt. Ich will nicht verschweigen, dass schon auf dem Congress verschiedene Herren die Geschwulst als Angiom ansahen.

Weil die Geschwulst in letzter Zeit an Grösse etwas zugenommen hatte, wünschte der Patient ihre Entfernung. Da die Operation unbedenklich erschien, wurde sie vorgenommen (am 14. April 1899).

Nachdem der Patient die Geschwulst vorgedrängt hatte, wurde sie durch Fingerdruck abgeklemmt, dann Narkose eingeleitet. Als der Tumor nun durch Zurückpräpariren eines Hautlappens freigelegt war, konnte man schon sehen, dass er bluthaltig sei. Er liess sich leicht isoliren und nach oben bezw. innen zwischen die Köpfe des Sternocleidomastoideus als breiter Strang verfolgen, der zur Vena subclavia zu verlaufen schien und möglichst weit oben abgebunden wurde. Wundverlauf aseptisch. Entlassung des Patienten am 26. April, ohne dass beim Pressen sich wieder etwas vorwölbt.

Nach jetzt (Januar 1900) eingezogenen Erkundigungen geht es dem jungen Menschen gut, die Geschwulst hat sich nicht wieder gezeigt.

Die Geschwulst, welche im Zusammenhang mit darüber gelegener Musculatur (Platysma myoides) und bindegewebigen Theilen exstirpirt war, wurde gleich aufgeschnitten. Es entleerten sich etwa 2 Theelöffel dunklen flüssigen Blutes. Aussen bindegewebig umkleidet, zeigte die im zusammengefallenen Zustande etwas über Taubenei grosse Geschwulst im Innern einen cavernösen Bau mit sehr weiten Hohlräumen und einem besonders grossen etwa in der Mitte. Vielfache Balken und Bälkchen verschiedenster Dicke, mit knopf- und fransenartigen Auflagerungen besetzt, durchziehen den Raum, von den Wandungen ausgehend und vielfach mit einander in Verbindung stehend, sodass dadurch ein schwammartiges Gefüge entsteht. Der Sack erscheint makroskopisch central wie peripher geschlossen, centralwärts geht er in den erwähnten bei der Operation abgebundenen Strang über, der auf dem Durchschnitt ein grösseres Gefäss schon bei Besichtigung mit blossem Auge erkennen lässt.

Mikroskopisch zeigt sich, dass die relativ dünne Sackwandung aus welligem, mässig zellreichem Bindegewebe besteht, mit stellenweiser Fett-

einlagerung, dem freien Rande zu zellreicher wird und mit Endothel bekleidet ist. In der Wandung befinden sich verhältnissmässig viele Gefässe, Arterien und Venen. In das Lumen hinein ragen Sprossen, die gleichfalls aus Bindegewebe bestehen, mit Endothel bekleidet sind, vielfach mit einander in Verbindung stehen. In den maschigen Hohlräumen liegen Blutgerinnsel verschiedenen Alters, zum Theil schon völlig organisirt, mit reichlicher Pigmenteinlagerung. Der Stiel besteht aus lockerem Binde- und Fettgewebe, enthält mehrere Nerven und kleinere Gefässe und in der Mitte eine sehr weite dünnwandige Vene.

Damit dürfte dann der Fall aufgeklärt sein. Es handelt sich um ein cavernöses Angiom mit grösseren Hohlräumen. Die Hohlräume standen durch eine grössere Vene — wie wir annehmen — mit der Vena subclavia unmittelbar in Verbindung. Damit wäre denn auch das exspiratorische Aufblähen und das inspiratorische Abschwellen, bezw. Verschwinden hinreichend erklärt.

Derartige Tumoren sind immerhin selten, ähnliche aber doch mehrfach beschrieben. Bezüglich der Litteratur verweise ich auf die ausführliche Schilderung von Jordan in dem neuen Handbuch der praktischen Chirurgie von v. Bergmann, v. Bruns und v. Mikulicz (Lieferung 3) und die hier angeführten Autoren, welche zum Theil grössere casuistische Zusammenstellungen geliefert haben.

Rücksichtlich der Möglichkeit, sofort eine richtige Prognose in diesem Falle zu stellen, mag schliesslich noch bemerkt werden, dass man vielleicht durch eine Probepunction die Natur der Geschwulst hätte feststellen können. Sie wurde absichtlich unterlassen, wie denn Probepunctionen in unserer Klinik überhaupt möglichst vermieden werden. Vielleicht hätte man sich vor einem Irrthum auch durch den Versuch schützen können, ob bei herabhängendem Oberkörper und gleichzeitiger Inspiration der Sack sich gefüllt hätte oder nicht.

XXXIV.

Besprechung.

Froriep, Anatomie für Künstler. 3. verbesserte Auflage. Leipzig, Breitkopf & Härtel. 1899. Preis in Pappband 10 Mk.

Froriep's Künstleranatomie liegt hier in dritter verbesserter Auflage vor. Es ist, wie der weitere Titel besagt, ein kurzgefasstes Lehrbuch der Anatomie, Mechanik, Mimik und Proportionslehre des menschlichen Körpers mit einer Lichtdrucktafel, zahlreichen Textabbildungen und einem Atlas von 38 Tafeln in Holzschnitt und theilweise in Doppeldruck. Ich weiss nicht, ob viele Chirurgen das Buch und speciell die Abbildungen kennen. Sie sind für uns werthvoll, weil sie in einer tadellos richtigen Weise die Oberflächenmusculatur und die dazwischen vortretenden Knochenpunkte darstellen. Für Studien und Demonstrationen über die Anatomie am Lebenden, zur Orientirung vor Ausführung mancher Operation sind die Bilder auch für den Chirurgen sehr werthvoll, und ich benütze sie häufig für den genannten Zweck. Auch der Text mit seinen klaren Darstellungen und seinen einfachen mechanischen Erläuterungen ist werthvoll. (Helferich.)

Anzeigen litterarischer Neuigkeiten, welche der Redaction zugeschickt worden sind:

Revue de Chirurgie. Réd. en chef M. F. Terrier. Paris 1899. No. 12. Inhalt: F. Terrier, De l'hystérectomie abdominale; E. Louys, Des kystes intralaryngés et en particulier des kystes laryngés branchiogènes (avec 9 fig.); E. Tavel, Recherches expérimentales sur l'infection et la desinfection des plaies par armes à feu. (Seit 1894 stellte der Berner Bacteriologe und Chirurg mit seinen Schülern Versuche an, welche, auf einwandfreie, vielfach neue Technik gestützt, folgende Fragen beantworteten:

1. Verbreitung der Keime längs des Schusscanals nach Infection der Geschosse mit verschiedenen Reinculturen. Versuche mit 7,5 mm Schweizer Infanteriemagazingewehr, Hartblei und Stahlspitze, halber Ladung (300 m Anfangsgeschwindigkeit) 5—7 m Entfernung auf Gelatinebüchsen; der Schusscanal und Umgebung wird mit dazu präparirten Reagensgläsern sofort herausgestochen. Resultat: Reichliche Keimentwicklung in der ganzen Länge, immerhin erhebliche Verringerung der Gesammtzahl durch die Erhitzung und mechanische Reibung am Lauf, besonders bei Schnellfeuer.
2. Virulenz der Keime. Resultat: Unvermindert, auch bei voller Anfangsgeschwindigkeit des Geschosses (600 m).

3. Einfluss speciell der Schusswunden auf die Infection. Resultat entgegen A. Fränkel und Pfuhl: Bei Hämatomen genügt z. B. $^1/_{1000}$ einer Tetanusminimaldose, um den Tod des Thieres herbeizuführen. Bei Schusswunden treten Hämatome, ausserdem Einsprengung der Keime und anderer Fremdkörper in die Umgebung des Schusscanals bis auf 2—3 cm (Karlinski) ein, aber nur im lebenden Körper. Auch bei Umkehrungen der Versuchsanordnung (zuerst Infection, dann Hervorrufung eines Blutergusses) dieselbe Mortalität.
4. Fremdkörper wirken auch noch weiter ungünstig, ganz besonders Kleiderfetzen (Kocher gegen Fränkel!), wie experimentell festgestellt wird, wie die Erfahrungen des griechisch-türkischen Krieges wieder (Paré und Bergmann entsprechend!) ergeben haben: Wunden mit nachgewiesenen Fremdkörpern inficirt 58 Proc., ohne solche: 8 Proc. (von diesen sicher mehrere mit nicht nachgewiesenen Fremdkörpern). Es ist ein grosser Unterschied zwischen einer inficirten Schnitt- und Schusswunde zu Ungunsten der letzteren.
5. Untersuchungen getragener Soldatenkleidungsstücke ergaben stets pathogene Keime und dementsprechend Abscesse bei ihrer Uebertragung mit dem Geschoss (Stückchen an Patronenspitze geklebt).
6. Die Desinfection der Wunde ist nicht ausführbar. Versuche mit Desinfection ergaben desto schwerere Erscheinungen, je eingreifender sie waren. Eine geringe Heilungsverzögerung ergaben Jodoform- und Glasröhrchendrainage.

Versuche 2—6 mit Kaninchen und Bacterien von bestimmter Pathogenität in bekannten Dosen. Wenn keine besonderen Complicationen, Fremdkörper in Gestalt von Knochensplittern, Kleiderfetzen, leicht diagnosticirbar sind: moins on fait, mieux on fait.)

Brant Paes Leme: Note sur un cas de Lymphangiome inguino-scrotal et intraabdominal chez un filarien. Extirpation de la tumeur. Guérison.

No. 1, 1900: P. Berger, Sur les endothéliomes des os (avec 1 fig.); F. Terrier, De l'Appendicite (avec 4 fig.), Vorlesungen vom Sommersemester 1899; Ch. Féré, Les accidents de l'attaque d'Epilepsie liés à la contraction musculaire (avec 5 fig.); O. Bloch, Sur l'emploi plus restreint de l'anesthésie générale; L. Longuet, Traitement chirurgical de la tuberculose génitale chez l'homme. (Verwirft nach dem Vorgang Malgaigne's und neuerdings Quénu's die Castration und nur conservative Behandlung, tritt statt dessen gleich den Genannten für frühzeitige partielle Resectionen ein. 30 Fälle.)

Archives provinciales de Chirurgie. Paraissant tout les mois. Réd. en chef Marcel Baudouin. Tome VIII. No. 7. Juillet. Paris 1899. Inhalt: M. Jeannel (Toulouse), Pathologie chirurgicale du duodénum. I. Traumatismes. Des corps étrangers. E. Vincent (Alger), Sur un cas d'Epilepsie Jacksonnienne à crises subintrantes, non traumatique, déterminée par un simple epaissement de la dure-mère. Trépanation et résection de la dure-mère. Guérison. Henri Delagénière (Le Mans), Statistique des opérations pratiquées au Mans du 1er janvier au 31 déc. 1898. Charles G. Cumston (Boston), Un cas de luxation ancienne du coude. Opération, Guérison.

Le Mois Médico-Chirurgical. Publié sous la direction du Prof. Lefert. Librairie J. B. Baillière et fils. Paris. Jan. 1900. No. 1. Inhalt: Le mouvement médical en 1899.

Bulletin of the Johns Hopkins Hospital. Baltimore. Vol. X. No. 101—104. Aug.-November 1899. Aus dem Inhalt: Hunner, A case of acute suppurative Cholecystitis with isolation of the Bacillus typhosus eighteen Years after an attack of typhoid Fever. Cushing, Observations upon the Origin of Gall-Stones. (101/02.)

The St. Paul Medical Journal edited and published by the Ramsey County Medical Society. Vol. I. No. 12. Dec. 1899.

La Clinica chirurgica publicata col concorso dei Professori di Chirurgia nelle Università Italiane. Periodico mensile. Dr. F. Vallardi, Milano. Anno VII. dec. 1899. No. 12. Anno VIII. 1900. No. 1. Aus dem Inhalt (No. 1): Nasi, Inguinale Radicaloperation der Cruralhernien nach Prof. Ruggi, Modena.

Gazzetta Internazionale di Medicina Pratica (Redattore Capo Prof. Dr. Luigi Maramaldi). Giornale quindicinale di medicina e chirurgia. Napoli. Anno III. Gennaio 1900. No. 1.

Anales del Círculo Médico Argentino. Publicacion quincenal. Director: Dr. Nicolás Repetto. Buenos Aires. Año XXII. No. 17—20. Aus dem Inhalt: Decond, Las appendicitis del punto de vista quirurgico. (17.) Massini, A proposito de la gastro-enterostomia. (19.)

Monatsschrift für Geburtshülfe und Gynäkologie, herausgegeben von A. Martin in Greifswald und M. Sänger in Prag. Bd. XI. Heft 1. Jan. 1900. Berlin, Karger. Festschrift Herrn Prof. Dr. Friedrich Schauta anlässlich seines 25jährigen Doctorjubiläums gewidmet von seinen Schülern. Aus dem Inhalt: Mirabeau, Beitrag zur Lehre von der fötalen Cystenniere. Stolper, Lucius, Untersuchungen über Tuberculose der weiblichen Geschlechtsorgane. Wertheim, E., Beiträge zur Ureteren-Chirurgie.

Handbuch der Laryngologie und Rhinologie, herausgegeben von Prof. Dr. Paul Heymann in Berlin. 33. Lieferung. Wien 1899. Hölder. Inhalt: Geschwülste der Nase. Tuberculose, Lupus, Syphilis der Nase. (Heymann-W. Kümmel. P. H. Gerber. Ph. Schech.)

Archiv für Ohrenheilkunde, herausgegeben von Prof. A. Pollitzer in Wien und H. Schwartze in Halle a. d. S. XLVIII. Bd. 1. u. 2. Heft. F. C. W. Vogel. Ausgegeben 27. Dec. 1899. Aus dem Inhalt: Hessler, Mittelohreiterung bei Hirntumor.

Die Therapie der Gegenwart. Medicinisch chirurgische Rundschau für praktische Aerzte. Herausgegeben von Prof. Dr. G. Klemperer. Urban u. Schwarzenberg, Berlin. 40. Jahrgang. Neueste Folge, 1. Jahrg. Heft 9—12. 2. Jahrg. Heft 1. Aus dem Inhalt: Eulenburg, Zur Therapie der Ischias. Czerny, Ueber die Entstehung und Behandlung der nach dem Bauchschnitte vorkommenden Narbenbrüche. (10.) König, Berlin, Zur Geschichte des sogenannten chronischen Gelenkrheumatismus (Gonorrhoe). (12.) Curschmann, Leipzig, Die Behandlung der krebsigen Schlundverengerung mit Dauersonden. Albert, Wien, Gegen die Castration bei Tuberculose des Nebenhodens. (1.)

Deutsche Aerztezeitung. Herausgeber Hofrath Dr. E. Stadelmann, Berlin. Verlag Louis Marcus, Berlin SW. Jahrgang 1900. Heft 1 u. 2. 1. u. 15. Januar.

Archiv für Lichttherapie und verwandte Gebiete. Schriftleitung Dr. E. Below, Chefarzt der med. Lichtheilanstalt „Rothes Kreuz". Berlin, K. Otto. 1. Jahrgang. 1. Heft. October 1899.

Frauen im Reiche Aeskulap's von Hermann Schelenz. Leipzig, E. Günther. 1900.

Kalender für Frauen- und Kinderärzte. IV. Jahrgang 1900. Kreuznach, Harrach.

Anzeige des Halbjahrskatalogs deutscher Zeitschriften-Aufsätze. IV. Bd. Verlag von F. Dietrich, Leipzig. U. a. Referate von 125 deutschen medicinischen Zeitschriften.

Dr. Sick, Kiel.

Druck von J. B. Hirschfeld in Leipzig.

ST